PH. STÖHR'S

Lehrbuch der Histologie

Neunzehnte Auflage

Bearbeitet von

W. v. Möllendorff

Jena, Gustav Fischer

22101336238

Prof. Knut Joachim

LEHRBUCH

DER

HISTOLOGIE

UND DER MIKROSKOPISCHEN ANATOMIE DES MENSCHEN MIT EINSCHLUSS DER MIKROSKOPISCHEN TECHNIK

VON

Dr. PHILIPP STÖHR

O. Ö. PROFESSOR DER ANATOMIE UND DIREKTOR DER ANAT. ANSTALT IN WÜRZBURG

NEUNZEHNTE AUFLAGE

NEU BEARBEITET VON

Dr. WILHELM VON MÖLLENDORFF

AO. PROFESSOR DER ANATOMIE IN FREIBURG I. BR.

MIT 399 ABBILDUNGEN IM TEXTE

JENA
VERLAG VON GUSTAV FISCHER
1922

ALLE RECHTE VORBEHALTEN

WELLCOME INSTITUTE
LIBRARY
Coll. wellMOmec
Call No. QS504
1922
387l

Vorwort zur ersten Auflage.

Vorliegendes Buch ist bestimmt, durch Anleitung zu mikroskopischen Präparierübungen den Studierenden in Stand zu setzen, auch hier von dem wichtigsten Lernmittel der Anatomie, dem Präparieren und dem Studium des Präparates, erfolgreichen Gebrauch zu machen.

Bei der Abfassung der technischen Vorschriften bin ich von der Voraussetzung ausgegangen, daß der Studierende durch den Besuch eines mikroskopischen Kursus mit den einzelnen Bestandteilen des Mikroskopes und den einfachen Handhabungen desselben bekannt ist. Derartige Kenntnisse lassen sich mühelos durch direkte Unterweisung, schwer aber und auf weiten Umwegen durch schriftliche Anleitung aneignen.

Bei der Auswahl aus dem reichen Schatze der mikroskopischen Methoden habe ich mich nur auf die Angabe einer möglichst kurzen Reihe möglichst einfacher Hilfsmittel beschränkt. Der Studierende wird durch die stets wiederholte Anwendung immer derselben, genau vorgeschriebenen Methoden nicht nur rasch lernen, diese vollkommen zu beherrschen, sondern auch bald imstande sein, nach anderen in diesem Buche nicht angegebenen, nicht so genauen Vorschriften zu arbeiten. Aus diesem Grunde habe ich auf die Empfehlung vieler, selbst trefflicher Methoden verzichtet.

Die Handhabung des Mikrotoms glaubte ich vollkommen aus einer Technik für Studierende verbannen zu müssen. So unschätzbar dieses Instrument in mikroskopischen Laboratorien ist, für unsere Zwecke hier ist ein Mikrotom ganz entbehrlich; ein scharfes Rasiermesser leistet dieselben, ja noch bessere Dienste, da es nicht die zeitraubenden Vorbereitungen erfordert, wie das Mikrotom. Wer aber gelernt hat, mit einem Rasiermesser gute Schnitte zu machen, der wird auch dann, wenn ihm ein Mikrotom zur Verfügung steht, sich desselben nur im Notfalle bedienen.

Wer gute Präparate anfertigen will, muß schon vorher Kenntnis der anatomischen Tatsachen besitzen. Ich habe deswegen einen kurzen Abriß der gesamten mikroskopischen Anatomie des Menschen beigefügt und denselben mit zahlreichen Abbildungen versehen. Auf die Anfertigung der Abbildungen habe ich eine ganz besondere Sorgfalt verwendet; sind sie ja doch nicht nur zur Erläuterung des Textes, sondern auch als Wegweiser beim Mikroskopieren die wertvollsten Hilfsmittel. Sämtliche Figuren sind nach Präparaten[1]) gezeichnet, welche nach den hier angegebenen Methoden von mir angefertigt worden sind. Alle Zeich-

[1]) Ich habe, wo immer nur möglich, zu den Organpräparaten Teile des menschlichen Körpers benützt; aus diesem Grunde habe ich auch ein von Hans Virchow hergestelltes Retinapräparat (Fig. 319) und ein Nebennierenpräparat Gottschaus (Fig. 252) abgebildet. Sämtliche Maßangaben betreffen Teile des Menschen.

nungen sind mit Hilfe von Zeichenapparaten bei stets gleicher Höhe des Zeichentisches aufgenommen worden, können also bei Messungen miteinander verglichen werden[1]). Ich habe mich dabei bestrebt, die Objekte in möglichster Treue wiederzugeben. Die beliebte Methode, Objekte bei schwachen Vergrößerungen zu zeichnen und die Details mit Hilfe starker Vergrößerungen nachzutragen, sowie das „Halbschematisieren" habe ich vermieden. Solche Abbildungen mögen in anderen Lehrbüchern Platz finden; hier, wo es sich darum handelt, dem Mikroskopierenden zu zeigen, wie ein Objekt bei einer bestimmten Vergrößerung wirklich aussieht, würde die Anwendung derartiger Figuren zu Irrungen führen. Der Anfänger neigt ohnehin zu der unmöglichen Anforderung, daß ein Präparat alles zeigen soll. Viele Figuren würden schöner sein, wenn ich sie in größeren Dimensionen ausgeführt hätte; allein ich habe das absichtlich unterlassen; einmal, weil ich dem von Anfängern so beliebten vorwiegenden Gebrauch der stärkeren Vergrößerungen nicht Vorschub leisten wollte, und zweitens, weil ich dem Mikroskopierenden zeigen möchte, daß oft kleine Bezirke eines Präparates hinreichen, um sich über den Bau eines Organes zu unterrichten.

In Rücksicht darauf, daß dem Studierenden nur selten Mikroskope zu Gebote stehen, welche eine stärkere als 600fache Vergrößerung liefern, habe ich unterlassen, mit sehr starken Objektiven untersuchte Präparate zu zeichnen. Die Vergrößerungen 50—100 entsprechen den gewöhnlichen Mikroskopen beigegebenen schwächeren Objektiven, die Vergrößerungen 240—560 den stärkeren Objektiven mit eingeschobenem oder mehr oder weniger ausgezogenem Tubus und schwachem oder mittlerem Okulare[2]). Für Vergrößerungen unter 50 nehme man teils Lupen[3]), teils schwache Objektive, die man auch durch Auseinanderschrauben des schwächeren Objektives (3 bei Leitz, 4 bei Hartnack) herstellen kann[4]).

Literaturnachweise habe ich dem Texte nicht beigefügt; sie würden, wenn sie in brauchbarer Form gegeben worden wären, den Umfang des Buches über Gebühr ausgedehnt haben. Wer sich in dieser Hinsicht weiter unterrichten will, der möge außer den Hofmann-Schwalbeschen (früher Henle-Meissnerschen) Jahresberichten die Lehrbücher von Koelliker[5]), Schwalbe[6]) und Stricker[7]) zu Rate ziehen. Für technische Angaben sei ganz besonders Ranviers treffliches technisches

---

[1]) Die Präparate sind nicht nur z. B. bei 50 usw. facher Vergrößerung gezeichnet, sondern auch in der Tat 50fach vergrößert.

[2]) In den den neuen Mikroskopen von Leitz beigegebenen Tabellen sind sämtliche Zahlen etwas höher als die meinen Zeichnungen beigefügten Werte. Der Grund liegt darin, daß ich bei der Anwendung der Zeichenapparate ein Okular benützt habe, das schwächer ist, als Okular 1 Leitz.

[3]) Statt der Lupe kann man sich bei fertigen Präparaten auch eines der Okulare bedienen. Man setzt das Okular mit der oberen (sogenannten Okular-Linse) auf die Rückseite des gegen das Licht gehaltenen Objektträgers und betrachtet von der unteren (sogenannten Kollektiv-)Linse des Okulars aus.

[4]) Dadurch wird eine ca. 20—40fache Vergrößerung erzielt. Man vergesse nicht bei solchen Vergrößerungen den Planspiegel anzuwenden.

[5]) Mikroskopische Anatomie. Zweiter Band 1850—52 und Handbuch der Gewebelehre des Menschen. Leipzig 1867.

[6]) Lehrbuch der Anatomie von Hofmann-Schwalbe. 2. Band, zweite und dritte Abteilung.

[7]) Handbuch der Lehre von den Geweben. 1872.

Lehrbuch der Histologie[1]) empfohlen. Wertvolles findet sich endlich in der Zeitschrift für wissenschaftliche Mikroskopie und für mikroskopische Technik.

Meinem Verleger, Herrn Gustav Fischer, sei hier mein ganz besonderer Dank ausgesprochen für die der Ausstattung des Buches zugewendete Sorgfalt, sowie für die Liberalität, welche mir die Beifügung so zahlreicher, aus der bekannten Anstalt von Tegetmeyer hervorgegangener Holzschnitte ermöglichte.

Würzburg, im September 1886.

Philipp Stöhr.

---

[1]) Übersetzt von Nicati und v. Wyss. Leipzig 1877.

Vorwort zur vierzehnten Auflage.

Es war noch kein Jahr seit dem Erscheinen der letzten Auflage verflossen, da trat schon wieder die Notwendigkeit der Bearbeitung einer neuen, vierzehnten Auflage an mich heran. Der kurze Zeitraum erklärt die Gestaltung des neuen Buches. Mit Ausnahme des Kapitels „Blut" haben durchgreifende große Änderungen nicht stattgefunden. Kleine Verbesserungen wird dagegen der aufmerksame Leser fast in allen Kapiteln wieder finden. Auch die Zahl der neuen Abbildungen ist nur eine kleine; ein Teil davon sucht durch verschiedene, den natürlichen Verhältnissen entsprechende Farbengebung Klarheit zu bringen. Meine Absicht, eine größere Anzahl von Figuren durch mehrfache Färbung übersichtlicher zu machen, ist durch die Dringlichkeit der Neubearbeitung vereitelt worden. Zwei neue Figuren 150 und 151 sind naturgetreue Abbildungen von Präparaten, welche ich der Freundlichkeit des Herrn Kollegen L. R. Müller in Ausgburg verdanke. Das gleiche Moment, die Dringlichkeit der neuen Auflage, trägt die Schuld, daß meine Darstellung des Haarwechsels bis auf kleine Änderungen, die Mißverständnissen vorbeugen sollen, noch dieselbe geblieben ist. Man wolle das nicht als eine Mißachtung der neuen (1910) Angriffe Stiedas betrachten, denen ich in einer kommenden, mit neuen, naturgetreuen Abbildungen versehenen Abhandlung entgegentreten werde. Der Dank, den ich wie immer meinen Mithelfern Herrn Kommerzienrat Stürtz, Herrn Inspektor am hiesigen anatomischen Institut P. Hofmann, Herrn Universitätszeichner Wilhelm Freytag, abzustatten habe, ist diesmal gemischt mit tiefster Trauer. Herr Geheimrat Dr. G. Fischer, mein Verlagsbuchhändler, er, dessen Name sonst immer an erster Stelle stand, ist, wohl vielen ganz unerwartet, dahingegangen aus einem Leben voll Arbeitsfreude und Kraft, voll Genugtuung für diejenigen, die mit ihm schaffen durften, voll Segen für unsere ganze geliebte Wissenschaft.

Ehre seinem Andenken!

Ammerland am Starnberger See, 31. August 1910.

Philipp Stöhr.

Vorwort zur neunzehnten Auflage.

Dem Wunsche des Verlegers entsprechend schließt sich diese Auflage der letzten (14.) von Stöhr selbst 1910 bearbeiteten Auflage an. Die wertvolle Bereicherung, die Oskar Schulze durch vier Auflagen dem bewährten Buche angedeihen ließ, hat auch zu mancher Umgestaltung in dieser Auflage die Anregung gegeben. In der Auswahl des Stoffes habe ich mich fast überall an die von Stöhr eingehaltenen Grenzen, die sich im praktischen Gebrauche durchaus bewährt haben, gehalten. Bei der riesigen Vermehrung histologischer Einzelkenntnisse liegt die Gefahr nahe, dem Anfänger Hand- statt Lehrbücher zu bringen. Andererseits bedurfte besonders die Gewebelehre einer völligen Umgestaltung. An Stelle des abstrakten Kapitels über die „Zelle" wurde die Eizelle als konkretes Beispiel gewählt, um die Grundbegriffe der morphologischen Zusammensetzung lebender Substanz darzustellen; bei der Abfassung der Gewebelehre war das Bestreben vorherrschend, durch Hervorhebung der Zusammenhänge die morphologische Schilderung zu beleben, was zu einer etwas breiteren Darstellung zwang. Die einzelnen Kapitel der mikroskopischen Anatomie der Organe sind verschieden stark überarbeitet, am meisten die Kapitel: Blutgefäßsystem, zentrales Nervensystem, Innersekretorische Organe, Leber, Niere, Geschlechtsorgane, Auge.

Durch das Entgegenkommen des Verlegers, Herrn Gustav Fischer, war es möglich, 70 Abbildungen, die das vorhandene Material teils ergänzen, teils ersetzen, neu aufzunehmen. Sie wurden von Herrn Universitätszeichner Hans Dettelbacher mit großem Verständnis angefertigt. Meinem Verleger möchte ich für die stete entgegenkommende Behandlung meiner Wünsche wärmstens danken; ebenso der Fa. Breitkopf und Härtel, Leipzig, für die sorgfältige Drucklegung. Besonderen Dank schulde ich meinen Freunden Dr. Spatz-München und Dr. Wagenseil-Freiburg i. Br., die mir bei der Durcharbeitung der Gewebelehre mit manchem guten Rate behilflich waren. Dr. Spatz beriet mich in besonderem Maße bei der Bearbeitung des Nervensystems und unterstützte mich auch durch Überlassung wertvoller Präparate. Neben eigenen Präparaten standen mir solche von Herrn Priv.-Doz. Dr. Stöhr-Würzburg, Prof. Schroeder-Rostock (Menstruationsveränderungen), endlich von M. Heidenhain-Tübingen zur Verfügung. Beim Lesen der Korrekturen war mir Herr stud. med. Baumann behilflich. Allen, die so an der Fertigstellung der neuen Auflage geholfen haben, sei auch an dieser Stelle der herzlichste Dank ausgesprochen.

Möge das Buch auch in seiner neuen Gestalt neue Freunde werben und die alten bewahren zur Ehre und zum Andenken des Altmeisters der Histologie, der es schuf!

Freiburg i. Br., 28. Dezember 1921.

Wilh. von Möllendorff.

Inhalts-Verzeichnis.

I. Abschnitt.

Allgemeine Technik.

Seite

I. Die Einrichtung des Laboratoriums (S. 1—10).
1. Instrumente 1
2. Reagenzien 3

II. Das Herstellen der Präparate (S. 10—49).
Einleitung 10
§ 1. Beschaffen des Materiales 10
§ 2. Töten und Sezieren der Tiere 11
Methoden 11
§ 3. Isolieren 12
§ 4. Fixieren 14
§ 5. Härten 17
§ 6. Entkalken 18
§ 7. Schneiden (einschl. Mikrotomtechnik) 19
§ 8. Färben 30
§ 9. Injizieren 43
§ 10. Einschließen und Konservieren der Präparate 43
§ 11. Untersuchung frischer Objekte 47
§ 12. Vitale Färbung 48
§ 13. Aufbewahren der Dauerpräparate 49

III. Handhabung des Mikroskops (S. 49—53).
Zeichnen 51
Messen 51
Das Tagebuch 52

II. Abschnitt.

Mikroskopische Anatomie und spezielle Technik.

I. Histologie.

(Mikroskopische Anatomie der Zellen und der Gewebe.)

A. Die Eizelle (S. 56—63).
Bestandteile der Eizelle . . . 56
Zytoplasma 57
Zellkern 62
B. Teilung, Wachstum und Differenzierung 64
Technik Nr. 1—9 71
C. Die Gewebe (S. 75—157).
I. Epithelgewebe (S. 75—90) . 75
Speicherung im Epithelgewebe 83
Sekretorische Tätigkeit des Epithelgewebes 83
Die Drüsen 85
Technik Nr. 10—13 . . . 90

II. Stützgewebe (S. 91—116).
Die Zellen 92
Die Interzellularsubstanz . 95
Die Formen des Stützgewebes 98
1. Das Bindegewebe . . . 98
2. Das Knorpelgewebe . . 105
3. Das Knochengewebe . . 111
Technik Nr. 14—37 (S. 116—119).

III. Muskelgewebe (S. 119—130).
1. Gewebe der glatten Muskeln 120
2. Herzmuskelgewebe . . . 122

Seite

3. Gewebe d. quergestreiften Muskeln 124
Technik Nr. 38—49 (S. 130—132).
IV. Nervengewebe (S. 132—148).
A. Nervenzellen 135
B. Neuroglia 140
C. Nervenfasern 143
Technik Nr. 50—61 (S. 147—151).
V. Allgemeine Bemerkungen über Zellverbindungen . 151
Definitionen und Winke zur Erkennung von Geweben 153

II. Mikroskopische Anatomie der Organe.

I. Zirkulationssystem (S. 157—201).
a) Körperflüssigkeiten 158
b) Blutgefäßsystem 167
1. Kapillaren 167
2. Arterien 170
3. Venen 175
4. Herz 177
5. Ernährungseinrichtungen u. Nervenversorgung 179
c) Lymphgefäßsystem 181
Lymphgefäße 181
Lymphknoten 182
Blutlymphknoten . . . 187
Peripherische Lymphknötchen 188
Milz 189
Technik Nr. 62—86 (S. 193—201).
II. Bewegungsapparat (S. 201 bis 227).
1. Muskelsystem 201
Muskeln 201
Sehnen 203
Faszien 204
Sehnenscheiden und Schleimbeutel . . . 204
Technik Nr. 87—89 (S. 205 bis 206).
2. Skelettsystem 206
Entwicklung der Knochen 206
a) Entwicklung d. Bindegewebsknochen . . . 206
b) Entwicklung knorplig vorgebildeter Knochen 207
Weiteres Wachstum der Knochen 212
Die Knochen 214
Knochenmark 217
Periost 219
Verbindungen der Knochen 220
Technik Nr. 90—96 (S. 224—227).
III. Organe des Nervensystems (S. 227—275).
1. Zentrales Nervensystem . 227
Rückenmark 228
Gehirn 236
a) Hirnstamm 237
b) Oliva inf. und N. dentatus 238
c) Subst. nigra 238
d) Stammganglien 238
e) Großhirnrinde 239
f) Kleinhirnrinde 245
Gefäß und Hüllen des Zentralnervensystems . . . 250
2. Peripheres Nervensystem . 253
Nerven 253
Ganglien 256
Peripheres Nervenendigungen 263
Endigungen der sensiblen Nerven 263
Endigungen der motorischen Nerven 269
Technik Nr. 97—109 (S. 270—275).
IV. Innersekretorische Organe (S. 275—291).
Thyreoïdea 276
Parathyreoïdea 278
Thymus 279
Hypophysis 282
Epiphysis 285
Nebenniere 286
Technik Nr. 110—118 (S. 289—291).
V. Verdauungsorgane (S. 291 bis 365).
Schleimhaut 291
A. Kopfdarm 291
I. Mundhöhle 291
1. Die Schleimhaut der Mundhöhle 291

	Seite
2. Die Drüsen der Mundhöhle	293
3. Die Zähne	302
Entwicklung d. Zähne	302
4. Die Zunge	313
II. Weicher Gaumen und Pharynx	318
B. Rumpfdarm	320
I. Vorderdarm	320
1. Die Speiseröhre	320
2. Der Magen	322
II. Mitteldarm	326
Duodenum und Dünndarm	326
III. Enddarm	333
1. Dickdarm	333
2. Mastdarm	335
Die Lymphknötchen des Magens und des Darmes	335
Die Blutgefäße des Magens und des Darmes	337
Die Lymphgefäße des Magens und des Darmes	338
Die Nerven des Magens und des Darmes	339
Das Pankreas	340
Die Leber	343
Das Bauchfell	356
Technik Nr. 119—143 (S. 358—365).	
VI. Atmungsorgane (S. 365—375).	
Der Kehlkopf	365
Die Luftröhre	367
Die Bronchialäste und die Lungen	367
Technik Nr. 144—148 (S. 374—375).	
VII. Harnorgane (S. 375—390).	
Die Nieren	375
Die ableitenden Harnwege	384
Technik Nr. 149—156 (S. 389—390).	
VIII. Geschlechtsorgane (S. 390 bis 426).	
A. Die männlichen Geschlechtsorgane (S. 390 bis 405).	
Die Hoden	390
Der Samen	397
Die ableitenden Samenwege	398
Anhangsdrüsen der männlichen Geschlechtsorgane	402
Der Penis	403
B. Die weiblichen Geschlechtsorgane (S. 405 bis 425).	
Die Eierstöcke	405
Epoophoron und Paroophoron	410
Tube, Uterus, Vagina	410
Ovulation, Menstruation und Schwangerschaft	413
Plazenta	418
Äußere weibliche Genitalien	425
Technik Nr. 157—165 (S. 425—426).	
IX. Die Haut (S. 426—452).	
Die äußere Haut	427
Die Nägel	431
Haare und Haarbälge	432
Entwicklung der Haare	437
Wachstum der Haare und der Wurzelscheiden	441
Haarwechsel	441
Drüsen der Haut	442
Die Blutgefäße, Lymphgefäße und Nerven der Haut	445
Anhang: Die Milchdrüse	447
Technik Nr. 166—179 (S. 450—452).	
X. Sehorgan (S. 452—486).	
Der Augapfel	453
Tunica interna	453
1. Pars optica retinae	454
Das nervöse Gewebe der Retina	454
Die gliösen Anteile der Retina	457
Macula lutea und Fovea centralis	459
2. Pars ciliaris retinae	461
3. Pars iridica retinae	461
N. opticus	461
Tunica media	462
Chorioidea	462
Corpus ciliare	463
Iris	464
Iriswinkel	466

	Seite
Linse	467
Zonula ciliaris	469
Glaskörper	469
Tunica externa	469
Sklera	469
Kornea	470
Blutgefäße des Augapfels	472
Lymphbahnen des Augapfels	475
Nerven des Augapfels	476
Augenlider	476
Tränenorgan	480
Technik Nr. 180—195 (S. 481—486).	
XI. Das Gehörorgan (S. 486—503).	
Inneres Ohr	486
Sacculus, Utriculus und Bogengänge	487
Schnecke	488
Mittelohr	498
Paukenhöhle	498
Ohrtrompete	498
Äußeres Ohr	499
Trommelfell	499
Äußerer Gehörgang	499
Technik Nr. 196—201 (S. 500—502).	
XII. Geruchsorgan (S. 503—508).	
1. Regio vestibularis	503
2. Regio respiratoria	503
3. Regio olfactoria	504
Technik Nr. 202—205 (S. 507—508).	
XIII. Geschmacksorgan (S. 508 bis 511).	
Technik Nr. 206—207 (S. 410—511).	
Tabelle technischer Vorschriften	512
Namens- und Sachregister	519

I. Abschnitt.

Allgemeine Technik.

I. Die Einrichtung des Laboratoriums.

1. Instrumente.

Das Mikroskop. Aus eigener Erfahrung kenne ich die aus den optischen Werkstätten von Leitz in Wetzlar, Seibert in Wetzlar, R. Winkel in Göttingen und Zeiß in Jena hervorgegangenen Mikroskope, deren treffliche Leistungen ich schon vielfach erprobt habe. Es ist nicht ratsam, daß der Anfänger sich ein Mikroskop kaufe, ohne zuvor dasselbe einem Fachmanne zur Prüfung unterstellt zu haben; vor allem ist davor zu warnen, von Händlern Mikroskope zu erwerben, die den Aufdruck ganz unbekannter Firmen tragen. Zur guten Instandhaltung des Mikroskops ist es nötig, dasselbe vor Staub zu schützen; bei häufigem Gebrauch ist es am besten, das Mikroskop unter einer Glasglocke an einer dem Sonnenlichte nicht ausgesetzten Stelle aufzuheben. Der am Tubus sich bildende Schmutz wird mit einem trockene Stückchen weichen Filtrierpapiers abgerieben; Verunreinigungen der Linsen betreffen in der Regel nur die Oberfläche; der Anfänger hüte sich davor, die Linsen auseinander zu schrauben. Innere Trübungen können nur von sachkundiger Hand beseitigt werden. Linsen und Spiegel sind mit weichem Leder und, wenn das nicht zum Ziele führt (z. B. bei Beschmutzung mit Balsam), mit einem weichen Leinwandläppchen zu reinigen, welches mit einem Tropfen reinen Spiritus befeuchtet ist. Bei letzterer Prozedur sei man sehr vorsichtig, damit nicht etwa der Weingeist in die Fassung der Linsen eindringe und den Kanadabalsam auflöse, mit welchem die Linsen verkittet sind. Man wische deshalb schnell mit der befeuchteten Stelle des Läppchens den Schmutzfleck weg und trockne die Linse sorgfältig ab. Das bei Anwendung von Immersionslinsen haftende Zedernöl entferne man mit einem mit Benzin oder Xylol befeuchteten Leinwandläppchen; ebenso wird die Deckglasoberfläche der mit Immersionslinsen betrachteten Präparate gereinigt. Die Schrauben des Mikroskops sind mit Petroleum zu putzen.

Ein gutes Rasiermesser, dessen Klinge auf der einen Seite flach geschliffen ist. Das Messer ist immer scharf schneidend zu erhalten und muß vor jedesmaligem Gebrauche auf dem Streichriemen, ohne Druck auszuüben, abgezogen werden. Das Schleifen des Messers auf dem Steine ist dem Instrumentenmacher zu überlassen. Man benütze das Rasiermesser nur zum Anfertigen der feinen Schnitte.

Ein feiner Schleifstein.

Eine feine gerade Schere.

Eine feine, leicht schließende Pinzette mit glatten oder nur wenig gekerbten Spitzen.

Vier Nadeln mit Holzgriffen; zwei davon erhitze man, krümme sie dann leicht, erhitze sie abermals und steche sie in festes Paraffin, wodurch sie wieder gehärtet werden. Die beiden anderen müssen stets sauber und fein zugespitzt erhalten bleiben; bei feinen Isolierarbeiten spitze und poliere man die Nadeln erst auf dem Schleifsteine und dann auf dem Streichriemen. Sehr brauchbar sind die sogenannten Starnadeln der Augenärzte.

Nicht absolut notwendig, aber sehr brauchbar ist ein federnder Spatel aus Neusilber zum Übertragen der Schnitte aus Flüssigkeiten auf den Objektträger. Man kann statt dessen auch ein mit breiter Klinge versehenes Messer aus dem anatomischen Präparierbestecke benützen.

Stecknadeln, Igelstacheln, Korkplatten[1]), ein feiner Malerpinsel.

Ein roter Kreidestift zum Schreiben auf Glas[2]).

Objektträger (eines der gebräuchlichen Formate) sollen von reinem Glase und nicht zu dick (1—1,5 mm) und an den Kanten geschliffen sein; Deckgläschen von ca. 15 mm Seite sind für die meisten Fälle groß genug; ihre Dicke darf zwischen 0,1—0,2 mm schwanken; die an den Kanten grünlich schimmernden Deckgläschen sind den rein weißen, die sich mit der Zeit oft trüben, vorzuziehen.

Glasfläschchen (sogen. Pulverflaschen), ein Dutzend, mit weitem Halse von 30 und mehr ccm Inhalt. Fläschchen mit Glasstöpsel sind zu teuer und nicht zu empfehlen, da die Stöpsel meist schlecht eingerieben sind.

Einige größere Präparatengläser mit eingeschliffenem Glasdeckel, Höhe 8—10 cm, Durchmesser 6—10 cm; irdene Töpfe.

Ein graduiertes Zylinderglas, 100 150 ccm enthaltend. Ein Glastrichter von 8 10 cm oberem Durchmesser.

---

[1]) Es empfiehlt sich, Korke vor dem Gebrauche zur Extraktion und Neutralisierung der in ihr enthaltenen Gerbsäure einige Stunden in 2%iger Sodalösung auszukochen.

[2]) Das sind besondere, von A. W. Faber in Nürnberg hergestellte Stifte, mit denen man auf Glas leicht schreiben kann. Ist das Glas fett, so muß es zuvor mit etwas Weingeist gereinigt werden.

Eine Pipette; man kann sich kleine Pipetten selbst verfertigen, indem man sich ein ca. 1 cm dickes, ca. 10 cm langes Glasröhrchen in der Gasflamme an einem Ende spitz auszieht und am anderen Ende ein ca. 6 cm langes Stückchen Gummirohr aufsetzt, das am oberen Ende mit einem starken Bindfaden fest zugebunden wird.

Ein Dutzend Uhrgläser von ca. 5 cm Durchmesser.

Ein Dutzend Reagiergläschen von ca. 10 cm Länge und ca. 12 mm Weite.

Glasstäbe von ca. 3 mm Dicke, 15 cm Länge, z. T. an einem Ende spitz ausgezogen.

Für Reagenzien dienen alte Medizingläser, Weinflaschen usw., die man vorher gut gereinigt hat[1]).

Nicht absolut nötig, aber sehr brauchbar sind Präparatenschalen mit Glasdeckel von 10—12 cm Durchmesser. Statt derselben lassen sich für viele Fälle Untertassen, Futternäpfchen für Vögel usw. verwenden.

Ein paar Bogen Filtrierpapier, große und kleine, gummierte Etiketten, weiche Leinwandlappen (alte Taschentücher), ein Handtuch, eine größere und eine kleinere Flaschenbürste.

Ein großer Steinguttopf für die Abfälle.

2. Reagenzien[2]).

Allgemeine Regeln. Man halte sich nicht zu große Quantitäten vorrätig, da viele Reagenzien in verhältnismäßig kurzer Zeit verderben; einzelne Reagenzien (s. unten) sind erst kurz vor dem Gebrauch zu beziehen bzw. zuzubereiten. Jede Flasche muß mit einer großen, ihren Inhalt anzeigenden Etikette versehen sein; es empfiehlt sich, nicht nur das Rezept der betreffenden Flüssigkeit und das Herstellungsdatum, sondern auch die Art der Anwendung derselben auf der Etikette anzugeben. Sämtliche Flaschen müssen fest mit Kork oder mit guten Glasstöpseln verschlossen sein. Die Flüssigkeit soll nicht bis zur Unterfläche des Korkes reichen.

1. Destilliertes Wasser 3—6 l.

2. Kochsalzlösung: Für Untersuchung frischer Gewebe vom Frosch 0,65 %ig, von Warmblütern 0,9 %ig. Für feinere Beobach-

---

[1]) Zum Reinigen genügt für die meisten Fälle das Ausbürsten der Flaschen mit Wasser; in anderen Fällen spüle man die Flaschen mit Wasser, dem man ca. 20% roher Salzsäure bzw. Kalilauge zugesetzt hat, aus, dann mit gewöhnlichem Wasser, dann mit destilliertem Wasser und zum Schluß mit etwas Alkohol.

[2]) Die Reagenzien müssen aus guten Apotheken oder besonders empfohlenen Drogenhandlungen bezogen werden. In ersteren sind auch die meisten Farbstoffe zu haben. Vorzügliche Farbstoffe und Reagenzien sind zu haben bei Dr. Hollborn, Leipzig, Kronprinzstr. 71.

Anfänger wenden sich betreffs der verschiedenen Bezugsquellen immer am besten an die Dozenten der anatomischen Institute.

tungen ist statt der stets etwas schädigenden Kochsalzlösung die Ringersche Lösung zu empfehlen:

Kochsalz (NaCl) 0,9,
Kaliumchlorid (KCl) 0,02,
Kohlensaures Natron ($NaHCO_3$) 0,02,
Kalziumchlorid ($CaCl_2$) 0,02,
Aq. dest. 100,0.

Kochsalz- wie Ringerlösung sind nicht lange haltbar, deshalb am besten frisch angesetzt zu verwenden. Der Kork der Flasche wird zweckmäßig mit einem bis zum Flaschenboden reichenden Glasstab versehen.

3. Alkohol. a) Alkohol absolutus. 200 ccm vorrätig zu halten. Der käufliche absolute Alkohol ist ca. 98%ig und ist in den allermeisten Fällen für mikroskopische Zwecke vollkommen genügend. Will man vollständig wasserfreien Alkohol erhalten, so werfe man in die Flasche einige Stückchen (auf 100 ccm Alkohol je 15 g) weißgeglühten Kupfervitriols; ist letzterer blau geworden, so muß er durch neuen ersetzt oder von neuem gebrannt werden. Auch frisch gebrannter Kalk dient zu gleichem Zwecke, nur wirkt dieser langsamer.

b) Reiner Spiritus, ca. 90% Alkohol enthaltend, 3 bis 5 Liter („90%iger Alkohol")[1]).

c) 80%iger Alkohol. 500 ccm sind herzustellen durch Vermischen von 418 ccm 96 %igem Alkohol mit 82 ccm destilliertem Wasser.

d) 70%iger Alkohol. 500 ccm sind herzustellen durch Vermischen von 365 ccm 96 %igem Alkohol mit 135 ccm destilliertem Wasser.

e) 50%iger Alkohol. 500 ccm sind herzustellen durch Vermischen von 260 ccm 96%igem Alkohol mit 240 ccm destilliertem Wasser.

f) Ranviers Drittelalkohol. 35 ccm 96%iger Alkohol + 65 ccm destilliertes Wasser.

4. Essigsäure ca. 50 ccm. Die offizinelle Essigsäure ist 30%ig.

5. Eisessig (der in den Apotheken käufliche ist 96%ig) ist kurz vor dem Gebrauche zu beziehen (ca. 50 ccm). Gut verschlossen zu halten.

---

[1]) Aus Apotheken zu erhalten. Der für die anatomischen Institute bezogene Alkohol ist gewöhnlich 96%ig. Zur Herstellung von Alkoholgemischen geringeren Prozentgehaltes diene die Gleichung: $100 : 96 = x : p$; p = dem gewünschten Prozentgehalte. Soll z. B. 90%iger Alkohol hergestellt werden, so lautet die Gleichung:

$$100 : 96 = x : 90.$$
$$96x = 90 \cdot 100$$
$$x = \frac{9000}{96} = 93{,}7 \text{ abgerundet } 94.$$

Also: um 100 ccm 90%igen Alkohol zu erhalten, muß man 94 ccm 96%igen Alkohol mit 6 ccm destilliertem Wasser vermischen.

Die der Berechnung anhaftenden Fehler sind zu unbedeutend, als daß sie für unsere Zwecke in Betracht gezogen werden müßten.

6. Salpetersäure. Man halte sich eine gutschließende Flasche mit 100 ccm konzentrierter Salpetersäure von 1,18 spez. Gewicht (enthält 32% Säurehydrat).

7. Reine Salzsäure von 1,124 spez. Gewicht, 50 ccm.

8. Formol. Die wässerige, 40%ige Formaldehydlösung kommt unter zwei Benennungen im Handel vor. a) Formol (Meister, Lucius & Brüning in Höchst am Mein), b) Formalin (Chem. Fabrik auf Aktien, vormals Schering, Berlin). Formalin ist für mikroskopische Zwecke weniger empfohlen.

9. Chromsäure. Man bereite sich eine 10%ige Stammlösung (10 g der frisch bezogenen kristallisierten Chromsäure in 90 ccm destilliertem Wasser zu lösen). Davon bereite man sich a) 0,1%ige Chromsäurelösung (10 ccm der Stammlösung zu 990 ccm destilliertem Wasser) und

b) 0,5%ige Chromsäurelösung (50 ccm der Stammlösung zu 950 ccm destilliertem Wasser).

10. Doppelt chromsaures Kali. Man halte vorrätig:

a) 3%ige Lösung; 30 g in 1000 ccm destilliertem Wasser,

b) 3½%ige Lösung; 35 g in 1000 ccm destilliertem Wasser gelöst, für Kalibichromat-Formol (12.) und für die Golgische Mischung (16.).

c) 5%ige Lösung; 5 g in 100 ccm destilliertem Wasser, gelöst für Altmannsche Mischung.

Die Lösung erfolgt bei Zimmertemperatur langsam (in 3 bis 6 Tagen). Man bereite deshalb die Lösung mit erwärmtem Wasser oder stelle die Flasche in die Nähe des Ofens.

11. Kalibichromat-Essigsäure nach Tellyesnizcky, kurz vor dem Gebrauch anzufertigen, indem man zu je 100 ccm der 3%igen Lösung (Nr. 10a) 5 ccm Eisessig zusetzt.

12. Kalibichromat-Formol nach Kopsch, kurz vor dem Gebrauch anzufertigen, indem man zu 80 ccm der 3½%igen Lösung (Nr. 10b) 20 ccm Formol (8) zusetzt.

13. Müllersche Flüssigkeit. 30 g schwefelsaures Natron und 60 g pulverisiertes doppeltchromsaures Kali werden in 3000 ccm destilliertem, vorher aufgekochtem Wasser gelöst. Die Lösung kann wie 10 warm bereitet werden.

14. Müller-Formol (Orthsches Gemisch) 10 ccm Formol (8) zu 100 ccm Müllerscher Flüssigkeit; jedesmal direkt vor dem Gebrauch zuzubereiten.

15. Zenkersche Flüssigkeit. 25 g Kali bichromic. 10 g Natrium sulfuricum und 50 g Sublimat werden in 1000 ccm destilliertem, warmem Wasser gelöst. Vor dem Gebrauch ist zu je 20 ccm dieser Mischung 1 ccm Eisessig oder 1—2 ccm Formol zuzufügen.

16. Golgische Mischung (Osmio-bichromische Mischung) wird bereitet durch Zusammengießen von 54 ccm der 3,5%igen Lösung von doppelt-

chromsaurem Kali (10b) und 6 ccm der 2%igen Osmiumlösung (21). Kurz vor dem Gebrauch herzustellen.

17. Natriumthiosulfat (unterschwefligsaures Natrium) 2,5 g zu 100 ccm destilliertem Wasser. Das Salz verwittert an der Luft.

18. Eisenlösung. Es werden 2,5 g schwefelsaures Eisenammonoxyd $[(NH_4)_2Fe_2(SO_4)_4]$ in 100 ccm destilliertem Wasser gelöst.

19. Pikrinsäure. Man halte vorrätig 50 g der Kristalle und ca. 500 ccm einer gesättigten, wässerigen Lösung, in welcher die Kristalle immer in 2 bis 3 mm hoher Schicht am Boden der Flasche liegen müssen. Löst sich leicht.

20. Chrom-Essigsäure. Zu 50 ccm 0,5%iger Chromsäurelösung (9b.) werden 50 ccm destilliertes Wasser und 3—5 Tropfen Eisessig gesetzt.

21. Osmiumsäure. 50 ccm der 2%igen wässerigen Lösung vor dem Gebrauche aus der Apotheke zu beziehen. (Sehr teuer.) Ist, wenn in gut gereinigtem Glase gelöst und gut verschlossen, viele Monate haltbar.

22. Chromosmium-Essigsäure nach Flemming. Man bereite sich eine 1%ige Chromsäurelösung (5 ccm der 10%igen Lösung S. 5) zu 45 ccm destilliertem Wasser), gieße dazu 12 ccm der 2%igen Osmiumsäure, und füge noch 3 ccm Eisessig hinzu. Diese Mischung muß nicht im Dunkeln aufbewahrt und kann lange vorrätig gehalten werden[1]).

23. Gesättigte Sublimatkochsalzlösung. 7,5 g Kochsalz werden zu einem Liter destilliertem Wasser gefügt, nach der Lösung 125 g Sublimatkristalle zugesetzt, die sich erst unter Erwärmen lösen. Die warme Lösung ist zu filtrieren. Nach dem Erkalten bilden sich am Boden der Flasche weiße Kristallnadeln.

24. Salpetersaures Silberoxyd. Man beziehe kurz vor dem Gebrauch aus der Apotheke eine Lösung von 1 g Argent. nitric. in 100 ccm destilliertem Wasser. Die Flüssigkeit muß im Dunkeln oder in schwarzer Flasche aufbewahrt werden und ist lange haltbar.

25. Ammoniakalische Silberlösung muß jedesmal direkt vor dem Gebrauche frisch bereitet werden.

a) 10%ige wässerige Lösung von Argent. nitric. 10 ccm werden in eine kleine Kochflasche gegossen.

b) 40%ige Natronlösung wird mit einer Pipette tropfenweise zugesetzt; nach jedem Tropfen, bei dem sich ein Niedersachlag bildet, ist die Kochflasche ein wenig zu schütteln. Bildet sich bei dem Zusatz eines Tropfens kein neuer Niederschlag mehr — der alte Niederschlag löst sich nicht auf — so hört man mit weiterem Zusatz auf. Man braucht im ganzen kaum 1 ccm Natronlösung.

---

[1]) Mit alten Chromosmiumessigsäurelösungen fixierte Gewebe färben sich oft schlecht, weil die Essigsäure verdunstet ist; 5—20 Tropfen Eisessig, der Lösung von neuem zugesetzt, beseitigen diesen Übelstand.

c) 10%ige Ammoniaklösung wird tropfenweise zugesetzt, nach jedem Zusatz wird die Mischung geschüttelt. Dadurch löst sich der Niederschlag bis auf ein paar Körnchen. Zuviel Ammoniak verdirbt alles; es sind im ganzen 6—7 ccm zur Mischung zuzusetzen.

d) Die Mischung wird durch einen kleinen Filter in ein graduiertes Zylinderglas gegossen, es ergeben sich ca. 18 ccm Flüssigkeit, zu der das 4fache Quantum, also 72 ccm destilliertes Wasser zugegossen werden.

26. Sublimatpikrinsäure. Gleiche Teile der Lösung Nr. 19 und 23.

27. Goldchlorid. Man beziehe kurz vor dem Gebrauche aus der Apotheke eine Lösung von 1 g Aur. chlorat. in 100 ccm destilliertem Wasser. Im Dunkeln oder in schwarzer (brauner) Flasche zu halten.

Zur Goldchloridfärbung bedarf man

28. Ameisensäure. 50 ccm.

29. Konzentrierte (35%ige) Kalilauge 30 ccm. Das Fläschchen muß mit einem nicht vulkanisierten Kautschukpfropfen, der von einem Glasstabe durchzogen ist, verschlossen sein. Aus der Apotheke zu beziehen.

30. Glyzerin. 100 ccm reines Glyzerin vorrätig zu halten, sowie eine Lösung von 5 ccm reinem Glyzerin in 25 ccm destilliertem Wasser. Zur Verhütung der rasch in diesem Gemisch auftretenden Pilze kann man 5—10 Tropfen reine 1%ige Karbolsäurelösung oder einen Chloralhydrat-Kristall zusetzen. Der Kork des Fläschchens muß mit einem Glasstabe versehen sein.

31. Xylol ist wegen seiner Empfindlichkeit gegen unvollständig entwässerte Präparate Anfängern weniger zu empfehlen als

32. Karbol-Xylol, das hergestellt wird durch Zusatz von 22 g kristall. Karbolsäure zu 100 ccm Xylol; auch nicht völlig wasserfreie Schnitte lassen sich durch Karbolxylol aufhellen.

33. Xylolbalsam, Lösung von Kanadabalsam in Xylol; am besten ist der von Merk in Darmstadt oder der von Dr. K. Hollborn in Leipzig käufliche Balsam. Der Kork der Flasche muß mit einem Glasstabe versehen sein.

34. Deckglaskitt. Venetianisches Terpentin wird mit so viel Schwefeläther verdünnt, bis das Ganze eine leicht tropfbare Flüssigkeit bildet; dann wird warm filtriert (im heizbaren Trichter) und das Filtrat auf dem Sandbade eingedickt. Die richtige Konsistenz ist erreicht, wenn ein mit einem Glasstabe auf den Objektträger übertragener Tropfen sofort soweit erstarrt, daß er ganz hart wird und sich mit dem Fingernagel nicht mehr eindrücken läßt. Man lasse wegen Feuersgefahr den Kitt in der Apotheke anfertigen.

35. Hämatoxylin nach Hansen. a) 1 g kristallisiertes Hämatoxylin wird in 10 ccm absolutem Alkohol gelöst und in geschlossener Flasche aufbewahrt, b) 20 g Kalialaun werden in 200 ccm destilliertem Wasser warm gelöst und nach dem Erkalten filtriert, c) 1 g übermangan-

saures Kali wird in 16 ccm destilliertem Wasser bei Zimmertemperatur gelöst. Am nächsten Tage werden Lösungen a) und b) in eine Porzellanschale zusammengegossen, mit 3 ccm der Lösung c) vermischt und unter stetem Umrühren bis zum Sieden erhitzt (man lasse ca. 1 Minute lang sieden). Dann kühle man rasch ab, indem man die Porzellanschale auf kaltem Wasser schwimmen läßt. Nach dem Erkalten wird die Mischung filtriert und ist von da ab verwendbar. Trübungen, Pilzentwicklung in der Flüssigkeit beeinträchtigen die Leistungsfähigkeit derselben nicht im mindesten. Vorrätig zu halten.

36. Hämatoxylin nach Delafield. a) 1 g kristallisiertes Hämatoxylin wird in 6 ccm Alk. absol. gelöst. b) 15 g Ammoniakalaun werden in 100 ccm destilliertem Wasser warm gelöst und nach dem Erkalten filtriert. Dann werden beide Lösungen zusammengegossen, die Mischung bleibt drei Tage in weit offenem Gefäß am Lichte stehen, wird dann filtriert und vermischt mit 25 ccm reinem Glyzerin und 25 ccm Methylalkohol. Nach drei Tagen wird die Mischung filtriert und ist — lange haltbar — vorrätig zu halten.

37. Hämatoxylin nach Weigert zur Darstellung der markhaltigen Nervenfasern des Gehirnes und Rückenmarkes. 1 g kristallisiertes Hämatoxylin wird in 10 ccm Alkohol abs. + 90 ccm destilliertes Wasser gebracht, gekocht und nach dem Erkalten filtriert.

Die Anwendung dieser Farbe beansprucht die Zuhilfenahme einer

38. Gesättigten Lösung von neutralem essigsaurem Kupferoxyd, 10 g Cupr. acet. cryst. neutr. in 100 ccm destilliertem Wasser gelöst; lange haltbar. Ferner einer

39. Blutlaugensalz-Boraxlösung; 2 g Borax und 2,5 g Ferrizyankalium zu 100 ccm destilliertem Wasser: lange haltbar.

40. Pikrokarmin. Man gieße zu 50 ccm destilliertem Wasser 5 ccm Liq. ammon. caustic., schütte in diese Mischung 1 g besten Karmin. Umrühren mit dem Glasstabe. Nach vollendeter Lösung des Karmins (etwa 5 Minuten) gieße man 50 ccm gesättigte Pikrinsäurelösung zu und lasse das Ganze zwei Tage in weit offenem Glase stehen. Dann filtriere man. Selbst reichliche Pilzentwickelung beeinträchtigt nicht die Färbekraft dieses vorzüglichen, in seiner Wirkung auf fixierte Präparate aber ungleich wirkenden Mittels. Für Färbung unter dem Deckglase (§ 11) am meisten zu empfehlen.

41. Alaunkarmin. 5 g Alaun werden in 100 ccm warmem, destilliertem Wasser aufgelöst und dann 2 g Karmin zugefügt. Diese Mischung wird 10—20 Minuten gekocht und nach dem Erkalten filtriert; zuletzt werden der klaren, schön rubinroten Flüssigkeit 2—3 Tropfen Acid. carbol. liquefact.[1]) zugesetzt. Noch besser färbt

---

[1]) Vorsicht! diese Karbolsäure ätzt sehr stark.

42. Boraxkarmin. 4 g Borax werden in 100 ccm warmem destilliertem Wasser aufgelöst, nach dem Erkalten der Lösung werden 3 g guter Karmin unter Umrühren zugefügt und dann 100 ccm 70%iger Alkohol (siehe S. 4) zugegossen. Nach 24 Stunden filtriere man die Flüssigkeit, die sehr langsam (24 Stunden und noch länger) durch das Filter tropft.

Die Boraxkarminfärbung beansprucht die Nachbehandlung mit 70%igem salzsaurem Alkohol, welcher durch Zufügen von 4—6 Tropfen reiner Salzsäure zu 100 ccm 70%igem (S. 4) Alkohol bereitet wird.

43. Parakarmin. 4 g Karminsäure (Grübler), ½ g Chloraluminium, 4 g Chlorkalzium werden in 100 ccm 70%igem Alkohol gelöst. Lange haltbar.

44. Karminsaures Natron. 2 g des Farbstoffes in 200 ccm destilliertem Wasser zu lösen.

45. Saffranin. 2 g des Farbstoffes in 60 ccm 50%igem Alkohol (31 ccm 96%iger Alkohol + 29 ccm destilliertes Wasser) zu lösen. Vorrätig zu halten.

46. Eosin. 1 g des Farbstoffes in 60 ccm 50%igem Alkohol (31 ccm 96%iger Alkohol + 29 ccm destilliertes Wasser) zu lösen. Vorrätig zu halten.

47. Orange. 1 g des Farbstoffes in 60 ccm 50%igem Alkohol zu lösen.

48. Kongorot. 1 g des Farbstoffes wird in 100 ccm destilliertem Wasser gelöst. Von dieser Stammlösung stelle man sich her:

Eine $^1/_{30}$%ige Lösung: 3 ccm Stammlösung zu 100 ccm Aq. destill.

49. Vesuvin oder

50. Methylviolett B. und andere basische Anilinfarbstoffe können in gesättigten wässerigen Lösungen (1 g zu 50 ccm destilliertem Wasser) vorrätig gehalten werden.

51. Methylenblau. 1 g in 100 ccm destilliertem Wasser gelöst, ist ebenso wie das zur Nachbehandlung gehörige

52. Molybdänsaures Ammonium, 7 g zu 93 ccm destilliertem Wasser, lange haltbar.

53. Säurefuchsin (= Rubin S). 1 g des Farbstoffes in 100 ccm destilliertem Wasser gelöst.

54. van Giesons Pikrofuchsin. Zu 10 ccm der 1%igen Säurefuchsinlösung (53) werden 100 ccm gesättigter wässeriger Pikrinsäurelösung (19, S. 6) gegossen.

55. Bleu de Lyon Stammlösung. 1 g in 100 ccm absol. Alkohol gelöst.

56. Resorcin-Fuchsin nach Weigert (Modifikation Pranter). 0,02 g des trocken von Hollborn (S. 3) zu beziehenden Farbstoffes werden in 1 g (nicht Volumteil) konz. Salpertersäure und 100 g 70%igem Alkohol gelöst. Kurz vor dem Gebrauche zu bereiten.

57. Alaunkarmin-Dahlia nach Westphal. Man löse 1 g Dahlia in 25 ccm Alcohol absol., setze 12 ccm reines Glyzerin und 5 ccm Eis-

essig zu und gieße zu dieser Mischung 25 ccm Alaunkarmin (41, S. 8). In gut schließender Flasche aufzubewahren.

58. Methylblau. 1 g in 100 ccm destilliertem Wasser gelöst (gut haltbar).

59. Phosphormolybdänsäure; als 2%ige Lösung in der Apotheke zu beziehen.

Weitere zu Spezialfärbungen notwendige Reagenzien s. unter Spezielle Technik.

II. Das Herstellen der Präparate.

Einleitung.

Die wenigsten Organe des tierischen Körpers sind so beschaffen, daß sie ohne weiteres der mikroskopischen Untersuchung zugänglich sind. Sie müssen einen gewissen Grad von Durchsichtigkeit besitzen, den wir dadurch erreichen, daß wir die Organe entweder in ihre Elemente zerteilen, die Elemente isolieren, oder in dünne Schnitte zerlegen, schneiden. Nun haben aber wiederum die wenigsten Organe eine Konsistenz, welche sofortiges Anfertigen genügend feiner Schnitte gestattet; sie sind entweder zu weich, dann muß man sie härten, oder zu hart (verkalkt), dann muß man sie entkalken. Härten und Entkalken kann jedoch, nicht an frischen Objekten vorgenommen werden, ohne deren Struktur zu schädigen; es muß demnach beiden Prozeduren ein Verfahren vorausgehen, welches eine rasche Erstarrung und damit eine Festigung der kleinsten Teilchen ermöglicht; dieses Verfahren nennt man fixieren. Das Anfertigen feiner Schnitte ist demnach meist nur nach vorausgegangener Fixierung und Härtung (eventuell nachfolgender Entkalkung) des betreffenden Objektes möglich. Aber auch die Schnitte beanspruchen noch weitere Behandlung; sie können entweder sofort durchsichtig gemacht werden, durch Aufhellungsmittel, welche auch mit Erfolg bei frisch untersuchten Objekten angewendet werden, oder sie können vor der Aufhellung gefärbt werden. Die Farbstoffe sind für die mikroskopische Untersuchung unschätzbare Hilfsmittel; sie lassen sich auch auf frische, ja selbst auf lebende Organe applizieren; eine große Zahl der wichtigsten Tatsachen ist nur mit Hilfe der Farbstoffe aufgedeckt worden. In die Gefäße eingespritzt, injiziert, lehren sie uns die Verteilung und den Verlauf der feinsten Verzweigungen derselben kennen.

§ 1. Beschaffenheit des Materials.

Für Studien über die Formelemente und die einfachsten Gewebe sind Amphibien: Frösche, Molche (am besten der gefleckte Salamander, dessen Elemente sehr groß sind) zu empfehlen, für Studien der Organe dagegen

nehme man Säugetiere. Für viele Fälle genügen hier unsere Nagetiere (Kaninchen, Meerschweinchen, Ratte, Maus), ferner junge Hunde, Katzen usw. Doch versäume man keine Gelegenheit, die Organe des Menschen sich zu verschaffen. Vollständig frisches Material ist in chirurgischen Kliniken zu haben; im Winter sind viele Teile selbst vor 2—3 Tagen Verstorbener noch brauchbar.

Im allgemeinen empfiehlt es sich, die Organe lebenswarm einzulegen. Um möglichst rasch dieser Aufgabe sich zu entledigen, ist es geboten, zuerst die zur Aufnahme der Objekte bestimmten Gläser mit der betreffenden Flüssigkeit zu füllen und mit einer Objekt, Flüssigkeit und Datum (eventuell Stunde) anzeigenden Etikette zu versehen; danach lege man die zur Sektion nötigen Instrumente (das anatomische Präparierbesteck) zurecht und dann erst töte man das Tier. Dem lebenden Tiere Teile zu entnehmen, ist eine nutzlose Grausamkeit.

§ 2. Töten und Sezieren der Tiere.

Amphibien durchschneide man mit einer starken Schere die Halswirbelsäule und zerstöre Hirn und Rückenmark vermittelst einer von der Wunde aus in die Schädelhöhle bzw. in den Wirbelkanal eingestoßenen Nadel. Säugetieren durchschneide man den Hals mit einem kräftigen, bis zur Halswirbelsäule reichenden Schnitt oder man töte sie mit Chloroform, das man auf ein Tuch gießt und so den Tieren vor die Nase drückt. Kleine, bis 4 cm große Tiere, Embryonen, können im ganzen in die Fixierungsflüssigkeit geworfen werden. Nach ca. 6 Stunden öffne man diesen die Bauch- und Brusthöhle durch Einschnitte. Bei der Sektion halte womöglich ein Gehilfe die Extremitäten; kleine Tiere kann man mit starken Stecknadeln an den Fußflächen auf Kork- oder Wachsplatten spannen. Die Organe müssen sauber herauspräpariert werden (am besten mit Pinzette und Schere), Quetschen und Drücken der Teile, Anfassen mit den Fingern ist vollkommen zu vermeiden. Die Pinzette darf nur am Rande der Objekte eingreifen; anhängende Verunreinigungen, Schleim, Blut, Darminhalt dürfen nicht mit dem Skalpell abgekratzt werden, sondern sind durch langsames Schwenken in der betreffenden Fixationsflüssigkeit oder in Ringerscher Lösung (s. S. 4) zu entfernen.

Methoden.

Bei den im folgenden angegebenen Methoden ist es nicht zu vermeiden, daß Scheren, Pinzetten, Nadeln, Glasstäbe usw. mit den verschiedensten Flüssigkeiten, z. B. Säuren, benetzt werden. Man reinige die Instrumente sofort nach dem Gebrauche durch Abspülen in Wasser und Abtrocknen. Vor allem vermeide man, einen z. B. mit einer Säure oder mit einem Farbstoff benetzten Glasstab in eine andere Flüssigkeit zu tauchen. Abgesehen davon, daß die Reagenzien dadurch verdorben

werden, wird oft das Gelingen der Präparate hierdurch gänzlich vereitelt. Gläser, Uhrschalen usw. sind leicht zu reinigen, wenn dies sofort nach der Benützung geschieht; läßt man dagegen z. B. einen Farbstoffrest in einem Glase antrocknen, so ist das Reinigen immer sehr zeitraubend. Man versäume also nie, auch die Gläser sofort nach dem Gebrauche zu reinigen; Uhrschalen werfe man wenigstens in eine Schüssel mit Wasser.

Alle Gefäße, in denen man isoliert, fixiert, härtet, färbt usw., müssen geschlossen gehalten (Uhrschalen decke man mit einer zweiten Uhrschale zu, wenn die Manipulationsdauer 10 Minuten übersteigt), und dürfen nicht in die Sonne gestellt werden.

§ 3. Isolieren.

Man isoliert entweder durch Zerzupfen der frischen Objekte oder nach vorhergehender Behandlung der Objekte mit lösenden Flüssigkeiten, welche ein Zerzupfen ganz oder teilweise unnötig machen. Es gehört zu den schwierigen Aufgaben, ein gutes Zupfpräparat anzufertigen. Viel Geduld und genaue Erfüllung nachstehender Vorschriften sind unerläßlich. Die Nadeln müssen spitz und ganz rein sein; man spitze und poliere sie zuvor auf dem angefeuchteten Schleifsteine. Das kleine Objekt, von höchstens 4 mm Seite, wird nun in einen kleinen Tropfen auf den Objektträger gelegt, und wird, wenn es farblos ist, auf schwarzer, wenn es dunkel (etwa gefärbt) ist, auf weißer Unterlage zerzupft. Ist das Objekt faserig (z. B. ein Muskelfaserbündel), so setze man beide Nadeln an dem einen Ende des Bündels an und zerreiße dasselbe der Länge nach in zwei Bündel; das eine dieser Bündel wird auf dieselbe Weise, immer durch Ansetzen der Nadel an das Ende, wieder in zwei Bündel getrennt und so fort, bis ganz feine einzelne Fasern erzielt sind. Durch Betrachtung des (unbedeckten) Präparates mit schwacher Vergrößerung kann man kontrollieren, ob der nötige Grad von Feinheit erreicht ist.

In wenig Flüssigkeit liegende, nicht mit einem Deckglase bedeckte Präparate sehen oft unklar aus, zeigen schwarze Ränder usw., Fehler, die durch Zusatz eines hinreichend großen Tropfens und durch ein Deckglas wieder ausgeglichen werden.

Als isolierende Flüssigkeiten sind zu empfehlen:

a) Für Epithelzellen

ist Ranviers Drittelalkohol (s. S. 4) ein ausgezeichnetes Isolationsmittel. Man lege Stückchen von 5—10 mm Seite (z. B. der Darmschleimhaut) in ein relativ geringes Quantum (ca. 10 ccm) dieser Flüssigkeit ein. Nach 5 Stunden (bei geschichtetem Pflasterepithel nach 10—24 Stunden und später) werden die Stückchen mit einer Pinzette vorsichtig, langsam herausgehoben und ein paar Mal leicht auf einen Objektträger aufgestoßen, der mit einem Tropfen der gleichen Flüssigkeit bedeckt ist.

Durch das Aufstoßen fallen viele Epithelzellen isoliert ab, manchmal ganze Fetzen, die man nur mit der Nadel leicht umzurühren braucht, um eine vollkommene Isolation zu erzielen. Nun lege man ein Deckglas auf (S. 44) und untersuche. Will man das Objekt färben, so bringe man die ganzen Stückchen vorsichtig aus dem Alkohol in ca. 6 ccm Pikrokarmin (S. 8). Nach 2—4 Stunden wird das Stückchen sehr vorsichtig in ca. 5 ccm destilliertes Wasser gelegt und nach fünf Minuten auf den Objektträger aufgestoßen, der diesmal mit einem Tropfen verdünnten Glyzerins (30, S. 7) bedeckt ist. Deckglas. Das Präparat kann konserviert werden.

b) Für Muskelfasern, Drüsen

eignet sich 35%ige Kalilauge (s. S. 7). Stückchen von 10—20 mm Seite werden in 10—20 ccm dieser Flüssigkeit eingelegt; nach etwa einer Stunde sind die Stückchen in ihre Elemente zerfallen, die mit Nadeln oder einer Pipette herausgefischt und in einem Tropfen der gleichen Kalilauge unter Deckglas betrachtet werden. Jedes Hervorquellen der Kalilauge unter dem Deckglas ist streng zu vermeiden, da die Metallfassung des Objektives dadurch in Gefahr kommt! Verdünnte Kalilauge wirkt ganz anders; würde man die Elemente in einem Tropfen Wasser betrachten wollen, so würden dieselben durch die nunmehr verdünnte Lauge in kürzester Zeit zerstört werden. Gelingt die Isolation nicht (statt dessen tritt zuweilen eine breiige Erweichung der Stückchen ein), so ist die Kalilauge zu alt gewesen. Man wende deshalb stets frisch bezogene Lösungen an. Auch die gelungenen Präparate lassen sich nicht konservieren.

Ferner ist geeignet eine Mischung von chlorsaurem Kali und Salpetersäure. Man bereite sich dieselbe, indem man in 20 ccm reine Salpetersäure (S. 5) so viel chlorsaures Kali (ca. 5 g) wirft, daß ein ungelöster Satz am Boden bleibt. Nach 1—6 Stunden (manchmal später) ist das Objekt genügend gelockert und wird nun in 20 ccm destilliertes Wasser übertragen, in dem es eine Stunde bleibt, aber ohne Schaden auch 8 Tage verweilen kann. Dann wird es auf den Objektträger übertragen, wo es in einem Tropfen dünnen Glyzerins (30, S. 7) mit Leichtigkeit zerzupft werden kann. Wenn die Salpetersäure gut ausgewaschen ist, lassen sich die Präparate konservieren und auch unter dem Deckglase färben (S. 47). Einlegen der noch nicht zerzupften Stückchen in Pikrokarmin (s. die Isolation von Epithelzellen) gelingt nicht, da diese Farbflüssigkeit die Objekte brüchig macht.

c) Für Drüsenkanälchen

ist vorzüglich das Einlegen kleiner Stücke (von ca. 1 cm Seite) in 10 ccm reine Salzsäure. Nach 10—20 Stunden werden die Stückchen in ca. 30 ccm destilliertes Wasser gebracht, das innerhalb 24 Stunden mehrmals gewechselt werden muß. Die Isolation gelingt dann leicht durch

vorsichtiges Ausbreiten des Stückchens mit Nadeln in einem Tropfen verdünntem Glyzerin. Die so hergestellten Präparate können konserviert werden.

§ 4. Fixieren.

Allgemeine Regeln. 1. Zum Fixieren muß stets reichliche, das Volum des zu fixierenden Objektes 50—100mal übertreffende Flüssigkeit verwendet werden. 2. Die Flüssigkeit muß stets klar sein, sie muß, sobald sie trübe geworden ist, gewechselt, d. h. durch frische Flüssigkeit ersetzt werden. Die Trübung tritt oft schon eine Stunde (oder früher) nach dem Einlegen ein. 3. Die zu fixierenden Objekte sollen möglichst klein sein, im allgemeinen 1—2 ccm nicht überschreiten. Das Zerkleinern der Stücke geschieht mit scharfem Rasiermesser unter möglichster Vermeidung von Druck, bei weichen Organen erst eine oder mehrere Stunden nach dem Einlegen in die Fixierungsflüssigkeit, wenn die Stücke schon etwas fester geworden sind.

Sollte die Erhaltung des ganzen Objektes nötig sein (z. B. zur nachherigen Orientierung), so mache man wenigstens viele tiefe Einschnitte (5—10 Stunden nach dem ersten Einlegen) in dasselbe. Die Objekte sollen nicht am Boden liegen, man hänge sie entweder im Glase auf oder man bringe auf den Boden des Gefäßes eine mehrere Zentimeter hohe Lage entfetteter Watte oder Glaswolle; dadurch wird erreicht, daß die im Objekt enthaltene Flüssigkeit zu Boden sinkt und die Fixierungsflüssigkeit rasch und in voller Konzentration eindringt. Bei Warmblütern ist zu empfehlen das halbstündige Einlegen in erwärmte (auf 39° C) Fixierungsflüssigkeit. Kleine und zarte Objekte (z. B. Embryonen — 3 mm Länge) werden nur kürzere Zeit, z. B. in Zenker (S. 16) nur eine Stunde fixiert.

1. Alkohol absolutus ist für Drüsen, Haut, Blutgefäße usw. sehr geeignet. Er wirkt zugleich als Härtungsmittel. In absolutem Alkohol eingelegte Objekte können schon nach 24 Stunden geschnitten werden.

Man schiebe die Verarbeitung der in absolutem Alkohol fixierten Objekte nicht zu lange Zeit hinaus, da die Elemente doch allmählich leiden; man schneide nach 3—5 Tagen. Will man die Objekte noch weiter aufheben, so bringe man sie von da ab in 90%igen Alkohol. Schnitte von Objekten, die nur 24 Stunden in absolutem Alkohol gelegen hatten, färben sich zuweilen schlecht.

Er eignet sich vorzugsweise zur raschen Herstellung von Präparaten. Besonders zu beachten ist folgendes: 1. Der absolute Alkohol muß, auch wenn er nicht getrübt ist, nach 3—4 Stunden gewechselt werden. 2. Man vermeide, daß die eingelegten Objekte auf dem Boden des Glases fest aufliegen oder gar festkleben: man hänge deshalb die Objekte entweder an einem Faden im Alkohol auf, oder lege auf den Boden des Glases ein Bäuschchen Watte.

Nicht absoluter (z. B. 90%iger) Alkohol wirkt ganz anders, schrumpfend und kann deshalb nur für besondere Zwecke statt des absoluten Alkohols verwendet werden.

2. Formol 10%ige Lösung (10 ccm Formol [S. 5] zu 90 ccm destilliertem Wasser).

Die Objekte verweilen darin . . . . . 48 Stunden,
kommen dann in Alkohol 96% . . . . mindestens 48 „

Diese Formolmischung wird vielfach beim Gebrauch des Gefriermikrotoms verwendet. Die Objekte können Monate lang in der Mischung verbleiben; vor dem Mikrotomieren schneide man eine Scheibe von ca. 5 mm Dicke von dem Objekt und lege sie 24 Stunden lang in Wasser. Dann ohne Alkoholhärtung Aufsetzen auf das Mikrotom (s. S. 21.)

Formol wirkt ähnlich wie Osmiumlösungen[1]).

Stärkere (25—50%ige) Lösungen sind zwar ein gutes Mittel für Erhaltung von Zellstrukturen, machen aber das Bindegewebe sehr hart.

3. Alkoholformol. Alkohol 96% 60 ccm + Formol 30 ccm (Schaffer).
Die Objekte verweilen darin . . . . . 2 Tage,
kommen dann in reinen Alkohol 96% . . . mindestens 2 „

Wasser, auch rein wässerige Farblösungen, sind bei dieser sehr guten, vor allem Schleimgranula fixierenden Methode völlig zu vermeiden.

4. Kalibichromat-Essigsäure (11, S. 5).
Die Objekte verweilen darin . . . . . 18—24 Stunden,
kommen dann in womöglich fließendes Wasser . ca. 3 „
und werden dann in allmählich verstärktem Alkohol gehärtet (S. 17).

Der Vorzug dieser Mischung liegt in dem guten Eindringen der Flüssigkeit und dem raschen Verlauf: Fixation und Härtung sind in 4—5 Tagen vollendet. Die Methode, die mir, mit Ausnahme der Leber, sehr gute Resultate geliefert hat, verlangt nur längere Färbungsdauer, z. B. bei Hansens Hämatoxylin 15—60 Minuten. Durchfärben kleiner Stücke gelingt dagegen leicht.

5. Kalibichromat-Formol (12, S. 5).
Die Objekte verweilen darin . . . . . 24 Stunden,
kommen dann in 3½%ige Kalibichromatlösung. 3—6 Tage,
werden dann in womöglich fließendem Wasser ausgewaschen . . . . . 3—6 Stunden,
werden dann in allmählich verstärktem Alkohol gehärtet (S. 17).

6. Müllersche Flüssigkeit (13, S. 5).
Die Objekte verweilen in großen, mehrmals zu wechselnden Quanten (400 ccm) . . . . . 1—6 Wochen[2]),
werden dann in womöglich fließendem Wasser ausgewaschen . . . . . 4—8 Stunden,
werden dann in destill. Wasser kurz abgespült. 1 Minute,
werden dann im Dunkeln (S. 18) in allmählich verstärktem Alkohol gehärtet.

[1]) Vgl. auch Substitution der Osmiumsäure bei der Golgimischung (S. 37).

[2]) Man kann die Stücke noch länger, bis zu 6 Monaten, in Müllerscher Flüssigkeit halten; sie lassen sich alsdann oft ohne Alkoholhärtung schneiden und färben.

Wer nicht mit peinlicher Gewissenhaftigkeit die oben S. 14 angegebenen allgemeinen Regeln für das Fixieren befolgt, erzielt hier Mißerfolge, für welche dann selbst von sonst erfahrenen Mikroskopikern die schuldlose Müllersche Lösung verantwortlich gemacht wird.

7. Müller-Formol (14, S. 5). Die damit fixierten Objekte werden unter mehrmaligem Flüssigkeitswechsel nach 4 Tagen in reine Müllersche Flüssigkeit übertragen und wie bei dieser weiterbehandelt. Gründliches Auswachen in Wasser (24 Stunden) wird empfohlen.

8. Zenkersche Flüssigkeit (15, S. 5)[1]).
Die Objekte[2]) verweilen darin . . . . . 10—24 Stunden,
dann in (womöglich fließendem) Wasser . . . 10—24 „
dann in destill. Wasser. . . . . 1 Minute,
werden dann im Dunkeln (S. 18) in allmählich verstärktem Alkohol gehärtet.

Siehe weiter „Behandlung sublimathaltiger Schnitte".

Die Resultate der Zenkerschen Flüssigkeit sind nur dann gute, wenn Schneiden und Färben bald nach vollendeter Fixierung und Härtung vorgenommen wird. Ein Jahr alte Zenkerpräparate färben sich schlechter, selbst solche, die in Paraffin eingeschmolzen waren. Nur Hämalaun (S. 33) gibt oft noch zufriedenstellende Färbung. Für Organe, die reich an glatten Muskelfasern sind, ist Zenkersche Flüssigkeit weniger zu empfehlen.

9. Sublimatpikrinsäure (26, S. 7)[1]) wird wie Zenkersche Flüssigkeit angewendet; die damit fixierten Präparate färben sich sehr gut.

10. Sublimat-Kochsalzlösung (23, S. 6)[1]) 20 ccm.
Kleine (höchstens 4 mm) Stücke verweilen darin
je nach Größe . . . . . 1—6 Stunden,
werden dann in allmählich verstärktem Alkohol gehärtet (S. 17).

Diese Lösung wirkt schrumpfend, ist aber ein ausgezeichnetes Mittel zur Fixation von Zell- und Kernstrukturen.

Behandlung sublimathaltiger Schnitte.

Schnitte von den in 8, 9, 10 fixierten Objekten werden vor dem Färben eingelegt in

Jodalkohol (12 ccm Alkohol 90% + 3 Tropfen Jodtinktur) 15 Min.,
dann in große Mengen von Natriumthiosulfat (10 ccm dieser Lösung (17, S. 6) + 100 ccm destill. Wasser) . . . . . 15 Minuten,
dann in destill. Wasser zum Abspülen . . . . . 1 Minute.

---

[1]) Metallinstrumente dürfen hier nicht gebraucht werden.

[2]) Auf 1 ccm Organstück müssen ca. 60 ccm Flüssigkeit kommen; bei Zenker-Formol (S. 5) genügt oft eine 5stündige Fixierung; die nachfolgende Wässeruug darf bis zu 48 Stunden betragen.

Die Schnitte sind durch das Natriumthiosulfat ganz jodfrei und damit Anilinfarbstoffen gegenüber haltbar geworden (M. Heidenhain).

11. Osmiumsäurelösung (21, S. 6). Beim Gebrauche derselben nehme man sich vor dem Einatmen der die Schleimhäute sehr reizenden Dämpfe in acht. Man fixiert entweder durch Einlegen sehr kleiner (bis 5 mm Seite) Stückchen in die (meist in 1%iger Lösung benützte) Säure, die nur in kleinen Quanten (1—6 ccm) angewendet zu werden braucht, oder dadurch, daß man das feuchte Objekt den Dämpfen der Osmiumsäure aussetzt. Zu letzterem Zwecke gieße man in ein ca. 5 cm hohes Reagenzgläschen ca. 1 ccm der 2%igen Lösung, füge ebensoviel destilliertes Wasser hinzu und stecke das Objekt mit Igelstacheln an die Unterseite des Korkstöpsels, mit welchem man das Reagenzgläschen fest verschließt. Nach 10—60 Minuten (je nach der Größe des Objektes) wird das Stückchen abgenommen und direkt in die in dem Gläschen enthaltene Flüssigkeit geworfen. In beiden Fällen verweilen die Objekte 24 Stunden in der Säure; dabei müssen die Gläser gut verschlossen und im Dunkeln gehalten werden. Dann werden die Objekte herausgenommen, in (womöglich fließendem) Wasser ½—2 Stunden ausgewaschen, in destilliertem Wasser kurz abgespült und in allmählich verstärktem Alkohol gehärtet (§ 5).

Osmiumsäure-Lösung und -Mischungen schwärzen das Fett; will man osmiertes Fett konservieren (vgl. § 10, 3), so dürfen die Schnitte nicht in Terpentinöl, absolutem Äther oder Xylol, welche osmiertes Fett lösen, aufgehellt werden. Man nehme Chloroform (oder Nelkenöl); zum Einschluß muß mit Chloroform verdünnter Kanadabalsam verwendet werden. Reine Osmiumlösung (aber nicht Mischungen dieser) schwärzt auch Pigment. Ungeeignet sind Osmiumsäure-Lösung und -Mischungen für elastische Fasern, die durch sie wahrscheinlich gelöst werden.

12. Chromosmium-Essigsäure (Flemmings Flüssigkeit) (S. 6), vorzügliches Mittel zur Fixierung der Kernteilungen.

Die Wirkung dieser Mischung auf die Kerne ist an der Peripherie der Stückchen eine andere, als im Innern, wo die Chromatingerüste deutlicher sind, weil in der Peripherie die Osmiumsäure, welche den Kernsaft körnig und das Kerngerüst undeutlicher macht, reiner zur Wirkung kommt.

Man lege ganz frische, noch lebenswarme Stückchen von 3—5 mm Seite in 4 ccm dieser Flüssigkeit . . . . . 1 Tag bis 3 Wochen,
dann in (womöglich fließendes) Wasser 1 Stunde (besser länger),
dann in destill. Wasser . . . . . 1 Minute,
dann Härten in allmählich verstärktem Alkohol (S. 17).

Die zum Fixieren verwendeten Flüssigkeiten können nicht mehr weiter gebraucht werden; man gieße sie weg.

§ 5. Härten.

Mit Ausnahme des absoluten Alkohols erfordern sämtliche Fixierungsmittel eine nachfolgende Härtung der Objekte. Das beste Härtungsmittel ist der allmählich verstärkte Alkohol. Auch hier gilt die

Regel, reichlich Flüssigkeit zu verwenden, sowie trüb oder farbig gewordenen Alkohol zu wechseln.

Die in Chromsalzlösungen z. B. in Müllerscher Flüssigkeit fixierten Stücke geben, wenn nicht lange ausgewaschen wurde — und das muß man wegen eintretender Schädigung vermeiden — noch im Alkohol Stoffe ab, die bei gleichzeitiger Einwirkung des Tageslichtes in Form von Niederschlägen auftreten; hält man dagegen den Alkohol im Dunkeln, so entstehen keine Niederschläge, sondern der Alkohol färbt sich nur gelb, bleibt aber klar. Aus diesem Grunde ist oben der Ausschluß des Tageslichtes empfohlen worden; es genügt, die betreffenden Gläser in einer dunklen Stelle des Zimmers aufzustellen. Auch der 90%ige Alkohol muß, so lange er noch intensiv gelb wird, täglich einmal gewechselt werden.

Die zur Härtung benützten Gläser müssen am Boden mit einer 2—4 ccm hohen Schicht entfetteter Watte belegt sein, damit das zu Boden sinkende Wasser nicht in der nächsten Umgebung der zu härtenden Stücke bleibe. Die genauere Handhabung ist folgende: Nachdem die Objekte (in einer der oben aufgezählten Flüssigkeiten) fixiert und, je nach Angabe, in Wasser ausgewaschen sind, kommen sie

in Alkohol 50% . . . . . 2—6 Stunden,
in Alkohol 70% . . . . . 12—24 „
in Alkohol 80% . . . . . 12—24 „

woselbst die Härtung nach weiteren 24—48 Stunden vollendet ist. In diesem Alkohol können die Objekte bis zur definitiven Fertigstellung monatelang verweilen.

Die Aufenthaltsdauer richtet sich nach der Größe des Objektes; unter besonderen Umständen, bei sehr kleinen, zarten Objekten empfiehlt es sich, diese auf je eine Stunde in 40%, 50%, 60%, 70% Alkohol einzulegen.

§ 6. Entkalken.

Die zu entkalkenden Objekte können nicht frisch in die Entkalkungsflüssigkeit eingelegt werden, sie müssen vielmehr vorher fixiert und gehärtet werden.

1. Zu diesem Zwecke fixiere man kleine Knochen (bis zur Größe von Phalangen) und Zähne ganz, von größeren Knochen ausgesägte Stücke (von 33 cm Länge)

in ca. 300 ccm Müllerscher Flüssigkeit (6, S. 15) . 2—4 Wochen,
oder in 10%iger Formollösung (2, S. 14) . . . . 48 Stunden.

Trockne, mazerierte Knochen bzw. Zähne müssen zuerst ca. 12 Stunden in destilliertem Wasser liegen.

2. Nachdem der Knochen 3 Tage (oder beliebig länger) in 90%igem Alkohol verweilt hat,

kommt er in womöglich fließendes Wasser . . . ca. 24 Stunden,
dann in die Entkalkungsflüssigkeit (konzentrierte Salpetersäure 9 ccm zu 300 ccm Aq. destill.) . . . . . mehrere Wochen.

Auch hier müssen große Quanten (mindestens 300 ccm) verwendet werden, die anfangs täglich, später alle 14 Tage zu wechseln sind, bis

die Entkalkung vollendet ist. Man kontrolliert den Prozeß durch Einstechen mit einer alten Nadel und Einschneiden mit einem Skalpell. Entkalkter Knochen ist biegsam, weich und läßt sich leicht schneiden. Der Entkalkungsprozeß nimmt bei dicken Knochen mehrere Wochen in Anspruch, bei fetalen und kleinen Knochen 3—12 Tage. Nach vollendeter Entkalkung werden die Knochenstücke entsäuert, d. h. sie kommen

in 5%ige wässerige Lösung von Natriumsulfat 12—24 Stunden,
(Die Lösung ist bei großen Stücken nach 6 Stunden zu wechseln)
dann in (womöglich fließendes) Wasser . . . . . 24 „
dann abermalige Härtung nach § 5 in allmählich verstärktem Alkohol.

Bei sehr zarten Objekten (z. B. Schnecken) empfiehlt es sich, das fixierte und gehärtete Objekt vor dem Entkalken in Zelloidin einzubetten (siehe Schaffer, Zeitschr. f. wissensch. Mikroskopie Bd. 19. S. 23).

Anfängern begegnet es nicht selten, daß der Knochen noch vor vollständiger Entkalkung in Alkohol gebracht wird und dann bei Schneideversuchen sich noch unbrauchbar erweist. In solchen Fällen muß dann die Entkalkungsprozedur wiederholt werden. Allzulanges Liegen der Objekte in der Entkalkungsflüssigkeit führt schließlich zu gänzlichem Verderben.

§ 7. Schneiden.

Schnitte lassen sich entweder mit dem Rasiermesser oder mit Hilfe eines Mikrotomes herstellen.

A. Die Rasiermessertechnik.

Das Rasiermesser (s. S. 8) muß scharf sein; das Gelingen guter Schnittpräparate hängt von der Schärfe des Messers ab. Beim Schneiden muß die Klinge mit Alkohol befeuchtet werden (nicht mit Wasser, welches die Klinge nur unvollkommen benetzt). Zu dem Zwecke tauche man das Messer vor jedem dritten oder vierten Schnitte in eine mit ca. 30 ccm 90%igem Alkohol gefüllte flache Glasschale, die zugleich zur Aufnahme der angefertigten Schnitte dient. Das Messer ist horizontal zu halten, leicht zu fassen, der Daumen gegen die Seite der Messerschneide, die übrigen Finger gegen die Messerrückenseite, die Handrückenfläche nach oben gerichtet. Zuerst stelle man an dem zu schneidenden Objekte eine glatte Fläche her, indem man ein Stück von beliebiger Dicke mit einem Zuge vom Objekte trennt. Dann beginnt das Herstellen der Schnitte, die immer mit einem leichten, nicht zu raschen Zuge möglichst glatt und gleichmäßig dünn ausgeführt werden sollen.

Man darf das Messer nicht durch das Objekt drücken, man muß ziehen; zu dem Zwecke muß immer der dem Messergriff zunächst liegende Teil der Messerschneide an das Objekt angesetzt werden.

Es ist geboten, stets eine größere Anzahl (10—20) von Schnitten anzufertigen, die mit der Nadel oder durch Eintauchen des Messers in

die Glasschale übertragen werden. Dann stelle man die Schale auf eine schwarze Unterlage und suche die besten Schnitte aus. Die dünnsten Schnitte sind nicht immer die brauchbarsten; für viele Präparate, z. B. für einen Durchschnitt durch sämtliche Magenhäute, sind dickere Schnitte mehr zu empfehlen. Für Übersichtsbilder fertige man große, dicke, für feinere Strukturen kleine, dünne Schnitte an; für letztere genügen oft allerkleinste, durch zu oberflächliche Messerführung erzielte Bruchstücke von 1—2 mm Seite oder Randpartien etwas dickerer Schnitte.

Ist das zu schneidende Objekt zu klein, um nur mit den Fingern gehalten zu werden, so bettet man dasselbe ein. Die einfachste Methode ist das Einbetten bzw. Einklemmen in Leber.

Man nehme entweder Rindsleber oder besser menschliche Fett- oder Amyloidleber (aus pathalog.-anatomischen Instituten zu erhalten), schneide sie in ca. 3 cm hohe, 2 cm breite und 2 cm dicke Stücke, die man sofort in 90%igen Alkohol wirft, der am nächsten Tage gewechselt werden muß; nach weiteren 3—5 Tagen hat die Leber die erforderliche Härte. Nun schneide man eines dieser Stücke von oben her zur Hälfte der Höhe ein und klemme das zu schneidende Objekt in die so entstandene Spalte. Ist das Objekt zu dick, so kann man mit einem schmalen Skalpell Rinnen in die Leber schneiden, in welche das Objekt eingepaßt wird. Das Objekt bedarf keiner weiteren Fixierung (etwa durch Zubinden mit einem Seidenfaden oder dgl.).

Ich klemme die meisten Schnittobjekte in Leber; man kann so sehr feine Schnitte erzielen, sofern man nur einigermaßen Übung hat und die kann man sich in wenigen Wochen leicht aneignen.

B. Die Mikrotomtechnik.

a) Die Mikrotome.

Die gebräuchlichen Mikrotome sind nach zwei verschiedenen Prinzipien konstruiert.

Das Prinzip der einen Art besteht darin, daß das zu schneidende Objekt durch Verschiebung des Objekthalters auf einer schräg aufsteigenden Ebene gehoben wird.

Bei der anderen Art wird das Objekt in vertikaler Richtung durch eine Mikrometerschraube gehoben.

Beide Arten von Mikrotomen leisten Vorzügliches[1]).

[1]) Aus eigener Erfahrung kenne ich die Thomaschen Schlittenmikrotome mit schräger Hebung von R. Jung in Heidelberg, die trefflich gearbeitet sind. Von Mikrotomen mit vertikaler Hebung sind die von Gustav Miehe in Hildesheim konstruierten Instrumente sehr zu empfehlen. Sie finden im Züricher und im Würzburger anatomischen Labarotorium vielfache Verwendung. Siehe auch die neuen Mikrotome mit feststehendem Messer. Über Wahl und Einrichtung der gebräuchlichsten Mikrotome lasse sich der Anfänger von erfahrenen Mikroskopikern belehren.

Alle Teile des Mikrotoms sind möglichst sauber zu halten. Bei häufigem Gebrauche schütze man dasselbe, mit einem leichten Holzkasten bedeckt, vor Staub. Die Bahn, auf welcher der Messerschlitten läuft, muß vollkommen rein sein; man putze dieselbe hie und da mit einem in Benzin getauchten Lappen und fette sie dann mit Knochenöl oder mit Vaselin so reichlich ein, daß der Schlitten auch bei leichtem Anstoße die ganze Bahn gleichmäßig durchläuft[1]). Besondere Sorgfalt ist auf die Messer zu verwenden. Nur mit sehr scharfen Messern wird man Serien sehr feiner Schnitte herstellen können. Ein wirklich scharfes Messer muß ein feines Haar, das man an dem einen Ende zwischen den Fingern hält, mit Leichtigkeit durchschneiden.

b) Die Gefriermethode.

Diese Methode bietet den Vorteil, daß sich relativ rasch gute Präparate von unfixiertem und fixiertem Material herstellen lassen. Am meisten verwendet man zur Anfertigung von Gefrierschnitten formolfixiertes Material, während Blöcke von alkoholfixierten Geweben erst nach Ersatz des Alkohols durch Wasser, Sublimatmaterial dagegen nur schlecht in Gefrierschnitte zerlegt werden können.

Am gebräuchlichsten ist folgendes Verfahren:

1. Fixation in 10%igem Formol . . . . . 24—48 Stunden,
2. Wässern . . . . . 24 „
3. Schneiden.

Hierzu verwendet man am besten ein kleines Mikrotom (Jungsches Studentenmikrotom), das mit Gefriereinrichtung geliefert wird. Das Durchfrieren der Blöcke geschieht mit Kohlensäure, die man aus einer Bombe durch die Gefriereinrichtung in beliebiger Geschwindigkeit in der Umgebung des auf dem Objekttisch liegenden Gewebsblockes ausströmen läßt. Den vorher etwas angefeuchteten Block drückt man dabei mit der Fingerkuppe leicht an den Objekttisch an.

Am besten läßt man die Kohlensäure in ganz kurzen, rasch aufeinanderfolgenden Stößen auf das Objekt einwirken. Dieses muß langsam vollständig erstarren; man darf deshalb von größeren Organen nur etwa 0,5 cm dicke Scheiben verwenden. Die Übung lehrt einen Erstarrungsgrad herausfinden, der die besten Ergebnisse liefert. Zu stark gefroren, splittert der Block und schädigt die Messerschneide, zu wenig gefroren schiebt sich das Gewebe zusammen, so daß man keine exakten Schnitte bekommt.

Bei richtiger Anwendung lassen sich aber tadellose Schnitte von den allermeisten Objekten herstellen. Man stelle im Durchschnitt die Schnittdicke auf 10 bis 15 μ ein; allzu dünne Schnitte können nur bei größerer Übung erzielt werden.

Nach ausreichender Erstarrung hebelt man den Messerhalter so lange über das Objekt, bis eine gute Schnittfläche hergestellt ist. Bei richtiger Messerführung hebt sich durch die Hebelübertragung der Objekttisch bei jedem Schnitt um die eingestellte Dickenzahl. Die Schnitte, die auf dem Messer gewöhnlich sehr rasch schmelzen,

---

[1]) Die an den Thomaschen Mikrotomen befindliche Objektschlittenbahn darf dagegen nur sehr wenig eingeölt werden, damit nicht der Schlitten durch den Messerzug zurückgeschoben werde.

übertrage man mit einem weichen Pinsel oder mit der Fingerkuppe in eine Schale mit ausgekochtem Wasser (bei gewöhnlichem Wasser fangen sich leicht Luftblasen an den Schnitten). Im Wasser breiten sie sich von selbst wieder aus.

Vorsichtig mit einer gebogenen Nadel aus einem Schälchen in das andere übertragen, lassen sich die zarten Schnitte den verschiedensten Färbeverfahren unterwerfen.

Die Gefriereinrichtung ist auch einzeln käuflich und läßt sich an jedem Mikrotom anbringen.

c) Einbetten.

α) In Paraffin.

Hierzu bedarf man:

1. Paraffin: zwei Sorten, eine weichere (45° C Schmelzpunkt) und eine härtere (52° C Schmelzpunkt). Davon stelle man sich eine Mischung her, die bei ca. 50° C schmelzbar ist. Von dem richtigen Mischungsverhältnisse beider Sorten hängt viel ab; mancher Mißerfolg wird nur durch eine ungenügende Mischung herbeigeführt.

Eine genaue Angabe der Mengenverhältnisse läßt sich nicht liefern, da die Konsistenz des Paraffins in hohem Grade von der äußeren Temperatur abhängig ist. Auch bedingen härtere Objekte, ferner der Wunsch, sehr feine Schnitte herzustellen, die Anwendung härterer Mischungen als gewöhnlich. Für den Winter, bei einer Zimmertemperatur von 20° C dürfte eine Mischung von 30 g weichem mit 25 g hartem Paraffin[1]) den meisten Anforderungen genügen.

2. Chloroform 20 ccm.

3. Paraffinchloroform, eine gesättigte Lösung (5 g der Mischung in 25 ccm Chloroform). Diese Lösung ist bei Zimmertemperatur flüssig.

4. Ein Trockenofen („Thermostat") aus Kupferblech mit doppelten Wänden, deren Zwischenraum mit Wasser gefüllt ist. Unter dem Kasten brennt eine kleine Gasflamme. Oben befinden sich drei Öffnungen; zwei führen in den erwähnten Zwischenraum, in die eine wird ein Reichertscher Regulator, in die andere ein Thermometer eingesetzt[2]). Die dritte Öffnung führt in den Luftraum des Kastens. Hier wird ein zweiter Thermometer eingesetzt.

Der Wärmekasten mit Zubehör ist für denjenigen, der viel mit Paraffin arbeitet, kaum entbehrlich. Man kann jedoch statt dessen das Paraffin auf dem Wasserbade schmelzen und durch eine kleine Spiritusflamme flüssig erhalten.

5. Ein Einbettungsrähmchen. Dasselbe besteht aus zwei geknickten Metallplatten, die so ⊐⊏ aneinander gesetzt werden.

Statt dieses Rähmchens kann man sich aus Stanniol oder steifem Papier (alten Korrespondenzkarten) geformter Kästchen bedienen.

---

[1]) Von Dr. Hollborn (Leipzig) bezogen.

[2]) Wird z. B. von R. Jung (Heidelberg) angefertigt.

Die einzubettenden Objekte müssen vollkommen wasserfrei sein, 1 bis 3 Tage in mehrmals gewechseltem absolutem Alkohol gelegen haben. Dann werden sie in Fläschchen mit ca. 20 ccm Chloroform übertragen, woselbst sie bis zum nächsten Tage, bei kleinen Objekten kürzer, verweilen. Danach kommen die Objekte in Paraffinchloroform (s. oben) und nach 2 bis 24 Stunden je nach der Größe und Beschaffenheit der Stücke in ein Schälchen geschmolzenen, aber nicht zu heißen Paraffins.

Das Paraffin darf nur 2—3 Grade über seinen Schmelzpunkt erhitzt sein; für die oben angegebene Mischung soll die Luft im Wärmekasten eine Temperatur von ca. 53° C haben. Hat man das Paraffin auf dem Wasserbade geschmolzen, so stelle man die Flamme so, daß die Oberfläche des Paraffins mit einem dünnen Häutchen erstarrten Paraffins bedeckt bleibt.

Nach etwa einer halben Stunde werden die Stückchen in ein zweites Schälchen geschmolzenen Paraffins gebracht, woselbst sie je nach der Größe 1—5 Stunden bleiben.

Das geschieht, um den letzten Rest des Chloroforms aus dem Objekte zu entfernen. Selbstverständlich muß immer das gleiche Schälchen für die Übertragung aus dem Paraffinchloroform benützt werden. Enthält das Schälchen nach häufigerem Gebrauche viel Chloroform, so kann man dieses durch stärkeres Erhitzen des Paraffins austreibeu. So lange das Paraffin noch Chloroform enthält, steigen von einer eingetauchten heißen Nadel Bläschen auf.

Nach Ablauf der angegebenen Zeit nehme man einen tiefen Teller, lege einen Objektträger hinein und stelle auf diesen das mit Glyzerin in dünner Schicht bestrichene Einbettungsrähmchen, in welches jetzt Paraffin und Objekt gegossen werden. Dann gebe man, so lange das Paraffin noch flüssig ist, dem Objekt mit erhitzten Nadeln die gewünschte Lage. Sobald das geschehen ist, gieße man in den Teller vorsichtig kaltes Wasser bis zum oberen Rande des Rähmchens; das Paraffin beginnt sofort zu erstarren, worauf man noch mehr Wasser zugießt, bis das ganze Rähmchen unter Wasser steht. Durch diese Manipulation erhält das Paraffin eine homogene Beschaffenheit, während es sonst leicht kristallinisch wird und dann sowohl schwerer zu schneiden ist, als auch auf die Struktur der eingeschlossenen Teile schädlich einwirkt. Nach etwa 10 Minuten werden die Metallplatten abgenommen und der Paraffinblock bis zur vollkommenen Erstarrung auf dem Objektträger im Wasser belassen.

Das so eingeschmolzene Objekt ist schon nach einer halben Stunde schneidbar; soll es später verarbeitet werden, so wird es mit einer Nadel signiert und kann bis zum Schneiden unbegrenzt lange Zeit aufgehoben werden.

β) In Zelloidin.

Das in Platten käufliche (bei Dr. Grübler) Zelloidin hat die Konsistenz speckigen Käses. Man zerschneide die Platte in kleine Stückchen und lasse sie an einem staubfreien Orte an der Luft trocknen, wobei sie gelb und steinhart werden. 16 g dieses trockenen Zelloidins werden in 100 ccm ab-

solutem Alkohol + 100 ccm Äther gelöst. Die Hälfte dieser 8%igen Lösung mit 50 ccm absolutem Alkohol + 50 ccm Äther verdünnt. Die Hälfte dieser 4%igen Lösung mit 25 ccm abs. Alkohol + 25 ccm Äther verdünnt.

Alle drei Lösungen sind in gut verschlossenen weithalsigen Flaschen aufzubewahren. Diese stellt man in gut verschließbare größere Gefäße, die Alkohol absol. enthalten und auf deren Boden sich 15—20 g weißgeglühtes Kupfervitriol befindet (S. 4). Wenn das Zelloidin zu sehr eingedickt ist, kann es durch Zugießen von Äther-Alkohol verdünnt werden.

Nach einiger Zeit werden die Lösungen trüb und milchig; es ist alsdann besser die Lösung vollkommen eintrocknen zu lassen und die Stücke von neuem in Äther-Alkohol zu lösen.

Die einzubettenden Stücke müssen vollkommen wasserfrei sein, 1 bis 2 Tage in mehrmals gewechseltem absolutem Alkohol gelegen haben. Aus diesem werden die Stücke auf je 24 Stunden in Äther-Alkohol (zu gleichen Teilen) in die 2%ige, 4%ige und 8%ige Celloidinlösung übertragen. Hier können die Stücke beliebig lange verweilen. Meist sind sie nach 24 Stunden hinreichend durchtränkt, nur große, viele Binnenräume enthaltende Objekte müssen länger (bis zu 8 Tagen) in der dicken Lösung verweilen. Dann wird das Stück rasch auf einen Korkstöpsel oder einen kleinen Holzklotz, die man vorher mit Alkohol-Äther durchtränkt[1]), aufgesetzt und etwas Zelloidin darübergegossen. Dabei ist zu beachten, daß das Objekt nicht fest auf den Kork aufgedrückt werde, sonst löst es sich leicht ab. Es muß sich eine 1—2 mm dicke Schicht zwischen Kork und Objekt befinden.

Dicker darf die Schicht nicht sein; auch gut gehärtetes Zelloidin ist elastisch, eine dicke Schicht solch elastischen Materials würde zu einem Ausweichen des Objektes beim Schneiden Veranlassung geben.

Nun wird das Ganze ½ Stunde (zarte Objekte) bis 4 Stunden unter eine nicht fest schließende Glasglocke zu langsamer Trocknung gebracht und dann in eine Glasdose mit ca. 30 ccm 80%igem Alkohol übertragen. Damit die Objekte untertauchen, klebe man die Korkstöpsel mit ihrer unteren Fläche vermittelst Zelloidin an die Innenfläche des Dosendeckels. Am nächsten Tage wird der 80%ige Alkohol durch 70%igen Alkohol ersetzt, in welchem die Stücke lange aufgehoben werden können.

Man kann auch die in Zelloidin einzubettenden Stücke zu späterer Verarbeitung aufheben. Das Objekt wird dann aus dem 8%igen Zelloidin in ein Schälchen gebracht, das fest zugedeckt mehrere Stunden stehen bleibt, bis die beim Gießen entstandenen Luftblasen entwichen sind. Dann nehme man den Deckel ab und lasse das Schälchen unter einer Glasglocke so lange stehen, bis sich eine Haut auf der Oberfläche gebildet hat (6—12

[1]) Es empfiehlt sich, Kork- und Holzstücke zur Extraktion und Neutralisierung der in ihnen enthaltenen Gerbsäure vor dem Gebrauch einige Stunden in 2%iger Sodalösung auszukochen. Stabilit oder Durit statt Holz verwendet ist ziemlich kostspielig.

Stunden). Dann kommt das Schälchen samt Inhalt in 70%igen Alkohol; nach 24 Stunden schneidet man aus dem erstarrten Zelloidin einen das Präparat enthaltenden Block zurecht und konserviert in 70%igen Alkohol.

Sollen solche konservierten Blöcke auf Kork aufgeklebt werden, so müssen sie zuvor auf ½Stunde in Alkohol absol., und dann 5 Minuten in dickes Zelloidin eingelegt werden.

Zur Anfertigung feinerer Schnitte kann man das Zelloidin noch härten. Zu diesem Zwecke bringe man die in Zelloidin eingeschlossenen Stücke aus dem 70%igen Alkohol auf 2 Tage oder beliebig länger in ein Alkohol-Glyzeringemisch (Alkohol 80% 1 Teil, reines konzentriertes Glyzerin 6—10 Teile). Je größer das Verhältnis von Glyzerin zu Alkohol ist, desto härter wird das Zelloidin.

Man kann die Mischung noch mehr ändern. Als äußerste Grenze dürfte 1 Teil Alkohol zu 30 Teilen Glyzerin zu bezeichnen sein; noch stärkere Differenzen führen zu einem starken Rollen der Schnitte; siehe ferner Neumayers Angabe zur Technik der Zelloidineinbettung (Zeitschr. für wissensch. Mikroskopie Bd. XXV, S. 38).

Um das Federn der elastischen Zelloidinblöcke zu verhindern, trockne man den aus dem Alkohol-Glyzerin entnommenen Block mit Filtrierpapier sorgfältig ab, mache ein paar seitliche Einkerbungen und tauche ihn in flüssiges Paraffin. Solche Blöcke lassen sich nicht trocken aufheben. Man lege sie in das Alkohol-Glyzerin zurück.

Einer besonderen Behandlung bedürfen die mittelst der Golgischen Methode fixierten Präparate, da ein länger als eine Stunde dauernder Aufenthalt in absolutem Alkohol oft schädlich wirkt. Das aus der Silberlösung genommene Stückchen wird 15—20 Minuten in 30 ccm 96%igem, dann 15 Minuten in ebensoviel absolutem Alkohol gehärtet, dann auf 5 Minuten in die dünne Zelloidinlösung gebracht. Unterdessen schneidet man in die plangeschnittene Seitenfläche eines möglichst breiten Stückes Holundermark eine Vertiefung, gerade groß genug, um das ganze Präparat eben aufzunehmen, welches hier eingefügt und mit etwas Zelloidin übergossen wird. Dann setze man ein zweites Stückchen Holundermark auf, gieße wieder etwas Zelloidin über und stelle das Ganze auf ca. 5 Minuten zum Antrocknen unter eine Glasglocke. Dann Übertragung in 80%igen Alkohol auf 5 Minuten und dann mit einem mit 80%igem Alkohol benetzten Messer schneiden. Mikrotom ist durchaus nicht nötig, es lassen sich leicht mit freier Hand genügende Schnitte herstellen. Benützt man ein Mikrotom, so soll die Schnittdicke zwischen 40 und 120 μ schwanken. Es empfiehlt sich, an der Schnittfläche so viel Holundermark abzutragen, daß letzteres nur eine (1 mm) schmale Rinde um das Zelloidin bildet.

γ) In Zelloidin-Zedernöl-Paraffin.

Diese Methode ist für kleine Objekte, die mit feineren Methoden untersucht werden sollen (Plastosomen, Vitale Färbung u. a.), besonders

dann zu empfehlen, wenn Schnittserien erforderlich sind, anderseits die bei Paraffin unvermeidlichen Schrumpfungen vermieden werden sollen. Zuverlässig arbeitet die Methode besonders bei kleinen Objekten (bis zu 0,5 cm Kantenlänge bei würfelförmigen Blöcken).

Man braucht drei verschiedene Mischungen von Zelloidin, denen etwas Zedernholzöl beigemengt ist. Wie beim Zelloidin (s. S. 24) muß bei der Aufbewahrung dieser Mischungen sorgfältig auf dichten Abschluß gegen die Luftfeuchtigkeit geachtet werden.

Die Mischungen sollen folgendermaßen zusammengesetzt sein:

Zelloidin I: 4 Teile 2%iges Zelloidin und 1 Teil Zedernöl.

Zelloidin II: 4 Teile 4%iges Zelloidin und 1 Teil Zedernöl.

Zelloidin III: 5 Teile 8%iges Zelloidin und 1 Teil Zedernöl.

Über die Herstellung der Zelloidinlösungen s. S. 23.

Die Objekte kommen aus Alk. abs. auf 24 Stunden in Äther-Alkohol (zu gleichen Teilen), hierauf nacheinander in die 3 Zelloidinmischungen, in denen sie je nach der Größe einen Tag bis mehrere Wochen verweilen. Ganz kleine Objekte, wie Nierenstückchen von 2 mm Kantenlänge habe ich im Laufe von 2 Tagen mit gutem Erfolge durch die 3 Mischungen hindurchgeführt.

Aus der 3. Mischung bringt man die Objekte in ein möglichst kleines Papierkästchen mit so viel von Zelloidin 3, daß die Objekte gerade damit bedeckt sind. Das Kästchen läßt man dann in einer flachen Schale auf Chloroform gut zugedeckt etwa 10 Minuten schwimmen, bis sich durch die Chloroformdämpfe die oberflächliche Schichte des Zelloidins gehärtet hat. Dann taucht man den ganzen Block in Chloroform unter, bis er nach 3—4 Stunden ganz durchgehärtet ist.

Wenn man sich davon überzeugt hat, daß der Block gut durchgehärtet ist, schneidet man vorsichtig das Zelloidin möglichst knapp bis an die Objektoberfläche weg und bringt das Objekt für 12—24 Stunden in Chloroform-Paraffin, dem man 3—5 Tropfen Zedernöl (auf etwa 10 ccm) zugemischt hat. In dieser Mischung stellt man das Objekt oben auf den Trockenschrank, nachdem unter das Schälchen noch ein umgestülptes Gefäß gestellt worden ist. Unter allen Umständen muß eine zu starke Erwärmung vermieden werden.

Dann für je 10 Minuten in Paraffin I und II und Einbetten wie bei Paraffinbehandlung.

Nur die Übung lehrt, die Konzentration des Zelloidin 3 mit dem Härtegrad des Einbettungsparaffins so in Übereinstimmung zu bringen, daß die Schnittfähigkeit ein Optimum erreicht. Aber in den meisten Fällen erzielt man ausreichende Resultate.

d) Schneiden und Weiterbehandeln der Schnitte.

α) Paraffinobjekte.

1. Der Paraffinblock wird zuerst zurechtgeschnitten, d. h. durch schichtweißes Abtragen des Paraffins in eine vierseitige Form gebracht. Hierbei soll ringsherum eine 1—2 mm dicke Paraffinschicht um das Objekt erhalten bleiben. Auf die Schnittfläche achten!

2. Aufblocken: entweder auf Würfel von Hartholz, die man sich in passender Größe von jedem Schreiner herstellen lassen kann oder auf Metalltischchen, die vielfach den Mikrotomen beigegeben sind. In beiden Fällen überzieht man diesen Träger mit einer ca. 1—2 mm dicken Paraffinschicht, die heiß aufgetragen wird ,setzt unmittelbar hintereinander mit der rechten Hand einen in einer Spiritusflamme erwärmten Metallspatel auf die Paraffinschichte des Trägers und mit der linken Hand die Unterfläche des Paraffinblockes auf den Spatel, zieht dann unter leichtem Druck auf den Paraffinblock den Spatel unter diesem weg. Drückt man dann den Paraffinblock auf den Träger fest auf, so erstarrt das Paraffin wieder; zum Schlusse verstreicht man mit dem erwärmten Spatel die Berührungskanten von Block und Träger und legt das Ganze für mindestens 5 Minuten in kaltes Wasser.

Man schneidet den Paraffinblock so niedrig als es die Objektgröße erlaubt, da mit der Höhe des Blockes die Federung zunimmt, worunter die Exaktheit der Schnitte leidet.

3. Schneiden mit querer Messerstellung. Nur weiche und kleine Objekte lassen sich gewöhnlich so schneiden, daß man das Messer senkrecht zur Achse des Mikrotoms einstellt. Je nach dem Härtegrad des Paraffins kann man bei dieser Messerstellung Schnitte von jeder gewünschten Schnittdicke (2—30 μ) rasch hintereinander schneiden, so daß sie in Bandform aneinander haften. Dazu ist Voraussetzung, daß die dem Messer zugewandte Fläche des Blockes mit der Messerschneide und mit der vom Messer abgewandten Fläche genau parallel steht. Diese Methode erfordert große Übung. Dem Anfänger sei geraten, jeden Schnitt einzeln vom Messer zu nehmen; nur, wenn jeder Schnitt gleichmäßig „kommt“ ist eine zuverlässige Schnittdicke erreicht.

4. Schneiden bei schräger Messerstellung. Handelt es sich um große Objekte von ungleichem Gefüge, so soll das Messer in einem zur Längsachse des Mikrotoms möglichst spitzen Winkel festgeschraubt werden. Die Paraffinsäule muß so zur Messerschneide stehen, daß diese zuerst eine Kante der Säule trifft. Der Messerschlitten ist langsam zu bewegen, jeder Druck dabei ist zu vermeiden.

5. Mißstände beim Schneiden und deren Beseitigung. Jeder, der mit Paraffin gearbeitet hat, wird über manchen mißlungenen Versuch zu berichten wissen.

Oft gleitet das Messer über das Objekt und trennt einen Schnitt entweder unvollkommen oder gar nicht.

Die Ursache hierfür kann zunächst im Mikrotom liegen. Die Bahn des Messerschlittens ist nicht sauber (man achte auch auf den vertikalen Teil der Schlittenbahn), oder das Messer ist nicht scharf genug, oder es ist an der Unterfläche mit Paraffin beschmutzt. In letzterem Falle wird der Messerschlitten herausgehoben, das Messer vorsichtig mit Terpentinöl und einem weichen Lappen gereinigt. Messer mit dünnem Rücken federn, wenn man den vordersten Teil der Schneide benutzt; so kommt es, daß bei schräger Messerstellung die Schneide nur im Anfange des Schnittes eingreift und über den letzten Teil des Präparates erfolglos weggleitet. Auch eine steilere Einstellung der Messerschneide durch keilförmige Eisenplättchen oder durch verstellbare Messerhalter beseitigt oft Schwierigkeiten. Bei Mikrotomen älterer Konstruktion liegt der Grund oft in ungenügender Feststellung des Paraffinblockes.

In zweiter Linie ist die Ursache im Objekt zu suchen. Dasselbe ist vielleicht zu hart, oder sehr ungleichen Gefüges, oder schlecht eingebettet. In letzterem Falle liegen zwei Möglichkeiten vor. Entweder das Präparat war nicht gehörig entwässert, dann zeigt es undurchsichtige Flecken, oder es enthält noch Chloroform; in diesem Falle ist es weich, ein leichter Druck mit der Nadel auf die Oberfläche des Präparates ausgeübt, hinterläßt eine Delle oder preßt gar Flüssigkeit aus. In beiden Fällen muß die Einbettungsprozedur in umgekehrter Reihenfolge bis zum absoluten Alkohol (in letzterem Falle bis zum Paraffinbade) wiederholt werden.

Endlich kann die Konsistenz des Paraffins schuld sein.

Die Schnitte rollen sich.

Das kann verhindert werden, indem man einen Pinsel oder eine gebogene Nadel gegen den sich rollenden Schnitt hält. Der Grund des Rollens liegt in dem zu harten Paraffin, das auch schuld ist, wenn

die Schnitte bröckeln.

Die Brauchbarkeit des Paraffins ist in hohem Grade abhängig von der äußeren Temperatur. Ist das Paraffin zu hart, so suche man nicht sogleich durch Beimischung von weichem Paraffin eine passende Konsistenz herzustellen — das sei der letzte Ausweg —, sondern versuche zuvor einfachere Mittel. Man schneide in der Nähe des Ofens oder (bei Gasbeleuchtung) mit nahegerückter Lampe. Oft führt schon ein leichtes Erwärmen des Messers zum Ziele.

Selbst ganz gutes Paraffin bröckelt, wenn es mit kaltem Messer geschnitten wird.

Die Schnitte falten sich und werden zusammengedrückt. Dadurch erhalten die geschnittenen Objekte eine falsche Form. Der Grund liegt in zu weichem Paraffin. Öfteres Einlegen des Blockes in kaltes Wasser, Schneiden im kalten Zimmer (im Sommer in den Morgenstunden) beseitigen diesen Übelstand.

6. Aufkleben der Schnitte. Nur dicke Schnitte werden, sofern sie von einem durchgefärbten Stück stammen, auf den Objektträger gebracht und, nachdem das Paraffin durch Xylol herausgelöst ist, gleich nach den (S. 45) angegebenen Regeln eingelegt.

In der Mehrzahl der Fälle müssen die Schnitte zuerst aufgeklebt werden. Die hier zu verwendenden Objektträger müssen ganz rein sein; man putze sie mit etwas Alkohol und einem sauberen, nicht fetten Tuche oder lege sie auf eine halbe Stunde in kaltes Seifenwasser. Auf den gut getrockneten Objektträger wird ein kaum stecknadelkopfgroßer Tropfen Eiweiß-Glyzerin[1]) zu einer kaum sichtbaren Schichte verstrichen; der Objektträger wird dann mit einem Tropfen destilliertem Wasser beschickt, und die Schnitte werden auf dem Wasser ausgebreitet und in bestimmter Reihenfolge angeordnet. Beachte dabei die Größe des zu verwendenden Deckglases! Nun ziehe man den Objektträger durch eine Spiritusflamme oder bringe ihn 1—3 Minuten in den Wärmekasten. Durch die leichte Erwärmung breiten sich die Schnitte glatt aus.

Das Paraffin darf nicht schmelzen; die aus geschmolzenem Paraffin und Wasser entstandene Mischung ist in Karbolxylol nicht mehr löslich.

Dann ordne man die Schnitte noch einmal mit einer Nadel, lasse durch leichte Neigung des Objektträgers das überflüssige Wasser abfließen oder sauge es mit einem Streifen Filtrierpapier ab und lasse das Ganze, vor Staub geschützt, gut trocknen. Am nächsten Tage wird der Objektträger mit Xylol übergossen und, wenn die Schnitte schon gefärbt sind, in Xylolbalsam (S. 45) eingeschlossen. Sollen dagegen die Schnitte auf dem Objektträger noch gefärbt werden, so wird der Objektträger aus Xylol in absoluten Alkohol übertragen. Nach ca. 5 Minuten wird der Objektträger aus dem Alkohol genommen, in der Umgebung der Schnitte rasch abgewischt, angehaucht und entweder in die Farbe gelegt oder mit einigen Tropfen der Farblösung, z. B. Hämatoxylin (direkt auf die Schnitte) bedeckt. Von da wird der Objektträger langsam in eine Schale mit destilliertem Wasser gebracht und dann entweder in dünnes Glyzerin (S. 44) oder nach bekannter Vorbehandlung mit absolutem Alkohol und Karbolxylol (S. 45) in Xylolbalsam eingeschlossen.

Ein Ablösen der Schnitte kommt nur dann vor, wenn das Wasser nicht in genügender Menge — zwischen Schnitten und Objektträger muß das Wasser ganz ausgebreitet sein — zugesetzt war. Man kann auch auf Deckgläschen aufkleben, dadurch wird das Einlegen in Farbe, Alkohol usw. weniger kostspielig.

β) Zelloidinobjekte.

Block und Messer müssen dauernd unter Alkohol feucht gehalten werden.

---

[1]) Frisches Hühnereiweiß wird mit dem gleichen Quantum Glyzerin gut durchgeschüttelt und das klare Filtrat verwandt; zweckmäßig setzt man einige kleine Stückchen Thymol hinzu.

Der Alkohol soll je nach Bedarf 70—80%ig sein; Alkohol von niederer Konzentration härtet den Celloidinblock mehr.

Die Schnitte werden in Alkohol aufbewahrt, man nimmt sie einzeln mit einem Pinsel vom Messer. Das Messer soll mit einem möglichst langen Teil der Schneide durch das Objekt gezogen werden, muß also extrem „schräg" stehen.

Dünne Schnitte, die sich beim Schneiden leicht in Falten legen, breite man möglichst auf dem Messer noch mit dem Pinsel aus, da länger vorhandene Falten sich später oft schwer aus den Schnitten wegbringen lassen.

Das Färben von Zelloidinschnitten wird durch das Zelloidin ziemlich stark gestört, da sich diese Substanz vielfach intensiv mit färbt; selbst Hämatoxylin verleiht dem Zelloidin oft einen leicht blauen Ton und soll deshalb nur in verdünnter Lösung angewendet werden. In absoluten Alkohol dürfen die Schnitte nicht gebracht werden, da dieses das Zelloidin löst. Sie werden aus 96%igem Alkohol in Karbolxylol aufgehellt und in Xylolbalsam eingeschlossen.

Schnittserien von Zelloidinobjekten kommen nur für ganz spezielle Zwecke, z. B. für das Zentralnervensystem in Betracht. In dieser Hinsicht seien die Artikel von Weigert [1]), von Obregia [2]) und von Maximow [3]) bestens empfohlen.

γ) Zelloidin-Paraffinobjekte.

Im allgemeinen wird wie beim Paraffinverfahren aufgeblockt und geschnitten. Sehr oft macht es aber Schwierigkeiten, die Schnitte vollständig eben auf dem Objektträger aufzukleben, weil beim Strecken die umgebende Paraffinschicht ein von dem des eingeschlossenen Zelloidins abweichendes Ausdehnungsbestreben hat. Man entferne dann vor dem Schneiden den Paraffinmantel streckenweise und lege auch beim Serienschneiden jeden Schnitt einzeln auf den Objektträger, nachdem er schon auf dem Messer möglichst geglättet ist. Mit dieser Vorsichtsmaßnahme gelingt es fast immer, glatte, tadellose Schnittserien zu bekommen.

Die Schnitte werden ebenso aufgeklebt wie Paraffinschnitte; nach dem Entfernen des Paraffins durch Xylol kommen die Präparate in Alk. abs., von da zur Auflösung der das Färben störenden Zelloidinschichte in Alkohol-Äther (zu gleichen Teilen) auf 5 Minuten. Danach lassen sich die Schnitte allen Färbemethoden unterwerfen wie Paraffinschnitte.

§ 8. Färben.

Im Gegensatz zur technischen Färberei kommt es beim Färben zu mikroskopischen Zwecken darauf an, verschiedene Bestandteile des Körpers durch Farbstoffbehandlung deutlicher zu unterscheiden. Durch geeignete Farbstoffkombinationen

---

[1]) Zeitschrift für wissenschaftliche Mikroskopie Bd. II, S. 490, Bd. III, S. 480, Bd. IV, S. 209. Der im letzten Artikel empfohlene Negativlack ist bei Dr. Hollborn (Leipzig) zu haben.

[2]) Neurologisches Zentralblatt. Leipzig. Jahrg. 9. 1890, S. 195.

[3]) Zeitschrift für wissenschaftliche Mikroskopie Bd. XXVI, 1909, S. 177.

gelingt es, gleichzeitig eine größere Zahl verschiedener Strukturen durch charakteristische Farbtöne hervorzuheben. Es liegt nahe, anzunehmen, daß eine chemische Verschiedenheit in der Zusammensetzung der einzelnen Strukturbestandteile für die Verbindung mit jeweils bestimmten Farbstoffen verantwortlich sei. Für die übergroße Mehrzahl der Fälle trifft diese Annahme aber nicht zu. Trotz großer Bemühungen, eine sichere theoretische Grundlage für die Färbemethoden zu finden, läßt es sich heute noch nicht sicher sagen, ob elektrochemische, adsorptive Oberflächenkräfte oder konstitutionschemische Einflüsse für gewisse Färbungsergebnisse eine Erklärung abgeben können.

Für Färbeversuche kommt es einmal auf die Eigenschaften und die Beschaffenheit des zu färbenden Materials, dann vor allem auch auf die Eigenschaften der Farbstofflösung an. Ein und dasselbe Material färbt sich ganz verschieden, je nachdem, ob es lebend, tot, aber unfixiert, oder ob es endlich fixiert der Farbstoffwirkung ausgesetzt wird. Ziemlich konstant ist die Färbung im Lebendzustande, die wir „vitale Färbung" nennen, ebenso die Färbung fixierter Präparate. Totes unfixiertes und schlecht fixiertes Material verhält sich je nach den Umständen sehr verschieden. Geringe, für manche Strukturelemente aber sehr wesentliche Einflüsse werden von der Art des angewandten Fixationsmittels ausgeübt. Deshalb werden im speziellen Teil für bestimmte Färbungen besondere Fixationsmethoden empfohlen.

Aber auch die Auswahl und die Anwendungsart der Farbstoffe ist von allergrößter Bedeutung sowohl für die vitale Färbung wie für die Färbung des fixierten Objekts. Die gebräuchlichsten Farbstoffe werden in saure (oxychrome), basische (basochrome) und indifferente Farbstoffe eingeteilt; die meisten Farbstoffe sind Salze, bei denen der Farbcharakter entweder an der Base (basische) oder an der Säure (saure) haftet. In bestimmter Anwendungsweise, besonders aus wässeriger Lösung zeigen basische und saure Farbstoffe eine sozusagen gegensätzliche Wirkung auf bestimmte Strukturelemente des Gewebes, so daß man im allgemeinen z. B. die sauren Farbstoffe als Plasmafarbstoffe, die basischen als Kernfarbstoffe bezeichnet hat. Doch gelingt es, bei etwas abweichender Methodik die genannte Farbstoffwirkung auch völlig umzukehren, was davor warnt, in diesen Verhältnissen etwa chemische Gesetzmäßigkeiten zu erblicken.

Sehr wichtig für die Wirkung des Farbstoffes ist das Lösungsmittel und die Konzentration, in der er dargeboten wird. Leicht diffundierende Farbstoffe dringen sehr rasch in die Gewebe ein, bringen aber für gewöhnlich keine haltbaren Färbungen hervor. Dagegen geben schwerer diffundierende Farbstoffe eine Reihe von ausnehmend schönen Kontrastfärbungen, so daß sie speziell zur Darstellung feinerer Strukturen verwandt werden können. Solche Kontraste, die sich in wässeriger Lösung der Farbstoffe erzielen lassen, verschwinden vielfach, wenn man die Präparate in Alkohol überführt, weil die meisten Farbstoffe in Alkohol leichter diffundieren, und sich so leichter auch in vorher ungefärbte Strukturbestandteile ausbreiten können.

Dieselbe Wirkung des Alkohols wird beim Färben sehr oft absichtlich ausgenutzt, indem man die Präparate in einer wässerigen Farblösung zunächst „überfärbt", sie dann im Alkohol „extrahiert". Man kann sich dann unter dem Mikroskop von dem „Differenzierungsgrad" schrittweise überzeugen und die Entfärbung durch das Fertigmachen des Präparates unterbrechen. Diese Art des Färbens nennt man regressive Färbung im Gegensatz zur progressiven Färbung, bei der man von vornherein nur so lange färbt, bis der gewünschte Effekt erreicht ist.

Die Löslichkeit der Farbstoffe und damit auch die Färbeeigenschaften werden oft durch bestimmte Zusätze zu den Farbstofflösungen (Salze u. a.) verändert. Soweit die Färbekraft durch solche Zusätze erhöht wird, spricht man vielfach von Beizen.

Man kann nämlich einen ähnlichen Effekt erzielen, wenn man das Gewebe vorher mit dem betreffenden Salz behandelt, statt das Salz der Farbstofflösung zuzusetzen.

Gerade die Verschiedenartigkeit der unzähligen bekannten Farbstoffe in bezug auf ihre Lösungseigenschaften und die Veränderlichkeit dieser Löslichkeit durch bestimmte Zusätze scheint die Hauptgrundlage der außerordentlich zahlreichen Färbungsvorschriften zu sein[1]).

Bei der Unsicherheit in der theoretischen Deutung der Färbemethoden sei dem Anfänger empfohlen, sich so genau wie möglich an die erprobten Vorschriften zu halten. Nur so wird er es lernen, die schwierige Färbetechnik zu beherrschen. Mit dem Fortschreiten in der technischen Fertigkeit ergibt sich ein Eindringen in die theoretischen Grundlagen des Färbens als notwendig. Bei dem heutigen Stande dieser Grundlagen darf die Färbemethodik nur als ein Mittel betrachtet werden, bekannte Strukturen zu verdeutlichen. Ausdrücklich sei davor gewarnt, nur aus färberischen Eigenschaften sonst unbekannte Strukturen zu deuten.

Allgemeine Regeln. Vor dem Gebrauche ist die betreffende Farbstofflösung stets zu filtrieren. Die aus einem Stückchen Filtrierpapier von 5 cm Seite bestehenden kleinen Trichter werden einfach durch zweimaliges Zusammenlegen hergestellt und in einen Korkrahmen gesteckt, den man sich durch Ausschneiden eines Stückes von ca. 2 cm Seite aus einer Korkplatte von ca. 5 cm Seite verfertigt hat. Der Korkrahmen wird auf vier lange Stecknadeln gestellt. Solche Trichter können viele Male benutzt werden; Trichter und Rahmen sollen nur für eine und dieselbe Flüssigkeit zur Anwendung kommen. Die in die Farbflüssigkeiten gebrachten Schnitte sollen nicht an der Oberfläche schwimmen; sie sind mit Nadeln in die Farbe unterzutauchen.

A. Kernfärbung.

a) von Schnitten und Häuten.

1. Mit Hansenschem Hämatoxylin (s. S. 7). Man filtriere 3—4 4 ccm der Farblösung in ein Uhrschälchen, dahin kommen

a) die Schnitte . . . . . 1—5 Minuten,
werden dann b) in destill. Wasser abgespült . . 1—2 „
kommen dann c) in mehr (ca 30 ccm) destill. Wasser . . . . . 5 Min. u. mehr
dann Einschließen in Xylolbalsam nach § 10, 3 (S. 45).

Die Hauptsache ist bei der Hämatoxylinfärbung und bei vielen anderen Färbungen das ordentliche Auswaschen; ist das Wasser auch nur leicht blau geworden, so muß es durch neues ersetzt werden. Anfangs sehen die Schnitte ganz verwaschen blau aus; meist nach 5 Minuten, manchmal erst nach Stunden erfolgt die Differenzierung, die schon manche Details mit unbewaffnetem Auge erkennen läßt. Dabei geht die anfangs blaurote Farbe allmählich in schönes Dunkelblau über, das um so reiner wird, je länger (bis 24 Stunden) die Schnitte im Wasser liegen

[1]) Siehe Zoomikrotechnik von P. Mayer 1920, Taschenbuch der mikrosk. Technik von Boehm-Oppel-Romeis, 8. Aufl. 1919, Enzyklop. der mikrosk. Technik, 2. Aufl. 1911 und andere Bücher dieses Inhalts.

Die Zeit, in welcher sich die Schnitte färben, ist sehr verschieden. Schnitte in Alkohol fixierter und gehärteter Objekte färben sich in 1—3 Minuten. War die Fixierung mit Müllerscher Flüssigkeit oder mit Kalibichromat-Essigsäure erfolgt, so müssen die Schnitte etwas länger (bis 5 Minuten) in der Farbe bleiben. Anfängern ist zu empfehlen, die Schnitte verschieden lange Zeit, 1, 3, 5 Minuten in der Farbe zu belassen und dann zu kontrollieren, welche Zeitdauer zu einer gelungenen Färbung die passende ist.

Nach vollendeter Färbung wird die benützte Farblösung durch das Filter wieder in die Hämatoxylinflasche zurückgegossen. Das Uhrschälchen ist sofort zu reinigen.

Fehler-Korrektur. Ist ein Präparat zu stark gefärbt, so kann man das Hämatoxylin zum Teil wieder ausziehen; die zu dunklen Schnitte kommen dann

a) in ca. 5 ccm (Uhrschale voll) destilliertes Wasser + 2—3 Tropfen Essigsäure . . . . . ca. 2 Minuten,

hier werden die Schnitte rot und heller,

dann b) in mehrmals zu wechselndes, reines, destilliertes Wasser. . . . . ca. 5 Minuten,

hier wird die Essigsäure ausgewaschen, die roten Schnitte werden wieder blau. Schlecht ausgewaschene Schnitte verblassen nachträglich.

Kombination der Kernfärbung mit Gegenfärbung siehe G. S. 41.

Statt des Hansenschen Hämatoxylins möge auch P. Mayers Hämalaun (Hämatein pur. Grübler 0,5 g in 25 ccm 90%igem Alkohol durch Erwärmen gelöst und zusammengegossen mit einer Lösung von 25 g Alaun in 500 ccm destilliertem Wasser) empfohlen sein. Anwendung wie bei Hansens Hämatoxylin; man kann auch durchfärben (24 Stunden). Größere durchgefärbte Stücke müssen mit 1%iger Alaunlösung ausgewaschen werden.

2. Mit Anilinfarben. Aus der großen Reihe seien hierfür empfohlen: Vesuvin und Methylviolett B (S. 9). Man filtriere davon ca. 5 ccm in eine Uhrschale.

Dahin kommen a) die Schnitte . . . . . 2—5 Minuten,
dann b) in 5 ccm destill. Wasser. . . . . $^1/_2$ Minute,
dann c) in 5 ccm Alk. absolut . . . . . 3—5 Minuten,

hier werden die ganz dunklen Schnitte unter viel Farbenabgabe heller, so daß man einzelne Teile (z. B. bei Haut die Drüsen) schon mit unbewaffnetem Auge erkennen kann,

dann d) in neuen Alk. absolut . . . . . ca. 2 Minuten,
dann Einschließen in Xylolbalsam nach § 10,3 (S. 45).

Der Effekt ist eine sehr schöne, dauerhafte Kernfärbung; der Nachteil liegt im starken Verbrauche von Alkohol absol.

Ähnlich wird Saffranin (S. 9) verwendet. Man filtriere davon ca. 5 ccm in eine Uhrschale.

Dahin kommen a) die Schnitte . . . . . 24 Stunden,
dann b) in 5 ccm Alkohol 96 %. . . . . ½ Minute,
dann c) in 5 ccm Alkohol absol. und weiter wie bei Methylviolett B.

Man kann der Saffraninfärbung auch eine Ansäuerung vorausschicken, d. h. die Schnitte kommen a) in 10 ccm destill. Wasser + 1 Tropfen reine Salzsäure . . . . . 5—10 Minuten,
dann b) zum Abspülen in reines, destilliertes Wasser . . . . . ½ Minute,
dann c) (wie oben a) in die Farbe . . . . . 24 Std. usw.

Zu langes Verweilen in dem absoluten Alkohol kann bis zu völliger Entfärbung der Schnitte führen. Mißlingen der Färbung beruht bei mit Chrom-Osmium-Essigsäure fixierten Objekten auf zu geringem Essigsäuregehalt dieser Fixationsflüssigkeit.

Kombination der Anilinkernfärbung siehe S. 41, G.

b) von Stücken vor Zerlegung dieser in Schnitte, sog. „Durchfärbung".

3. Mit Boraxkarmin (S. 9). a) In 30 ccm dieser Farblösung kommen Stücke vorher fixierter und gehärteter Objekte,

a) wenn sie klein (5 mm Seite) sind. . . 24 Stunden,
wenn sie größer sind . . . . . 2—3 Tage,
dann b) direkt in 25 ccm salzsauren Alkohol (S. 9, $_{42}$) . . . . . 1—3 Tage,
dann c) in reinen Alkohol 90 % . . . . 24 Stunden,
dann d) zum Nachhärten in Alkohol 96 %. 24 Stunden und mehr.

Der gebrauchte Boraxkarmin wird wieder in die Flasche zurückgegossen.

Beim Differenzieren in salzsaurem Alkohol wird der Alkohol nach wenigen Minuten rot — nur in Chromsalzlösungen (z. B. in Müllerscher Flüssigkeit fixierte Objekte) geben oft wenig Farbe ab — und muß nun durch neuen salzsauren Alkohol ersetzt werden; nach etwa ¼ Stunde wird der Alkohol abermals gewechselt; dieser Wechsel wird so oft wiederholt, bis der Alkohol nicht mehr gefärbt ist. Das kann 1—3 Tage in Anspruch nehmen; während des ersten Tages wechsle man alle 2, während der folgenden Zeit alle 4 Stunden. Wenn man sparsam sein will, kann man mit einer Nadel das Objekt aus dem roten Flüssigkeitshof, in dem es liegt, langsam hinausschieben und an eine andere ungefärbte Stelle der Flüssigkeit bringen.

4. Mit Parakarmin (S. 9). Die Stücke (bis zu 3 cm Seite) kommen

a) in 30 ccm dieser Farblösung . . . . 24 Stunden,
dann b) in reinen (nicht salzsauren) Alkohol 70 %. . . . . 24 „
dann c) in Alkohol 90 % . . . . . 24 „
dann d) zum Nachhärten in 96 % . . . 24 „ und mehr.

Färbt sich der 70%ige Alkohol stark, dann muß er durch neuen ersetzt werden. Der Vorteil des Parakarmins liegt im leichten Eindringen, in der Ausschaltung der Salzsäure und der Tatsache, daß nicht nur Kerne, sondern auch in leichtem Tone Zytoplasma gefärbt wird.

Fehler-Korrektur. Bei Überfärbung kommen die Stücke (bzw. die Schnitte

a) in 40% Alkohol 70% + 1 ccm Eisessig — 12 Stunden,
dann b) in reinen Alkohol 90% . . . . . 24 „ usw.

Kombination mit anderen Färbungen siehe S. 41, G.

B. Schleimfärbung.

5. Mit Delafields Hämatoxylin (S. 8).

Am besten eignen sich hierzu Schnitte von Objekten, die in Alkohol-Formol, Chromosmium-Essigsäure, Zenkerscher oder Müllerscher Flüssigkeit fixiert und in allmählich verstärktem Alkohol gehärtet worden waren.

Die Schnitte kommen

a) in 3 Tropfen der filtrierten Farbe + 25 ccm dest. Wasser . . . . . 2—3 Stunden,
b) dann in Aq. destill. . . . . 1 Minute,
dann Einschließen in Xylolbalsam nach § 10,3 (S. 45).

Zuweilen müssen die Schnitte auch länger in der dünnen Farblösung verbleiben. Man kann den Fortschritt der Färbung mit schwacher Vergrößerung ohne Deckglas verfolgen. Auch die Kerne färben sich blau und ganz intensiv der Knorpel.

Kombination mit anderen Färbungen siehe S. 41, G.

C. Färbung elastischer Fasern.

6. Mit Resorzin-Fuchsin (S. 9).

Hierzu eignen sich am besten Schnitte von Objekten, die in Sublimatlösungen oder in Alkohol fixiert und gehärtet worden waren.

Die Schnitte kommen

a) in 5 ccm der Farbmischung . . . . . 18—24 Stunden,
dann b) in 5 ccm Alkohol absol. . . . . 1 Minute,
dann c) in neuen Alkohol absol. . . . . 2—5 Minuten,
dann Einschließen in Xylolbalsam nach § 10, 3 (S. 45).

Die Fasern erscheinen dunkelblau auf hellem Grunde.

Man kann die Färbung auch beschleunigen, indem man die offene Resorzin-Schale in den Thermostaten bringt, wo nach 2 Stunden die Färbung erfolgt. Ältere Farblösungen färben oft ungenügend. Um die gleichzeitige Blaufärbung von Knorpel und Schleim zu verhindern, ist empfohlen worden, zu a) 3 Tropfen Liq. ferri sesquichlor. zuzusetzen, allein solche Präparate verblassen bald.

Man kann die Färbung mit Kernfärbungen kombinieren. Die Schnitte kommen

a) in 10 ccm Boraxkarmin . . . . . 24 Stunden,
dann b) zum Abspülen in reinen Alkohol 70% . 10 Sekunden,
dann c) in Resorzin-Fuchsin nach Vorschrift.

Die freie Säure des letzteren besorgt die Differenzierung. Kombination mit Gegenfärbung siehe G. 15 (S. 42).

D. Färbung der Nervenelemente.

7. Mit Methylenblau.

Die Objekte, Zupfpräparate, Häute usw. werden möglichst frisch auf einen Objektträger gebracht und mit ein paar Tropfen einer $^1/_8$prozentigen Methylenblaulösung (4ccm der 1%Lösung (S. 9, 51) + 24ccm 0,65%iger Kochsalzlösung) bedeckt und in zugedeckter Glasschale gestellt

a) in einen auf 36—37° C geheizten Wärmeschrank. . . . . 1—$1^1/_2$ Stunden

Alle 10—15 Minuten müssen die Präparate unter dem Mikroskop kontrolliert werden, um den Verlauf der Färbung zu verfolgen, denn das Erfassen des richtigen Momentes der maximalen Färbung der Präparate und deren rechtzeitige Fixierung ist für das Gelingen sehr wesentlich. Bei der Kontrolle müssen neue Tropfen der Methylenblaulösung zugesetzt werden, sobald die Oberfläche der Präparate nicht genügend feucht erscheint.

dann wird der Objektträger mit dem Präparat zur Fixierung gelegt in b) große Mengen (40 ccm) 7%iges molybdänsaures Ammonium (S. 9, 52) . . . . . 18—20 Stunden

hier lösen sich die Objekte vom Objektträger ab,

dann c) in Aq. destill. . . . . 3—6 ,,

von hier aus werden die Objekte auf den Objektträger gebracht, wo Falten und dergl. mit der Nadel ausgeglichen werden und auf dem Objektträger nach § 10, 3, S. 45) in Xylolbalsam eingeschlossen.

8. Golgis schwarze Reaktion (färbt außer Nervenelementen auch die Sekretwege).

Die Methode vereinigt Fixieren und Färben. Die Objekte müssen möglichst frisch sein, ihr Durchmesser soll im allgemeinen 4 mm nicht überschreiten. Es ist aber nicht leicht, frische Gehirnstückchen u. a. von dieser Größe zu schneiden, ohne das zarte Gewebe zu quetschen, man lege deshalb zuerst größere (1—2 cm große) Stückchen in ein Schälchen mit frisch zubereiteter Golgischer Mischung (S. 5), welches zugedeckt und im Dunkeln (im Winter in einem auf ca. 25° C geheizten Wärmeschrank) aufgehoben wird. Nach 1—2 Stunden lassen sich die Stückchen leicht in Scheiben von ca. 4 mm Durchmesser zerschneiden. Die Menge der Golgischen Flüssigkeit richtet sich nach der Zahl der Scheiben, jede Scheibe beansprucht etwa 10 ccm der Mischung. Nach 2—6, seltener bis 15 Tagen (siehe darüber die speziellen Vorschriften) werden die Scheiben herausgenommen, racsh ein paar Sekunden mit destilliertem Wasser abgespült, leicht auf Filtrierpapier abgetrocknet und in 0,75%ige Silberlösung (30 ccm der 1%igen Lösung [24, S. 6] + 10 ccm destilliertes Wasser, für jedes Stückchen ca. 10 ccm der Mischung) gelegt. Die gebrauchte Golgimischung gieße man weg. Metallinstrumente sind bei der Silberlösung zu vermeiden. Sofort

bildet sich um die Stückchen ein brauner Niederschlag. Für den Aufenthalt in der Silberlösung, die nicht im Dunkeln zu stehen braucht und nicht in den Wärmeschrank gestellt werden darf, genügen 2 Tage, die Stückchen können aber auch ohne Schaden bis zu 6 Tagen darin verweilen; ist die Schwärzung gelungen, was durch Probeschnitte festgestellt werden kann, kommen die Stückchen in Alkohol, werden dann in Hollundermark (oder in Zelloidin) eingebettet und in dicke Schnitte zerlegt (S. 19 ff.).

Jeder Schnitt wird sofort ohne Deckglas mit schwacher Vergrößerung auf seine Brauchbarkeit geprüft und, wenn tauglich, in ein Uhrschälchen mit Alkoh. abs. 1—2 Minuten, von da einige Minuten in Karbol-Xylol und dann auf einen Objektträger gebracht. Durch leichtes Aufdrücken von reinem Filtrierpapier auf den Schnitt entferne man das Xylol und füge einige Tropfen von Xylolbalsam zu dem Präparat. Ein Deckglas darf nicht aufgelegt werden, weil dadurch die im Präparat befindliche Feuchtigkeit nicht verdunsten kann und diese die Golgischen Präparate zerstört. Nicht selten — besonders wenn das Xylol nicht genügend entfernt worden war — zieht sich allmählich der Xylolbalsam von den Präparaten zurück; dieselben scheinen dadurch verdorben, lassen sich aber durch Aufsetzen eines neuen Tropfens Xylolbalsam wieder völlig herstellen. Man betrachte zuerst mit schwacher Vergrößerung; wenn der Balsam trocken geworden ist, kann man auch starke Vergrößerungen anwenden.

Die mit dieser Methode erzielten Resultate sind, wenn sie gelungen, ganz vorzügliche; einzelne (nie alle) Elemente des Nervensystems, aber auch zuweilen Blut- und Lymphgefäße, Fasern bindegewebiger Abkunft, Sekrete, Muskelfasern, Epithelzellen treten in voller Schärfe schwarz auf hellem Untergrunde hervor. Aber die Methode ist auch mit verschiedenen Mißständen verknüpft. So sind fast regelmäßig selbst die besten Schnitte durch schwarze Niederschläge verunstaltet; diese befinden sich vorzugsweise an den Rändern des Präparates; man hat, um sie zu vermeiden, vorgeschlagen, auf die frischen Objekte eine Schicht geronnenen Blutes zu streichen. Sehr häufig versagt die Reaktion überhaupt (besonders wenn die Golgische Mischung zu lange eingewirkt hat); dann führt die sogenannte „doppelte Methode“ zum Ziel, d. h. die Objekte werden, wenn die aus der Silberlösung genommenen Stücke an den ersten Schnitten nichts zeigen, abermals auf 26—36 Stunden in die Golgische Mischung und ebensolang in die Silberlösung gebracht. Bei abermaligem Mißerfolg ist zuweilen eine zweite Wiederholung der Prozedur von Erfolg gekrönt. Übung und Geduld sind bei der Anwendung der Golgischen Methode wichtige Faktoren.

Statt der kostspieligen Golgimischung ist für Nervenelemente und für Sekretwege zu verwenden auch Kalibichromatformol (S. 5) 50 ccm;

dahin kommen Stücke von ca. 2 cm Seite (nicht in den Wärmeschrank) . . . . . 24 Stunden,

dann in reine $3^1/_2$ %ige Kalibichromatlösung. . 3—6 Tage.

Von da ab Silberbehandlung wie nach Einwirkung der Golgimischung. Auch an 48 Stunden altem Material gelingt hier noch die Imprägnation.

Auf beiderlei Weise geschwärzte Präparate lassen sich noch weiter fixieren und mit anderen Farbstoffen färben. Zu diesem Zwecke werden die Schnitte aus dem Alkohol in eine Mischung von 100 ccm 0,65%iger Kochsalzlösung (S. 3) + 200 ccm 96%igem Alkohol (diese großen Mengen sind unumgänglich nötig) auf 10—15 Minuten eingelegt und während dieser Zeit häufig mit einem Glasstabe umgerührt; dann kommen die Schnitte in eine mit ca. 20 ccm 80%igem Alkohol gefüllte Glasschale, die auf weißem Untergrunde im hellen Zimmer (nicht im Sonnenlicht) einen halben Tag stehen bleibt. Dadurch werden die schwarzen Niederschläge, die beim Einlegen in die Kochsalz-Alkoholmischung sehr schnell blaßgelb geworden waren, wieder dunkel. Nun färbe man mit Parakarmin (S. 34, $^1/_2$ Minute) oder Delafields Hämatoxylin (S. 35). So fixierte und gefärbte Präparate können auch mit einem Deckglas bedeckt und nach § 10, 3 in Xylolbalsam konserviert werden.

9. Ramon y Cajals Modifikation zur Darstellung der Nervenfibrillen. Kleine (ca. 1 cm) Stückchen ganz frischen Rückenmarks neugeborener Tiere kommen

a) in einem auf 25—30° C geheizten Wärmeofen in
1—3% wässerige Lösung von Argentum nitr. . 4—7 Tage,
dann b) zum Abspülen in destilliertes Wasser . . . $^1/_2$ Minute,
dann c) in 100 ccm Aq. dest. + 5—15 ccm Formol (S. 8) + 1 g Pyrogallussäure . . . . . 24 Stunden,
dann d) in dest. Wasser . . . . . 2—3 Minuten,
dann e) zur Schnellhärtung in Alkohol 40% . . . 1 Stunde,
dann f) in Alkohol 50%, 60%, 70%, 90%, 96% . . je 1 „

Die Pyrogallussäure ist in Apotheken käuflich; verursacht eine starke Gelbfärbung der Präparate; nimmt man anstatt dieser Säure das gleiche Quantum Hydrochinon, so wird der Grundton grau.

Dann bette man die Stückchen in weiches Paraffin oder Zelloidin (siehe Anhang) ein und fertige mit dem Mikrotom möglichst dünne Schnitte an. Statt des Rückenmarks kann man auch Gehirn nehmen. Junge Tiere sind älteren vorzuziehen; nicht ganz frische Stücke (z. B. beim Menschen) fixiere man statt mit 3%iger mit 6%iger Silberlösung.

Gute Resultate habe ich auch mit der von London (Arch. f. mikr. Anat. Bd. LXVI) angegebenen Methode erzielt. Vgl. ferner Bielschowsky (Journ. f. Psychologie Bd. III und Müller-Dahl (Deutsch. Arch. f. klin. Med. Bd. XCIX. S. 57).

10. Vergolden. Zur Darstellung von Nervenendigungen.

Stahlinstrumente dürfen nicht in die Goldlösung getaucht werden; alle Manipulationen in der Goldlösung sind mit Glasnadeln oder Holzstäbchen vorzunehmen.

Man erhitze in einem Reagenzgläschen 8 ccm der 1% Goldchloridlösung + 2 ccm Ameisensäure bis zum Sieden. Die Mischung muß dreimal aufwallen. Sehr kleine Stückchen (von höchstens 5 mm Seite) kommen.

a) in die erkaltete, im Dunkeln stehende Mischung 1 Stunde,
dann b) in 5 ccm dest. Wasser zum Abspülen . . ½ Minute,
dann c) in 10 ccm Ameisensäure + 40 ccm dest. Wasser . . . . . 12—48 Stunden.

In dieser Mischung werden die Stückchen dem Lichte (es bedarf nicht des Sonnenlichtes) ausgesetzt. Die Reduktion (die Stückchen werden dabei außen dunkelviolett) erfolgt sehr langsam, dann werden die Stücke nach Härtung in allmählich verstärktem Alkohol (S. 17) in 90%igen Alkohol übertragen, woselbst sie zur Verhinderung weiterer Reduktion im Dunkeln mindestens 8 Tage bis zur definitiven Verarbeitung (Freihandschnitte) verbleiben müssen.

Nervenfibrillen werden auch dargestellt durch

11. Studničkas Modifikation der Methode Bielschowskys, welche im wesentlichen Fibrillen des Bindegewebes, des Knochengewebes und anderes färbt.

In Formol 48 Stunden fixierte, dann in Alkohol gehärtete (S. 14, 2) (bei Knochen nach § 6 entkalkte) Objekte werden in Zelloidin (siehe Anhang) eingebettet und möglichst dünn geschnitten. Die Schnitte kommen

a) in Alkohol absol. . . . . 10 Minuten,
dann b) in Alkohol 90% . . . . . 10 „
c) in mehrmals zu wechselndes dest. Wasser (gut auswaschen) . . . . . 10 Stunden,
d) in 3%ige wässerige Lösung von Argent. nitr. . 4 Tage, (ins Dunkle stellen)

Von jetzt ab wird mit gebogenen Glasnadeln gearbeitet.

e) in destill. Wasser . . . . . ein paar Sekunden
f) in 90 ccm ammoniakalische Silberlösung (S. 6, 25) . . . . . ca. 15 Minuten,
g) in destill. Wasser . . . . . 2 Sekunden,
h) in ca. 60 ccm 10%ige Formollösung (S. 14, 2) 5 Minuten, so lange noch weißliche Wolken von den Schnitten aufsteigen.

Hier werden die Schnitte sofort tief dunkel.

i) in destill. Wasser . . . . . ein paar Sekunden
k) in ca. 50 ccm ½%ige Goldchloridlösung . ca. 3 Minuten
l) direkt in 50 ccm Fixiernatron . . . . . ein paar Minuten
m) in Brunnenwasser . . . . . ca ½ Stunde (wenn man kein fließendes Wasser benutzt, ist das Wasser zweimal zu wechseln).

Dann Einschließen in Xylolbalsam nach § 10, 3 (S. 45).

Bei all diesen Manipulationen ist größte Reinlichkeit nötig. Behandelt man, wie gewöhnlich, viele Schnitte, so müssen die Nadeln bei jeder wiederholten Übertragung dazwischen gereinigt werden. Hat man z. B. einen Schnitt aus f) durch g) in h) gebracht, so darf die Glasnadel nicht wieder direkt in f) getaucht werden, sondern muß erst durch Eintauchen in destill. Wasser und durch Abtrocknen mit einem reinen Tuch gesäubert werden.

Nachfärben mit Parakarmin (½ Minute) oder Pikrofuchsin (3 Minuten) möglich.

Die Markscheidenfärbungen s. spez. Technik Rückenmark Nr. 97.

E. Färbung von Zellgrenzen und Kittsubstanz.

12. Versilbern.

Querstreifen, die bei Behandlung mit Silbernitrat in den verschiedensten Gewebselementen und Organen, besonders an Nervenfasern, Blutgefäßen, an Knorpel usw. auftreten, sind Kunstprodukte, die dort erscheinen, wo kolloide Gebilde unter Einwirkung von Silbernitrat, besonders unter gleichzeitiger Säurewirkung erstarren.

Der Gebrauch von Metallinstrumenten ist zu vermeiden, man bediene sich der Glasstäbe; statt Stecknadeln nehme man Igelstacheln.

Das Objekt wird in 10—12 ccm der 1%igen oder schwächeren (s. die speziellen Angaben) Lösung von Argent. nitric. (s. S. 6, 24) getaucht, nach ½—10 Minuten (je nach der Dicke des Objektes) aus der Flüssigkeit, die sich unterdessen meist milchig getrübt hat, mit Glasstäben (nicht mit Stahlinstrumenten) wieder herausgenommen, abgespült und in einer großen weißen Schale (einem Porzellanteller) mit ca. 100 ccm destilliertem Wasser dem direkten Sonnenlicht ausgesetzt; nach wenigen Minuten wird eine leichte Bräunung eintreten, das Zeichen der gelungenen Reduktion. Sobald das Objekt dunkelrotbraun geworden ist (gewöhnlich nach 5—10 Minuten), wird es herausgenommen, in ein Uhrschälchen mit destilliertem Wasser, dem ein paar Körner Kochsalz beigefügt sind,

gebracht . . . . . 5—10 Minuten,
dann in ca. 30 ccm. 70%igem Alkohol (im Dunkeln) 3—10 Stunden,
dann in Alkohol 90% . . . . . 3—10 „
dann Einschließen nach § 10, 3 (S. 45).

Das Einlegen in die Silberlösung muß unter Ausschluß des Sonnenlichtes geschehen, die Reduktion dagegen soll nur bei Sonnenlicht vorgenommen werden. Die Reduktion erfolgt zwar auch bei gewöhnlichem Tageslicht, aber nur langsam und liefert dann weniger scharfe Bilder. Scheint keine Sonne, so hebt man das aus der Silberlösung genommene und in destilliertem Wasser kurz abgewaschene Objekt im Dunkeln in ca. 30 ccm 70%igem (später 90%igem) Alkohol auf, um es in diesem beim ersten Sonnenblicke dem Lichte auszusetzen.

F. Färbung von Zentralkörpern, Kittleisten und Drüsengranula.

13. Heidenhains Hämatoxylin-Eisenlackfärbung.

Die Objekte müssen in Sublimat (am besten) (S. 16) oder in Zenkerscher (S. 16) oder in Flemmingscher Flüssigkeit (S. 17), (für Granula am besten in Alkohol-Formol oder in Kalibichromat-Formol [S. 15]) fixiert,

die Schnitte sehr dünn sein, sind also nach Paraffineinbettung mit dem Mikrotom anzufertigen und auf einem Objektträger aufzukleben. Der Objektträger kommt aus dem absoluten Alkohol zur Beize

a) in eine Schale mit ca. 50 ccm Eisenlösung (S. 6, 18) . . . . . 6—12 Stunden,
dann b) in destill. Wasser zum Abspülen . ein paar Sekunden
dann c) in eine Mischung von 30 ccm Weigertschem Hämatoxylin und 30 ccm destill. Wasser . . 12—36 Stunden.

Das so verdünnte Hämatoxylin kann immer wieder zur Eisenlackfärbung gebraucht werden. Man sammle es in einer besonderen Flasche. Altes Weigertsches Hämatoxylin ist frisch bereitetem vorzuziehen.

Dann wird der Objektträger mit den undurchsichtig schwarz gewordenen Schnitten mit Brunnenwasser gut abgsepült und in die obige Eisenlösung zur Entfärbung und Differenzierung zurückgebracht. Nach einiger Zeit (eine genaue Zeitangabe ist hier nicht möglich, man unterbreche die Färbung öfter, spüle die Objektträger mit Brunnenwasser kurz ab und untersuche ohne Deckglas mit starken Vergrößerungen, ob der Zweck der Färbung erreicht ist), spüle man den Objektträger ca. 15 Minuten (nicht länger) in womöglich fließendem Wasser (auf jeden Fall in Brunnenwasser) ab; dann Einschließen in Xylolbalsam nach § 10, 3 (S. 45).

Die treffliche Methode gelingt leicht, sobald die Entfärbung langsam und sorgfältig vorgenommen wird. Ihr Nachteil liegt in der Willkürlichkeit der Färbung, indem bei zu langer Differenzierung die Farbe allmählich völlig ausgezogen wird. Nachfärbung mit Eosin, Pikrofuchsin möglich (G.).

G. Färbungen des Zytoplasma und der Grundsubstanzen — „Gegenfärbungen".

Es handelt sich hier in der Regel um Färbungen, die mit anderen — in der Regel Kern- — Färbungen kombiniert, angewendet werden.

14. Eosinfärbung.

Schnelle Färbung. Die Schnitte kommen

a) in ca. 4 ccm (Uhrschale) destill. Wasser + ca. 10 Tropfen der Eosinlösung (46, S. 9) . . . . 1—3 Minuten,
dann b) zum Abspülen in destill. Wasser . . . ½ Minute,
dann c) in destill. Wasser (ca. 30 ccm) . . . . 2—10 Minuten.

Langsame Färbung (ist besser). Die Schnitte kommen

a) in 10 ccm destill. Wasser + 3—4 Tropfen Eosinlösung (46, S. 9) . . . . . 12—24 Stunden,
dann b) zum Abspülen in destill. Wasser . . ca. ½ Minute,
dann c) in reines destill. Wasser . . . . . ca. 2 Minuten,
dann Einschließen in Xylolbalsam nach § 10, 3 (S. 45).

Diese Färbung wird in der Regel, kombiniert mit der Hämatoxylinfärbung, die zuerst vorgenommen wird, in der Weise angewendet, daß die Schnitte dann aus dem Wasser in die Eosinlösung kommen.

15. Orangefärbung. Die Schnitte kommen

a) in ca. 2—4 Tropfen der Farbe (S. 9, 47) + 10 ccm 96% Alkohol . . . . . 12—24 Stunden,
dann b) in Alkohol abs. . . . . 1—5 Minuten,
dann Einschließen in Xylolbalsam nach § 10, 3 (S. 45).

Diese Färbung wird mit Vorteil bei der Färbung elastischer Fasern (C. 6, S. 35) nach der Boraxkarmin-Kernfärbung oder auch nach Hämatoxylinfärbungen angewendet.

16. Bleu de Lyon-Färbung. Die Schnitte kommen

a) in 10 ccm absolut. Alkohol + 1 ccm der Stammlösung (S. 9) . . . . . 12 Stunden,
dann b) in absol. Alkohol . . . . . 1 Minute,
dann Einschließen in Xylolbalsam nach § 10, 3 (S. 45).

Wird mit Vorteil als Gegenfärbung nach Karmin- und Saffraninfärbungen angewendet. Bleu de Lyon färbt sehr scharf Bindegewebe, Knochen, aber auch Grenzen der Epithelzellen.

17. Pikrinsäure-Färbung. Gesättigte Stammlösung. 1 g Pikrin + 15 ccm Alkohol absol. Die Schnitte kommen

a) in eine Uhrschale (5 ccm) Alkohol absol. + 5 Tropfen der Stammlösung . . . . . 1 Minute,
dann b) in reinen absol. Alkohol . . . . . ½ Minute,

Längerer Aufenthalt in absol. Alkohol kann die gelbe Farbe völlig ausziehen.

dann Einschließen in Xylolbalsam nach § 10, 3 (S. 45).

Wird mit Vorteil kombiniert mit Kernfärbungen, und zwar nach diesen angewendet.

(Über die Pikrokarminfärbung siehe S. 47.)

18. Pikrofuchsin-Färbung (van Gieson).

Die mit Hansens Hämatoxylin überfärbten (30 Minuten) Schnitte kommen aus dem destill. Wasser

a) in 5 ccm Pikrofuchsin (Nr. 54, S. 9) . . . . 1—3 Minuten,
b) in 5 ccm destilliertes Wasser . . . . . 10—30 Sekunden,
c) in 5 ccm Alkohol 90% . . . . . 1 Minute,
dann Einschluß in Xylolbalsam nach § 10, 3 (S. 45).

Der beim Einschluß nach § 10, 3 nötige Aufenthalt in absol. Alkohol darf hier höchstens 2 Minuten dauern.

Resultat: Bindegewebe leuchtend rot, elastisches Gewebe, Muskelfasern gelb, Epithel und Kerne braun.

Die Methode ist nur bei feinen Schnitten anzuwenden und gelingt am besten nach Alkohol- oder Sublimatfixation, weniger, aber auch noch genügend, nach Fixierung in Lösungen, die Chromsäure bzw.

ihre Salze enthalten. Auch ist die Haltbarkeit der Färbung eine beschränkte. Letzterem Mißstande kann man durch Ansäuerung (Einlegen der Schnitte vor a) und nach b) in 5 ccm salzsaurem Alkohol [S. 9, 42] auf je eine Minute) entgegenwirken.

19. „Dreifachfärbung". Die Schnitte werden in Delafield-Hämatoxylin gefärbt (5 S. 35), kommen aus dem Wasser

a) in Saffranin (S. 9) . . . . . 5 Minuten,
dann b) in Alkohol abs. . . . . 5 „
dann c) in neuen Alkohol absol. . . . . 5 „
dann d) in neuen Alkohol absol. . . . . 5 „
dann e) in den verdünnten Pikrinalkohol (17a S. 42) 1 Minute,
dann f) in reinen Alkohol absol. . . . . ½ „
dann Einschluß nach § 10, 3 (S. 45),

Resultat: Schleim blau, Kerne rot, Protoplasma, Fasern gelb. Besonders schön nach Fixierung mit Chrom-Osmium-Essigsäure.

§ 9. Injizieren.

Das Füllen der Blut- und Lymphgefäße mit farbigen Massen ist eine besondere Kunst, die nur durch sehr viel Übung erworben werden kann. Die Kenntnis der vielen kleinen, hier zur Anwendung gelangenden Kunstgriffe läßt sich kaum durch die Lektüre selbst in aller Breite gegebener Anweisungen aneignen. Hier ist der praktische Unterricht unerläßlich. Dementsprechend glaube ich in dem für Anfänger bestimmten Buche auf die Angabe einer ausführlichen Injektionstechnik verzichten zu müssen.

Wer sich im Injizieren versuchen will, muß eine gut schließende, mit leicht beweglichem Stempel versehene Spritze und Kanülen von verschiedener Dicke haben. Als Injektionsmasse empfehle ich: Berlinerblau von Hollborn (Adr. S. 3) 3 g in 600 ccm destilliertem Wasser gelöst.

(Siehe auch Tandler, Zeitschrift für wissenschaftl. Mikroskopie Bd. XVIII. 1901. S 22.)

Man beginne mit der Injektion einzelner Organe, z. B. der Leber, welche den Vorzug hat, daß selbst eine unvollkommene Füllung ihrer Gefäße noch brauchbare Resultate ergibt. Das injizierte Objekt fixiere man 2—4 Wochen in Müllerscher Flüssigkeit (S. 15) und härte es in allmählich verstärktem Alkohol (S. 17). Die Schnitte dürfen nicht zu dünn sein. Für Lymphgefäß-Injektion ist chinesische Tusche (siehe Lendorf, Anatom. Hefte Bd. 17, S. 370) und die Methode von Polano (Deutsche med. Wochenschrift 1902, Nr. 27) zu empfehlen.

§ 10. Einschließen und Konservieren der Präparate.

Die fertigen Schnitte usw. werden nun zur mikroskopischen Untersuchung auf einen Objektträger übertragen und mit einem Deckglase bedeckt. Die Medien, in welchen sich die Schnitte befinden, sind ent-

weder 1. Wasser, oder, wenn man die Schnitte aufhellen und konservieren will, 2. Glyzerin oder 3. Xylolbalsam.

Das Übertragen auf den Objektträger geschieht so, daß man in der Regel zuerst einen kleinen Tropfen der betreffenden Flüssigkeit auf die Mitte des Objektträgers bringt; dann fängt man mit dem Spatel den Schnitt auf und zieht ihn von da mit der Nadel auf den Objektträger. Sehr feine Schnitte werden besser mit der Spitze eines Glasstabes aufgefangen und durch Rollen desselben auf den Objektträger gebracht. Liegt der Schnitt glatt auf, so bedeckt man ihn mit einem Deckglase.

Untersuchungen mit schwachen Vergrößerungen ohne Deckglas sind nur zu alleroberflächlichster Orientierung, ob z. B. ein Objekt hinreichend zerzupft ist, zulässig. In allen anderen Fällen ist das Deckglas unentbehrlich. Um sich davon zu überzeugen, betrachte man einen unbedeckten Schnitt, decke ihn dann mit dem Deckglase zu und betrachte wieder. Manches gute Präparat, das man zu bedecken versäumt hat, erscheint unbrauchbar. Untersuchungen mit starken Objektiven (Nr. 7) ohne Deckglas sind im allgemeinen unzulässig; sie sollen nur bei einzelnen Methoden, z. B. der Golgischen, vorgenommen werden.

Das Deckglas muß an den Kanten, nicht an den Flächen angefaßt werden; beim Bedecken wird das Deckglas mit der linken Hand auf den Objektträger aufgesetzt und nun langsam auf das Präparat gesenkt, indem man die Deckglasunterfläche mit einer in der rechten Hand gehaltenen Nadel stützt. Einfacher ist es noch, an die Unterfläche des Deckglases einen Tropfen der betreffenden Flüssigkeit anzuhängen und dann das Deckglas sanft auf das Präparat fallen zu lassen. Die Flüssigkeit, in welcher sich der Schnitt usw. befindet, muß genau den ganzen Raum zwischen Deckglas und Objektträger ausfüllen. Ist nicht genug Flüssigkeit da (das ist an großen, unter dem Deckglas befindlichen Luftblasen kenntlich), so setze man mit der Spitze eines Glasstabes noch einen Tropfen der Flüssigkeit an den Rand des Deckglases. Ist zuviel Flüssigkeit da — und darin pflegt der Anfänger ganz Besonderes zu leisten —, so muß man die über den Rand des Deckglases hinausgetretene Flüssigkeit mit Filtrierpapier aufsaugen. Die Oberfläche des Deckglases muß stets trocken sein. Kleine Luftblasen unter dem Deckglase entferne man durch öfteres vorsichtiges Heben und Senken desselben mit der Nadel (s. ferner S. 47).

1. Man versäume nie, ungefärbte wie gefärbte Schnitte in Wasser oder Kochsalzlösung (S. 3) zu betrachten, da hier viele Struktureigentümlichkeiten, z. B. Bindegewebsformationen scharf hervortreten, während dieselben unter dem aufhellenden Einflusse des Glyzerins oder des Xylolbalsams sich der Beobachtung fast gänzlich entziehen. In Wasser (oder auch in Kochsalzlösung) eingelegte Objekte lassen sich nicht aufheben.

2. Die in Glyzerin eingelegten Präparate lassen sich konservieren; um die leichte Verschiebung des Deckglases zu verhindern, fixiere man dasselbe mit Deckglaskitt (34, S. 7). Vorbedingung: Der Rand des

Deckglases muß vollkommen trocken sein; denn nur an trockener Glasfläche haftet der Kitt. Das Trocknen geschieht in der Weise, daß man zuerst mit Filtrierpapier das über den Deckglasrand heraustretende Glyzerin absaugt und dann mit einem mit 90%igem Alkohol befeuchteten Tuche, das man sich über die Fingerspitze stülpt, sorgfältig den Objektträger rings um das Deckglas abwischt, ohne letzteres zu berühren. Nun erhitze man einen Glasstab und tauche ihn in den harten Kitt.

Die Glasstäbe springen dabei sehr leicht, doch sind sie Metallstäben vorzuziehen, da letztere sich zu rasch abkühlen. Man kann dem Springen etwas vorbeugen, indem man die Glasstäbe unter fortwährendem Drehen lange Zeit, bis zum Rotglühen, erhitzt; nur kurz erhitzte Glasstäbe springen sofort bei dem Eintauchen in den Kitt.

Man bringe zunächst vier Tropfen an die Ecken des Deckglases und ziehe dann einen vollständigen Rahmen, der so beschaffen sein muß, daß er einerseits das Deckglas, andererseits den Objektträger in einer Breite von 1—3 mm deckt. Schließlich glätte man mit dem nochmals erhitzten Stabe die Oberfläche des Rahmens.

In Glyzerin konservierte Präparate werden oft erst am zweiten oder dritten Tage schön durchsichtig. Hämatoxylin und viele Anilinfarbstoffe verblassen darin nach kurzer Zeit; Karmine sind dagegen haltbar.

3. Das Einschließen der Objekte in Xylolbalsam ist die beliebteste Konservierungsmethode. Balsam hat dem Glyzerin gegenüber den Vorteil, daß er die Farben erhält, ein Nachteil besteht aber darin, daß er viel stärker aufhellt, als das verdünnte Glyzerin, und mancherlei feine Strukturen dadurch vollkommen verschwinden macht.

Die in Wasser oder Alkohol befindlichen Schnitte können nicht ohne weiteres in Balsam eingelegt werden, sie müssen vorher wasserfrei gemacht werden. Zu dem Zwecke werden die Schnitte mit der Nadel (sehr feine Schnitte mit Spatel und Nadel) in ein bedecktes Uhrschälchen mit 5 ccm absolutem Alkohol gebracht. Dabei soll den Schnitten möglichst wenig Wasser anhaften; benützt man einen Spatel, so sauge man von diesem das Wasser mit Filtrierpapier ab; überträgt man den Schnitt mit einer Nadel, so kann man gleichfalls durch leichtes Berühren des Schnittes mit Filtrierpapier das Wasser entfernen. Im absoluten Alkohol verweilen sie 2 Minuten (dünne Schnitte) — 10 Minuten (dickere Schnitte) oder beliebig länger. Dann übertrage man die von Alkohol gleichfalls möglichst befreiten Schnitte zum Aufhellen in ein Uhrschälchen mit ca. 3 ccm Karbolxylol bzw. Xylol. Stellt man das Schälchen auf schwarzes Papier, so kann man das allmähliche Transparentwerden der Schnitte beobachten. Man vermeide in das Uhrschälchen zu hauchen, eine sofortige Trübung des Xylols ist die Folge. Werden einzelne Stellen der Schnitte nach 2—3 Minuten nicht durchsichtig (solche Stellen erscheinen alsdann bei auffallendem Lichte trübweiß, bei durchfallendem Lichte schwarzbraun), so ist der Schnitt nicht wasserfrei ge-

wesen und muß noch einmal in den absoluten Alkohol zurückgebracht werden. Nach vollzogener Aufhellung wird der Schnitt auf den trockenen Objektträger übertragen, das überflüssige Xylol durch sanftes Aufdrücken eines Streifens glatten Filtrierpapiers entfernt und rasch ein Deckglas aufgelegt, an dessen Unterfläche ein Tropfen Balsam angehängt worden ist.

Der doppelt gefaltete Streifen wird mit der linken Hand am linken Ende des Objektträgers festgehalten, der flach aufgesetzte Zeigefinger der rechten Hand streicht unter sanftem Drucke den auf dem Präparat liegenden Streifen in der Richtung von links nach rechts.

Sollen mehrere Schnitte unter ein Deckglas gebracht werden, so ordne man zuerst die Schnitte mit der Nadel nahe zusammen, breite dann den Balsam auf der Deckglasunterfläche mit einem Glasstabe in gleichmäßig dünner Schicht aus und lege dann das Deckglas auf. Große Luftblasen werden durch Anfügen eines kleinen Tropfen Balsams an den Deckglasrand vertrieben; am nächsten Tage sieht man, daß die Luftblase unter dem Deckglase hervorgetreten ist. Kleine Luftblasen verschwinden von selbst, können also unbeachtet bleiben.

Die Handhabung mit Xylol ist wegen seiner größeren Empfindlichkeit gegen Wasser, und weil es leicht verdunstet, schwieriger. Manches gute Präparat verdirbt noch im letzten Augenblicke, weil man das Xylol verdunsten ließ.

Das zum Aufhellen benutzte Karbolxylol in der Uhrschale kann wieder in die Flasche zurückgegossen werden.

Anfängern begegnet es nicht selten, daß der Balsam sich trübt und schließlich das ganze Präparat oder Teile desselben undurchsichtig macht. Der Grund liegt darin, daß der Schnitt nicht vollkommen wasserfrei war. Bei geringer Trübung, die unter dem Mikroskop als aus kleinsten Wassertröpfchen bestehend sich erweist, genügt oft ein leichtes Erwärmen des Objektträgers; bei stärkeren Trübungen lege man den ganzen Objektträger in Karbolxylol, hebe das Deckglas nach einer halben Stunde vorsichtig ab, lege den Schnitt zwei Minuten in Karbolxylol, um den anhaftenden Balsam zu lösen, und dann zur vollkommenen Wasserentziehung in 4 ccm absoluten Alkohol, der nach 5 Minuten zu wechseln ist. Dann Karbolxylol und Balsam.

Der Balsam trocknet sehr langsam, die Objektträger dürfen deshalb nicht auf die Kante gestellt werden.

Heißt es also in den allgemeinen oder speziellen Vorschriften „Einschließen in Xylolbalsam nach § 10, 3 S. 45“, so kommen die fertiggefärbten Schnitte (Häute usw.)

a) in 5 ccm Alkohol absolut. 5 (dicke Schnitte) 10 Minuten lang,
b) in 5 ccm Karbolxylol (oder Xylol) . . . . . 2 „ „
c) in Xylolbalsam.

Obenstehende Quantitäten sind für 3—6 Schnitte berechnet; bei mehr Schnitten ist besonders die Menge des absoluten Alkohols zu vergrößern.

§ 11. Untersuchung frischer Objekte.

Ich habe dieselbe an das Ende sämtlicher Methoden gestellt, weil sie das Schwerste von allem ist und ein schon etwas geübtes Auge voraussetzt. Diese Übung läßt sich am leichtesten durch vorhergehende Untersuchung schon präparierter (gehärteter und gefärbter usw.) Objekte aneignen; hat man einmal Struktureigentümlichkeiten deutlich gesehen und studiert, so ist es nicht zu schwer, dieselben auch an frischen Objekten wieder aufzufinden, obwohl die meisten Einzelheiten an Deutlichkeit manches zu wünschen übrig lassen. Zu beachten ist hier folgendes:

Objektträger und Deckglas dürfen nicht fett sein. Man reinige sie mit Alkohol und trockne sie mit einem ganz reinen Tuche.

Zur Reinigung neuer Deckgläser von Fett empfiehlt es sich, die Gläser auf einem Stück Schwarzblech 5 Minuten über der vollen Flamme eines Bunsenbrenners zu erhitzen. Objektträger legt man ½ Stunde oder beliebig länger (Monate!) in Seifenwasser und spült sie vor dem Gebrauch mit reinem Wasser ab. Unbrauchbare mit Xylolbalsam und Deckglas bedeckte Objektträger werfe man in ein großes Glas mit (90—96%igem) Alkohol. Nach einigen Tagen lassen sich die Deckgläser leicht abheben. Dann Putzen mit Alkohol, dann Seifenwasser.

Dann bringe man einen Tropfen Ringer- oder Kochsalzlösung (S. 3) auf den Objektträger, lege dann ein kleines Stück des zu untersuchenden Gegenstandes hinein und bedecke dasselbe mit dem Deckglase. Dabei muß jeder Druck sorgfältig vermieden werden; bei sehr zarten Objekten (s. spezielle Technik) bringe man an die Seiten derselben zwei feine Papierstreifchen, auf denen dann das Deckglas ruht, ohne das Objekt selbst zu drücken. Bedarf das Objekt keiner weiteren Behandlung, so umrahme man, um Verdunstung zu verhindern, das Deckglas mit Paraffin. Man schmelze auf einem alten Skalpell oder dgl. ein etwa linsengroßes Stückchen Paraffin und lasse es, nicht von der Spitze, sondern von der Schneide des Skalpells, an den Deckglasrand fließen; etwaige Lücken kann man mit nochmals erhitztem Skalpell verstreichen. In den meisten Fällen prüft man aber bei frischen Objekten die Einwirkung gewisser Reagenzien (Essigsäure, Kalilauge, Farbstoffe) direkt unter dem Mikroskop. Es handelt sich also darum, einen Teil des Medium, in dem das Objekt sich augenblicklich befindet (also in unserem Falle die Kochsalzlösung), zu entfernen und durch eine andere Flüssigkeit, z. B. Pikrokarmin, zu ersetzen, also zu färben unter dem Deckglase. Zu diesem Zwecke bringe man zuerst an den rechten Deckglasrand mit einem Glasstabe einen Tropfen. Reicht der Tropfen nicht ganz bis an den Deckglasrand, so neige man nicht etwa den Objektträger, sondern man führe mit einer Nadel den Tropfen bis zum Rande des Deckglases. Man sieht nun, daß ein wenig der Farbe sich mit der Kochsalzlösung mischt, aber ein ordentliches Fließen der Farbflüssigkeit unter das Deckglas findet nicht statt. Um das zu ermöglichen, setze man an den linken Rand des Deckglases

etwas Filtrierpapier, und alsbald sieht man das Pikrokarmin die ganze Unterfläche des Glases einnehmen. Wenn der erste Tropfen eingedrungen ist, setze man je nach Belieben 2—3 Tropfen an den rechten Deckglasrand. Nun schiebe man das Filtrierpapier zur Seite und lasse die Farbe wirken; ist die Färbung vollendet — das läßt sich ja stets unter dem Mikroskop kontrollieren —, so bringe man jetzt an den rechten Deckglasrand einen Tropfen z. B. verdünntes Glyzerin, dem man bei Pikrokarminfärbungen soviel Essigsäure zusetzt, als von einer einmal eingetauchten Stahlnadel abtropft (also einen ganz kleinen Tropfen), während links wieder das Filtrierpapier angesetzt wird. Auf diese Weise kann man eine ganze Reihe von Flüssigkeiten unter dem Deckglase durchleiten und so ihre Wirkungen auf die Gewebe erproben. Einzelne der Flüssigkeiten, z. B. Pikrokarmin, besonders nach vorhergegangener Osmiumfixierung, färben sehr langsam und müssen sehr lange mit den Objekten in Berührung bleiben. Man verhindert alsdann die Verdunstung, indem man das Präparat in die feuchte Kammer verbringt. Zur Herstellung der feuchten Kammer braucht man einen Porzellanteller und einen kleinen Glassturz von mindestens 9 cm Durchmesser. Ein Topf, ein größeres Präparatenglas usw. tut dieselben Dienste. In den Teller gieße man Wasser ca. 2 cm hoch, dann stelle man in die Mitte ein Glasnäpfchen oder eine auf vier Holzfüßen stehende Korkplatte; auf diese wird der Objektträger mit dem Präparat gelegt und das Ganze mit dem Glassturze bedeckt, dessen freier Rand überall in das Wasser taucht.

§ 12. Vitale Färbung.

Im Gegensatz zu der Strukturfärbung fixierter Objekte lassen sich in lebenden Zellen mit bestimmten Farbstoffen Effekte erzielen, die auf der Lebenstätigkeit der Zellen beruhen. Aus diesem Grunde ist jede „Vitalfärbung“ ein hochkomplizierter biologischer Vorgang.

Manche basische Farbstoffe färben in vielen lebenden Zellen gewisse tropfige Zelleinschlüsse, ohne das übrige Zytoplasma und die Zellkerne mitzufärben. Man kann diese Färbung auch an frischen, dem Körper entnommenen Geweben ausführen, indem man sie in einem Uhrschälchen in eine Ringerlösung überführt, der $^1/_{100}$—$^2/_{100}$ Gewichtsprozente Neutralrot beigemischt sind, so daß also $^1/_{10000}$—$^2/_{10000}$ Neutralrotlösung verwandt wird. Nach 15—30 Miunten sieht man eine langsam zunehmende Färbung der tropfigen Zelleinschlüsse. In vielen Fällen erleichtert diese Färbung die Beobachtung nicht unwesentlich.

Durch zu starke Farbstoffkonzentrationen sterben die Zellen unter intensiver diffuser Farbstoffaufnahme in Kern und Zytoplasma ab.

Viele saure Farbstoffe, unter ihnen an erster Stelle Trypanblau und Lithionkarmin, werden vom lebenden Organismus in vielen

Zellen in Vakuolenform abgelagert. Da hierbei eine konstante Auswahl von Zellen an der Speicherung teilnimmt, ist diese Art der vitalen Färbung für die Untersuchung normaler wie pathologischer Vorgänge im Organismus besonders wichtig. Man verwendet Trypanblau 1,0 auf 100,0 Aq. dest. und spritzt Mäusen davon subkutan je 1,0 ccm 6—8mal in Abständen von 4—5 Tagen ein, wodurch eine dauerhafte Speicherung erzielt wird. Nach Tötung konserviert man die ganze Maus (nach breiter Eröffnung der Körperhöhlen) in Formalin 10%ig (s. Nr. 2, S. 14) und verarbeitet das Material entweder mit der Gefrierschnittmethode (s. S. 21) oder nach Einbettung in Zelloidin.

Auf einzelne besondere Anwendungsweisen der vitalen Färbung wird im Speziellen Teil hingewiesen.

§ 13. Aufbewahren der Dauerpräparate.

Die fertigen Präparate müssen sofort etikettiert werden. Man nehme entweder gummierte Papieretiketten, oder solche aus ca. 1,2 mm dicker Pappe, welche man mit Fischleim („Syndetikon") aufklebt. Dadurch werden besondere Schutzleisten überflüssig; die Objektträger können aufeinandergelegt werden, ohne daß die Präparate gedrückt werden. Die Etiketten sollen möglichst groß (von ca. 2 cm Seite bei Objektträgern englischen Formates) und mit dem Namen des Tieres, des Organs und womöglich mit kurzer Andeutung der Methode versehen sein. Zum Aufbewahren verwende man Kästen, in denen die Objektträger liegen, oder solche, in denen sie auf der Kante stehen.

Die besten und billigsten Kästen erhält man bei Th. Schroeter, Leipzig-Connewitz.

III. Handhabung des Mikroskops.

Gemäß der in der Einleitung erwähnten Voraussetzung kann hier auf eine eingehende Beschreibung der optischen und mechanischen Teile des Mikroskops nicht eingegangen werden. Fig. 1 möge noch einmal die für die einzelnen Teile des Mikroskops üblichen Benennungen dem Leser in das Gedächtnis zurückrufen.

Die erste Bedingung ist vollkommene Reinheit sämtlicher Bestandteile des Mikroskopes (s. auch S. 1). Spiegel, Objektive und Okulare dürfen an der Oberfläche nicht mit den Fingern berührt werden. Die Objektive halte man mit dem unteren Ende gegen das Fenster und prüfe so die Klarheit des reflektierten Bildes. Das Anschrauben an den Tubus geschieht so, daß man das Objektiv festhält und den Tubus dreht (nicht umgekehrt). Dann wird das Okular eingesetzt; Verunreinigungen desselben erkennt man durch Drehen des Okulars im Tubus; klebt die Verunreinigung am Okular, so dreht sie sich mit.

Nun suche man sich das Licht. Zu dem Zwecke ziehe man den Tubus aus der Hülse und sehe durch die leere Hülse und das Loch im Diaphragma in den Spiegel, den man so lange dreht, bis man die gewünschte Lichtquelle erblickt.

Die von dem so gestellten Spiegel reflektierten Lichtstrahlen treffen das Objekt senkrecht, man nennt diese Beleuchtungsart die zentrale Beleuchtung. Zur Erkennung feiner Niveaudifferenzen wendet man mit Vorteil die schiefe oder seitliche Beleuchtung an, bei welcher der Spiegel so nach der Seite verschoben wird, daß die von ihm reflektierten Strahlen schräg auf das Objekt treffen. Bei dieser Beleuchtung müssen Diaphragma und Diaphragmaträger, sowie der meist verschiebliche Schlitten, in welchem letzterer steckt, weggenommen werden, so daß die Öffnung im Objekttisch möglichst groß ist.

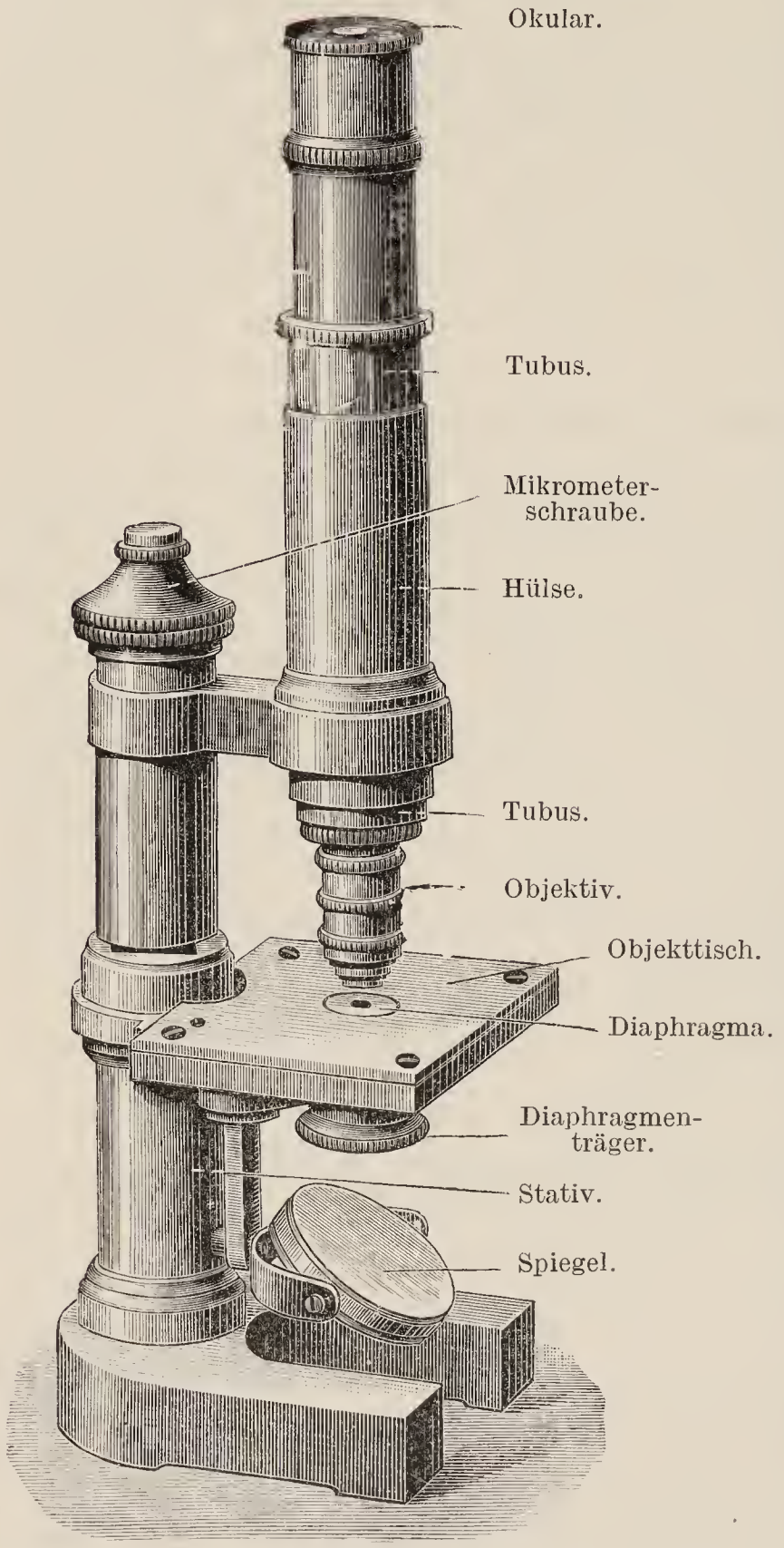

Fig. 1.
Mikroskop von Leitz. 1/2 natürlicher Größe.

Als Lichtquellen sind zu empfehlen eine weiße, von der Sonne beleuchtete Wolke, oder weiße, von der Sonne beschienene Vorhänge; weniger gut, aber noch brauchbar, ist der blaue Himmel; direktes Sonnenlicht ist zu vermeiden. Arbeitet man abends bei künstlicher Beleuchtung, so nehme man das Licht von der Innenfläche des weißen Lampenschirmes, nicht direkt von der Flamme. Eine grüne Glasplatte vor den Spiegel gestellt, dämpft das künstliche Licht in wohltuender Weise, ohne die Schärfe des Bildes wesentlich zu beeinträchtigen. Es ist selbstverständlich, daß auch der Mikroskopierende nicht im Sonnenschein sitze; man stelle das Mikroskop etwa einen Meter vom Fenster entfernt auf.

Nun kann die Untersuchung beginnen. Stets untersuche man zuerst mit schwachen, dann mit starken Vergrößerungen; ganz besonders sei gewarnt vor dem Gebrauche starker Okulare. Das den gewöhnlichen Mikroskopen beigegebene schwächste, eventuell

das mittlere Okular (bei Leitz Ok. 1) ist für die allermeisten Fälle ausreichend; zu starke Okulare verkleinern und verdunkeln das Gesichtsfeld und erschweren die Untersuchung in hohem Grade. Bei schwachen Vergrößerungen nehme man das Diaphragma mit größter, bei starken Vergrößerungen das Diaphragma mit kleinster Öffnung. Für die gewöhnlichen Objektive Nr. 3 und Nr. 7 ist nur der Konkavspiegel zu benutzen. Beim groben Einstellen, d. h. beim Senken des Tubus, bis die undeutlichen Konturen des Präparates erscheinen, stoße man den Tubus nicht gerade herab, sondern senke ihn unter spiraliger Drehung. Dann folgt die feine Einstellung bis zur vollkommensten Schärfe des Bildes. Dabei halte die linke Hand den Objektträger, die rechte ruhe auf der Mikrometerschraube. Da wir nur die in einer Ebene liegenden Punkte des Präparates deutlich sehen. durchmustere man das Präparat unter feinem Heben und Senken des Tubus, d. h. unter leisem Drehen der Mikrometerschraube. Man gewöhne sich daran, beide Augen beim Mikroskopieren offen zu halten.

Man versäume nie, die Präparate mit der Lupe zu betrachten; als solche sind die Okulare (z. B. Leitz Okular III) zu verwenden. Man halte das eingeschlossene Präparat gegen das Licht, die vom Deckglas bedeckte Seite gegen das Fenster gerichtet, setze die obere Fläche des Okulars (die hier angebrachte Linse kann auch abgeschraubt werden) direkt auf die Rückfläche des Präparates und betrachte von der unteren Okularlinse aus.

Zeichnen.

Ein unschätzbares Hilfsmittel ist das Zeichnen der mikroskopischen Objekte. Die Beobachtung wird dadurch ganz bedeutend verschärft, manche Details, die bis dahin vollkommen übersehen worden waren, werden beim Zeichnen entdeckt; selbst die aufmerksamste Betrachtung vermag die Vorteile, welche das Zeichnen bietet, nicht zu ersetzen. Auch der im Zeichnen wenig Geübte versuche die Objekte bei schwachen und starken Vergrößerungen zu skizzieren. Man lege zu dem Zwecke das Zeichenpapier in die Höhe des Objekttisches, sehe mit dem linken Auge ins Mikroskop, mit dem rechten auf Papier und Bleistiftspitze. Anfangs fällt das etwas schwer, bei einiger Übung eignet man sich jedoch rasch die nötige Fertigkeit an.

Messen.

Zu diesem Zwecke benütze man ein Okularglasmikrometer und ein Objektivmikrometer. Man lege letzteres auf den Objekttisch und zähle, durch das mit dem Okularmikrometer versehene Mikroskop blickend wie viele Teile des Okularmikrometers auf einen Teil des Objektivmikrometers treffen. Indem der Wert der Teile des Objektivmikrometers bekannt ist, berechnet sich leicht, wie groß das Objekt ist, welches bei

bestimmten Vergrößerungen einen, bzw. mehrere Teile des Okularmikrometers deckt. Folgende Beispiele mögen die Manipulationen verständlich machen. Bei Leitz Objektiv 3, Okular I und eingeschobenem Tubus decken 5 Teile des Okularmikrometers einen Teil des Objektivmikrometers; jeder Teil des von uns verwendeten Objektivmikrometers = $^1/_{20}$ mm. Also sind 5 Teile des Okularmikrometers $^1/_{20}$ (0,05 mm) und ein Teil des Okularmikrometers 0,01 mm groß. Deckt demnach ein Objekt, z. B. eine quergestreifte Muskelfaser, deren Breite gemessen werden soll, bei dieser Vergrößerung 4 Teile des Okularmikrometers, so ist die Faser 0,04 mm breit.

Die Okularmikrometer sind teils zum Einlegen (bei Leitz) oder zum Einschieben (bei Seibert) in die Okulare eingerichtet, teils sind besondere Meßokulare (z. B. bei Zeiß) den Mikroskopen beigegeben. Die Größe der Teile der Okularmikrometer braucht natürlich nicht bekannt zu sein. Das Objektivmikrometer ist ein Objektträger, auf welchem ein Millimeter in 100 Teile geteilt eingeritzt ist. Man kann statt dessen auch ein zweites Okularmikrometer, welches gewöhnlich die Einteilung eines Millimeters in nur 20 Teile enthält, benützen. Die damit erzielte Berechnung ist freilich nicht so genau, doch sind die Fehler so unbedeutend, daß sie kaum eine Berücksichtigung verdienen.

Es ist oft, besonders bei schwachen Vergrößerungen, schwierig, die feinen Teilstriche des Okularmikrometers zu zählen. Man kann sich die Sache erleichtern, wenn man die je 5 und 10 Teile abgrenzenden großen Teilstriche des Okularmikrometers zu Hilfe nimmt. Z. B. bei Leitz Objektiv 3 Okular I und ausgezogenem Tubus decken 40 Teile des Okularmikrometers 5 Teile des Objektivmikrometers. Also sind 40 Teile $^5/_{20}$ mm = 0,25 mm groß, und 1 Teil des Okularmikrometers bei dieser Vergrößerung = 0,0062 mm. 2 Teile = 0,0124 mm usw.

Bei meinem Leitz Obj. 7 Okul. I und eingeschobenem Tubus gehen 30 Teile des Okularmikrometers auf einen Teil des Objektivmikrometers. Also sind 30 Teile 0,05 mm, 1 Teil 0,0017 mm $\doteq$ 1,7 μ[1]) groß. Endlich gehen bei Leitz Obj. 7 Okul. I, und ausgezogenem Tubus 40 Teile des Okularmikrometers auf einen Teil des Objektivmikrometers. Demnach 40 Teile = 0,05 mm; 1 Teil = 0,0012 mm oder 1,2 μ.

Derjenige, welcher viele Messungen vorzunehmen hat, wird gut tun, sich eine Tabelle von 1 bis 10 und von da in Zehnern bis zu 100 anzulegen. Es muß hervorgehoben werden, daß obige Berechnungen keineswegs für alle aus der Leitzschen Werkstätte hervorgegangenen Mikroskope Geltung haben. Für jedes Instrument müssen nach der oben angegebenen Methode die Maße besonders ermittelt werden.

Das Tagebuch

ist für solche, die viele Präparate gleichzeitig herstellen wollen, unerläßlich. Sofort nach dem Einlegen der Objekte in die Fixierungsflüssigkeiten wird das Arbeitsprogramm auf die einzelnen Tage verteilt in ein Kalender-

[1]) Ein Mikron = μ = 0,001 mm.

Tagebuch („Agenda") eingetragen. Man hat z. B. Magen, Submaxillaris und Milz zu fixieren und zu härten. Unter Beiziehung der speziellen und der dort verwiesenen allgemeinen Technik wird in das Tagebuch eingetragen:

1. Mai vorm. 9 Uhr. Nr. 1. Magen. Alkohol absol.[1]).
Nr. 2. Submaxillaris Katze. Zenkers Fl.
Nr. 3. Milz. Katze. Müllers Fl.
vorm. 9½ Uhr. Nr. 1. Wechseln[2]), eventuell Nr. 2 und Nr. 3 wechseln.
12 Uhr. Nr. 1. Wechseln.
2. Mai vorm. 9 Uhr. Nr. 2. In fließendes Wasser[3]).
Nr. 3. Revidieren, ob Flüssigkeit klar, eventuell wechseln.
3. Mai vorm. 9 Uhr. Nr. 2. In destilliertem Wasser abspülen, in Alkohol 50% bringen, ins Dunkle stellen[4]).
12 Uhr. Nr. 2. In Alkohol 70%.
4. Mai vorm. 9 Uhr. Nr. 2. In Alkohol 80%.
5. Mai vorm. 9 Uhr. Nr. 2. In Alkohol 90%.
Nr. 1. Schneiden und Färben.
7. Mai Nr. 2. Alkoholwechsel.
16. Mai Nr. 3. Revidieren eventuell Flüssigkeitswechsel.
17. Mai Nr. 2. Schneiden und Färben[5]).
28. Mai vorm. 8 Uhr. Nr. 3. In fließendes Wasser.
nachm. 3 Uhr. Nr. 3. In destilliertem Wasser abspülen, in Alkohol 50% ins Dunkle stellen.
nachm. 7 Uhr. Nr. 3. In Alkohol 70%.
29. Mai vorm. 9 Uhr. Nr. 3. In Alkohol 80%.
30. Mai vorm. 9 Uhr. Nr. 3. In Alkohol 90% usw.

Zum Schlusse sei dem Mikroskopiker Geduld, viel Geduld empfohlen; mißlingen Präparate, so suche er die Schuld nicht in der Mangelhaftigkeit der angegebenen Methoden — ich habe sie oft erprobt — sondern in sich selbst; wer sich nicht daran gewöhnen kann, die angegebenen Vorschriften gewissenhaft[6]) auszuführen, wer die zarten Objekte mit allen fünf Fingern anfaßt, wer die Reagenzien ineinander gießt, die in den Flüssigkeiten zu fixierenden Stücke der Sonne aussetzt oder eintrocknen läßt, hat nicht das Recht, gute Resultate seiner unsauberen Arbeit zu beanspruchen.

---

[1]) Nach der Nr. 128 für Magenschleimhaut gegebenen Vorschrift.

[2]) Nach dem in Nr. 1 gegebenen Hinweis auf die allgemeine Technik des Fixierens mit absolutem Alkohol (S. 14).

[3]) Nach der in Nr. 8 S. 16 gegebenen Vorschrift.

[4]) ibid. und nach S. 18.

[5]) Eventuell dann Einbetten in Paraffin oder Zelloidin mit diesbezüglicher Weitereintragung ins Tagebuch.

[6]) Die für Färben, Entwässern usw. im einzelnen angegebene Zeitdauer kann nur annähernde Geltung beanspruchen. Sie wechselt in nicht unerheblichen Grenzen je nach der Dicke des Schnittes, der Konzentration der Lösung usw. Übung wird den Mikroskopierenden bald lehren, den richtigen Zeitpunkt herauszufinden.

II. Abschnitt.

Mikroskopische Anatomie und spezielle Technik.

Alle Tierkörper entstehen durch einen sehr komplizierten Entwicklungsvorgang aus dem Ei, das ein in sich einheitliches Gebilde darstellt; es bildet sich im Beginne der Entwicklung in rascher Folge zu einem zusammengesetzten Gebilde um, dessen einzelne Teile in vieler Beziehung das Aussehen des Eies nachahmen, sich nur durch die mit dem Fortschreiten der Entwicklung abnehmende Größe von diesem unterscheiden.

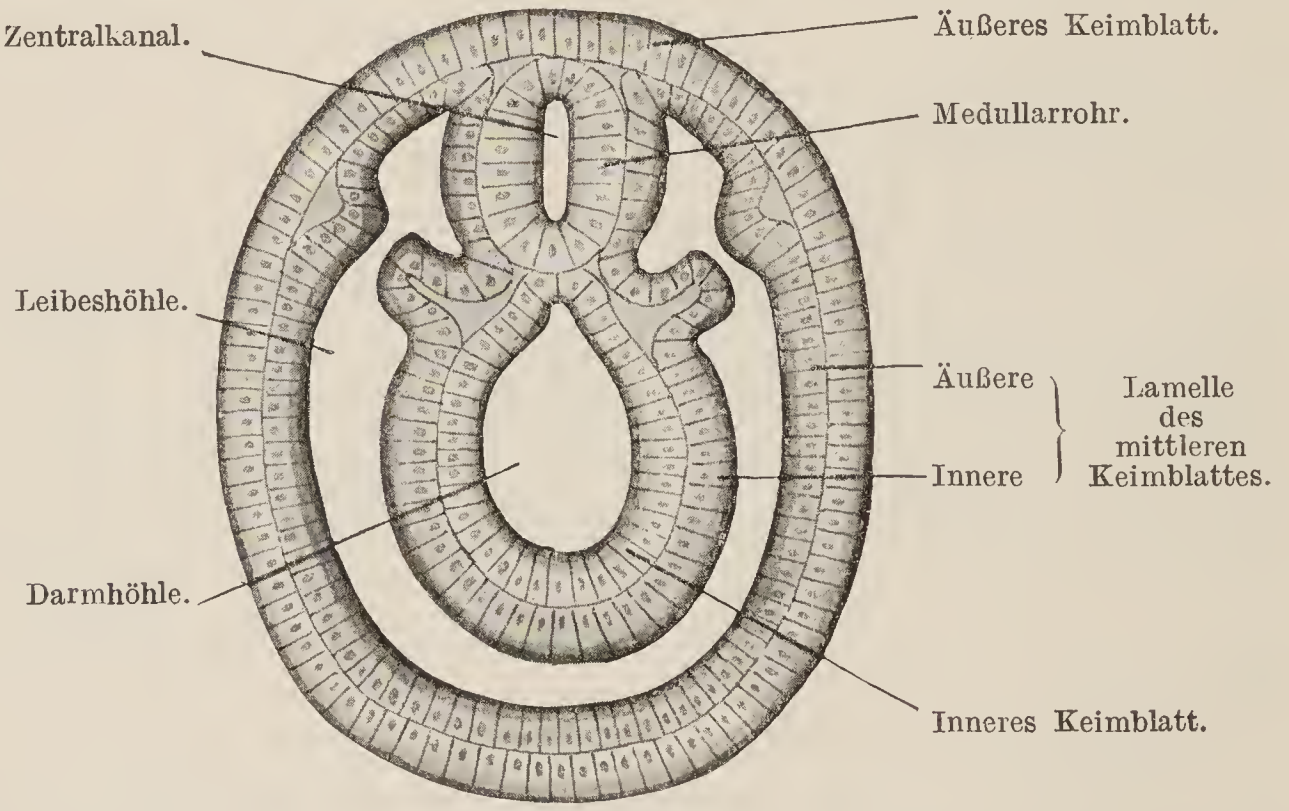

Fig. 2.

Schematischer Durchschnitt durch den Leib eines Wirbeltierembryo. Die freien Seiten der Zellen sind durch dunklere Abtönung markiert.

Durch die Entwicklung ist also aus dem zuerst einheitlichen Ei eine Vielheit von Einheiten geworden; diese Einheiten nennen wir — unabhängig von der Frage ihres Zusammenhanges untereinander — Zellen (aus der Eizelle sind also durch die ersten Entwicklungsvorgänge zahlreiche unter sich gleiche Zellen entstanden). Im Verlaufe der Entwicklung ordnen sich die Zellen zu Keimblättern, das sind Zellenkomplexe, die bei niederen Wirbeltieren eine Zeitlang in einfacher Schicht angeordnet sind.

Wir nennen so angeordnete Zellenkomplexe Epithelien, d. h. zusammenhängende Lagen von Zellen, welche äußere und innere Flächen des Körpers bedecken; alle Zellen sind zu dieser Zeit Epithelzellen, an denen man freie, der Oberfläche zugekehrte und basale Flächen unterscheiden kann (Fig. 2).

In dieser Entwicklungsstufe gleichen sich die Zellen nicht mehr völlig; sie sind aus dem vorher indifferenten Zustand differenziert worden.

Sehr bald entstehen auch Zwischenräume zwischen den Epithelien und werden mit Zellkomplexen angefüllt, deren Differenzierung nach den verschiedensten Richtungen weiter fortschreitet. Komplexe von gleichartig differenzierten Zellen bezeichnen wir als Gewebe.

Wir unterscheiden vier Hauptgewebe: 1. Das Epithelgewebe, 2. das Gewebe der Stützsubstanz, 3. das Muskelgewebe, 4. das Nervengewebe. Solange diese Gewebe noch jung sind, bestehen sie nur aus gleichartigen Elementen, nur aus Zellen; im Verlauf der Entwicklung aber wird dieses Verhältnis in zweifacher Weise abgeändert. Erstens produzieren die Zellen besondere Substanzen, welche, zwischen Zellen gelagert, Interzellularsubstanzen genannt werden. Dadurch wird indessen der Charakter der Gewebe nicht wesentlich alteriert, die oben angegebene Definition von „Gewebe“ muß nur dahin erweitert werden, daß wir ein Gewebe einen Komplex gleichartig differenzierter Zellen und ihrer Abkömmlinge nennen. Eingreifender ist die zweite Abänderung, die darin besteht, daß die Gewebe der einen Art in andere Gewebe eindringen; dies ist nun in sehr verschiedenem Grade der Fall, am reinsten hat sich noch das Epithelgewebe erhalten, ihm folgt das Stützgewebe. Muskelgewebe aber und Nervengewebe sind im ausgebildeten Zustande mit anderen Geweben so stark durchmischt, daß, wenn auch in ihnen die zu Muskeln, bzw. zu Nerven differenzierten Elemente vorherrschen, von einem Gewebe im Sinne der gegebenen Definition doch kaum mehr die Rede sein kann.

Aus diesem Grunde ist auch der Vorschlag gemacht worden, von einer Einteilung in Gewebe Abstand zu nehmen und nur Elemente und Organe zu unterscheiden.

Die Gewebe sind also unter sich nicht gleichwertig; am niedersten stehen das Epithelgewebe und das Stützgewebe; beide, sowohl hinsichtlich ihrer Gestalt, als auch ihrer Leistung voneinander verschieden, kommen auch im Pflanzenreiche vor; wir können sie deshalb als vegetative Gewebe zusammenfassen. Höher, sowohl in morphologischer, wie in physiologischer Hinsicht, stehen das Muskel- und das Nervengewebe, die, nur dem tierischen Körper zu eigen, animale Gewebe genannt werden.

Es wäre verfehlt, aus der Tatsache, daß die Gewebe von den epithelialen Keimblättern abstammen, schließen zu wollen, daß nach erfolgter Differenzierung der Hauptgewebe aus dem fertigen Epithelgewebe etwa Stütz- oder Muskel- oder Nervengewebe entstehen könne. Jedes Hauptgewebe liefert dann nur seinesgleichen.

Indem verschiedene Gewebe zum Aufbau eines Körpers von bestimmter innerer Struktur und bestimmter äußerer Form zusammentreten, bilden sie ein Organ.

Die Erforschung der Zellen und der Gewebe fällt der Gewebelehre, der Histologie, anheim. Die Gewebelehre ist ein Teil der feineren Anatomie, die nach dem Hilfsmittel, dessen sie sich zumeist bedient, mikroskopische Anatomie benannt wird; auch die Erforschung der Organe, soweit dieselbe durch das Mikroskop vermittelt werden kann, ist Aufgabe der mikroskopischen Anatomie.

I. Histologie[1]).

A. Die Eizelle.

Unter Zelle (Cytos[2]), Cellula) versteht man ein räumlich begrenztes Formelement, welches unter gewissen Bedingungen fähig ist, sich zu ernähren, zu wachsen, sich fortzupflanzen und auf äußere Reize zu reagieren. Wegen dieser Fähigkeiten führt die Zelle den Namen „Elementarorganismus".

Die Eizelle, als Entstehungsform jedes tierischen Organismus, zeigt die wichtigsten Eigenschaften jeder Zelle. Bevor die Eizelle ihrer Bestimmung gerecht werden kann, liegt sie, von anderen Zellen umgeben, im Eierstock (Ovarium; s. darüber unter Geschlechtsorgane). Frisch aus einem reifen Ovarialfollikel isoliert (s. Techn. Nr. 1, S. 71) ist die Eizelle der Säugetiere, auch des Menschen, ein kugliges Gebilde, von 0,06—0,25 mm Durchmesser. Die menschliche Eizelle besitzt gewöhnlich einen Durchmesser von 0,25 mm; man kann sie also gut mit bloßem Auge erkennen. Damit übertrifft sie die Mehrzahl der Körperzellen an Masse.

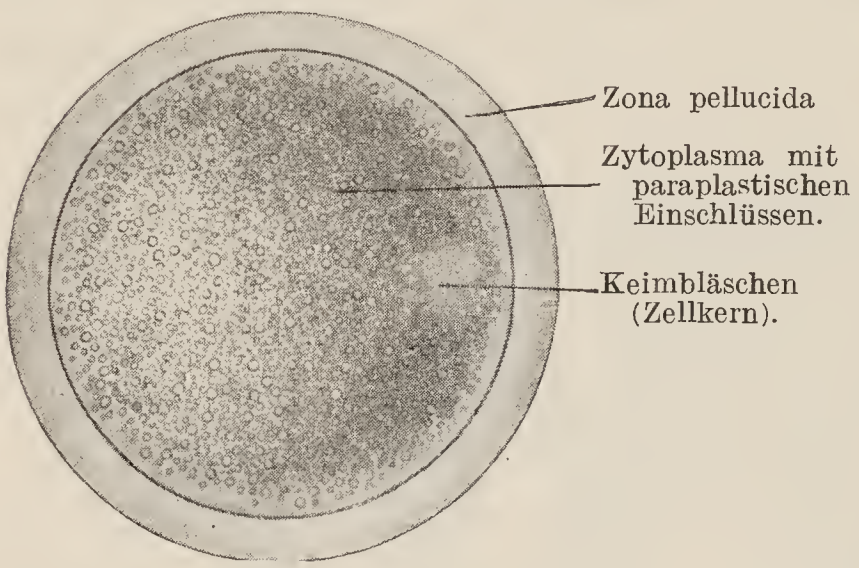

Fig. 3.
Eizelle aus einem Ovarialfollikel der Kuh. 250mal vergrößert. Technik Nr. 1, S. 71.

Die Eisubstanz ist im ganzen durchsichtig, aber nicht klar; sie enthält in großer Zahl kleinere und umfangreichere, meist kuglige Einschlüsse, die die Durchsichtigkeit stören (s. Fig. 3). Diese Einschlüsse werden unter der Bezeichnung „Dotter" zusammengefaßt. Nur dicht unter der Oberfläche und an einer bestimmten Stelle im Innern ist der Dotter spärlicher zu finden.

Die Eizelle der Säugetiere ist von einer breiten glasklaren Hülle umgeben, der Zona pellucida[3]).

---

[1]) Von *ὁ ἱστὸς*, das Gewebe.
[2]) *τὸ κύτος*, der Hohlraum.
[3]) „Durchsichtige Schichte".

Diese besitzt feine Porenkanäle, durch die Nährmaterial aus der Umgebung der Eizelle eindringen kann.

Nicht ganz zentral in der eben erwähnten dotterärmeren Masse der Eizelle liegt ein scharf begrenztes, hell durchscheinendes Bläschen, früher als „Keimbläschen" bezeichnet (s. Fig. 3); es ist der Zellkern (Nucleus, Karyon[1]). In ihm tritt manchmal ein noch kleineres Kügelchen etwas dunkler hervor, der Nucleolus („Keimfleck").

Der Zellkern ist in allen Eizellen und in fast allen Körperzellen ein wichtiger Formbestandteil. Die gesamte übrige Zellmasse nennen wir Zytoplasma[2]). Dieses zeigt schon bei den Eizellen in seiner Zusammensetzung eine große Mannigfaltigkeit, so daß es notwendig ist, zunächst rein begrifflich mehrere Gruppen von zytoplasmatischen Elementen zu sondern. In der Voraussetzung, daß die Lebenstätigkeit in einer fortwährenden Assimilation und Dissimilation besteht, daß also fortwährend Substanzen irgendwelcher Art auf- und abgebaut werden, lassen sich Teile des Zytoplasmas unterscheiden, die aktiv an diesen Vorgängen beteiligt sind, und solche, die entweder Objekt oder Produkt dieser Vorgänge sind.

Die Gesamtheit der Inhaltsmassen, die aktiv, als dauernder Bestandteil des Zytoplasmas an dem Lebensprozeß beteiligt sind, nennen wir Protoplasma[3]), die Gesamtheit der Objekte und Produkte des Stoffwechsels soweit sie nur vorübergehend in der Zelle vorkommen, bezeichnen wir als paraplasmatische Stoffe[4]). Solche sind z. B. alle deutlich die Rolle von Nahrungsstoffen spielenden Einschlüsse, wie Eiweiß, Glykogen, Fette usw., ferner zur Ausscheidung bestimmte Stoffwechselprodukte, die häufig längere Zeit im Zytoplasma angesammelt werden.

Endlich sehen wir, daß durch die Tätigkeit des Protoplasmas gewisse Substanzen im Zelleib oder an der Oberfläche der Zellen entstehen, die wir dann nicht mehr eigentlich zum lebenden Teil des Zellkörpers rechnen, wohl aber als Dauereinrichtung der Zelle eine wichtige Rolle spielen sehen; solche Strukturen charakterisieren die mannigfaltigen Zellformen, die wir im Lauf der nächsten Kapitel kennen lernen werden in hohem Maße. Sie fassen wir in dem Begriffe Metaplasma[5]) zusammen.

Protoplasma und Metaplasma also sind dauernde Zellbestandteile. während das Paraplasma als Objekt und Produkt der Zelltätigkeit eine dem Wechsel unterworfene Einrichtung darstellt.

---

[1]) Von *τὸ κάρυον*, die Nuß, der Kern in Steinfrüchten.

[2]) Von *τὸ κύτος* und *τὸ πλάσμα*, das Gestaltete, speziell der Leib, der Körper.

[3]) Von *ὁ πρῶτος*, der erste, im Sinne der Ursprünglichkeit des Daseins dieser Substanz.

[4]) Von *παρά*, daneben, dazwischen.

[5]) Von *μετά*, nach = später gebildete Substanz; über diese Unterscheidung verschiedener Zellbestandteile und andere Bezeichnungsweisen s. bei Bottazzi, Das Zytoplasma und die Körpersäfte, in Handb. d. vergl. Physiol. von Winterstein, Bd. I.

Es gehört zu den schwierigsten Aufgaben der Zellenforschung, aufgefundene Strukturelemente in eine dieser drei begrifflich unterschiedenen Gruppen einzuordnen. Hierin gehen deshalb die Meinungen oft sehr stark auseinander.

Im Zytoplasma der Eizelle finden wir folgende paraplasmatischen Stoffe:

a) die Dotterkörner. Ihre Menge bestimmt bei den verschiedenen Tierarten im wesentlichen die Größe der Eizellen; so beruht die Größe des Vogeleies auf der sehr starken Dotteransammlung im Zytoplasma, während das kleine Säugetierei sehr dotterarm ist. Das Vogelei muß Nahrung für die ganze Bebrütungszeit in sich enthalten, der Säugetierkeim findet im mütterlichen Uterus sehr bald eine Nahrungsquelle und kann so der starken Dotterbelastung des Zytoplasmas entraten. Die Dotterkörner sind demnach Objekte des Stoffwechsels und als solche paraplasmatisch.

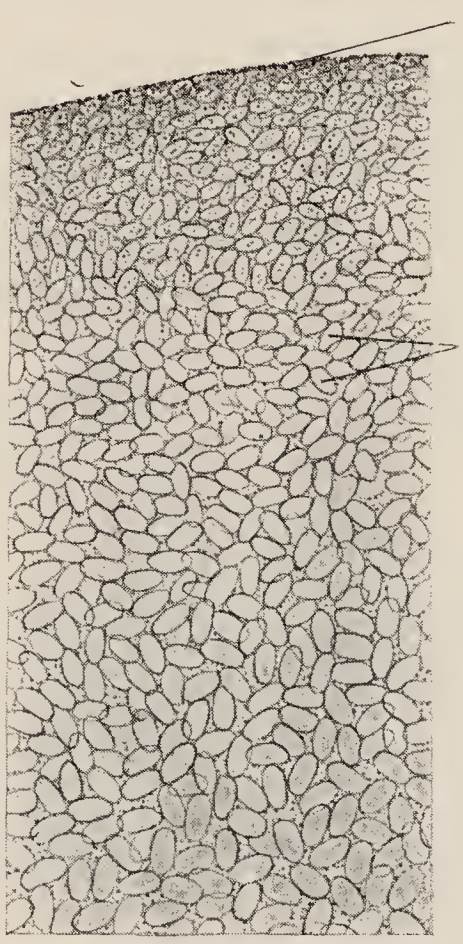

Fig. 4.

Aus einem Durchschnitt durch ein Froschei. 500 mal vergrößert. Nächst der Eioberfläche dichte Lagerung der her dunkel gezeichneten Pgmentkörnchen') (metaplasmatische Bildungen). Die (paraplasmatischen) Dotterplättchen füllen den größten Raum im Zytoplasma aus. Technik, Nr. 2, S. 71. Nahe der Eioberfläche scheinen Pigmentkörnchen aueh in den Dotterplättchen zu liegen, in Wirklichkeit liegen sie auf deren Oberfläche, also in dem zwischen den Dotterplättchen vorhandenen Zytoplasma.

Sie bestehen aus einem Eisen und Phosphor enthaltenden komplizierten Eiweißlipoidgemisch und sind oft mit bestimmten Farben ausgestattet. In der frischen Säugetiereizelle erscheinen sie als ziemlich stark lichtbrechende, verschieden große rundliche Körper. Bei Amphibieneiern formen sie sich zu größeren, sog. Dotterplättchen (s. Fig. 4), beim Vogelei nehmen sie Tropfenform an.

b) Fett. Dieses ist meist in der Form feinster Tröpfchen im Zytoplasma verteilt, und zeichnet sich durch bestimmte Reaktionen aus (s. b. Fettgewebe, S. 71).

Als ein Beispiel metaplasmatischer Bildungen sind die Pigmentkörnchen zu betrachten, die der Säugetiereizelle zwar fehlen, aber bei solchen Tierformen sehr verbreitet sind, deren Eier sich freilebend im Wasser entwickeln. Sie sammeln sich z. B. beim Froschei vorzugsweise an der Oberfläche des Zytoplasmas an (s. Fig. 4) und sind hier als Schutz gegen zu starke Lichtwirkungen zu betrachten (s. a. unter Pigment, S. 103). Die Pigmentkörnchen sind sicher durch die Tätigkeit des Protoplasmas entstanden, besitzen aber kaum eine selbständige Stoffwechseltätigkeit; anderseits sind sie aber eine für die Zelle notwendige Einrichtung überall dort, wo sie angetroffen werden, also ein nicht lebender Baubestandteil, daher seine Einordnung bei dem Begriff Metaplasma.

Falls die Zona pellucida (s. o.) von der Eizelle gebildet wird (sie könnte auch von den bei der Eizellenentwicklung dicht anliegenden Follikelzellen geformt sein), so muß sie dem Metaplasma zugerechnet werden.

Schwierig ist zurzeit besonders die Beurteilung einer anderen Art von Einschlüssen des Zytoplasmas, die unter der Bezeichnung Plastosomen[1]) als regelmäßige Inhaltskörper der Eizelle wie der meisten Körperzellen erkannt sind. Sie lassen sich in der unfixierten Eizelle nicht erkennen, dagegen mit besonderen Färbemethoden aus der Fülle andersartiger Zelleinschlüsse hervorheben (Fig. 5). Während einige Forscher diese Plastosomen als einen wesentlichen formbildenden, also protoplasmatischen Bestandteil des Zytoplasmas bezeichnen, werden sie von anderen als hauptsächlich aus Eiweiß bestehende, also paraplastische Reservestoffe aufgefaßt, auf deren Kosten sich im Zytoplasma die verschiedensten Einschlüsse bilden können. Wenn wir auch der letzteren Ansicht den Vorzug geben, so verkennen wir nicht, daß diese Substanzen von besonderer Bedeutung für viele Bildungsvorgänge im Zellkörper sind, und werden deshalb auf sie bei vielen Gelegenheiten hinweisen müssen. Ihre Form ist sehr wechselnd, bald treten sie als Körner, bald als Fäden auf, endlich können sie aus Körnern zusammengesetzte Ketten bilden.

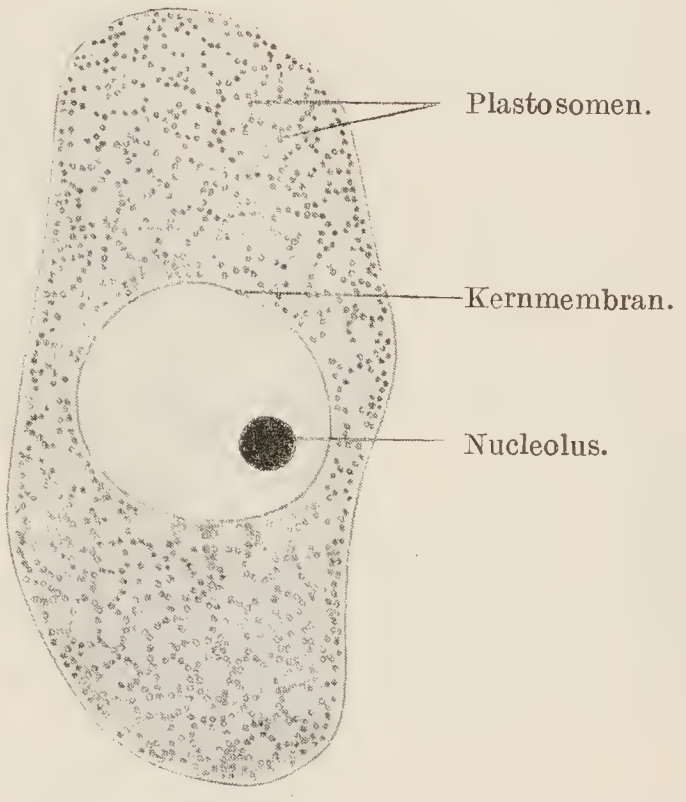

Fig. 5.

Schnitt durch ein Wurmei (Filaria papillosa) nach Meves (1915). Sehr stark vergrößert. Feinkörnige Plastosomen (schwarz). Im Kern nur der Nucleolus gefärbt. Technik Nr. 3, S. 72.

Die hier als Plastosomen bezeichneten Gebilde sind morphologisch identisch mit den Mitochondrien[2]), Chondriosomen[3]), Chondriomiten[4]) (Benda, Meves, Duesberg) zum Teil mit der Filarmasse (Flemming), den Bioblasten[5]) (Altmann), den Plasmosomen[6]) (Arnold). Ihre morphologische Darstellung beruht teilweise auf Untersuchungen an überlebenden Zellen, teilweise auf komplizierten Färbemethoden, mit denen es gelingt, sie in überzeugender Weise sichtbar zu machen. Ihre physiologische und histogenetische Bedeutung ist noch lebhaft umstritten. Wegen Einzelheiten sei besonders verwiesen auf Duesberg (Ergebn. d. Anat. u. Entwicklungsgesch. Bd. XX) und A. Meyer, Analyse der Zelle, Jena 1920, der sie als Allinante bezeichnet.

---

[1]) Von *πλάσσειν* = bilden, *τὸ σῶμα* = Körper: Bildungskörper.
[2]) Von *ὁ μίτος* = der Faden, *ὁ χόνδρος* = das Korn: Fadenkörner.
[3]) „Körnchenkörperchen".
[4]) „Körnerfäden".
[5]) Von *ὁ βίος* = das Leben, *ἡ βλάστη* = der Keim: Lebenskeime.
[6]) Von *τὸ πλάσμα* = der Bildungsstoff, im Sinne von Zytoplasmakörnchen.

Außer diesen ziemlich gleichmäßig im Zytoplasma verteilten Inhaltskörpern kommt in noch wachsenden Eizellen ein eigenartiger Substanzkomplex vor, den man als Balbianischen Dotterkern bezeichnet; in ihm müssen wir die Überreste einer bei den meisten Zellen sehr wichtigen Einrichtung erkennen, die wir als Zentralapparat bei den Teilungsvorgängen genauer besprechen werden.

Alle bisher besprochenen Gebilde und der Zellkern werden von einer Grundmasse zusammengefaßt, die wir für die wesentlichen aktiven Leistun-

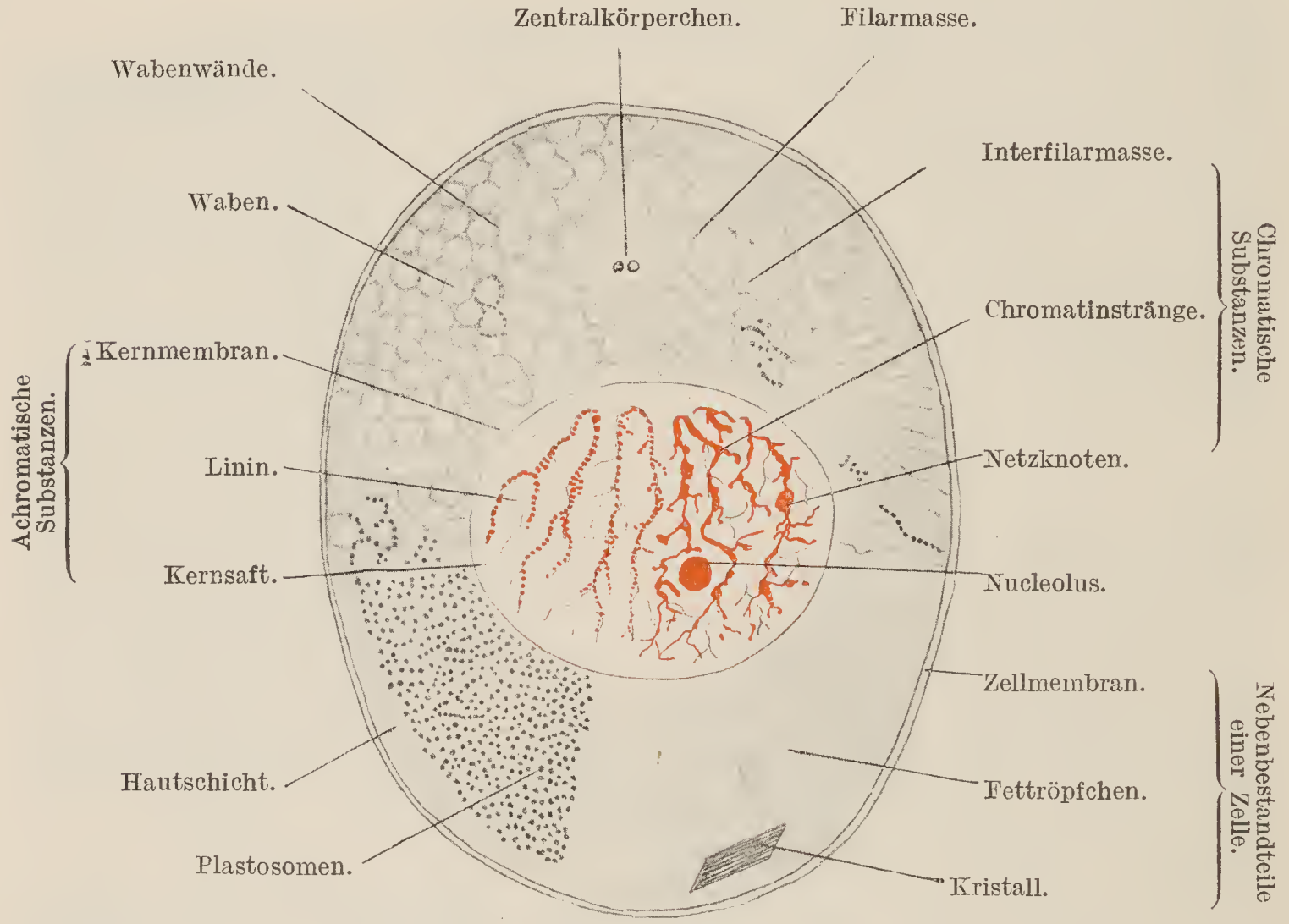

Fig. 6.

Schema der Zelle. Im oberen Quadranten links ist eine schaumige, nebenan rechts eine fädige Struktur des Protoplasmas eingezeichnet. Die Figur soll die häufiger vorkommenden Zellstrukturen rein schematisch erläutern.

gen des Zelleibes verantwortlich machen. Diese Masse ist das Protoplasma (auch Bildungsplasma genannt). Seine Zusammensetzung ist noch in tiefes Dunkel gehüllt. Es ist eine alkalisch reagierende, weiche zähflüssige Substanz, die in Wasser unlöslich, leicht quellungsfähig, hauptsächlich aus Eiweißkörpern, viel Wasser und Salzen besteht und einen besonderen N-haltigen Körper, das Plastin enthält. In den primitiven Zellen, zu denen wir vor allem die Eizellen und die Zellen aus den jüngsten Entwicklungsstufen der Organismen rechnen, ist eine Struktur in diesem Bildungsplasma nicht zu erkennen. Experimentelle Untersuchungen[1])

[1]) S. vor allem L. Rhumbler, Ergebn. d. Physiol. 1914.

haben nachgewiesen, daß dies primitive Protoplasma alle wesentlichen Eigenschaften einer emulsionsartigen Flüssigkeit besitzt, was das Bestehen festerer Strukturen ausschließt. In Eizellen läßt sich z. B. der Inhalt vollständig durcheinandermischen, ohne daß die wichtigste Eigenschaft, die Formbildung, wesentlich gestört würde. Wie wir in jeder Emulsion mindestens zwei Phasen unterscheiden, das Lösungsmittel und die tropfig gestaltete emulgierte Phase, so wird eine ähnliche, wenn auch viel kompliziertere Zusammensetzung auch für das Protoplasma anzunehmen sein. Erst durch eine lokale Konzentrationserhöhung wird es zu einer teilweise festeren Konsistenz des Protoplasmas und damit zur Bildung ultramikroskopischer und mikroskopisch sichtbarer Strukturen kommen, die wir somit als eine sekundäre Umbildung aus dem primitiven Zustand betrachten. Hierher gehört die Schaumstruktur des Protoplasmas, die Buetschli an vielen Objekten nachgewiesen hat, hierher die Filarstrukturen Flemmings und viele später zu erwähnende morphologische Differenzierungen im Zellinnern. Alle diese Bildungen sind den primitiven Zellen wahrscheinlich fremd, gehören also nicht zu den unbedingt notwendigen Eigenschaften des aktiven Protoplasmas.

Daß in dieser morphologisch kaum faßbaren Substanz die wichtigsten Lebensvorgänge ablaufen, lehrt einmal ihr konstantes Vorkommen gegenüber dem sehr wechselnden Verhalten aller oben charakterisierten Einschlüsse. Die Protoplasmagrundmasse und der Zellkern sind es auch, die sich gegen eindringende Giftstoffe am längsten wehren.

Davon kann man sich an vielen lebenden Zellen mit Hilfe von basischen Farbstoffen leicht überzeugen; Neutralrot z. B. wird von sehr vielen lebenden Zellen sehr schnell aufgenommen, läßt aber die Protoplasmagrundmasse und den Zellkern ungefärbt, solange die Zelle lebt. Der Farbstoff wird dann nur an paraplasmatische Bestandteile des Zytoplasmas (Vakuolen, Granula) verankert. Erst mit dem Zelltode färben sich auch Grundmasse des Protoplasmas und Zellkern.

Eine der wesentlichen Eigenschaften des Protoplasmas liegt in seiner Veränderlichkeit, die bei der Entstehung von Differenzierungsprodukten zum Ausdruck kommt. Die Mannigfaltigkeit der Zellstrukturen, der wir in den nächsten Kapiteln begegnen werden, ist davon ein beredtes Zeugnis. Diese Veränderlichkeit beruht z. T. auf Quellungs- und Entquellungsvorgängen; hierdurch können fädige und wabige Gerüststrukturen gebildet werden. Durch Aussonderung bestimmter Stoffe aus der Grundmasse mögen viele körnige und tropfige Zellgebilde (Vakuolen, Granula) entstanden sein. Vielfach handelt es sich bei solchen Einschlüssen auch um Substanzen, die, von der Umgebung der Zelle aufgenommen, sich nicht der Grundmasse des Protoplasmas beimischen, sondern an besondern Orten gespeichert werden. So kommt es, daß von den mannigfachen Strukturelementen des Zytoplasmas nur von wenigen mit Sicherheit gesagt werden kann, ob sie als Differenzierungen des Protoplasmas oder als paraplasmatische Stoffe zu bezeichnen sind.

Durch die meisten Fixationsmittel wird das Protoplasma gefällt, so daß hierdurch an Stelle des homogenen Bildes, das das unfixierte Eizellenprotoplasma darbietet, körnige, fädige Gerinnsel erkennbar werden. So kommt es oft durch die angewandte Methodik zur Entstehung von künstlich hervorgerufenen Strukturen, die mit der lebendigen Struktur nicht gleichgesetzt werden dürfen.

Der gleichen Schwierigkeit wie beim Zytoplasma begegnen wir in der Deutung der Strukturen des Zellkernes. In der unfixierten Eizelle der Säugetiere erkennen wir in günstigen Fällen nur die scharfe Begrenzung gegen das Zytoplasma, die durch die Kernmembran bewirkt wird, und ein etwas stärker lichtbrechendes Körperchen, den Keimfleck (Nukleolus). Fixierte Kerne ergeben, daß der Kerninhalt eine große Mannigfaltigkeit substantiell und funktionell verschiedener Gebilde enthält. Am deutlichsten werden die heute unterschiedenen Formbestandteile

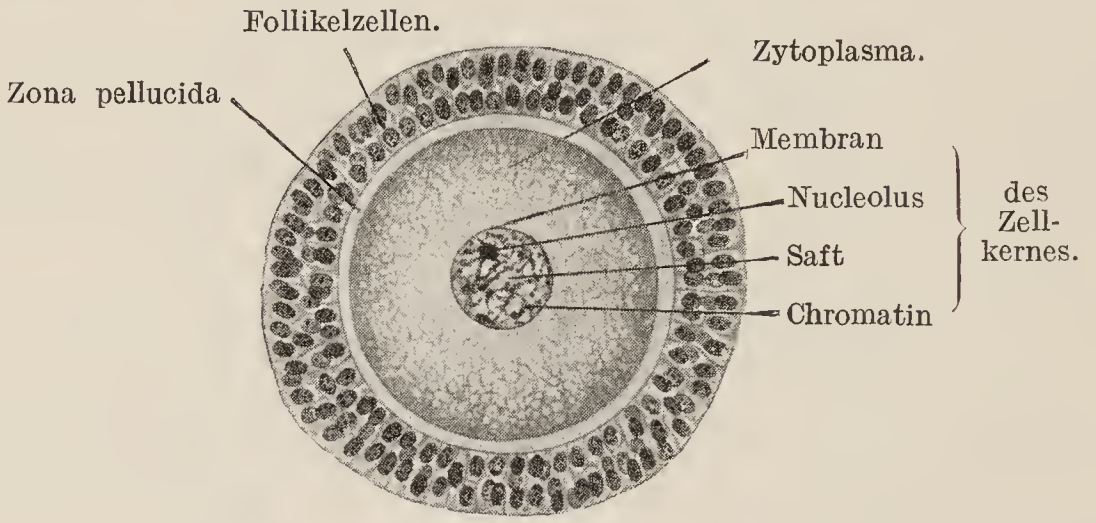

Fig. 7.

Schnitt durch eine im Eierstock liegende Eizelle des Kaninchens. 250 mal vergrößert. Technik Nr. 5, S. 73.

bei der Anwendung von Farbstoffen auf fixierte Zellkerne. Danach unterscheidet man:

1. den Kernsaft, d. i. die strukturlos erscheinende Grundmasse des Zellkernes, die sich am schwersten mit Farbstoffen belädt;
2. die Kernmembran;
3. ein sog. achromatisches Gerüst[1]), das das ganze Kerninnere durchzieht;
4. die chromatischen[1]) Substanzen;
5. die Nukleolarsubstanzen.

Die mikrochemische Analyse der Kernsubstanzen darf trotz beträchtlicher Ansätze zu einer Lösung dieser wichtigen Frage noch nicht als gelungen betrachtet werden. So haben die chemischen Bezeichnungen Nuklein für Chromatin, Linin[2]) für das achromatische Gerüst, Amphipyrenin[3]) für die Kernmembran, Pyrenin für die Nukleolarsubstanz nicht den Wert der Lokalisation chemisch definierter Substanzen.

---

[1]) τὸ χρῶμα = die Farbe: nicht färbbar (mit α privativum).

[2]) Von linum = der Faden.

[3]) ὁ πυρήν = der Kern, ἀμφί: rings herum: Kernmembran; Amphipyrenin = der die Kernmembran zusammensetzende Stoff.

Am Zellkern werden unter verschiedenen Zuständen sehr charakteristische Formwandlungen beobachtet; man unterscheidet deshalb als zwei Hauptzustände die Ruheform und die Teilungsformen des Zellkernes (über die letzteren s. u. S. 64ff.). Von einer Ruheform kann aber nur in beschränktem Sinne gesprochen werden. Die in diesem Zustande angetroffenen Unterschiede im Aufbau des Zellkernes sind nur minder auffällig und deshalb schwerer zu deuten.

Der Kernsaft ist einer Analyse bisher kaum zugänglich gewesen, er wird deshalb oft als nebensächlich angesehen, obwohl es nicht unwahrscheinlich ist, daß er bei den Stoffwechselvorgängen der lebenden Zelle die Hauptrolle spielt, entsprechend dem Protoplasma im Zytoplasma. Er dürfte eine wesentlich flüssige Konsistenz besitzen und so für die mannigfachen Formänderungen, zu denen viele Zellkerne fähig sind, die physikalische Voraussetzung bilden.

Die Kernmembran bildet eine zumeist, besonders im Einzellenkern morphologisch gut faßbare Struktur, die als äußere Hülle die Grenze gegen das Zytoplasma darstellt. Ihr dürfte für den Stoffaustausch zwischen Kern und Zytoplasma eine wesentliche Bedeutung zukommen. Bei allen Formveränderungen des Kernes paßt sie sich geschmeidig der Umgebung an. Sie färbt sich unter ähnlichen Bedingungen wie die Nukleolen.

Das achromatische (Linin-)Gerüst ist morphologisch eng verknüpft mit dem Chromatin und im ruhenden Kern hauptsächlich durch sein Verhalten zu vielen Farbstoffen von ihm unterschieden. Beide zusammen bilden das Kerngerüst, dessen Grundlage, aus netzig zusammengewirkten Fäden bestehend, das Achromatin bildet, während das Chromatin in gut fixierten Kernen in der Form von feinsten, rundlichen Körnchen (Chromiolen) längs des Gerüstes aufgereiht ist. Dem Chromatin wird im allgemeinen die Hauptrolle bei den wichtigsten Lebensvorgängen zugeschrieben.

Als Nukleolarsubstanz bezeichnen wir größere Substanzkomplexe, die sich bei manchen Methoden anders als das Chromatin färben, und im Kernsaft oder im Kerngerüst liegen (über diese Lagebeziehung ist eine Einigung noch nicht erzielt)[1]. Den Nukleolus (Keimfleck) der Eizelle erkennt man in der gleichen Form im unfixierten Präparat. In der Zeit des stärksten Stoffansatzes beim Wachstum der Eizellen vermehrt sich die Nukleolarsubstanz, so daß bei den dotterreichen Eiern der Fische, Amphibien, Reptilien in dieser Zeit zahlreiche Nukleolen auftreten. Besonders aus diesen Tatsachen darf man den Schluß ziehen, daß die Nukleolarsubstanz ein Stoffwechselprodukt ist, das sich bei regen Umsetzungen stärker ansammelt. Möglicherweise treten auch zu bestimmten Zeiten Nukleolarsubstanzen durch die Kernmembran in das Zytoplasma über. Die wechselnde Zusammensetzung der Nukleolen (Vakuolen in ihrem Innern, die z. B. als Schroensches Korn im Keimfleck beobachtet werden, ferner aus verschiedenen Substanzen bestehende Nukleolen) dürfen auch als ein Zeichen der passiven Natur angesehen werden.

Die äußerst wechselnde Form des Zellkernes, wie die Mannigfaltigkeit seiner Zusammensetzung wird bei der Besprechung der verschiedenen Gewebszellen klar zutage treten. Stets aber finden wir, mehr oder weniger abgewandelt, die Bestandteile wieder, die der Kern der Eizelle aufweist.

---

[1]) Siehe hierüber und über andere Fragen des Zellkernbaues besonders M. Heidenhain, Plasma und Zelle. 1907. Bd. I.

B. Teilung, Wachstum und Differenzierung.

Von den meisten in der Eizelle sich abspielenden Lebensvorgängen können wir morphologisch nichts erkennen. Eine deutliche Veränderung in der Anordnung der Zellsubstanzen wird erst sichtbar, wenn die Entwicklungsvorgänge einsetzen, die zur Ausbildung eines zusammengesetzten Organismus führen. Der Beginn dieser Entwicklung ist bei den meisten Tierarten an die Befruchtung durch eine Samenzelle gebunden. Über die Organisation der Samenzelle s. später; über den Befruchtungsvorgang s. die Lehrbücher der Entwicklungsgeschichte.

Die befruchtete Eizelle enthält außer den umgewandelten Substanzen der Eizelle noch den Kern und Teile des Zytoplasmas der Samenzelle die bei der Befruchtung in die Eizelle hineingelangt sind. Unter diesen neu hinzugekommenen Bildungen ist das Mikrozentrum besonders auffällig. Im Zytoplasma befruchteter Eizellen nimmt diese Bildung die Mitte eines kleinen helleren Hofes ein, der als Zentrosoma bezeichnet wird. In ihm lassen sich ein, zwei (oder mehrere) Zentralkörperchen (Zentriole) nachweisen, die mit bestimmten Färbemethoden deutlich scharf hervortreten.

An die als Zentrum bezeichnete Struktur knüpfen sich bei den bald nach der Befruchtung einsetzenden Zellteilungen die auffallendsten Veränderungen in der Anordnung des Zytoplasmas.

Inwieweit das Zentrum in der unbefruchteten Eizelle noch vorhanden ist (s. Balbianischer Dotterkern S. 60), ist unbestimmt.

Neben solchen zytoplasmatischen Veränderungen ist es besonders der Zellkern, der in einer merkwürdig regelmäßigen Folge Umwandlungen erleidet, wenn es sich darum handelt, das gesamte Zellmaterial zu teilen. Die vollkommenste Teilung, d. h. eine Teilung, bei der eine möglichst gleichmäßige Halbierung aller Zellbestandteile ermöglicht wird, nennen wir indirekte Teilung oder Mitosis[1]).

Ihr Verlauf, den man gewöhnlich in drei Phasen teilt, ist folgender:

1. Stadium. Prophase.

Mikrozentrum und Kern nähern sich einander, schließlich gelangt ersteres in die nächste Nähe der Kernmembran, wobei in dem das Zentrum umgebenden Zytoplasma in radiärer Richtung ausstrahlende feine Fäden deutlich sichtbar werden. Die Summe dieser Fäden heißt Astrosphäre. Dann teilt sich das Zentrum in zwei, je von einer Astrosphäre umgebene Zentren, die auseinander rücken (Fig. 8). Dann vergrößert sich der Kern, das Kerngerüst wird chromatinreicher und seine Chromatinstränge erscheinen alsbald in Form einer für jede Tierart konstanten Anzahl (beim

[1]) Von *ὁ μίτος*, der Faden, weil bei diesem Vorgange im Kerne Fäden sichtbar sind.

Menschen 24) von geschlängelten Teilstücken (Chromosomen), die quer zur Längsachse des Kerns gestellt sind.

Diese Teilstücke sind auch an vielen ruhenden Kernen vorhanden, sie sind aber wegen der vielen Seitenäste, durch welche sie sich mit ihren Nachbarn zu einem Netzwerk verbinden, nicht leicht zu unterscheiden. Mit Beginn der Teilung werden die Seitenäste eingezogen, dadurch werden die Teilstücke dicker und erscheinen deutlicher.

Die Gestalt der Teilstücke ist meist die von winklig gebogenen Fäden, „Schleifen“, deren Umbiegungsstellen („Scheitel“) nach der einen, dem Zentralkörperchen zugekehrten Seite („Polseite“, „Polfeld“), deren freie Enden nach der andern Seite („Gegenpolseite“) gerichtet sind. Die Teilstücke bilden in diesem Stadium einen „dichten Knäuel“ (Fig. 8 u. 19), werden aber bald immer dicker und verlaufen mehr gestreckt: dadurch wird aus dem dichten Knäuel ein „lockerer Knäuel“.

Fig. 8.
Schema des dichten Knäuels.

Fig. 9.
Schema des lockeren Knäuels.

Unterdessen rücken die zwei meist an Umfang zunehmenden Zentralkörperchen weiter auseinander und wandern entlang der Kernmembran je einem Punkte zu, der 90° von ihrer ursprünglichen Lagerstätte entfernt liegt. Zwischen den auseinanderrückenden Zentralkörperchen spannen sich feine Fasern, welche die „Zentralspindel“ bilden. An sie legen sich Fäden der Astrosphären an, die man jetzt bis zu den als einzelne Chromosome unterscheidbaren Chromatinsträngen verfolgen kann. Gegen das Ende der Phrophase ist die Kernmembran verschwunden und auch das Kernkörperchen ist unsichtbar geworden.

Das bisher beschriebene Verhalten der Zentralkörperchen hat nicht allgemeine Gültigkeit; so teilt sich z. B. bei Ascaris megalocephala univalens das Zentralkörperchen innerhalb des Kerns, der sich streckt und an seinen Enden je ein Zentralkörperchen austreten läßt. Mit dem Austritt bildet sich die Kernspindel.

2. Stadium. Metaphase.

Die Zentralkörperchen haben einander entgegengesetzte Punkte erreicht, ihre zu den Chromosomen ziehenden Fäden, zu denen sich vielleicht Teile der Kernmembran und der Nukleolensubstanz gesellt haben,

erscheinen jetzt unter dem Bilde einer Spindel, der „Kernspindel“, an deren Spitze je ein relativ sehr großes Zentrum gelegen ist, das von seiner Astrosphäre, die man in diesem Stadium auch „Polstrahlung“ nennt, um-

Fig. 10.

Schema des Muttersternes.

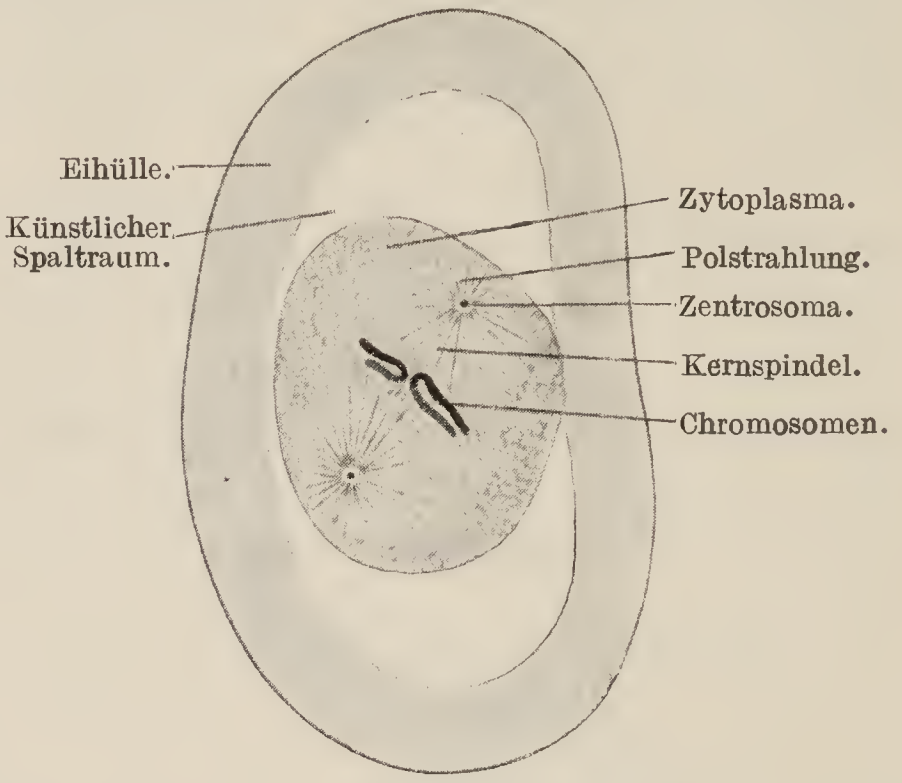

Fig. 11.

Schnitt durch ein in Teilung begriffenes Ei des Pferdespulwurms (Ascaris megalocephala). Diese Fig. stammt von der Art, deren Zellen nur 2 Chromosomen enthalten (univalens). 750 mal vergrößert. Technik Nr. 7, S. 74.

geben wird. Die Chromosomenschleifen rücken in den Äquator der Spindel, in die künftige Teilungsebene des Kernes und stehen bald so, daß ihre Scheitel gegen die Spindelachse, ihre freien Enden gegen den

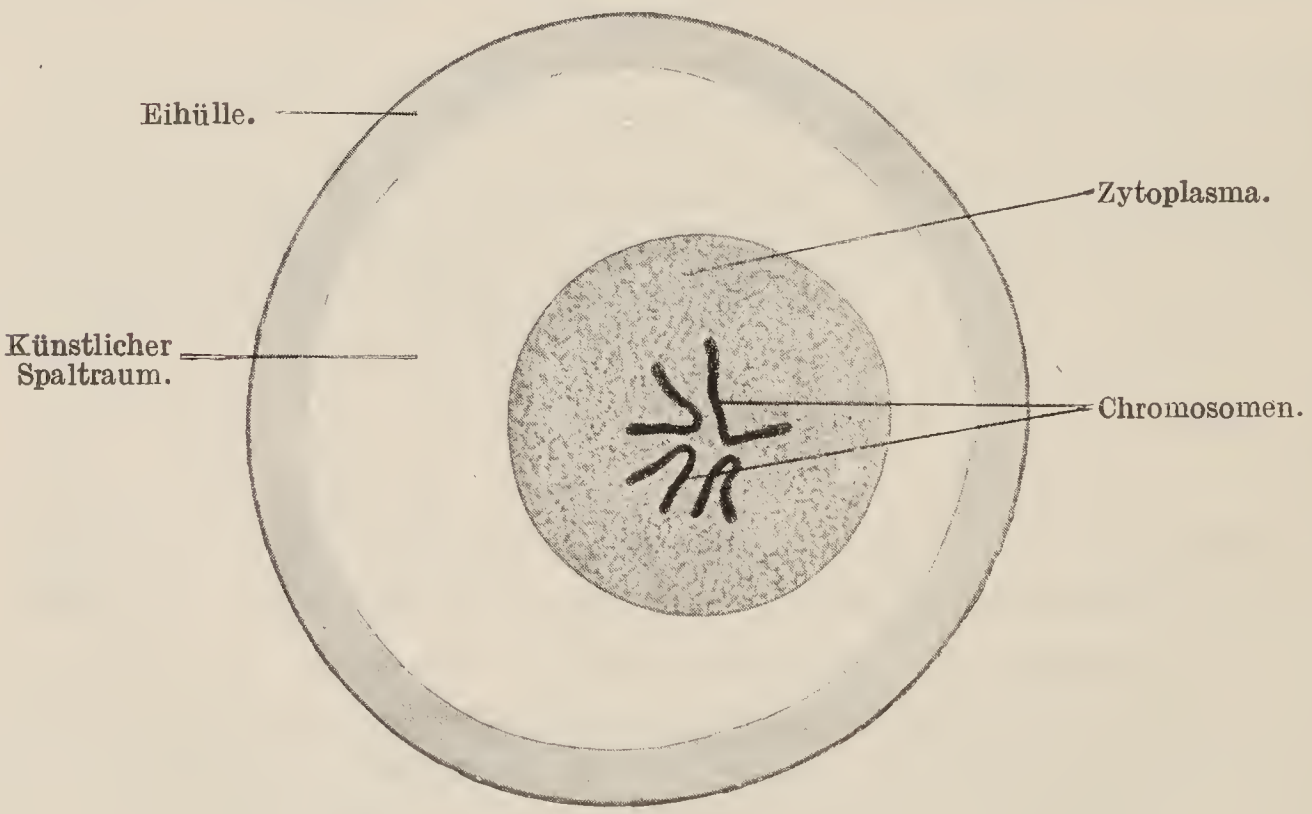

Fig. 12.

„Mutterstern“ bei der Teilung des Ascariseies, von einem Pol aus gesehen. Diese Fig. stammt von der Art, deren Zellen 4 Chromosomen enthalten (bivalens). 750 mal vergrößert. Technik Nr. 7, S. 74.

Äquator gerichtet sind. Von einer Spindelspitze her gesehen erscheint diese Gruppierung unter dem Bilde eines Sternes, des Muttersternes (Monaster) (Fig. 10, 11, 12, 19).

Während der Bildung des Muttersternes, oft schon früher, in den ersten Stadien der Prophase, spalten sich die Chromosomenschleifen der Länge nach, so daß aus je einer Schleife zwei „Schwesterschleifen“ werden. Jetzt erfolgt eine Teilung des Kernes genau in zwei Hälften, indem durch die

Fig. 13.
Schema Metakinesis.

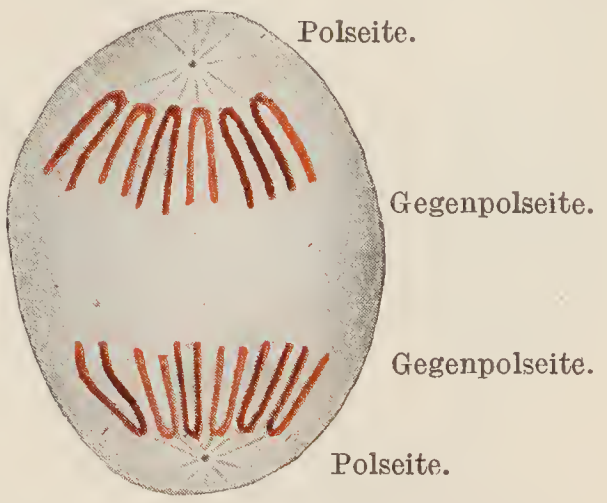

Fig. 14.
Schema Tochtersterne.

Kontraktion der Spindelfäden (?) die eine Schwesterschleife zu einem Pol, die andere Schwesterschleife zum andern Pol der Kernspindel gezogen wird. Man nennt diesen Vorgang Metakinesis[1]) (Fig. 13); er ist mit

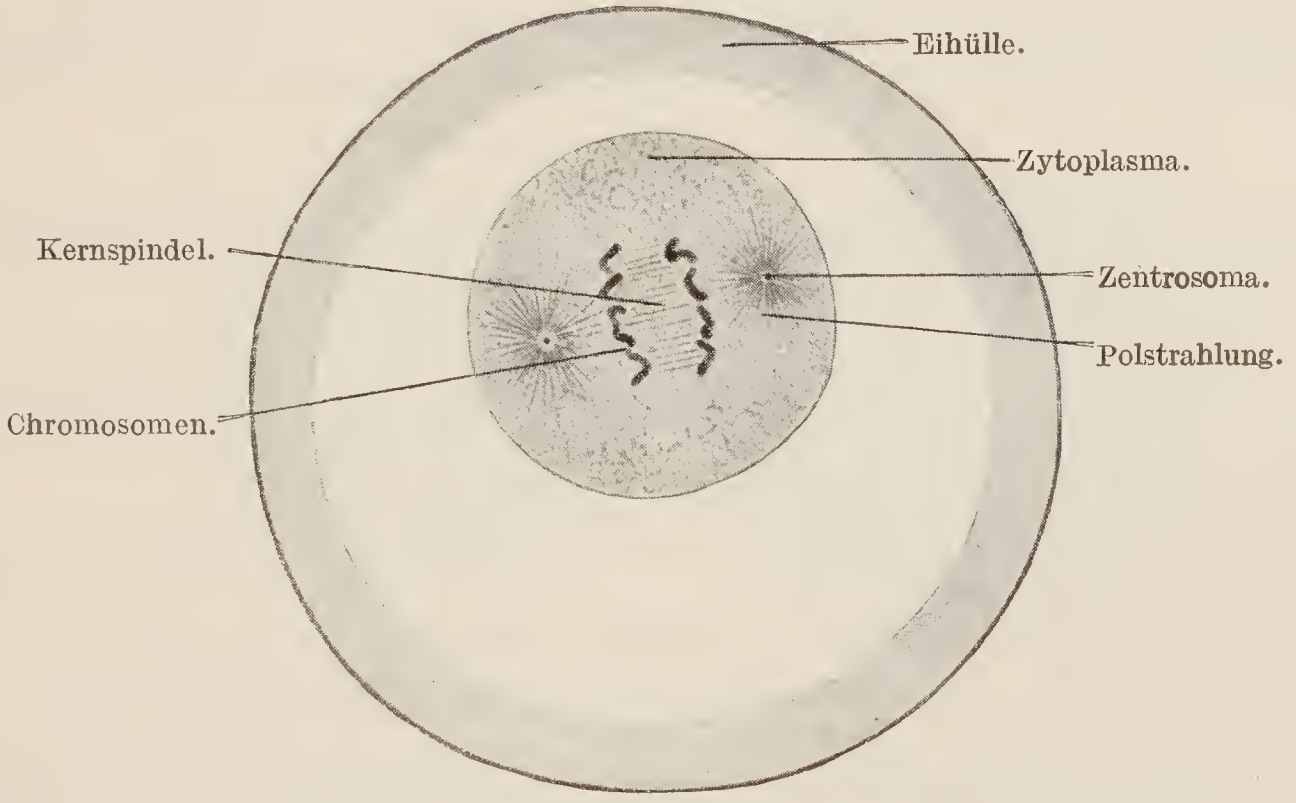

Fig. 15.
‚Dyaster“ bei der Teilung des Ascariseies (4 Chromosomen). 750 mal vergrößert. Technik Nr. 7, S. 74.

einer Entfernung der Zentralkörperchen voneinander verknüpft. In diesem Stadium erscheinen die Kernsegmente in Form zweier „Tochtersterne“, sie bilden den „Dyaster“. Jeder Tochterstern zeigt Pol- und Gegenpolseite (Figur 14 und 19).

---

[1]) Von *κινεῖν*, bewegen.

3. Stadium. Anaphase.

Bald verwischen sich diese Verhältnisse, indem das Zentrum sich wieder verkleinert, dann sich verdoppelt und die Chromosomen Seitenzweige zur Verbindung mit Nachbarchromosomen ausschicken und so das Gerüst des ruhenden Kernes erzeugen. Während die Spindel und der größte Teil der Polstrahlung unsichtbar werden und eine neue Kernmembran (von der Gegenpolseite ausgehend) erscheint, schwillt der Kern durch Aufnahme von Kernsaft mehr an, wird kuglig und es erscheinen Kernkörperchen; zugleich beginnt am Äquator der Zelle eine Teilung des bis dahin einfachen Zytoplasmas (Fig. 16), welche bis zur vollkommenen Trennung in zwei nicht immer gleiche Hälften führt.

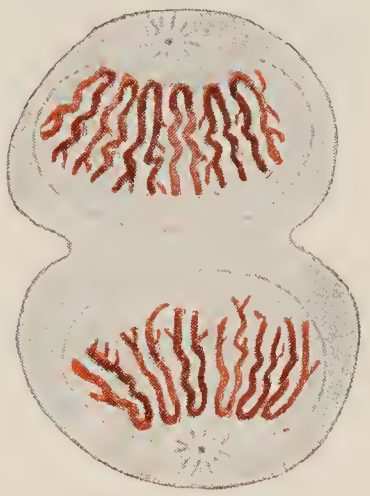

Fig. 16.
Schema Zytoplasmateilung.

Sind die Teilprodukte von Zytoplasma und Kern ungleich groß, dann spricht man von Knospung; es sieht aus, als wenn die Zelle einen Sproß, eine Knospe triebe, die sich abschnürend zu einer selbständigen Zelle wird.

Durch die mitotische Teilung wird vor allem das Chromatinmaterial auffallend gleichmäßig auf die Tochterzellen verteilt; trotz der zahlreichen Versuche, die merkwürdigen während der Mitose auftretenden Zytoplasmastrukturen an unorganisiertem Material nachzuahmen — Versuche, die für einzelne Strukturen ein Verständnis anbahnen — sind wir von einer mechanischen Erklärung der Mitose noch weit entfernt.

In seltenen, vorzugsweise pathologischen Fällen erfolgt auch eine gleichzeitige Teilung in mehr als zwei Kerne nach dem Typus der Mitose, sogenannte pluripolare Mitose.

Die Dauer einer Zellteilung, bei welcher die einzelnen Stadien nicht gleichmäßig schnell ablaufen, schwankt von ½ Stunde (beim Menschen) bis fünf Stunden (bei Amphibien).

Bis zum völligen Verschwinden der Mitosen in der menschlichen Leiche vergehen 48 Stunden.

Die mitotische Teilung darf für alle Abkömmlinge der Eizelle als die Regel gelten. Es gibt aber noch eine zweite Art der Kernteilung, die direkte oder amitotische Teilung; hier erfolgt keine typische Gruppierung des Kerngerüstes, sondern eine einfache Teilung, zuerst des Kernkörperchens, dann des Kernes (Fig. 17). Eine Teilung des Zytoplasmas unterbleibt hier bei den Wirbeltieren unter normalen Verhältnissen in der Regel, so daß keine Zell-, sondern nur eine Kernvermehrung vorliegt, die, meist als ein Zeichen des Zugrundegehens, an Leukozyten und Harnblasenepithelien sehr häufig beobachtet wird.

In der ersten Entwicklungszeit der Eizellen bilden fortgesetzt aufeinanderfolgende Zellteilungen (Furchungen) die Hauptveränderung, die wir beobachten können. Durch sie wandelt sich die Eizelle in einen Haufen

gleichartig gebauter, aber viel kleinerer Zellen (Blastomeren[1]) um. Die Summe der Blastomeren nimmt den Raum ein, den vorher die Eizelle einnahm (Fig. 18).

Erst von jetzt ab treten neue Veränderungen ein, die zur Ausbildung des fertigen Organismus hinleiten und uns mit wichtigen allgemeinen

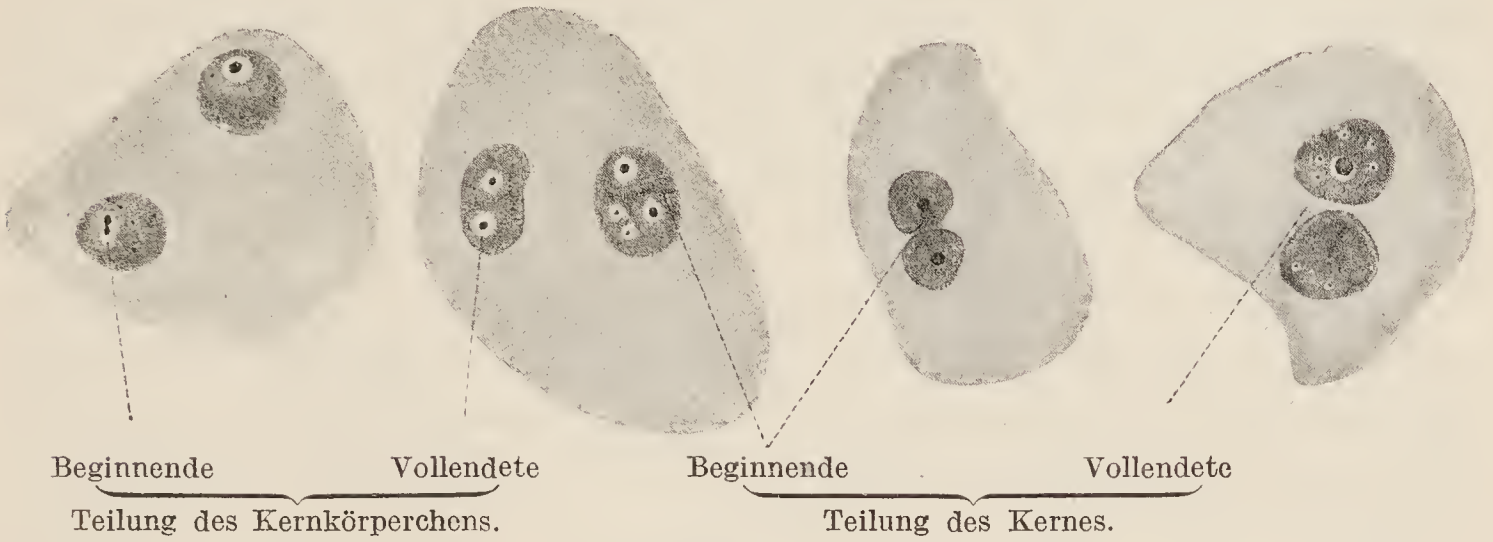

Fig. 17.

Zellen des Harnblasenepithels einer Maus. Technik Nr. 8, S. 74. 560 mal vergr.

Zelleigenschaften bekannt machen; wir bezeichnen diese Vorgänge als Wachstum und Differenzierung.

Das erste Wachstum des Keimes beruht auf einer beträchtlichen Wasseraufnahme, die Hohlräume zwischen den Blastomeren verursacht. Dazu kommt aber die Fähigkeit der Zellen, ihre Leibessubstanz durch An-

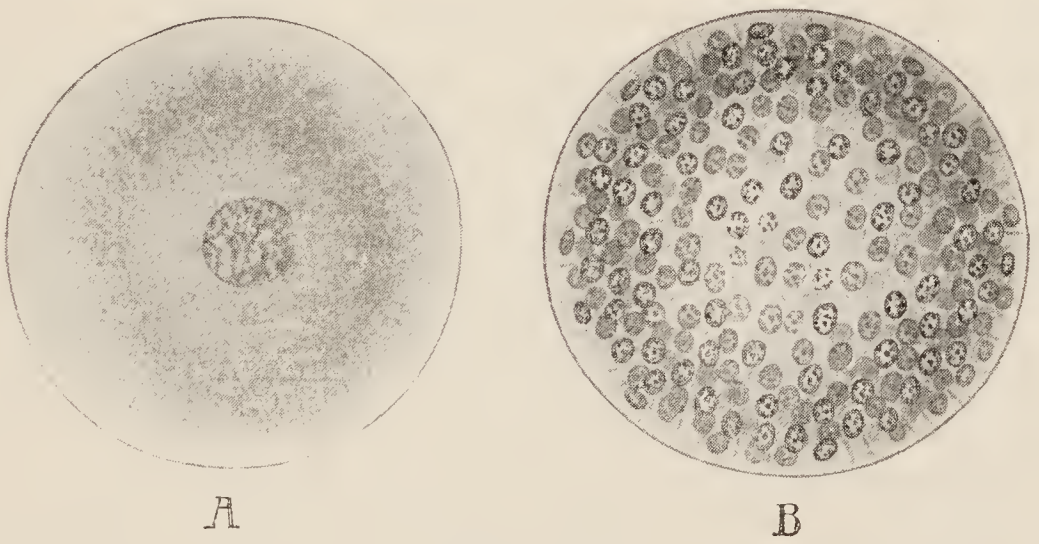

Fig. 18.

Unreifes Ei (A) und in viele Blastomeren geteiltes Ei (B) vom Seeigel bei gleicher (500facher) Vergrößerung. Technik Nr. 9, S. 75.

satz neuer Stoffe zu vermehren. Sobald die Zellen, die nach einer Teilung ja nur halb so groß sind als die Mutterzelle, dazu übergehen, ihr Zytoplasma erst auf die Größe der Mutterzelle heranwachsen zu lassen, ehe sie mit einer neuen Teilung beginnen, bedeutet Zellteilung gleichzeitig Ver-

[1]) Von *ὁ βλαστός*, der Keim und *τὸ μέρος*, der Teil. Wir behalten den Zellbegriff hier bei, obwohl es nicht sicher ist, daß die Blastomeren vollkommen voneinander getrennt sind (s. darüber am Schlusse der Gewebelehre).

mehrung der Gesamtmasse des Keimes. Von einer gewissen Entwicklungsstufe des Keimes an ist das Heranwachsen der Zellen in der Ruhepause zwischen zwei Zellteilungen die Regel.

Erst in späteren Ausbildungsstufen, wenn die Zellen sich nicht mehr bloß vermehren, sondern allmählich für verschiedene Aufgaben bestimmt werden, setzen dann die Wachstumsveränderungen ein, die zu der für jede differenzierte Zelle charakteristischen Größe führen. Die endgültige Größenänderung ist dann zumeist mit einer Formänderung verbunden, so daß die mehr oder weniger typischen Gestalten der verschiedenen Zellarten dabei definiert werden. Bei diesen Wachstumsvorgängen verändert sich das Zytoplasma gewöhnlich in stärkerem Maße als der Zellkern; bei ungleichmäßigem Wachstum desselben wird die Zelle gestreckt, abgeplattet oder verästelt usw.

Die meisten Zellen sind weich und imstande, unter mechanischen Einflüssen ihre Form zu verändern; so werden z. B. die in der leeren Harnblase zylindrischen Epithelzellen in der gefüllten Blase zu niedrig abgeplatteten Gebilden (s. Fig. 295); Epithelzellen des Bauchfelles können durch Dehnung das Dreifache ihrer normalen Flächenausbreitung erhalten.

Das ungleichmäßige Wachstum ist also schon ein Teilvorgang dessen, was wir als Differenzierung bezeichnen. Über das Wesen dieses Vorganges sind wir nicht unterrichtet. Wir wissen, daß sich im erwachsenen Organismus unter dem Einfluß besonderer Reizwirkungen, die an die Funktion eines Gewebes gesteigerte Ansprüche stellen, die Zusammensetzung mancher Gewebe in zweckentsprechender Weise ändern kann; man wird hiernach daran denken müssen, daß es auch bei der ersten Entstehung bestimmter Gewebsdifferenzierungen ein neuer Reiz war, der zur Ausbildung der neuen Gewebsstruktur führte. Dieser Möglichkeit steht aber die Tatsache gegenüber, daß die große Mehrzahl der Differenzierungen schon in einer Entwicklungsstufe auftritt, in der eine funktionelle Beanspruchung in den allermeisten Fällen kaum in Frage kommt. Ist also das Entstehen der Gewebsstruktur in Vorstufen heutiger Organismen die Folge einer Reizwirkung gewesen, so muß man, um den Tatsachen gerecht zu werden, die Annahme machen, daß die einmal erworbene Fähigkeit durch Vererbung in den Organismen auch dann Strukturen bildet, wenn der Bildungsreiz wirksam ist.

Dieser Gedankengang würde also die Möglichkeit einer Vererbung erworbener Eigenschaften zugeben. Schließt man, wie viele Forscher es tun, diese Möglichkeit aus, so muß man umgekehrt die Struktur als das primär Gegebene betrachten und annehmen, daß nur passend strukturierte Gewebe ihre Aufgabe zu erfüllen imstande waren. Nur solche aber konnten erhalten bleiben. Wie im Falle der letzteren Annahme die erste Gewebsdifferenzierung zustande kam, bleibt dabei unerörtert.

Ob die Entstehung von Strukturen im lebenden Organismus in allen Fällen an die Tätigkeit von Zellen gebunden ist, ist durchaus zweifelhaft. In einer großen Reihe von Fällen werden Körpersubstanzen nicht nur von Zellen zusammengesetzt, sondern außerdem von z. T. mächtig entwickelten, sogenannten Interzellularsubstanzen. In diesen sind ebenfalls die verschiedensten Strukturelemente zu erkennen. Es ist deshalb zweck-

mäßig zwischen intrazellulären und extrazellulären Differenzierungen zu unterscheiden.

Wie bei der Eizelle ausgeführt wurde, ist es oft schwer zu sagen, ob bestimmte Differenzierungsprodukte einen selbständigen Stoffwechsel besitzen und damit zu den „lebenden" Körperbestandteilen gehören, oder ob sie wesentlich passiver Natur sind. Im letzteren Falle würden sie dem Metaplasma zuzurechnen sein. Es ist zweckmäßig, bei diesen Festsetzungen die äußerste Zurückhaltung zu bewahren. Zudem müssen wir annehmen, daß es auch Strukturen mit äußerst geringem Stoffwechsel gibt, denen aber trotzdem eine gewisse Lebenstätigkeit nicht abgesprochen werden darf.

In der Regel nimmt mit dem Differenzierungsgrad der Zellen ihre Vermehrungsfähigkeit ab, so daß wir eine Reihe von hochspezialisierten Zellformen kennen, die zur Teilung überhaupt nicht mehr befähigt sind. Da die Lebensfähigkeit der Zellen überhaupt begrenzt und in der Regel geringer ist als diejenige des Gesamtorganismus, so finden sich für fast alle Zellarten auch im erwachsenen Organismus gewisse Jugendformen, aus denen durch Teilung und Differenzierung ein Ersatz für verbrauchte Zellen entstehen kann. Absterbende Zellen sind charakterisiert durch Volumabnahme von Kern und Zytoplasma, welch letzteres oft am Rande angenagt erscheint oder sich stärker färbt, während im Kerne die chromatische Substanz entweder abnimmt oder sich zu kompakten, unregelmäßig geformten, intensiv sich färbenden Brocken („pyknotische Kerne"[1]) zusammenballt. Auch Vakuolen im Zytoplasma und im Kerne sind oft Zeichen absterbender Zellen.

Technik.

Nr. 1. Frische Eier erhält man auf folgende Weise: Man verschaffe sich aus dem Schlachthause ein paar frische Eierstöcke einer Kuh. Die großen Bläschenfollikel sind durchscheinend, von Erbsengröße und lassen sich mit einer Schere leicht in toto herausschälen. Nun übertrage man den isolierten Follikel auf einen Objektträger und steche ihn mit der Nadel vorsichtig an. Das Anstechen muß an der auf dem Objektträger liegenden Seite vorgenommen werden, sonst spritzt der Liquor im Bogen heraus und mit ihm das Ei. In dem ausfließenden Liquor folliculi findet sich, umgeben von Zellen des Cumulus oophorus (s. unter Ovarium), das Ei (Fig. 3), welches, ohne daß das Präparat mit einem Deckglase bedeckt wird, mit schwacher Vergrößerung aufgesucht werden muß. Will man mit starken Vergrößerungen untersuchen, so bringe man zu seiten des Eies ein paar feine Papierstreifen und lege dann ein Deckglas vorsichtig auf.

Der Anfänger wird manchen Follikel opfern, ehe es ihm gelingt, ein Ei zu finden. Oft tritt das Ei nicht sofort beim Anstechen heraus und wird erst nach wiederholtem Zerzupfen des Follikels gefunden.

Nr. 2. Froscheier. Die einem laichreifen Froschweibchen entnommenen Eier kann man frisch unter einem Deckglase zerquetschen; man kann dann leicht kleinere und größere Dotterplättchen, Pigmentkörnchen und andere Granula untersuchen.

Um Dauerpräparate mit Erhaltung der Übersicht herzustellen, werfe man eine Anzahl Eier in Zenkersche Flüssigkeit (s. S. 16, Nr. 8) und lasse sie hierin einige

[1]) Von *πυκνός*, dicht. Zerfallende Kerne heißen „fragmentiert".

Wochen liegen, wodurch die die Weiterverarbeitung störende Gallerthülle zerfällt. Dann entwässere man (jodieren! s. S. 16), und bette in Kollodium-Nelkenöl-Paraffin ein nach folgendem Verfahren:

Alkohol abs.	10 Minuten,
Kollodium-Nelkenöl (zu gleichen Teilen zusammengießen und 24 Stunden unbedeckt stehen lassen, bis der Äthergeruch im wesentlichen geschwunden ist	10 „
mit einem Pinsel auf Fließpapier übertragen und vorsichtig von anhängendem Kollodium-Nelkenöl befreien,	
Chloroform	5 „
Paraffin I	5 „
Paraffin II	5 „
Einbetten (s. S. 23).	

Durch dieses Einbettungsverfahren gelingt es leicht, den sonst sehr brüchig werdenden Dotter zu schneiden.

Die Schnitte können ungefärbt montiert werden.

Nr. 3. Zur Färbung der Plastosomen muß besonders fixiertes Material verwandt werden. Eierstöcke kleiner Säugetiere (Maus, Meerschweinchen, Ratte) kann man ganz oder halb durchschnitten, von größeren Säugetieren kann man nur kleine Stücke von Ovarien einlegen in Altmannsches Fixierungsgemisch:

Überosmiumsäure 2%ig	3,0
Kal. bichrom. 5%ig.	3,0.

Gründlich wässern, dann entwässern und Einbetten, in Paraffin oder in Zelloidin-Paraffin. Sehr dünne Schnitte (1 bis höchstens 3 μ).

Dann färben nach Altmanns Anlinöl-Fuchsinmischung, die man sich folgendermaßen bereitet:

In 100 ccm Anlinwasser (5—10 ccm Anilinöl mit 100 ccm Aqua dest. gut durchgeschüttelt und filtriert) löst man 20,0 g Säurefuchsin. Vor dem Gebrauch filtrieren!

Diese Lösung tropft man auf den Objektträger und erwärmt über einer Flamme bis Dämpfe aufsteigen; diese Prozedur wird 2—3mal wiederholt, zuletzt läßt man die Farblösung über dem Objekt vollständig erkalten, gießt ab und beginnt mit der Differenzierung in Pikrinsäurealkohol (1 Vol. gesättigte, alkoholische Pikrinsäure zu 7 Vol. 20%igem Alkohol). Nur Übung läßt den richtigen Differenzierungsgrad erkennen, bei dem im Zytoplasma nur Plastosomen (und manche andere granuläre und fibrilläre Einschlüsse, im Kern höchstens die Nukleolen gefärbt sein sollen. Diese treten dann rot auf gelblichem Hintergrund hervor.

Nach genügender Differenzierung gründliches Ausspülen in Alk. 95%, Alk. abs., Xylol, Balsam.

Ist die Färbung nicht richtig angegangen oder wurde zu stark differenziert, so muß das Präparat wieder in Wasser zurückgeführt werden, worauf die Färbung von neuem begonnen werden kann.

Über andere Methoden zur Fixierung und Färbung der Plastosomen siehe die Spezialwerke über Mikrotechnik.

Nr. 4. Das Verhalten von Neutralrot zu lebenden Zellen studiert man am besten an Infusorien, die man sich dadurch züchtet, daß man Heu mit Wasser übergießt und die allmählich an der Wasseroberfläche entstehende Kahmhaut untersucht. In ihr sind besonders häufig die für solche Untersuchungen sehr günstigen Paramäzien vorhanden. Nun bringt man mit einer sauberen Pipette eine Anzahl Infusorien in ein Uhrschälchen, in dem sich einige Kubikzentimenter einer Neutralrotlösung 1 : 30000 befinden.

Nach kurzer Zeit sind die Nahrungsvakuolen, etwas später die sog. Entoplasmakörnchen gefärbt. In dieser Lösung halten sich viele Infusorien tagelang gefärbt am Leben. Setzt man aber dem Präparat vom Deckglasrande her einen Tropfen stärkerer (etwa 1%iger) Neutralrotlösung zu, so sterben die Infusorien sehr rasch unter intensiver Diffusfärbung des Zytoplasmas und des Zellkernes ab.

Ähnliche Versuche lassen sich auch an den meisten Körperzellen zusammengesetzter Organismen vornehmen (supravitale Färbung).

Nr. 5. Man fixiere Ovarien kleiner Säugetiere ganz, größere (auch die des Menschen) nach Anbringung von tiefen Querschnitten in reichlichen Mengen (100 bis 200 ccm) Zenkerscher Lösung (S. 16). Weiterbehandeln nach Nr. 110.

Frosch- oder Reptilieneier zum Studium der Kernveränderungen während des Eizellenwachstums findet man in den Ovarien, behandelt sie nach den Vorschriften, die für die Säugetiereier gegeben wurden, bettet aber hier nur mit Zelloidin oder Zelloidin-Paraffin ein, da diese Objekte in Paraffin allein zu brüchig werden.

Nr. 6. Zu Studien über Kernstrukturen und mitotische Teilungen eignen sich am besten Entwicklungsformen von Amphibien. Im Frühjahr frisch eingefangene Molche laichen im Aquarium ab. Behandelt man Morula- oder junge Blastulastadien nach Technik Nr. 2, so findet man in Schnitten meist reichlich Kernteilungsstadien. Färben: Hansens Hämatoxylin, differenzieren in Pikrinsäure, Alk. 95%, Alk. abs. Xylol.

Sehr leicht kann man sich die Larven unserer Molche (der sog. Wassersalamander) verschaffen, die in den Monaten Juni und Juli in Massen jeden kleinen Tümpel bevölkern. Man bringe die frischgefangenen 3—4 cm langen Exemplare

a) in ca. 100 ccm Chrom-Essigsäure (S. 6), in der sie rasch sterben . . . . . 3 Stunden,
dann b) in womöglich fließendes Wasser . . . . . 8 „
dann c) in Alkohol 70% . . . . . 4—24 „
dann d) in Alkohol 90% . . . . . beliebig lang.

a) Für Kernstrukturen kratze man vorsichtig mit einem Skalpell das Epithel der Bauchhaut ab, ziehe dann den Rest, das dünne Corium, mit zwei spitzen Pinzetten vom Bauche, färbe das abgezogene in Hansenschem Hämatoxylin (S. 32) und schließe es in Xylolbalsam (S. 45) ein.

Sehr zu empfehlen ist auch Fixierung mit Chromosmiumessigsäure (S. 17) und Färbung mit Saffranin nach Ansäuerung (S. 34).

Man sieht teilweise noch die runden Drüsen, zwischen diesen aber schöne Bindegewebszellen mit großen Kernen. Der feinere Bau des Zytoplasma, der Zentralkörperchen und Sphäre sind ebenso wie die feinen Kernstrukturen nur bei Anwendung stärkster Vergrößerung und komplizierter Methoden zu erkennen.

Auch quergestreifte Muskeln des Schwanzes und glatte Muskelfaserhäute, welch letztere man sich leicht durch Abziehen der Darmmuskularis verschaffen kann, liefern schöne Bilder.

b) Für mitotische Kernteilungen, die schon bei der obenerwähnten Behandlung vereinzelt zur Beobachtung gelangen, umschneide man mit einer feinen Schere den Hornhautrand und ziehe mit einer feinen Pinzette die Hornhaut, eine dünne Scheibe ab, was ganz leicht gelingt; färbe und konserviere wie a). Das Präparat muß so liegen, daß die konvexe Hornhautseite nach oben gekehrt ist; im Epithel sieht man schon bei schwacher Vergrößerung viele Kernteilungsbilder, welche sich durch ihre intensive Farbe verraten; bei stärkerer Vergrößerung Bilder wie in Fig. 19.

Kernspindel und Polstrahlungen sind bei dieser Methode nur an besonders günstigen Präparaten, z. B. an Eiern von der Forelle, von Amphibien (der Mutterstern rechts oben stammt von einem Ei von Siredon) wahrzunehmen. Zentralkörper-

chen und erste Stadien der Spindelbildung sind nur mit Immersionslinsen und an Präparaten, die nach Technik Nr. 10 (S. 90) hergestellt sind, zu sehen.

Auch die an der konvexen Seite der knorpeligen Kiemenbogen herabhängenden zarten Lamellen, sowie das Epithel des Mundhöhlenbodens, sind sehr geeignet. Zuweilen findet man bei einem Tiere keine einzige Kernteilung, was sich durch die bekannte Tatsache des „schubweisen" Auftretens der Mitosen erklärt.

Nr. 7. Askariseier. Pferdespulwürmer finden sich im Darminhalt geschlachteter Pferde; man entnimmt den Würmern die ganzen Eischläuche, in denen am nächsten nach der äußeren Geschlechtsöffnung zu Teilungsstadien der befruchteten Eier zu finden sind. Diese untersten Abschnitte der Eileiter fixiert man 3—6 Std. in Carnoyscher Flüssigkeit:

Alk. abs.	60,0,
Chloroform	30,0,
Eisessig	10,0.

Dann übertragen in Alk. absol.

Fig. 19.

Kernteilungsbilder aus Flächenpräparaten des Mundhöhlenepithels von Triton alpestris. 560 mal vergrößert.

Für Totalpräparate färbt man in dünnen Röhrchen, aus denen man die Flüssigkeiten jeweils vorsichtig absaugen muß, mit dünnem Hämatoxylin oder Bismarckbraun.

Für Schnittpräparate (am besten 10 μ) bettet man in Paraffin ein und färbt die Schnitte mit Eisenhämatoxylin (s. S. 40).

Das Askarismaterial ist nicht leicht zu behandeln, so daß es sich empfiehlt, nicht zu wenig zu konservieren.

Nr. 8. Amitotische Kernteilungen. Vorbereiten: a) ein zuerst mit absolutem Alkohol und dann mit Äther sorgfältig gereinigtes Deckglas; b) ein Gefäß mit 20 ccm Zenkers Flüssigkeit, Watte am Boden (S. 16). Einer mit Chloroform getöteten Maus wird die Harnblase ausgeschnitten, der Länge nach geöffnet und schnell mit der Schleimhautseite auf das Deckglas gelegt und sanft aufgedrückt: dabei bleiben die oberflächlichen Epithelzellen am Deckglas haften. Die Blase wird vorsichtig sofort wieder abgenommen,

das Deckglas schnell in b) gebracht . . . . . 1 Stunde lang,
dann in destill. Wasser gewaschen . . . . . ¼ „
dann (je eine Stunde) in 40%, 50% usw. Alkohol gehärtet (S. 18), Färben mit Eisenhämatoxylin (S. 40), Einschließen in Xylolbalsam (S. 45). Nicht alle Zellen sind gleich gut konserviert und gefärbt, viele Zerrbilder.

Nr. 9. Seeigeleier läßt man sich am besten konserviert (Sublimat-Eisessig) von einer zoologischen Meeresstation senden. Sie werden dort durch Übergießen der frisch dem Weibchen entnommenen Eier mit verdünnter Samenflüssigkeit künstlich befruchtet und in verschiedenen Zeitabschnitten konserviert. Manche zoologischen Stationen (Neapel) versenden alle gewünschten Stadien konserviert.

Für Totalpräparate empfiehlt sich die Färbung des Materials mit Boraxkarmin mit Differenzierung in Salzsäure (s. S. 34).

Für feinere Untersuchungen (Kernteilungen) fertigt man Schnitte an, indem man einen Klumpen Eier in Paraffin einbettet, die Schnitte mit Eisenhämatoxylin färbt (s. S. 40).

C. Die Gewebe.

I. Epithelgewebe.

Bei allen komplizierter gebauten Organismen schließt sich die Körpersubstanz gegen die Oberfläche ebenso wie gegen innere Hohlräume durch ein fast nur aus mehr oder weniger primitiv gestalteten Zellen zusammengesetztes Gewebe ab, das wir als Epithel[1]) bezeichnen. Die Art der Zellen, die mit den verschiedensten, spezifischen Einrichtungen versehen sein können, ihre Form und Zusammenlagerung läßt die mannigfaltigsten Lösungen des Problems, die Körpersubstanz abzuschließen, zu.

Weit verbreitet ist, besonders in der pathologisch-histologischen Literatur, die besondere Unterscheidung des Begriffes Endothel. Dieser Name ist ethymologisch sinnlos (in der Brustwarze!); auch läßt sich die Unterscheidung der Endothelien von anderen Epithelien weder nach der Funktion, noch nach der Genese, noch nach der morphogenetischen Leistung scharf absondern. Es ist deshalb besser, statt von Kapillarendothelien, von Kapillarepithelien zu sprechen und ebenso in den anderen Fällen zu verfahren, in denen jetzt vielfach der Begriff Endothel verwandt wird. In diesem Buche wird an den entsprechenden Stellen erwähnt werden, wo von anderen Autoren der Begriff Endothel gebraucht wird.

Immer erscheint es als eine Hauptaufgabe der Epithelien, den Eigenbestand des Körpers an Flüssigkeiten zu erhalten; so sind überall die Spalten, die zwischen den Zellen liegen, nach der Oberfläche zu sorgfältig abgedichtet, so daß ein Flüssigkeits- und Stoffaustausch vermutlich nur unter unmittelbarer Anteilnahme der Zellen möglich ist. Für diese Stoffwanderung sind viele Epithelzellen besonders eingerichtet. So sprechen wir von resorbierenden Epithelien, wenn die Stoffwanderung ins Körperinnere, von sezernierenden Epithelien, wenn sie nach der

[1]) Von ἐπί, auf, und ἡ θηλή, die Brustwarze, da man diese Form der Zellzusammenlagerung zuerst an dieser Stelle erkannte; später auf alle derartig zusammengesetzten Bedeckungsschichten übertragen.

inneren oder äußeren Oberfläche des Körpers gerichtet ist. Doch erfüllen auch diese besonders angepaßten Epithelien die allgemeine Aufgabe aller Epithelien, das Körperinnere vor ungeregeltem Säfteverlust zu schützen.

Die dichte Zellagerung, die diese Aufgabe erfordert, bewirkt eine gegenseitige Formbeeinflussung der einzelnen Zellen. Von der Fläche betrachtet, sind die Zellen aneinander gepaßt, wie die Steinchen in einem Mosaik.

Doch gibt es keine Starrheit im Aufbau eines Epithels; die Zellen sind zu andauernden Formveränderungen befähigt, was schon daraus zu schließen ist, daß bei vielen Epithelien fortwährend Zellen zugrunde gehen und durch neue ersetzt werden. Mit diesem Wechsel sind immer wieder neue gestaltliche Anpassungen nötig.

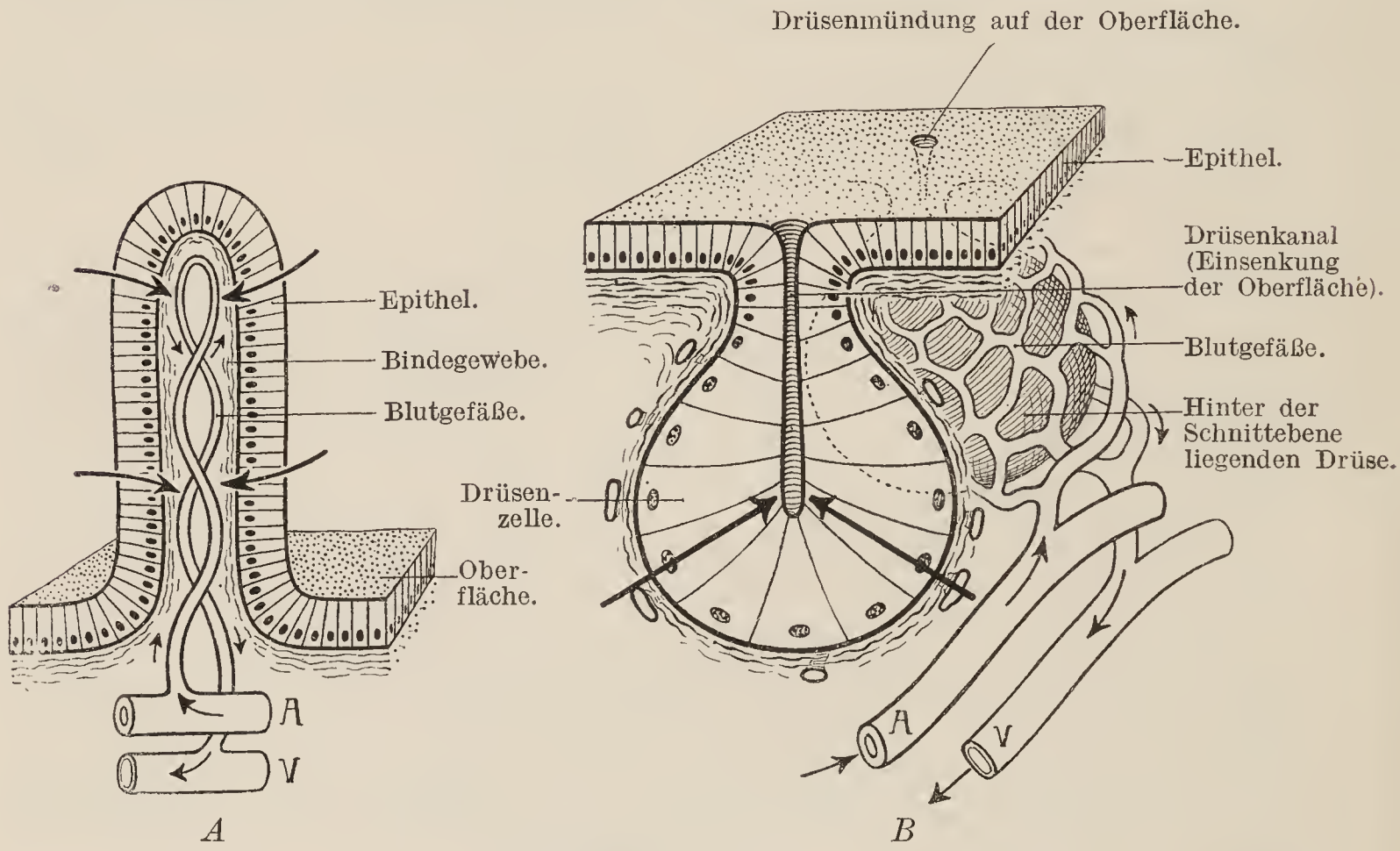

Fig. 20a und b.

Schemata, um die Stoffwanderung in resorbierenden (A) und sezernierenden (B) Epithelien darzustellen. Beachte die Oberflächenvergrößerung des resorbierenden Epithels nach der freien Oberfläche, diejenige des sezernierenden nach der Körpersubstanz zu.

Entsteht durch Verletzung eine Epithellücke, so wandern die am Wundrand liegenden Epithelzellen unter aktiver Formveränderung nach der Lücke hin und bedecken sie in kurzer Zeit.

Nur an der freien Oberfläche bildet sich durch Differenzierung häufig eine besondere Verdichtung des Zytoplasmas aus. Auch die Verbindungsweise der Zellen weicht von derjenigen eines Mosaiks stark ab; nicht eine besondere Kittsubstanz, sondern feinste Zytoplasmafädchen, die sich zwischen benachbarten Zellen ausspannen, bewirken das Haften der Zellen aneinander (Interzellularbrücken).

Diese sind sehr fein und nur schwer nachweisbar bei einschichtigen Epithelien, kräftiger sind sie in allen mehrschichtigen Epithelien, wo sie auch wegen der Weite der Interzellularspalten (s. u.) leichter sichtbar sind. Bei sehr fester Verbindung

(Huf) verlaufen in den Interzellularbrücken besondere Fasern, die eine Versteifung darstellen und durch mehrere Zellen hindurch zu verfolgen sind (sog. Epithelfasern).

Ursprünglich waren wohl alle Epithelien einschichtig und aus kubischen, d. h. einigermaßen äquidimensionalen Zellen zusammengesetzt (Fig. 21).

In einschichtigen Epithelien sind alle Zellen (d. h. einen Kern enthaltenden Zytoplasmabezirke) mit der Unterlage in Verbindung.

Eine starke Abflachung der Zellen eines einschichtigen Epithels ist in der Regel mit einer besonderen Steigerung der Durchlässigkeit verbunden (sogenanntes Plattenepithel in den Blutgefäßen, Lymphgefäßen, Lungenalveolen, serösen Höhlen (Fig. 22) usw.). An manchen Stellen (Lungenalveolen) verlieren die Zellen sogar ihre Zellkerne und werden zu extrem dünnen „kernlosen Platten“. Nur angeschützten Stellen des Körpers kann ein so dünnes Epithel ausgebildet werden.

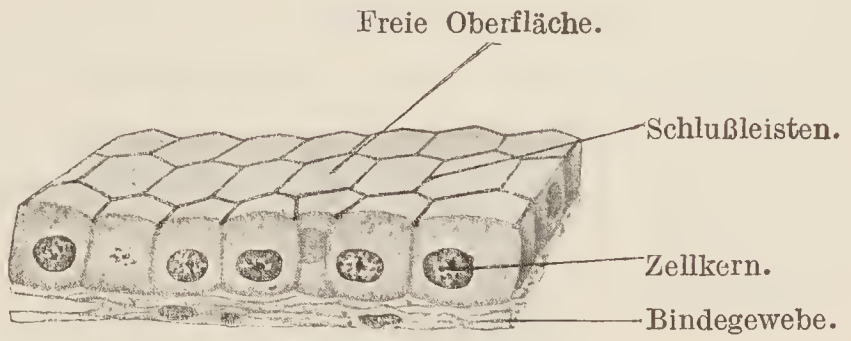

Fig. 21.

Kubisches Epithel. Halbschematisch, unter Verwendung eines Schnittes der Nierenpapille einer Katze. 500 mal vergrößert. Technik Nr. 10, S. 90.

Zwischen den Zellen finden sich häufig Lücken, sog. Stomata, die vermutlich

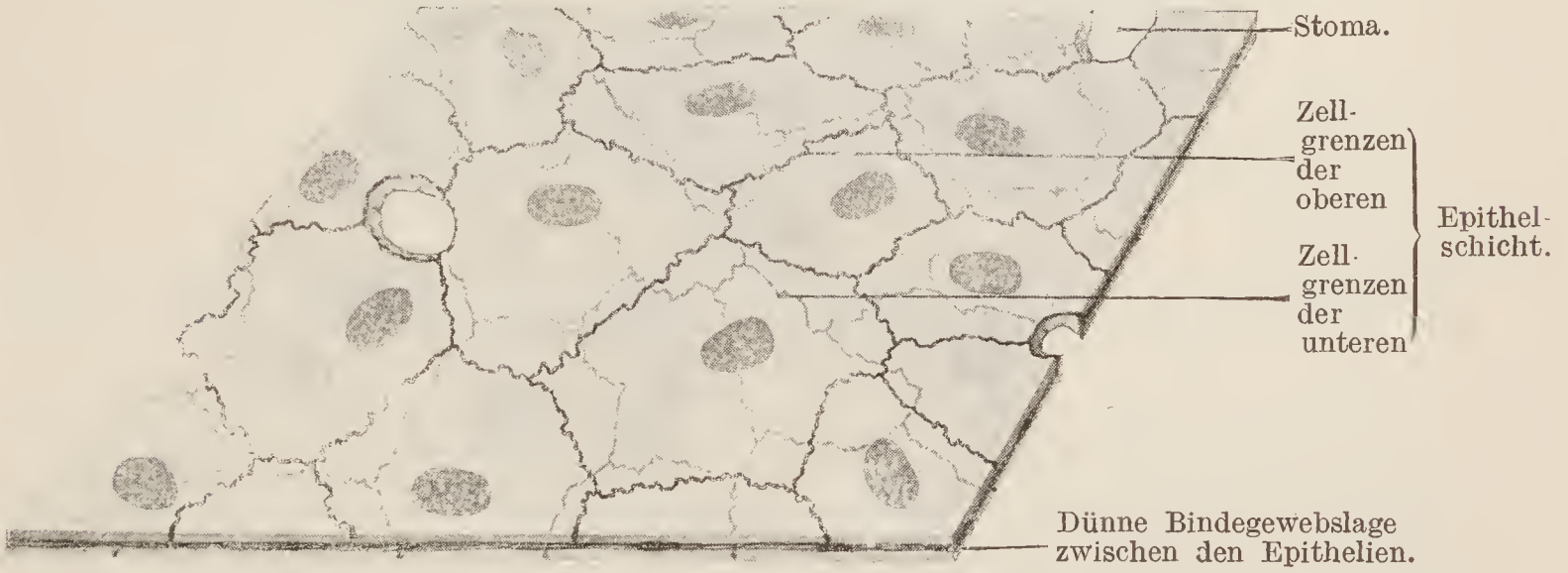

Fig. 22.

Omentum majus halbschematisch. Durch Zellgrenzenfärbung (Technik, S. 40) treten die Epithelschichten deutlich hervor, das Bindegewebe ist nur am Schnittrand angedeutet. 500 mal vergrößert.

beim Durchtreten sog. Lymphozyten entstehen, sich aber wohl in der Regel langsam schließen, also vorübergehende Bildungen darstellen.

Eine viel größere Zahl von Zellen kann auf der gleichen Fläche untergebracht werden, wenn die Zellen sich senkrecht zur Flächenausdehnung des Epithels verlängern; hierdurch wird auch die der freien Oberfläche zugewandte Zellfläche bedeutend verkleinert; zumeist sind diese Epithelformen (sog. zylindrische oder prismatische Epithelien) an solchen Stellen ausgebildet, wo einerseits ein Stoffaustausch notwendig, anderseits die Zellen vermehrten mechanischen (Respirationstraktus, Darmtraktus

(Fig. 23), Nebenhoden) oder chemischen (Drüsenausführungsgänge) Reizen ausgesetzt sind. Damit mag im Zusammenhang stehen, daß wir gerade bei prismatischen Epithelien vielfach besondere Schutzanpassungen an der freien Oberfläche (s. u.) und außerdem Anzeichen für eine relativ rasche Abnutzbarkeit der Epithelzellen vorfinden.

Verschiedene Umstände müssen zusammengewirkt haben, um Epitheldecken zu bilden, die aus mehreren Schichten von Zellen bestehen (mehrschichtige Epithelien) vermehrte mechanische (Oberhaut, Mundhöhle, Ösophagus, Vagina u. a.) oder chemische Reize (untere Harnwege), vermehrte Gefahr der Austrocknung mögen dafür verantwortlich zu machen sein.

In mehrschichtigen Epithelien steht nur die basale Zellschichte mit dem angrenzenden Gewebe in Verbindung. Die oberen Zellschichten hängen nur unter sich und mit der basalen zusammen.

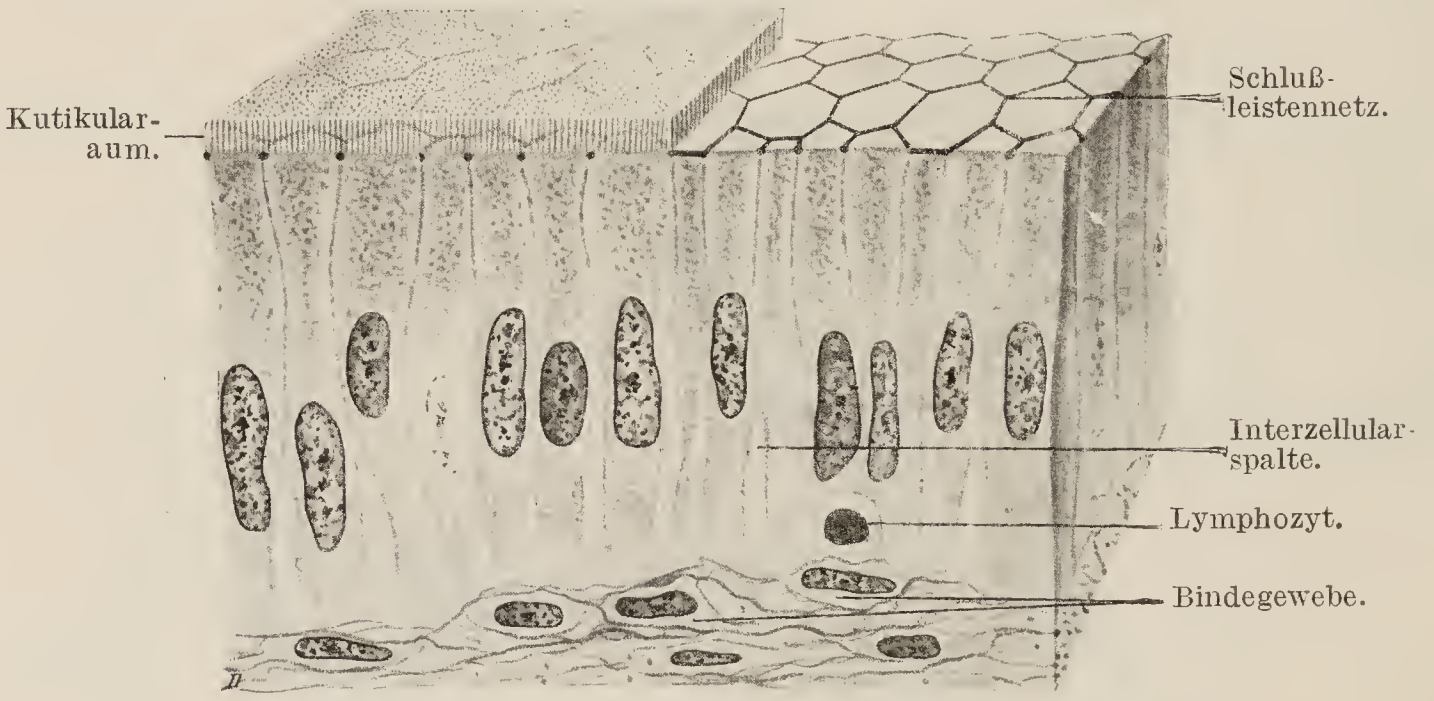

Fig. 23.

Epithel des Dünndarms der Maus, prismatisches Epithel, halbschematisch. In der rechten Hälfte der Figur ist der Kutikularsaum weggelassen, um das Schlußleistennetz zur Darstellung zu bringen. 1000 mal vergrößert. Technik Nr. 10, S. 90.

Wahrscheinlich sind die geschichteten Epithelien, wenn nicht besondere Einrichtungen hinzutreten, weniger durchlässig für Wasser und gelöste Stoffe als einschichtige; anderseits sind die oberflächlichsten Zellen solcher Epithelien durch ihre größere Entfernung von der ernährenden Unterlage meist schlechter ernährt, so daß sie leicht absterben. Ersatz für sie liefert immer die basal gelegene Schichte (Keimschichte des Epithels). Die absterbenden Zellen der Oberfläche werden in vielen Fällen in besonderer Weise nutzbar gemacht (Verhornung), (s. u. Haut).

An allen einschichtigen Epithelien sind drei funktionell verschieden beanspruchte Zellflächen unterscheidbar: 1. die basale Fläche, die der Befestigung dient und gleichzeitig zusammen mit 2. den Seitenflächen für den Stoffaustausch der Epithelzellen in Betracht kommt, 3. die freie Oberfläche, die die mannigfachsten Differenzierungen erkennen läßt und so die Eigenart jeder Epithelform am deutlichsten zum Ausdruck bringt.

Bei mehrschichtigen Epithelien betrifft die für die Funktion wichtige Umwandlung der freien Oberfläche die Zellen der obersten Lagen im ganzen Umfange, während die tieferen Zellen ihren undifferenzierten Charakter bewahren.

Die Ernährung der Epithelzellen verlangt eine möglichst umfangreiche Angrenzung der Zellen an die vom Gewebssaft durchtränkte Unterlage. Diese ist bei platten Zellen ohne weiteres gegeben. Je kleiner die basale Zellfläche wird (kubische, prismatische Zellen), um so stärker müssen die Seitenflächen der Zellen vom Gewebssaft umspült werden. Bei prismatischen Epithelien sind deshalb meist deutliche, wenn auch feine Interzellularspalten vorhanden, die von feinen zytoplasmatischen Interzellularbrücken durchsetzt werden. Diese Spalten werden bei mehrschichtigen Epithelzellen besonders weit und nun deutlich erkennbar, weil hier die oberen Zellenlagen in ihrem ganzen Stoffwechsel auf die in den Spalten vorhandene Gewebslymphe angewiesen sind. Damit diese nach außen nicht abfließen kann, sind die Interzellularspalten nach der freien Oberfläche zu durch sogenannte Schlußleisten abgeschlossen, die, aus dichter Substanz bestehend, anscheinend einen festen Abschluß gewähren. Von der Fläche gesehen, bilden die Schlußleisten ein feines Netzwerk, das kleine, den Zellumrissen entsprechende Polygone umschließt. Bei vielschichtigen Epithelien wird ein Abfluß der Gewebslymphe vielfach durch die umgewandelten oberen Zellagen verhindert, ohne daß ein besonderes Schlußleistensystem zur Ausbildung gelangt.

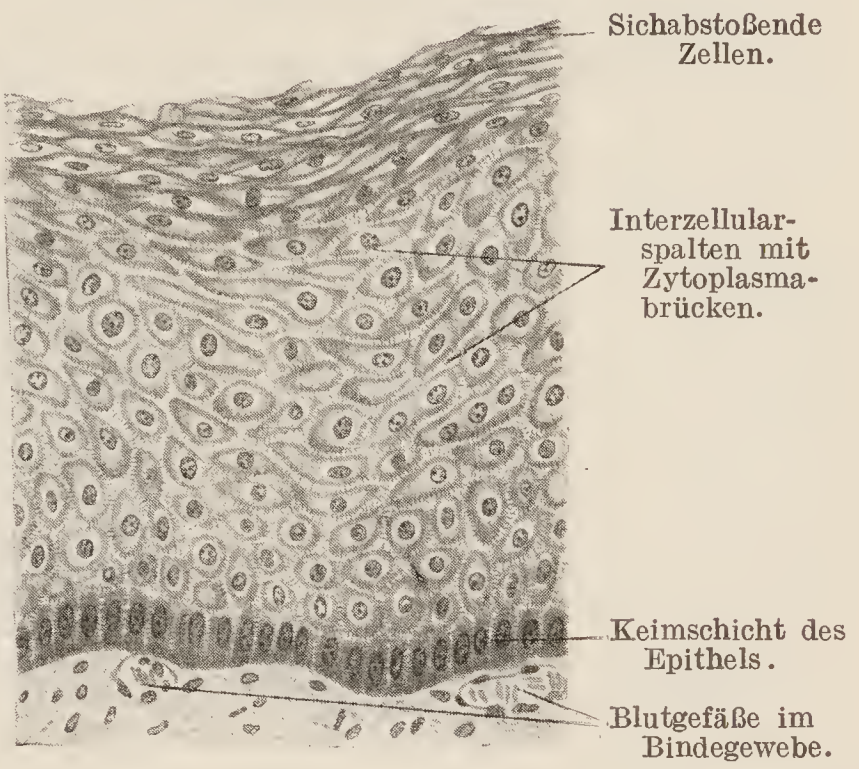

Fig. 24.

Mehrschichtiges Plattenepithel der Vagina. 240 mal vergrößert. Technik Nr. 11, S. 90.

Das Epithelgewebe besitzt, mit verschwindenden Ausnahmen, keine eigenen Blutgefäße, ist also einzig und allein auf den Lymphstrom angewiesen. Trotzdem kommt das Nahrungsbedürfnis der verschiedenen Epithelgewebe oft sehr deutlich in der Anordnung der Blutgefäße, die bis an die Epithelbasis heranreichen, zum Ausdruck, da Nahrungsstoffe nur auf dem Blutwege in die Gewebssäfte gelangen können.

Die Haftung der Epithelien auf der Unterlage wird durch direkte Zellverbindungen gewährleistet. Diese sind bei vielen geschichteten Epithelien nicht nur bei den Epithelzellen unter sich nachzuweisen, sondern auch nach dem Gewebe der Unterlage (dem sog. Bindegewebe) zu.

In vielen Fällen bilden sich Grenz- oder Basalmembranen, mit deren Hilfe die Haftung der Epithelien vervollkommnet wird. Solche Membranen sind sowohl mit den Epithelzellen wie mit dem Stützgewebe verbunden und an deren Grenze vermutlich durch Anteilnahme beider entstanden.

Die freie Oberfläche der Epithelien zeigt die allergrößte Mannigfaltigkeit und bringt die Anpassungsfähigkeit der Zelle wie kaum eine andere Gewebsform zum Ausdruck, selbst wenn wir uns auf die für den menschlichen Organismus wichtigen Möglichkeiten beschränken. Schutzanpassungen spielen hier die größte Rolle. Je nach den besonderen Aufgaben des Epithels wird der Schutz ganz verschiedenartig gewährleistet.

Im einfachsten Falle bildet sich eine Krusta aus; sie dürfte stets eine herabgesetzte Durchlässigkeit verursachen.

Unter Krusta versteht man eine derbere Grenzschichte des Zytoplasmas, welche — wie z. B. die nach innen nicht scharf abgesetzte Brotkruste — allmählich in das weichere Zytoplasma übergeht.

Das Fehlen solcher Oberflächenverdichtungen in stark durchströmten Epithelien (Hauptstückepithelien der Niere [s. Fig. 289], Synzytium der Plazenta [s. Fig. 322]), gibt der Zelloberfläche oft ein gestreiftes Aussehen (Bürstensaum). Kombiniert sich die Notwendigkeit einer starken Durchströmung mit dem Schutzbedürfnis gegen mechanische Schädigung, so kommt es zur Bildung eines von Poren durchsetzten Kutikularsaumes (Dünndarmepithel). Durch die Poren dieses Saumes können dünne Zytoplasmafortsätze herausgestreckt und wieder eingezogen werden.

Schutz kann aber auch durch konstante, fadenförmige Anhänge geliefert werden (Stereozilien[1]) im Nebenhodenepithel (s. Fig. 304) oder endlich durch bewegliche solche Anhänge (Zilien und Flagellen[2]). Mit ihrer Ausbildung sind in der Regel auch bestimmte zytoplasmatische Veränderungen (Basalkörperchen, innere Fadengerüste) verknüpft.

Die Basalkörperchen sind feinste Zytoplasmaverdichtungen, die auf der Zelloberfläche an der Basis jedes Wimperhärchens liegen. Sie sollen das motorische Zentrum der Geißeln sein. Die Wimpern schlagen geordnet meist in der Richtung nach der Außenwelt zu, so daß sie kleine eingedrungene Verunreinigungen (der Atmungsluft z. B.) aufzuhalten und wieder hinaus zu befördern imstande sind (s. Technik Nr. 12, S. 90).

Die obersten Lagen mehrschichtiger Epithelien gehen andauernd zugrunde; so findet man im Speichel, Harn, Vaginalsekret platte Zellen mit allen Veränderungen, die für abgestorbene Zellen typisch sind. In Anpassung an die austrocknende Wirkung der Luft bilden sich platte Zellen zu Hornsubstanz um. Ähnliche Prozesse führen zur Ausbildung spezifischer Bildungsprodukte des Oberhautepithels (Haare, Nägel, Federn), auf die an dieser Stelle nur kurz hingewiesen werden kann.

---

[1]) Von *στερεός*, starr, und cilia, die feinen Haare, urspr. Augenwimpern.

[2]) Von flagellum, die Geißel.

Die Charakterisierung der Epithelien nach ihrer Zusammensetzung aus Zellen bereitet in den einfacher gefärbten Präparaten manchmal Schwierigkeiten, da die Zellgrenzen besonders in dünneren Epithelien nicht deutlich erkennbar sind. Hier helfen einmal Isolationen (s. S. 12) oder eine spezifische Färbung (s. S. 40) der Zellgrenzen. Für die allermeisten Fälle genügt es, auf die Form der Zellkerne zu achten, da diese sich derjenigen des Zelleibes anpaßt; platte Zellen haben in der Regel linsenförmige, kubische Zellen kugelförmige, prismatische Zellen ovoide bis spindelförmige Zellkerne. Speziell in geschichteten sog. Plattenepithelien sind gewöhnlich die oberen Zellen abgeflacht, die mittleren äquidimensional, während die basalen Zellen prismatische Formen besitzen.

Man unterscheidet der Form nach:

I. einschichtige Epithelien:

a) Plattenepithel (s. Fig. 22) (in Teilen von Drüsenausführungsgängen, in Bowmanschen Kapseln der Nierenglomeruli, Lungenalveolen, Teilen des Gehörorgans, Gefäßen, lymphatischen Spalträumen, serösen Höhlen).

b) Kubisches Epithel (s. Fig. 21) (in Teilen des Urogenitalsystems, vieler Drüsen, des Zentralnervensystems, der Sinnesorgane).

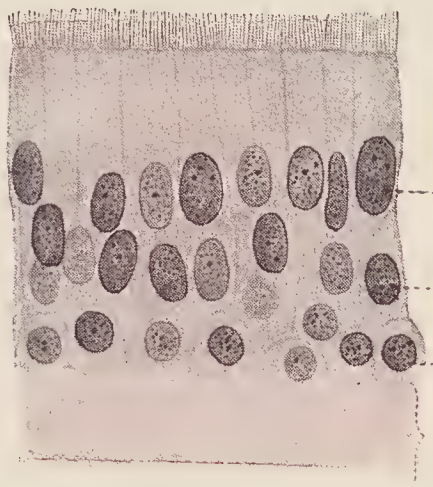

Fig. 25.

Mehrreihiges Flimmerepithel der Reg. respiratoria des Menschen. Technik Nr. 110.

c) prismatisches Epithel (s. Fig. 23) (im Darmtraktus, in Drüsenausführungsgängen, in Teilen des Zentralnervensystems der Sinnesorgane, des Urogenitalsystems).

Einschichtige Epithelien mit einer oder mehreren konstant anzutreffenden Reihen von Ersatzzellen nennt man mehrreihige Epithelien (s. Fig. 25 u. 27). Diese sind eine Abart der einschichtigen prismatischen Epithelien (Respirationstraktus, Ductus epididymidis).

II. Mehrschichtige Epithelien:

a) Mehrschichtiges prismatisches Epithel, dessen oberste Lage durch prismatische Zellen gebildet wird (Fornix conjunctivae, Teile von Drüsenausführungsgängen). Zum Unterschied von den mehrreihigen Epithelien grenzt hier die oberste Zellage nicht an das Bindegewebe an.

b) Mehrschichtiges Plattenepithel (s. Fig. 24), dessen oberste Lage von Plattenzellen gebildet wird (Haut, Anfangsteil des Darmtraktus, Stimmband, Teile des Urogenitalsystems).

Die besondere Anpassung an die wechselnde Wandausdehnung in Harnblase und Ureter bedingt ein sehr verschiedenes Aussehen ihres Epithels in gedehntem und ungedehntem Zustande (Fig. 295). Die basalen Zellen ordnen sich bei der

Dehnung in wenige Schichten, beim Nachlassen der Dehnung in viele Schichten übereinander, während die zweikernigen Deckzellen ungedehnt mehr kubisch, gedehnt abgeplattet erscheinen. Man hat diesem Epithel den wenig passenden Namen „Übergangsepithel“ gegeben.

Die Lage an der Oberfläche macht die Epithelzellen besonders geeignet, äußere Reize aufzunehmen und sie für den Körper nutzbar zu machen. Diese ursprünglich wohl allen Epithelzellen eigene Fähigkeit wird von einzelnen besonders ausgebildet, wodurch wiederum mannig-

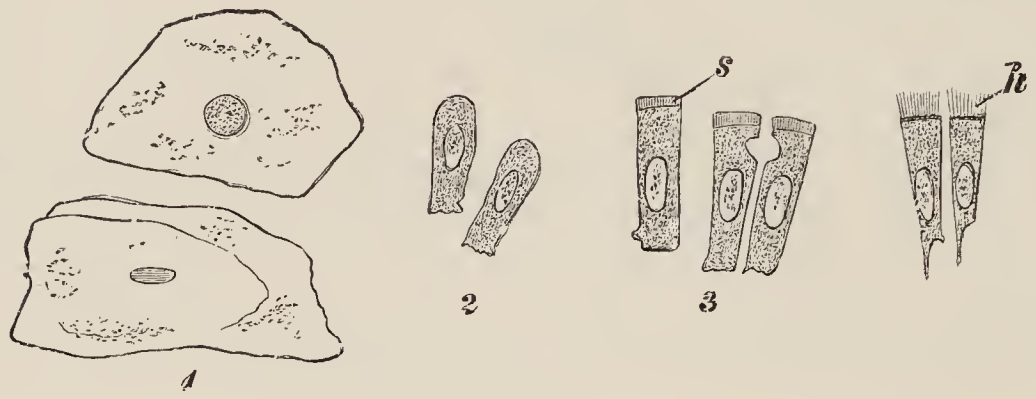

Fig. 26.

Epithelzellen des Kaninchens isoliert. 560 mal vergr. 1. Plattenzellen (Mundschleimhautepithel), Technik Nr. 119. 2. Zylinderzellen (Kornealepithel). 3. Zylinderzellen mit Kutikularsaum *s* (Darmepithel). 4. Flimmerzellen, *h* Wimpern (Bronchusepithel). Technik nach S. 12, § 3a.

fache Formänderungen entstehen. Wir bezeichnen solche hochspezialisierte Zellen als Sinneszellen (s. unter Sinnesorgane). Viele, ja die meisten reizaufnehmenden und reizübertragenden Zellen haben aber ihre Lage im Oberflächenepithel eingebüßt und sind in geschützteren Lagen des Körpers zu größeren Massen vereinigt; sie bilden so das Nervengewebe. Zur Reizaufnahme sind nunmehr in den Oberflächenepithelien nur noch feine fadenartige Ausläufer dieser Zellen zurückgeblieben, die hier in der verschiedensten Weise zwischen den Epithelzellen endigen (s. intraepitheliale Nervenendigungen).

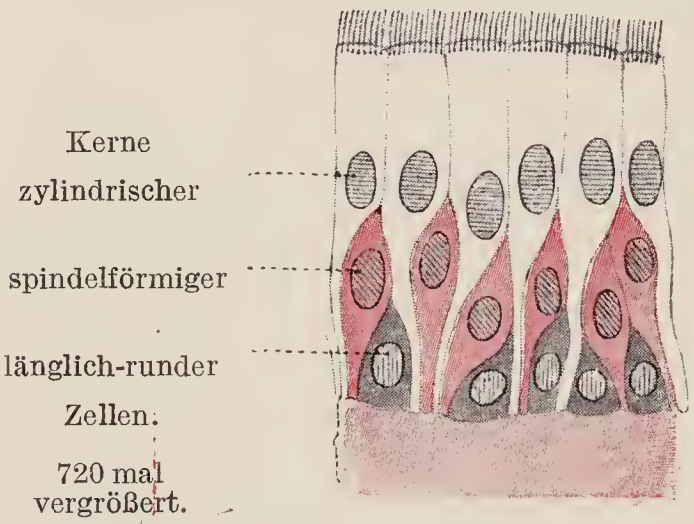

Fig. 27 (s. a. Fig. 25).
Schema eines mehrreihigen Epithels.

Von den Stoffwechselvorgängen in den Epithelzellen gibt uns das Aussehen von Zytoplasma und Zellkern vielfach gewisse Vorstellungen. Vor allem werden viele Substanzen, die die Zellen durchsetzen, vorübergehend im Zytoplasma gespeichert. Ob hierzu in allen Fällen besondere Zellorgane (Plasmasomen[1]), Granula notwendig sind, wie viele Autoren annehmen, oder ob die Substanzen in zytoplasmafreie Hohlräume (Vaku-

[1]) Plasmosomen (nicht Plastosomen) sind nach J. Arnold feinste Zytoplasmagranula, an denen die verschiedensten Substanzen (Fett, Glykogen, Farbstoffe) gespeichert werden können.

olen) deponiert werden, also paraplasmatische Stoffe sind, wie andere annehmen, ist nicht bestimmt zu sagen. In den meisten Fällen finden wir solche Substanzen (Fett, körpereigene und -fremde Farbstoffe, Eiweißsubstanzen, Glykogen u. a.) in tropfiger oder körniger Form im Zytoplasma vor und nennen diesen Vorgang Speicherung. Die Speicherung ist ein wichtiger Vorgang und dürfte in Epithelzellen ein wesentlicher Faktor für die Entstehung vieler „Granula" sein, deren Natur wir nicht näher bestimmen können. Speicherungsvorgänge sind es auch, die uns oft bei resorbierenden Epithelien davon Kunde geben, daß bestimmte Substanzen von den Zellen aufgenommen worden sind. Der Vorgang der Resorption (z. B. aus dem Dünndarmlumen) läßt sich aber nicht als Speicherung allein charakterisieren; vielmehr gehört zu seinem Wesen, daß Substanzen aus dem Darminnern durch die Epithelschicht in die Körpersubstanz aufgenommen werden. Über die Einzelheiten dieses Vorganges sind wir nicht unterrichtet.

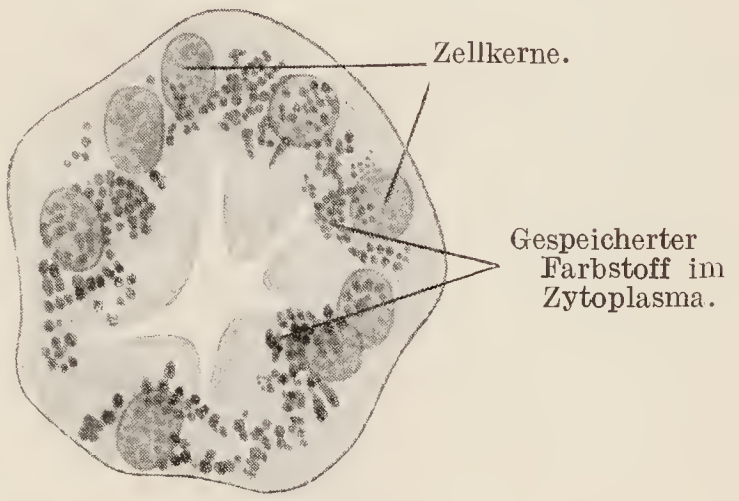

Fig. 28.

Querschnitt durch das Hauptstück eines Nierenkanälchens der weißen Maus, welches Farbstoff gespeichert hat (nach W. v. Möllendorff 1915). Technik Nr. 13, S. 90.

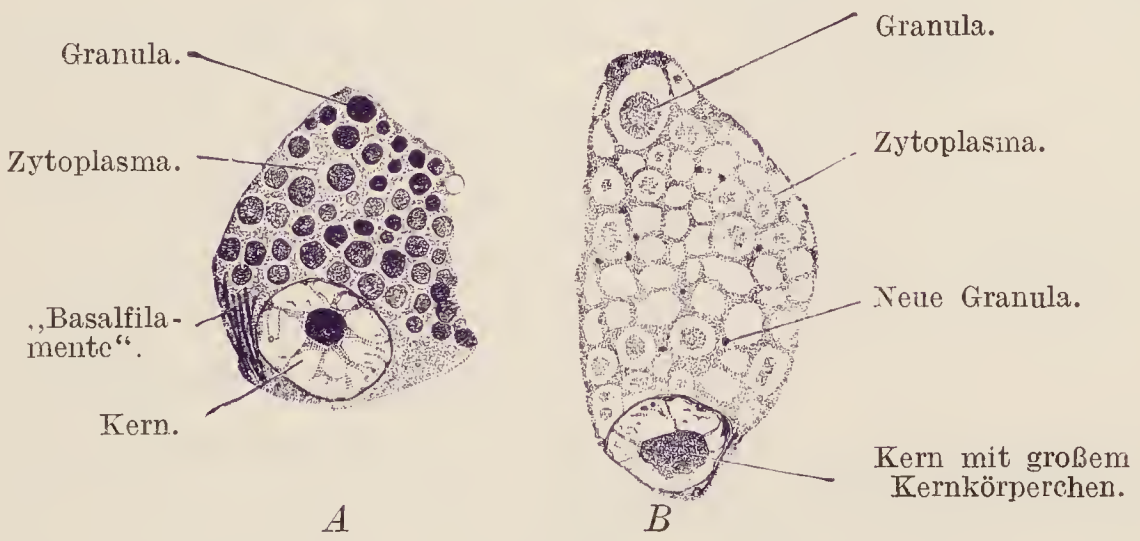

Fig. 29.

Zwei seröse Drüsenzellen aus der Gl. submaxillaris eines Meerschweinchens. 1260 mal vergr. In der Zelle (*B*) sind die Granula in den unfärbbaren Zustand übergegangen, neue färbbare Granula beginnen sich im Zytoplasma zu bilden. Technik Nr. 121.

Grundsätzlich, wenn auch morphologisch im Einzelfall nicht immer deutlich, davon zu unterscheiden ist die sogenannte Sekretion, d. h. die Abscheidung von Substanzen aus dem Zellinnern nach der Zelloberfläche; auch sie spielt im Körper eine sehr wichtige Rolle.

Im übertragenen Sinne bezeichnen wir als Sekretion jede Abscheidung aus dem Körper, sofern sie demselben einen erkennbaren Nutzen bringt; hierbei braucht das Sekret nicht immer die Zellen zu verlassen, sondern kann durch den Untergang der ganzen Zelle nutzbar gemacht werden. Im Gegensatz dazu bezeichnet man als Exkret

ein Abscheidungsprodukt, das für den Organismus keinen erkennbaren Nutzen mehr besitzt. Doch ist in manchen Fällen die Entscheidung, ob wir es mit einem Sekret oder mit einem Exkret zu tun haben, nicht leicht zu treffen.

Wenn auch der Vorgang der Speicherung eine gewisse morphologische Ähnlichkeit mit vielen Sekretionsvorgängen besitzt, so muß er unseres Erachtens scharf von ihnen unterschieden werden, weil sonst der Begriff des Sekretes zu weit gefaßt und endlich inhaltslos würde.

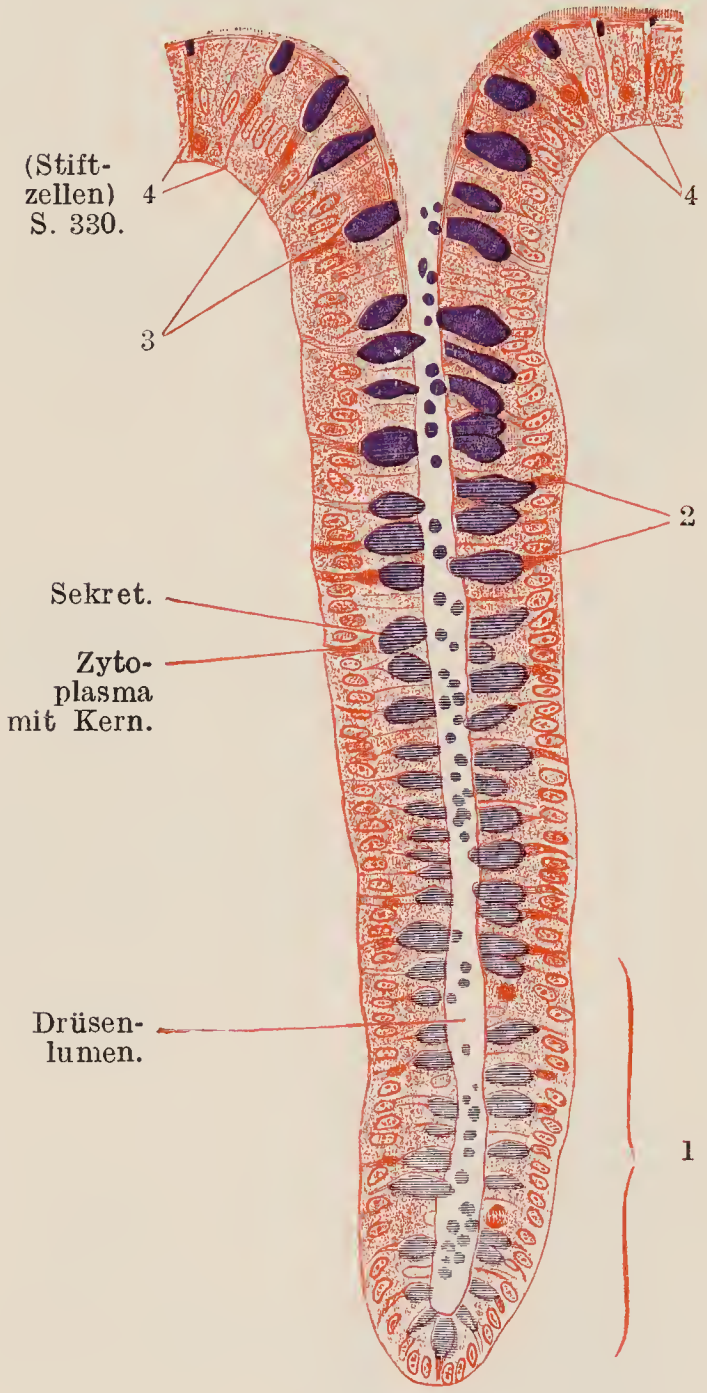

Fig. 30.

Darm- (Lieberkühnsche) Drüse aus einem Schnitte durch den Dickdarm des Menschen, 165 mal vergr. Das in den Becherzellen gebildete Sekret ist dunkelblau gefärbt. In der Zone 1 sieht man Becherzellen im Anfang der Sekretbildung; daß Sekret hier schon ausgestoßen wird, geht aus dem Vorhandensein von Sekrettröpfchen im Lumen der Drüse hervor; 2 Becherzellen mit viel Sekret; 3 Becherzellen, in denen schon weniger Sekret vorhanden ist; 4 absterbende Becherzellen, die zum Teil noch einen letzten Rest Sekret enthalten. Technik Nr. 131.

Zellen, die eine deutliche Sekretionstätigkeit entfalten, nennen wir Drüsenzellen. Die bei Bildung und Ausscheidung des Sekretes sich abspielenden Vorgänge sind häufig an gewissen Verschiedenheiten an Form und Inhalt der Drüsenzellen zu erkennen, welche den sekretleeren und sekretgefüllten Zustand der Zelle anzeigen.

Die Bezeichnungen „sekretleer“ und „sekretgefüllt“ beziehen sich auf das fertige, der Ausstoßung nahe Sekret, nicht auf die Vorstufen desselben; andere Autoren verwenden dafür die Ausdrücke „ruhend“ und „tätig“, die sich indessen nicht vollkommen mit ersteren decken. Die Physiologie nennt eine solche Drüse „ruhend“, welche kein Sekret abgibt, „tätig“ aber, solange Sekret aus den Ausführungsgängen abfließt.

Bei vielen, z. B. den sogenannten serösen Drüsenzellen, äußert sich der sekretleere Zustand neben gewissen Erscheinungen am Kern durch ein geringeres Volum und ein dunkleres Aussehen der Zelle.

Es ist zweifellos, daß auch aus dem Kern Teile in Form färbbarer Körnchen in das Zytoplasma übertreten, ob aber diese Teile als echte Sekretgranula aufgefaßt werden dürfen, ist nicht sicher. Wir betrachten die Kernveränderungen bei der Sekretion als ein Zeichen seiner Anteilnahme am Zellstoffwechsel, ohne daß wir die Rolle, die der Kern hierbei spielt, genauer abzugrenzen vermögen.

Stärkere Vergrößerungen und besondere Methoden zeigen Körnchen, die sich intensiv färben lassen (Fig. 29a). Diese „Granula“ wachsen, verlieren die Fähigkeit, sich zu färben (Fig. 29b) und wandeln sich zu Sekrettropfen um; damit ist die Zelle in den sekretgefüllten Zustand

übergegangen, der sich auch bei einfacheren Methoden durch ein vermehrtes Volum und ein helleres Aussehen anzeigt. Die Sekrettropfen, zuweilen schon die Granula, werden an der freien Zelloberfläche ausgestoßen. Die speziellen Vorgänge in vielen anderen Drüsenzellen werden wir im speziellen Teil noch kennen lernen.

Die in manchen serösen Drüsenzellen und den Hauptzellen der Magendrüsen befindlichen Basalfilamente („Ergastoplasma") sind vielleicht Teile der Filarsubstanz, gehören vielleicht zu den Plastosomen (S. 59), vielleicht hängen sie aber auch mit der Bildung des Sekrets zusammen, sind Ausdruck endoplasmatischer Ströme. Nach der Ansicht vieler Autoren sollen die Sekretgranula aus Plastosomen entstehen.

Die meisten Drüsenzellen gehen beim Sekretionsakte nicht zugrunde, sondern sind imstande, denselben Prozeß mehrfach zu wiederholen. Solche Drüsenzellen sind merokrin[1]) im Gegensatz zu holokrinen[2]) Drüsenzellen, deren Zelleib unter einer spezifischen Umwandlung zugrunde gehen muß, um als Ganzes Sekret zu werden (Talgdrüsen).

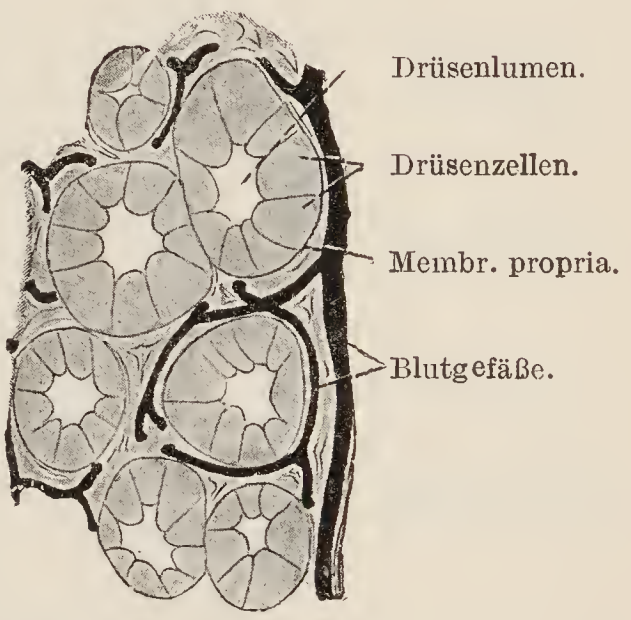

Fig. 31.

Stück eines Durchschnitts einer Zungenschleimdrüse eines Kaninchens. Blutgefäße injiziert. Die Kerne der Drüsenzellen waren an dem Präparat nur undeutlich zu sehen. ca. 180 mal vergrößert. Wie Technik Nr. 126.

Die Drüsenzellen liegen in vielen Fällen zwischen indifferenten oder in anderer Richtung spezialisierten Epithelzellen angeordnet (Fig. 30); wird aber der Bedarf nach einem Sekret größer, so werden mehr oder weniger große Mengen von Epithelzellen unter die Epitheloberfläche verlagert und wandeln sich zu Drüsenzellen um: es kommt damit zur Ausbildung von Drüsen. Die Vergrößerung der sezernierenden Oberfläche, die geschützte Lage der Drüsenzellen sind die Hauptvorteile, die durch diese Entwicklung erreicht werden. In viel stärkerem Maße als nicht sezernierende Epithelien werden Drüsen mit Blutgefäßen (Fig. 31) versorgt, die allenthalben bis dicht unter die Epithelzellen hingelangen, von denen sie durch eine Membrana propria getrennt werden. Das Prinzip des Stofftransportes schaltet also hier ebenfalls die Drüsenzelle zwischen Blutgefäß und freie Oberfläche als regulierenden Faktor ein.

Zuweilen finden sich zwischen Propria und Drüsenzellen sternförmige Zellen, welche miteinander sich verbindend als „Korbzellen" die Drüsenröhrchen umgreifen; es ist noch nicht entschieden, ob dieselben Epithel- oder Bindegewebszellen oder glatte Muskelfasern sind.

Durch die Zusammendrängung der Epithelzellen auf einen engen

---

[1]) Von ὁ μέρος, der Teil und χρίνειν, abscheiden.
[2]) Von ὅλος, ganz.

Raum werden aber viele besondere Formbildungen notwendig. Die Epithelzellenoberfläche grenzt nunmehr an einen engen kanalartigen Hohlraum an, der mit der freien Oberfläche eines Hohlorganes oder mit der Oberfläche des Körpers in Verbindung steht (vgl. Fig. 20B, S. 76). Je nach der Art des bereiteten Sekretes sind die Hohlräume in den Drüsen fast unmeßbar fein oder weiter. Soweit der Hohlraum von richtigen Drüsenzellen umgeben wird, nennen wir ihn das Drüsenlumen, diesen Abschnitt der Drüse Endstück; zumeist nehmen nämlich die Epithelzellen, die dem Ausgang des Drüsenkanalsystems näher liegen, an der Sekretionsarbeit nicht teil. Wir bezeichnen deshalb diese Teile einer Drüse als Ausführungsgang.

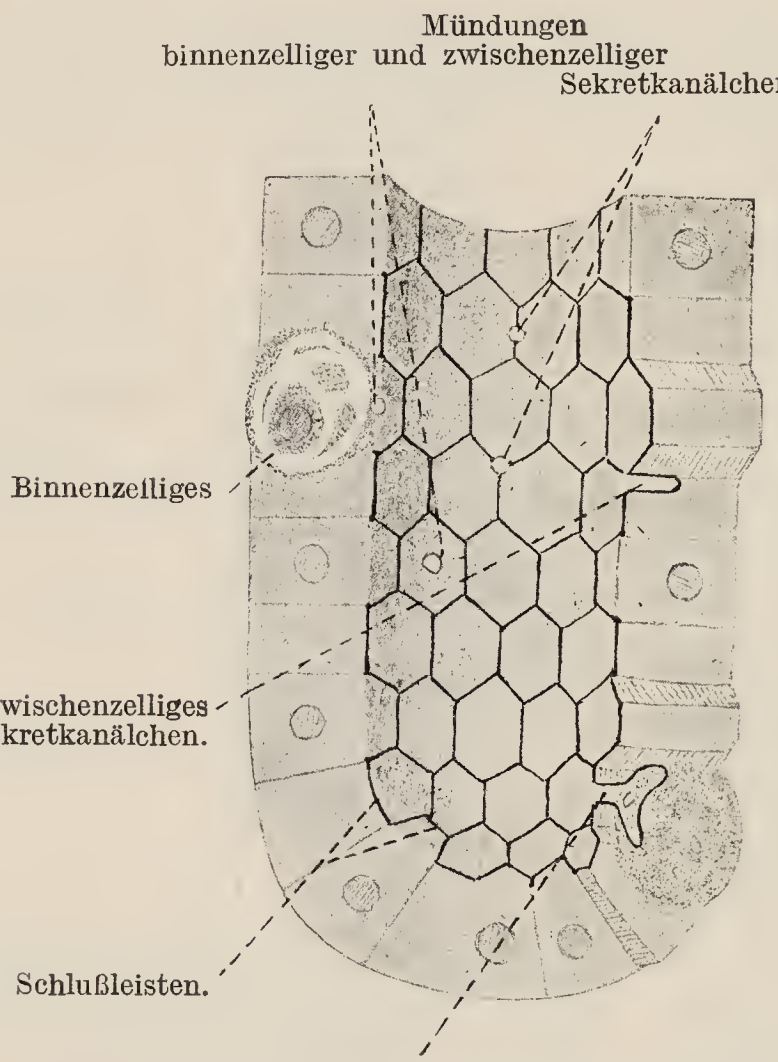

Zwischenzelliges Sekretkanälchen in seinem Grunde die Mündung binnenzelliger Sekretkanälchen aufnehmend.

Fig. 32.

Schematisches Modell einer menschlichen Fundusdrüse.

Die komplizierte Zusammensetzung des Ausführungsgangsystems in manchen Drüsen macht die Annahme notwendig, daß auch die Epithelzellen bestimmter Teile desselben an der Sekretbereitung Anteil nehmen. Doch sind wir über die Art dieser Beteiligung nur ungenügend unterrichtet.

Bei vielen Drüsen gehen vom axialen (zentralen) Lumen feine Seitenzweige, Sekretkanälchen (weniger gut „Sekretkapillaren“) ab, die bald zwischen den Drüsenzellen („zwischenzellige Sekretkanälchen“), bald im Innern einer Drüsenzelle („binnenzellige Sekretkanälchen“) gelegen sind. Sie sind nur durch besondere Methoden sichtbar zu machen und erscheinen dann bald in Form einfacher, bald verästelter, unter Umständen sogar netzförmig verbundener Kanälchen (Fig. 32), die nicht bis zur Membrana propria und nicht bis zu den Blutgefäßen reichen, sondern von diesen wenigstens durch ein Stück einer Drüsenzelle getrennt sind.

Der Nachweis, ob Sekretkanälchen zwischen- oder binnenzellig sind, ist nicht leicht. Bei quergeschnittenen Sekretkanälchen werden binnenzellige stets von den Zellgrenzen entfernt, zwischenzellige dagegen stets in den Zellgrenzen bzw. an dem Treffpunkt mehrerer Zellgrenzen liegen. Noch bessere Entscheidung gestattet das Verhalten der Schlußleisten. Zwischenzellige Sekretkanälchen sind auf dem Querschnitt von mindestens zwei Schlußleistenquerschnitten begrenzt, auf dem Längsschnitt sieht man ebenfalls die Schlußleisten der Wand der Kanälchen entlang

verlaufen (Fig. 32). Binnenzellige Sekretkanälchen lassen keinerlei Beziehung zu Schlußleisten erkennen.

Zwischenzellige Sekretkanälchen finden sich in den serösen Drüsen der Zunge, in der Parotis, in den serösen Abschnitten der Submaxillaris, der Sublingualis und verwandter Drüsen, in den Bulbourethraldrüsen, in der Tränendrüse und in den Pylorusdrüsen. Zwischenzellige und binnenzellige Sekretkanälchen kommen nebeneinander in den Knäueldrüsen, in der Leber und in den Gland. gastricae propriae vor. Es ist wahrscheinlich, daß die binnenzelligen Sekretkanälchen nur vorübergehende Bildungen sind.

Sekretkanälchen scheinen den reinen Schleimdrüsen, den schleimproduzierenden Abschnitten der gemischten Drüsen, den Darm-, Duodenal- und Uterusdrüsen, der Schilddrüse, der Hypophyse und der Niere zu fehlen.

Alle Drüsen, bei denen das Sekret durch Ausführungsgänge an eine Oberfläche befördert wird, nennen wir offene oder exokrine Drüsen. In Gegensatz dazu kennen wir eine Reihe von wichtigen, ebenfalls vom Epithelgewebe abzuleitenden Drüsen, die mit keiner Oberfläche des Körpers in Zusammenhang stehen, dabei aber doch nachweislich sezernieren. Ihr Sekret muß auf dem Blut- oder Lymphwege aus den Drüsen weggeführt werden; deshalb bezeichnen wir sie als innersekretorische oder endokrine Drüsen (Schilddrüse, Nebenniere, Thymus, Hypophyse u. a.).

Häufig mißt man vielen Körperbestandteilen eine endokrine Funktion zu, ohne dafür genügende Beweise beizubringen. Wir legen zunächst Wert auf den Teil der gegebenen Definition, daß die betreffenden Organe epithelialer Natur sein müssen, obgleich zuzugeben ist, daß genauere Kenntnis tatsächlich auch bei anderen Geweben gewisse der Sekretion nahestehende Prozesse aufdecken kann. Das ist aber bis heute nicht geschehen.

Bei manchen endokrinen Drüsen besteht noch ein Lumen, das aber allseitig von Epithel umschlossen ist (Schilddrüse, Teile der Hypophyse).

Die Schilddrüse und die Hypophyse bilden insofern einen Übergang von den exokrinen zu den endokrinen Drüsen, als sie in embryonaler Zeit einen Ausführungsgang besitzen, der jedoch im Laufe der Entwicklung schwindet. In dieser Beziehung ist der Schilddrüse die Thymusdrüse verwandt, deren sekretorische Epithelzellen jedoch bald undeutlich werden. Bei den anderen endokrinen Drüsen erscheint meist gleich bei der ersten Anlage der lumenlose Zustand der Epithelien.

Bei vielen endokrinen Drüsen besteht das Drüsengewebe nur noch aus soliden Epithelsträngen, die miteinander anastomosierend ein von Blutgefäßen umsponnenes Netzwerk bilden (Epithelkörperchen der Schilddrüse, Hypophyse, Rindenschicht der Nebenniere ,intertubuläre Zellhaufen des Pankreas, Corpus luteum?) Die endokrine Natur der sogenannten interstitiellen Zellen des Hodens (sogenannte Leydigsche Zellen) und des Ovariums (sogenannte Pubertätsdrüse) können wir nicht anerkennen.

In manchen Drüsen (z. B. Pankreas) sind exokrine und endokrine Anteile dicht zusammengelagert.

Die Formen, die die epithelialen Anteile der offenen Drüsen darbieten, sind sehr mannigfalltig und sind sicherlich durch die spezielle Funktion der Drüsen in wesentlichem Maße bestimmt, ohne daß wir im

einzelnen die Faktoren für die Wahl solcher Formen kennen. Nach der Gestalt des Lumens haben sie entweder die Form von Röhren, Tubuli, oder bauchigen Säckchen, Alveoli[1]). Man unterscheidet danach zwei Hauptformen: tubulöse und alveoläre Drüsen; da aber auch bei den tubulösen Formen durch die verschiedene Höhe der Epithelzellen Dickenunterschiede in den Einzelabschnitten vorkommen, ist es zweckmäßig hier neben dem Lumen auch die äußere Form zu beachten. Wir zweigen deshalb von der großen Zahl der tubulösen Drüsen die sogenannte tubuloazinösen Drüsen ab; bei ihnen sitzen den Enden des röhrenförmigen Gangsystems, von außen betrachtet, kugelig bis kolbig verdickte Azini (=Beeren) auf. Zum Unterschiede vom Alveolus ist also beim Azinus nur die äußere Gestalt verdickt und zwar durch die Zunahme der Epithelzellenhöhe; das Lumen des Acinus ist dagegen ebenso eng wie dasjenige des unmittelbar anschließenden Gangabschnittes[2]).

Die letztgenannte Form ist sehr oft in tubulösen Drüsen zu finden, die eine starke Verzweigung ihres Gangsystems erkennen lassen.

Als Zwischenformen des tubulösen und alveolären Typus können dagegen solche Drüsen bezeichnet werden, deren Lumen in den Endkammern bauchig erweitert ist; solche Drüsen bezeichnen wir als tubuloalveoläre.

A. Tubulöse Drüsen.

1. Tubulöse Einzeldrüsen, welche entweder die Gestalt einfacher (Fig. 33) oder verästelter (Fig. 34) Röhren haben; letztere Form können wir ein Röhrensystem nennen.

Unverästelte (einfache) tubulöse Einzeldrüsen sind: ein Teil der Magen (Fundusdrüsen, die meisten Knäuel- und Ohrschmalzdrüsen und die Intestinal- (Lieberkühnschen) Krypten (über letztere siehe Kap. Darm).

Verästelte tubulöse Einzeldrüsen sind: ein Teil der Fundusdrüsen, einzelne Knäueldrüsen und die Uterindrüsen.

2. tubulöse zusammengesetzte Drüsen; sie bestehen aus einer verschieden großen Anzahl von Röhrensystemen (Fig. 38).

Tubulöse zusammengesetzte Drüsen sind die serösen Zungendrüsen, die serösen Abschnitte der kleinen Drüsen des Respirationsapparates (und der kleinen Mundhöhlendrüsen?) und die Tränendrüsen. Ferner die Nieren, sowie Hoden und Leber. Die Verästelungen der beiden letzteren Drüsen anastomosieren regelmäßig miteinander und bilden Netze; man nennt deshalb Hoden und Leber auch „retikuläre Drüsen“. Einzelne Anastomosen zwischen Drüsen sind an den Fundusdrüsen des Pferdes und an den serösen Zungendrüsen und den Bulbo urethraldrüsen des Menschen beobachtet worden.

Unter die verzweigten tubulösen Drüsen können auch die kleinen Schleimdrüsen die Zunge, des Gaumens, der Speiseröhre gerechnet werden, wenngleich die Enden hier leichte bauchige Erweiterungen zeigen. In komplizierterer Form

---

[1]) Von alveus = bauchiger Schlauch.

[2]) Ich folge hier den Einwendungen M. Heidenhains (1921) gegen die vielfach übliche ungenaue Nomenklatur, die den Unterschied zwischen Alveolus und Acinus nicht beachtet.

zeigen diesen Typus auch die großen schleimigen Speicheldrüsen (Sublingualis, Teile der Submaxillaris, Drüsen des Respirationstraktus wie der Mundhöhle), Gl. duodenales, bulbo-urethrales. Bezüglich der Speicheldrüsen machen es neuere Erfahrungen wahrscheinlich, daß ihnen allen als Ausgangsform der tubulo-azinöse Typus zugrunde liegt.

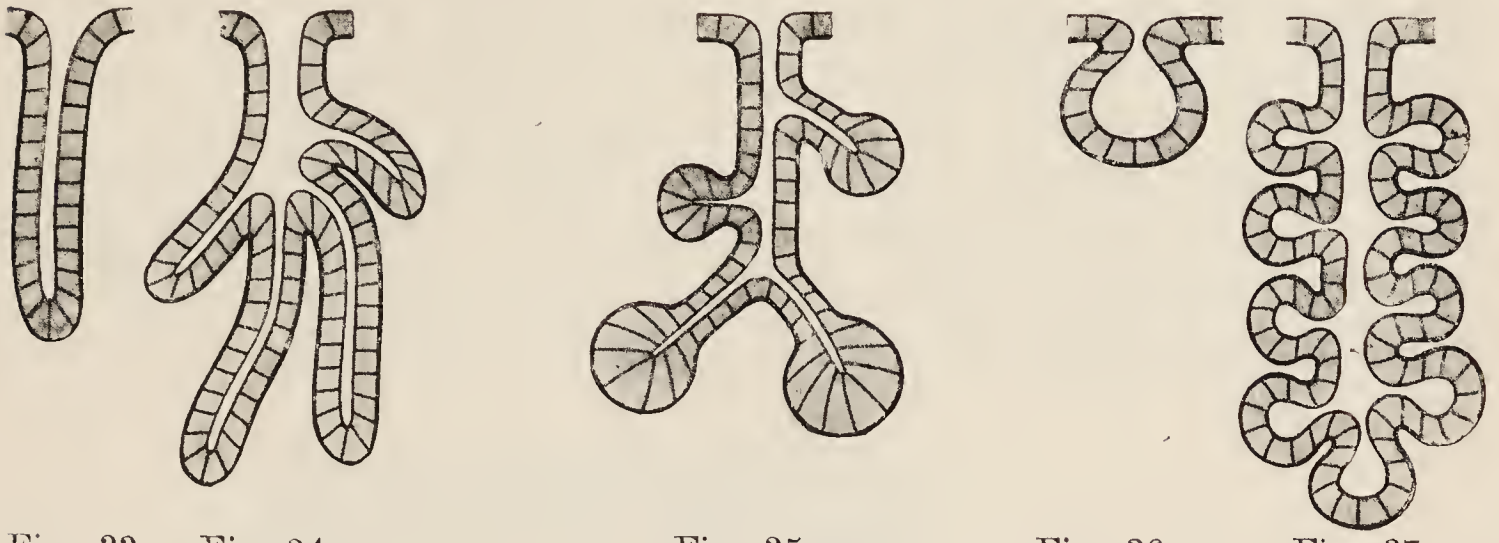

Fig. 33. Einfache tubulöse
Fig. 34. Verästelte tubulöse
Fig. 35. Verästelte tubuloazinöse
Fig. 36. Einfache alveoläre
Fig. 37. Verästelte alveoläre

Einzeldrüse (Schema).

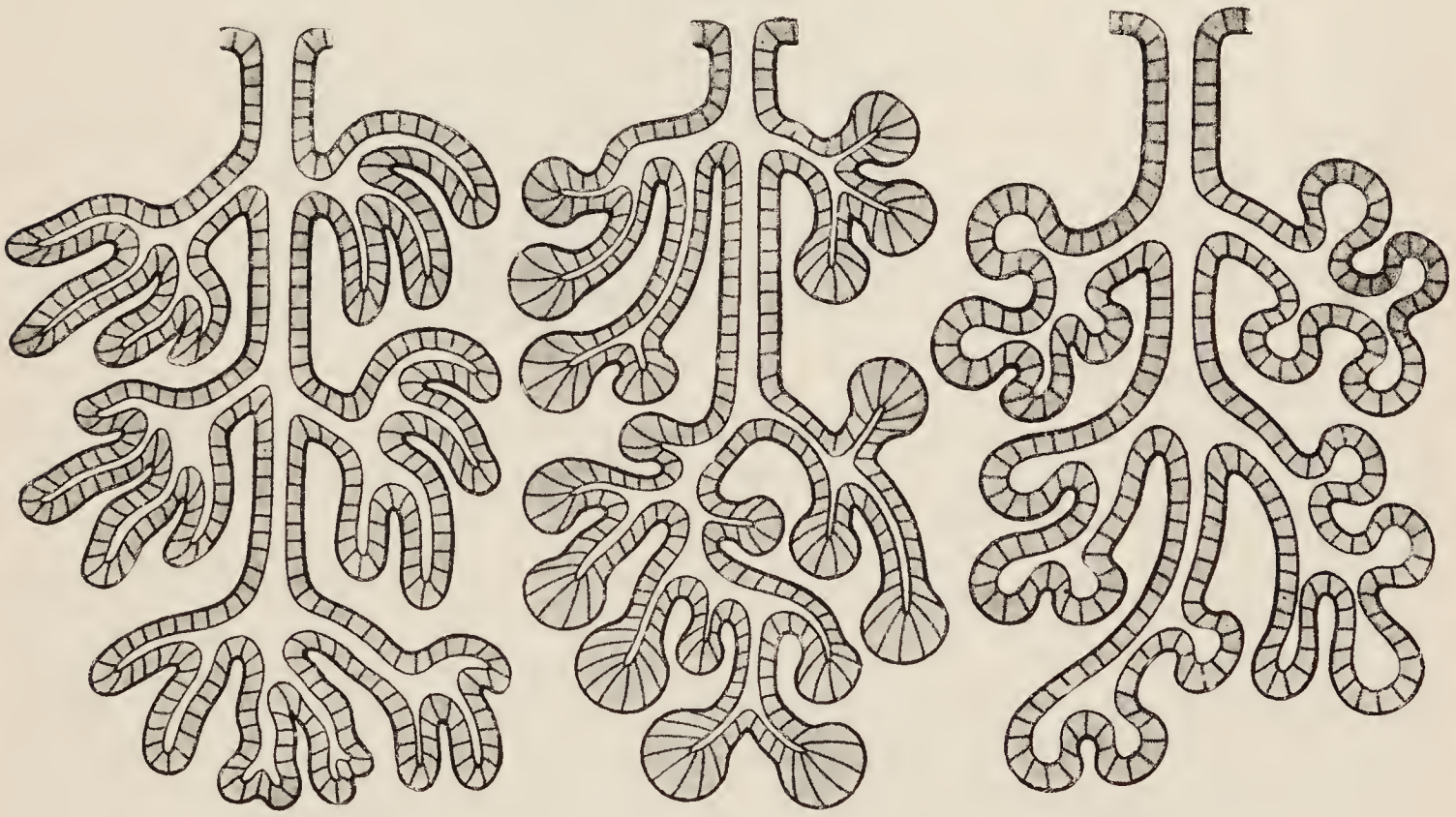

Fig. 38. Tubulöse
Fig. 39. Tubuloazinöse
Fig. 40. Alveoläre

zusammengesetzte Drüse (Schema).

B. Tubulo-azinöse Drüsen.

In der typischen Form (verzweigtes Röhrensystem mit anliegenden Endbeeren) zeigen diesen Typus die serösen Speicheldrüsen (Parotis, Teile der Submaxillaris,) die Tränendrüse und das Pankreas. Im einzelnen bestehen große Verschiedenheiten.

C. Alveoläre Drüsen.

Einfache (Fig. 36) oder verästelte (Fig. 37), einen Ausführungsgang besitzende bauchige Säcke; die verästelte Form heißt Alveolensystem.

Unverästelte alveoläre Einzeldrüsen sind die kleinsten Talgdrüsen.

Verästelte alveoläre Einzeldrüsen sind die größeren Talgdrüsen und die Tarsal-(Meibomschen)Drüsen.

D. Tubulo-alveoläre Drüsen.

Verzweigte Röhrensysteme, an deren Ende einfache oder verzweigte Endkammern sitzen, deren Lumen ausgebaucht ist. Diesen Bauplan besitzen die Milchdrüse, die Lunge, in modifizierter Form auch die Prostata.

Bei den meisten, vorzugsweise bei den mit unbewaffnetem Auge sichtbaren Drüsen wird von seiten des umgebenden Bindegewebes eine Hülle gebildet, welche Scheidewände, Septa, in die Drüse sendet und so dieselbe in verschieden große Komplexe, Drüsenläppchen teilt. Die Septa sind die Träger der größeren Blutgefäße und Nerven.

Technik.

Nr. 10. Schlußleisten. Darm, Niere und andere (Stückchen von 0,5—1 cm Länge) werden in Chromosmium-Essigsäure (S. 17) oder in Sublimatkochsalzlösung (S. 16) fixiert, nach dem Härten (S. 17) in Paraffin eingebettet; mit dem Mikrotom angefertigte dünne (ca. 10 μ) Schnitte werden aufgeklebt (siehe Mikrotomtechnik), mit M. Heidenhains Eisenlackmethode (S. 40) gefärbt und in Xylolbalsam eingeschlossen. Die Leisten sind als schwarze Striche (bzw. Punkte) schon mit guten Trockensystemen zu sehen (Fig. 21, 23). An solchen Präparaten kann man mit Immersionssystemen auch die Zentralkörperchen sehen, doch wird deren Auffinden nur Geübten gelingen.

Nr. 11. Für die Untersuchung der meisten Epithelien genügen die zur Organfixierung viel verwandten Konservierungsflüssigkeiten (Zenker, Müller-Formol u. a., s. S. 16). Man bettet in Paraffin, Zelloidin-Paraffin oder Zelloidin (S. 22ff.) ein und färbt mit Hämatoxylin und Eosin (s. S. 41) oder Eisenhämatoxylin (S. 40).

Nr. 12. Lebende Flimmerzellen erhält man, wenn man einen Frosch tötet, (S. 11), ihn auf den Rücken legt und mit einer Schere den Unterkiefer abschneidet. so daß das Dach der Mundhöhle frei vorliegt. Von der Schleimhaut dieses Daches schneide man mit einer feinen Schere einen schmalen, ca. 5 mm langen Streifen ab, bringe ihn in einigen Tropfen Kochsalzlösung auf den Objektträger und bedecke ihn mit einem Deckglase. Bei schwacher Vergrößerung wird nun der Neuling kaum etwas wahrnehmen, wenn nicht Strömungen, in denen die großen Blutzellen schwimmen (Fig. 98), ihn auf die richtige Stelle leiten; man nehme deshalb starke Vergrößerung und suche die Ränder des Präparates ab. Im Anfang ist die Bewegung der Flimmerhaare noch so lebhaft, daß der Beobachter die einzelnen Haare nicht sieht, der ganze Haarsaum wogt; man hat das Bild passend mit einem vom Winde bewegten Kornfelde verglichen; nach wenigen Minuten schon nimmt die Schnelligkeit ab, die Härchen werden deutlich. Ist die Bewegung erloschen, so kann man sie vermittelst Durchleiten (S. 47) eines Tropfens konzentrierter Kalilauge von neuem anfachen; der Effekt ist jedoch ein kurz vorübergehender, so daß das Auge des Beobachters während des Durchleitens das Okular nicht verlassen darf. Wasserzusatz hebt die Flimmerbewegung bald auf.

Nr. 13. Speicherung in Nierenzellen. Man injiziert einer weißen Maus subkutan 1 ccm einer 1%igen Lösung von Trypanblau (bei Hollborn, Leipzig zu beziehen). Nach 24—30 Stunden erkennt man in der zerzupften Nierenrinde des getöteten Tieres eine regelmäßige, tropfige Speicherung des Farbstoffes. Die andere

Niere konserviere man in Formalin 10%ig (s. S. 14) 24 Stunden lang, wässere ebenso lange und färbe die Gefrierschnitte mit Alaunkarmin (s. S. 8). Die Schnitte werden dann durch Alkohol in Karbolxylol überführt und in Kanadabalsam eingeschlossen.

II. Stützgewebe.

Im Gegensatz zu den Epithelgeweben grenzt das Stützgewebe in der Regel nicht an freie Oberflächen an, sondern bildet einen Teil der Innensubstanz des Körpers, der die wichtigsten und verschiedenartigsten Aufgaben (Formgebung und -erhaltung, Stoffwechsel, vielleicht auch Reizübertragung) besitzt. Der Name „Stützsubstanzen" bezeichnet die Eigenart nur eines Teiles der hierher gehörigen Gewebe.

Das Gemeinsame aller hier zusammengefaßten Gebilde liegt in ihrer Herkunft und Verwandtschaft, die bewirkt, daß durch bestimmte Be-

Fig. 41.
Embryonales Stützgewebe aus einem Schnitt durch einen sehr jungen Embryo vom Meerschweinchen; die Zellen bilden ein Plasmodium. Beachte den Unterschied der Stützsubstanz zum Epithel! 750 mal vergrößert. Technik Nr. 14, S. 116.

anspruchungen vielfach aus einer Form andere Formen dieser Gruppe entstehen können.

Ontogenetisch entwickelt sich das Stützgewebe später als das Epithelgewebe; wir erkennen sein Auftreten daran, daß auf einer bestimmten Entwicklungsstufe des Keimes zwischen den Epithellagen Zellen angetroffen werden, die 1. zwar untereinander und mit den Epithelzellen ihre Verbindungen gewahrt haben, 2. aber durch relativ weite Zwischenräume voneinander getrennt werden.

Die Zellen bilden zunächst ein zusammenhängendes schwammartiges Gerüst (Plasmodium)[1]; in den dickeren, zytoplasmatischen Teilen des Gerüstes liegen die Zellkerne. Die in den Hohlräumen liegende Masse nennen wir Interzellularsubstanz (Grundsubstanz) (Fig. 41).

Sie ist im ersten Entwicklungsanfang von den die Interzellularspalten des Epi-

---

[1]) Als Plasmodium bezeichnet man eine vielkörnige Zytoplasmamasse, die aus einer einkernigen hervorgegangen ist; durch sekundäre Zellverschmelzung entstandene vielkernige Formen heißen Synzytium. Leider werden aber die Namen oft auch in anderem Sinne gebraucht (s. am Schluß der Gewebelehre).

theles erfüllenden Gewebssäften prinzipiell sicher nicht unterschieden und muß bei der ersten Stützsubstanzbildung ebenfalls als flüssig angesehen werden. Ob sie von den Zellen ausgeschieden wird, wie die einen, oder vor den später in ihr liegenden Zellen entstanden ist, wie andere Autoren meinen, oder ob sie endlich nur ein durch seine Konsistenz vom Zytoplasma unterschiedenes Außenplasma darstellt, sei dahingestellt. Sicher bildet sie morphologisch von Anfang an einen gewissen Gegensatz zu den Zellen selbst.

Viele Erscheinungsformen des Stützgewebes werden durch Eigenschaften der Interzellularsubstanz bestimmt; wenn lockeres Bindegewebe weich dehnbar, aber relativ zugfest, wenn Knochen hart ist, stets ist die Interzellularsubstanz die Trägerin dieser Eigenschaften.

Alle weiter ausgebildeten Formen des Stützgewebes sind charak-

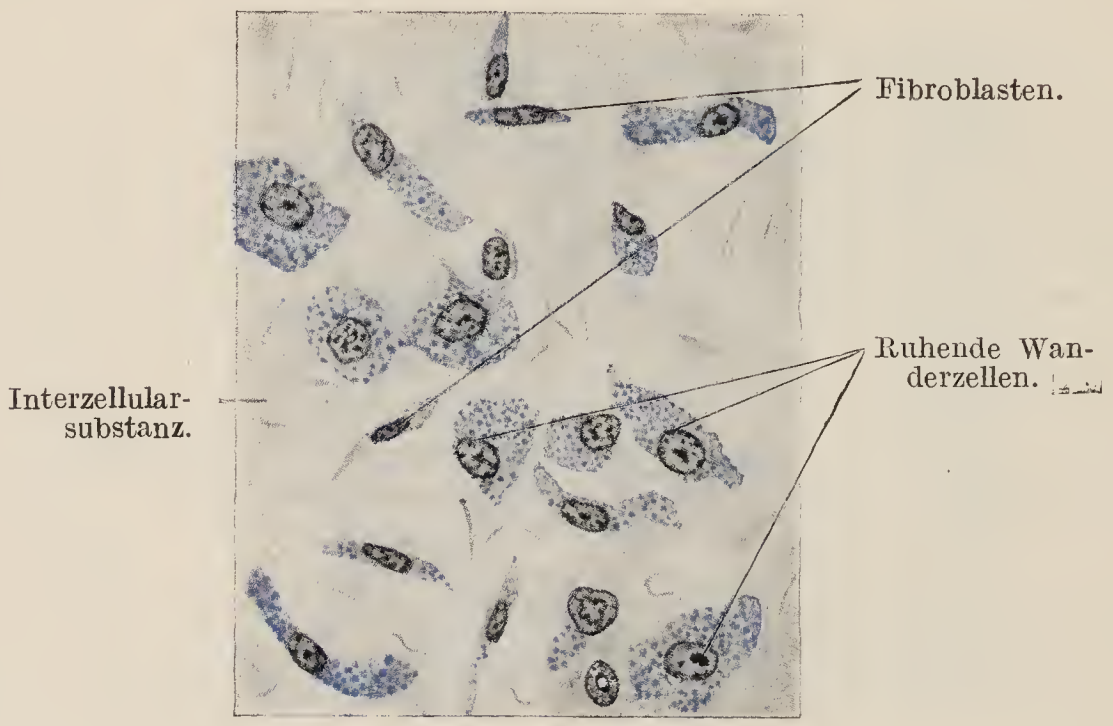

Fig. 42.

Fibroblasten und „Ruhende Wanderzellen“ im subkutanen Bindegewebe der Maus nach Speicherung von Trypanblau. 500 mal vergrößert. Technik Nr. 15, S. 116.

terisiert 1. durch das Verhalten der Zellen, 2. durch die Masse und die Differenzierungsweise der Interzellularsubstanz.

Wenn auch mit Recht immer wieder darauf hingewiesen wird, daß wir der Interzellularsubstanz nicht das Leben absprechen dürfen, weil sich in ihr auch ohne unmittelbare Anteilnahme der Zellen Bildungsprozesse abspielen, so sehen wir doch eine Reihe wichtiger Lebensvorgänge, vor allem die erste Bildung der Stützsubstanzen an Zellverbände geknüpft und betrachten diese deshalb als Bildner der Stützsubstanzen und als diejenigen Bestandteile der ausgebildeten Gewebe dieser Gruppe, an die die wichtigsten Stoffumsetzungen gebunden sind.

In allen Formen des Stützgewebes liegen Stammzellen, die als unmittelbare Abkömmlinge des Plasmodiums zu betrachten sind; diese behalten ihre Zusammenhänge entweder mehr oder weniger deutlich bei und bilden die sogenannten Fibroblasten des lockeren Bindegewebes, die sogenannten Retikulumzellen (s. retikuläres Bindegewebe, S. 98), die

Sehnenzellen (s. S. 101), Knochenzellen (s. S. 114), oder sie verlieren die plasmatischen Verbindungen und werden dann allseitig von Interzellularsubstanz umschlossen (Knorpelzellen, s. S. 107). Unmittelbare Umwandlungsformen aus dem Plasmodium sind auch die Fett- und die Pigmentzellen, die sich von den obengenannten, morphologisch mehr indifferenten Zellformen durch auffallende zytoplasmatische Einschlüsse unterscheiden. Alle diese Zellformen sind durch ihre (normalerweise) unveränderliche Lage im Innern der festeren Teile der Interzellularsubstanz ausgezeichnet.

Neben ihnen finden wir in den Stützgeweben, besondes in den saftreichen, weicheren (lockeres Bindegewebe, adenoides Gewebe der Lymphknoten und der Schleimhäute), verschiedenartige, sogenannte freie oder wandernde Zellen vor. Ihr Vorkommen unterliegt in den einzelnen Gewebsformen den größten Schwankungen; sie vermögen ihre Lage zu verändern, was sich in fixierten Präparaten an ihrer unregelmäßigen Form erkennen läßt. Besonders unter starken physiologischen und pathologischen Reizen kann ihre Zahl an einzelnen Gewebestellen stark zunehmen.

Die Herkunft und Bedeutung dieser Zellen ist nicht für alle Fälle geklärt. Wir unterscheiden:

a) Ruhende Wanderzellen (Maximow). Der Name „Ruhende Wanderzellen" drückt aus, daß diese Zellen auf Reize hin Wanderungen ausführen können. In diese Gruppe fallen die Klasmatozyten[1]) (Ranvier), die Adventitiazellen. Die Adventitiazellen sind „ruhende Wanderzellen", die in den Außenschichten der Blutgefäße (T. externa oder adventitia) aufgefunden werden (Marchand); sie gehören zu der Gruppe der Histiozyten (Aschoff). Der Name Histiozyten = vom Gewebe stammende Zellen ist als Gegensatz zu Blutzellen (Leukozyten) gemeint. Beim Entzündungsvorgang reichern sich zahlreiche Zellen an, die teils dem Blute, teils den „Ruhenden Wanderzellen" entstammen. Als „Bluthistozyten" werden die losgelösten „ruhenden Wanderzellen", Retikulumzellen (Milz, Lymphknoten, Knochenmark) und ebenfalls gelegentlich sich ablösende Kapillarepithelien bestimmter Organe (Leber) zusammengefaßt. Allen diesen Formen ist ein bedeutendes Speicherungsvermögen und die Loslösung aus dem Gewebsverband bei Reizzuständen gemeinsam.

Diese Zellen liegen in sehr großer Zahl im lockeren Bindegewebe aller Organe, besonders auch in der Umgebung der Blutgefäße. Sie dürften umgewandelte Formen der Fibroblasten sein und aus diesen dauernd während des ganzen Lebens entstehen. Sie sind durch ihr besonderes Speicherungsvermögen am besten zu charakterisieren.

Sie enthalten normalerweise in ihrem Zelleib mannigfaltige Einschlüsse; saure Farbstoffe, dem lebenden Organismus einverleibt, werden vom Zytoplasma dieser Zellen reichlich aufgenommen und gespeichert, während sich die Fibroblasten an diesem Vorgange weniger stark beteiligen. Auch gröbere Substanzen (Zelltrümmer, Bakterien usw.) nehmen sie auf, weshalb man sie oft auch als Makrophagen bezeichnet.

---

[1]) Von *τὸ κλάσμα* = das Bruchstück: Ranvier hatte an einem Teil dieser Zellen beobachtet, daß sie Teile des Zelleibes abschnüren können; ob dies eine Eigenschaft aller „Ruhenden Wanderzellen" ist, ist nicht sicher.

Die ruhenden Wanderzellen liegen offenbar den dünnflüssigen Teilen der Interzellularsubstanz (den sog. Saftspalten) dicht an, oder auch in ihnen darin, während die Fibroblasten von konsistenteren Teilen der Interzellularsubstanz umschlossen sind. Daher kommen alle das Stützgewebe durchsetzenden Substanzen zuerst mit den ruhenden Wanderzellen in Berührung und werden von ihnen intensiv aufgenommen. Bei reichlicher Beladung mit Speicherungssubstanzen lösen sich jeweils einzelne Zellen los und werden von Lymphstrom aus dem Gewebe weggeführt, gelangen in die Lymphbahn, die Lymphknoten und weiter in das Venensystem, wo sie dann gelegentlich angetroffen werden. Vermutlich gehen sie nun rasch zugrunde. Bei vielen pathologischen Fällen spielen diese Zellformen eine große Rolle.

Das Schicksal und die Fähigkeit, Fremdstoffe stark zu speichern, haben die ruhenden Wanderzellen mit den ihnen nahestehenden Retikulumzellen (s. adenoides Gewebe) in der Milz, den Lymphknoten, dem Knochenmark gemeinsam, die anderer-

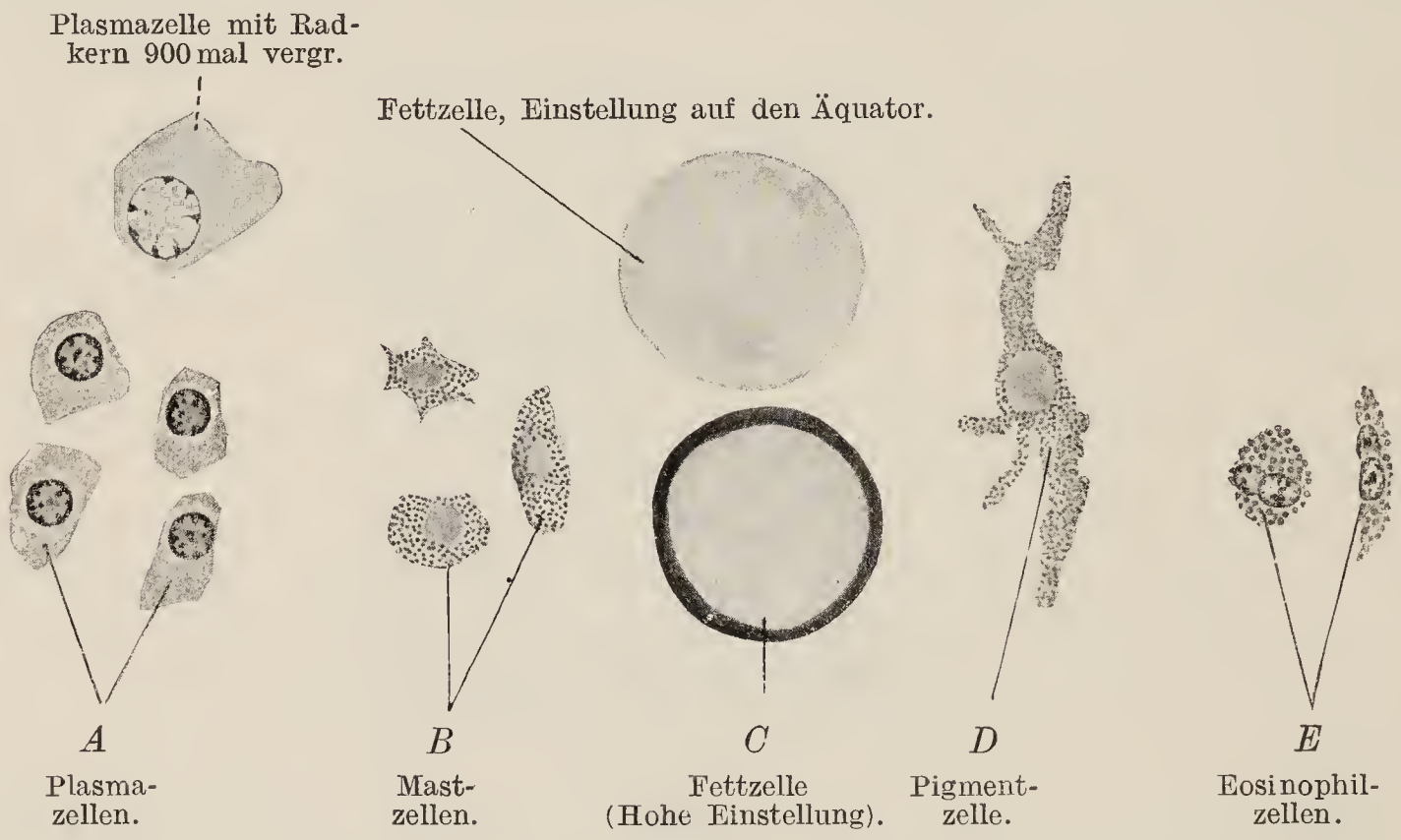

Fig. 43.

Zellen im Bindegewebe des Menschen. 560 mal vergr. Technik Nr. 16, 17, 30, S. 116, 118.

seits den Fibroblasten nahestehen, was wiederum auf die nahe Verwandtschaft aller dieser Zellformen hinweist.

b) Mastzellen (Fig. 43B) nennen wir charakteristische granulareiche Zellen, deren unregelmäßig gestaltetes Zytoplasma zahlreiche dichtgedrängte, rundliche Einschlüsse enthält. Diese lassen sich mit basischen Anilinfarben stark beladen, weshalb man sie basophil nennt (mit geeigneten Farbstoffen färben sie sich in einem vom gelösten Farbstoff abweichenden Tone, also metachromatisch). Ihre Herkunft (aus Blut- oder Gewebszellen) ist nicht sicher. Manche Forscher unterscheiden histogene und hämatogene Formen[1]).

In frühester embryonaler Zeit entstehen aus dem Plasmodium noch zweierlei später scharf vom Mutterboden unterschiedene Formbestandteile: die Gefäße und die zelligen Elemente des Blutes und der Lymphe (genauer s. unter Blut und Gefäße); besonders die zelligen Bestandteile

[1]) Der Name „Mastzellen“ rührt von der irrigen Auffassung her, daß sie zur Ernährung des Körpers in Beziehung stehen.

der Lymphe, die verschiedenen Formen von Lymphozyten machen einen bedeutenden Teil der wandernden Zellen in den Stützsubstanzen aus. So kommen in verschiedener Menge

c) kleine Lymphozyten (über ihren Bau s. Blut) vor, während

d) die sogenannten Plasmazellen weniger regelmäßig angetroffen werden. Diese sind offenbar Umwandlungsformen der Lymphozyten, von denen sie sich durch den Umfang des Zytoplasmas unterscheiden. Sie liegen vorzugsweise in der Nähe kleiner Blutgefäße, sind basophil, ohne eine ausgesprochene Granulierung des Zytoplasmas, und haben einen einfachen, exzentrischen, von einem hellen Hof umgebenen Kern, dessen Chromatin in starken Brocken der Kernmembran anliegt: sogenannter Radkern (Fig. 43A). Sie sind nur ausnahmsweise Phagozyten[1]). Nur bei vermehrtem Stoffwechsel (während der Verdauung in der Darmwand, während der Schwangerschaft und der Menstruation in der Uteruswand, bei entzündlichen Vorgängen usw.) treten sie auf, so daß man annehmen kann, daß sie durch Speicherung bestimmter Substanzen heranwachsende Lymphozyten sind.

e) Endlich finden sich in Stützgeweben eine wechselnde Zahl sogenannter azidophiler Zellen (Fig. 43E) vor, deren Zytoplasmagranula sich vorzugsweise mit sauren Farbstoffen färben. Sie werden von vielen Autoren als identisch angesehen mit den entsprechend granulierten Formen der Blutzellen (azidophile Leukozyten).

Die Interzellularsubstanz, in den ersten Entwicklungsstufen rein flüssig, verfestigt sich unter dem Einfluß der Zellen teilweise und in den verschiedenen Formen des Stützgewebes in sehr wechselndem Umfang. Diese Verfestigung dürfte in erster Linie auf einer zunehmenden Konzentrierung an eiweißartigen Stoffen beruhen.

Den Einfluß der Konzentration auf die Festigkeit einer Eiweißstoffe enthaltenden Lösung können wir am Beispiel der Gelatine prüfen. Sie erstarrt bei einer bestimmten Temperatur erst dann zu einer Gallerte, wenn eine gewisse kritische Konzentration erreicht ist. Schwächere Lösungen bleiben bei der gleichen Temperatur zähflüssig, stärkere bedürfen zum Flüssigwerden einer noch höheren Temperatur.

Die Verfestigung betrifft in der Regel nicht die gesamte Interzellularsubstanz eines Stützgewebes. Vielfach wird diese Masse in Form von Lamellen schichtweise gebildet, so daß zwischen den Lamellen dünnflüssigere Spalten übrig bleiben; so kommt es, daß in vielen Stützgeweben die Möglichkeit besteht, daß freie Zellen sich in solchen flüssig gebliebenen Spalten der Interzellularsubstanz bewegen können; auch für die Diffusion gelöster Stoffe dürften diese Einrichtungen von größter Bedeutung sein (sogenanntes Saftspaltensystem).

Das Saftspaltensystem ist von sehr wechselnder Ausdehnung; es kann durch reichliche in ihm auftretende Zellansammlungen stark ausgedehnt werden, umgekehrt im zellfreien Zustande unsichtbar sein. Reichliche Flüssigkeitsansammlung in diesen Räumen kann eine starke Aufschwellung im gesamten Stützgewebe verursachen (sogenanntes Ödem).

Die Verfestigung der Interzellularsubstanz ist in der Regel mit der Bildung fibrillärer oder membraniger Strukturen verbunden, zwischen

---

[1]) Von *φαγεῖν*, fressen, Freßzellen.

denen meist noch als „Kittsubstanz" ein undifferenzierter Teil der verfestigten Interzellularsubstanz angenommen wird.

Die Bildungsweise der Differenzierungsprodukte der Interzellularsubstanz unterliegt noch der Diskussion. Sie entstehen entweder direkt aus den Bindegewebszellen, binnenzellig in der Hautschicht dieser Zellen, von denen sie sich dann ablösen und mit gleichfalls abgelösten Nachbarfibrillen sich zu zwischenzelligen Bündeln vereinigen (hierbei sollen Plastosomen das Material für die Fibrillenbildung darstellen) oder indirekt aus Bindegewebszellen, welche durch ihre Tätigkeit die zur Fibrillenbildung notwendigen Stoffe der Interzellularsubstanz zuführen, in der es dann nachträglich zur Fibrillenbildung kommt.

Ihrem chemischen, physikalischen und färberischen Verhalten nach lassen sich im wesentlichen zwei Arten von differenzierten Substanzen in der Interzellularsubstanz der Stützgewebe bei höheren Wirbeltieren nachweisen, die kollagenen und die elastischen Substanzen.

Die kollagene[1]) Substanz besteht aus äußerst feinen (0,6 μ), gleichmäßig glatten, unverzweigten Fäden (Bindegewebsfibrillen), welche durch eine geringe Menge ungeformter Interzellularsubstanz zu verschieden dicken Bündeln, den Bindegewebsbündeln, verbunden werden. Diese Bündel sind weich, biegsam, wenig dehnbar und charakterisiert durch ihre blassen Konturen, ihre Längsstreifung (die von ihrer Zusammensetzung aus parallel angeordneten Fibrillen herrührt), ihren im ungedehnten Zustand welligen[2]) Verlauf, sowie durch ihr chemisches Verhalten; sie zerfallen durch Behandlung mit Pikrinsäure in ihre Fibrillen, quellen auf Zusatz verdünnter Säuren, z. B. Essigsäure, bis zu vollkommener Durchsichtigkeit auf, werden durch alkalische Flüssigkeiten zerstört und geben beim Kochen Leim (Glutin). Daher hat dieses Differenzierungsprodukt seinen Namen.

Mit einer Reihe von Färbemethoden gelingt es, die kollagenen Fibrillen charakteristisch von anderen Gewebsbestandteilen zu unterscheiden; so werden sie bei Pikrofuchsinfärbung (s. Nr. 18, S. 42) rot, bei Eosin-Methylblau (s. Nr. 20, S. 116) blau gefärbt. Während diese „spezifischen" Färbungen von vielen Autoren auf chemische Eigenschaften der Fibrillen bezogen werden, vermögen wir darin nur den Ausdruck einer spezifischen physikalischen Dichte zu erkennen. Es muß jedenfalls davor gewarnt werden, alles was sich mit diesen „Bindegewebsfärbungen" im spezifischen Tone färbt, etwa für kollagen zu halten.

In mancher Beziehung weichen die Eigenschaften der Fibrillen im retikulären Gewebe sowie in den sogenannten Gitterfasern der Leber von der verbreiteten Form der kollagenen Fibrillen ab; sie dürften aber im wesentlichen aus den gleichen Substanzen bestehen.

Die Zahl und die Anordnung der kollagenen Fibrillen charakterisieren die mechanische Struktur eines Stützgewebes in besonderem Maße. Bei wechselnder Beanspruchung in verschiedenen Richtungen durchflechten sich die Bindegewebsbündel, ohne besondere Bevorzugung einer einzelnen Verlaufsrichtung. Einseitiger Zug (Seh-

---

[1]) Von *ἡ κόλλα*, der Leim = leimgebend.

[2]) Das am häufigsten vorkommende weiche Stützgewebe bietet sich deshalb oft als „welliges oder lockeres Bindegewebe" dar.

nengewebe) zwingt die Fibrillen zu unter sich paralleler Anordnung in der Richtung des Zuges.

Die leimgebenden Fibrillen des Knorpel- und Knochengewebes — in beiden sind sie besonders reichlich entwickelt — werden optisch schwerer nachweisbar, weil sie hier durch eine besondere Umwandlung der ungeformten Interzellularsubstanz (beim Knorpel die sogenannten Chondroitinschwefelsäure, beim Knochen Kalksalze) beeinflußt werden.

Die elastische Substanz ordnet sich zu Fasern oder sogenannten gefensterten Membranen; sie zeichnet sich durch die scharfen dunklen Umrisse, durch ihr starkes Lichtbrechungsvermögen, sowie — im Gegensatz zu den kollagenen Substanzen — durch ihre bedeutende Widerstandsfähigkeit gegen Säuren und Alkalien aus. Die elastischen Fasern sind von sehr verschiedener Dicke (von unmeßbar feinen bis zu 10 μ) und kommen meist in Form feinerer oder gröberer Netze vor, die wieder bald eng-, bald weitmaschig sind. Aus dickeren, elastischen Fasern gewebte, engmaschige Netze bilden den Übergang zu elastischen Membranen (Fig. 44), welche entweder homogen oder feinstreifig, von verschieden großen Löchern durchbrochen sind (daher der Name „gefensterte Membranen“).

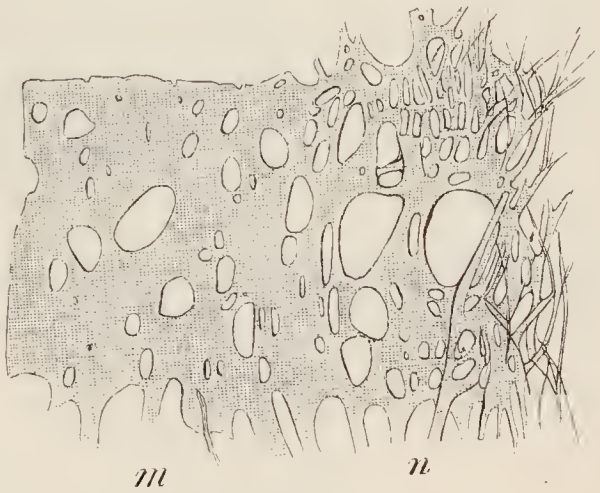

Fig. 44.

Netzwerk (*n*) dickerer elastischer Fasern, nach links in eine gefensterte Membran (*m*) übergehend. Aus dem Endokard des Menschen. 560 mal vergr. Technik Nr. 19, S. 116.

Über die spezifischen Färbungen der elastischen Substanzen (s. Nr. 6, S. 35) ist das gleiche zu sagen, was oben für die kollagenen Fibrillen ausgeführt wurde.

Die elastische Substanz wird auch als Elastin bezeichnet; es gibt Fälle — vorzugsweise pathologische, z. B. in der verwitterten Gesichtshaut älterer Personen — in denen sich die elastischen Fasern mit den spezifischen sauren Farbstoffen (S. 35) nur schwach, dagegen mit basischen, kernfärbenden Farben stark färben; die Substanz solcher Fasern nennt man Elazin. Andererseits können degenerierende Fasern leimgebender Natur sich mit den genannten sauren Farben stark färben; dieses veränderte Bindegewebe hat man Kollastin genannt.

Die elastischen Fasern sollen binnenzellig (in Form feinster Körnchen?) entstehen, die alsbald zu dünnen, später durch Apposition dicker werdenden Fasern verschmelzen. Nach anderen Autoren entstehen sie nicht direkt in Zellen, sondern durch Umbildung von Bindegewebsfibrillen.

Die elastischen Fasern können in fast allen Arten von Stützgewebe spärlich oder in größerer Zahl auftreten; überwiegen sie gegenüber der kollagenen Substanz an Masse, so beeinflussen sie die mechanischen Eigenschaften des Stützgewebes wie sein Aussehen in bedeutender Weise. Im allgemeinen zeigt die mehr gelbliche Farbe eines Stützgewebes den Gehalt an elastischer Substanz an („gelbes Bindegewebe, gelber Knorpel“).

Im Gegensatz zu extrem aus kollagenen Differenzierungsprodukten zusammengewirkten Geweben, die nur wenig dehnbar sind, vermögen elastische Gewebe erhebliche Dehnungen nach Aufhören des Dehnungszuges fast völlig wieder auszugleichen. Wirkt der Dehnungszug einseitig,

so kommt es zu parallelfaseriger Anordnung des Fasernetzes (elastisches Nackenband); bei zentrifugal flächenhaft wirkender Dehnung (in der Wandung der großen Arterien, s. dort) kommt es zur Membranbildung aus elastischer Substanz.

Mit dem Alter nimmt die Fähigkeit, Dehnungen wieder auszugleichen, allmählich ab, wodurch das Schlaffwerden z. B. des Stützgewebes in der Haut zu erklären ist.

Die Ernährung der Stützgewebe ist durch Diffusionsströme in der Interzellularsubstanz ermöglicht. Die Blutgefäße, die ja als Abkömmlinge des Stützgewebes zu betrachten sind, bringen die Nahrungssubstanzen in allen Teilen des Körpers in die feinsten Verzweigungen des Gefäßsystems, die sogenannten Kapillaren, durch deren dünne Wandung die Nahrungsstoffe in das Stützgewebe übertreten. Hier dienen sie teilweise als Substrat für den Stoffwechsel der Zellen und der Interzellularsubstanz der Stützgewebe selbst, teils gelangen die Nahrungsstoffe auf diesem Wege an die Epithelien und deren Abkömmlinge, die Drüsen. Ebenso werden die Stoffwechselprodukte der Epithelzellen durch das Stützgewebe hindurch den Gefäßbahnen zugeführt. Dadurch werden alle Teile des Stützgewebes, die mit Epithelien in naher Beziehung stehen, zu wichtigen Überträgern des Stoffwechsels dieser Gewebe. Damit steht wieder im Zusammenhang, daß die Kapillaren des Gefäßsystems um so dichter gelagert sind, je größere Stoffwechselzentren in den Stützgeweben liegen (s. bei Gefäßsystem).

Die Formen des Stützgewebes.

1. Das Bindegewebe.

Die Grundsubstanz des Bindegewebes ist mehr oder weniger weich, die Zellen sind spärlich. Man unterscheidet mehrere Arten: a) das gallertartige Bindegewebe, b) das retikuläre und c) das fibrilläre Bindegewebe.

a) Das gallertartige Bindegewebe, Fig. 45, besteht aus einer großen Menge ungeformter, „schleimhaltiger", feine Bindegewebsbüschel einschließender Grundsubstanz, die in den Maschen des Plasmodiums liegt, und findet sich bei höheren Tieren nur im Nabelstrange der Embryonen, ist dagegen bei vielen niederen Tieren sehr verbreitet[1]).

b) Das retikuläre Bindegewebe bildet ein Schwammwerk, dessen Gerüst im wesentlichen aus dem Plasmodium der „Rektikulumzellen" besteht; diese haben eine ganz ähnliche Anordnung wie das Plasmodium im Gallertgewebe. Der Unterschied des letzteren gegen das retikuläre Gewebe besteht im Verhalten der Interzellularsubstanz; in den Lücken des Plasmodiums finden wir nur eine bewegliche Flüssigkeit (Lymphe), in der freie Zellen liegen.

---

[1]) Über den von manchen Autoren hierher gerechneten Glaskörper s. bei Auge.

Wir können diese Lymphe als „flüssige Interzellularsubstanz“ auffassen.

Ob an der Oberfläche des Plasmodiums noch festere Interzellularsubstanz ausgebildet ist, darin gehen die Auffassungen auseinander; die das plasmodiale Gerüst stützenden Fasern (Retikulinfasern), die den kollagenen Fibrillen nahe stehen, werden teils als intraplasmatische Bildungen, teils als solche der Interzellularsubstanz (also als extraplasmatische) aufgefaßt (s. Fig. 46).

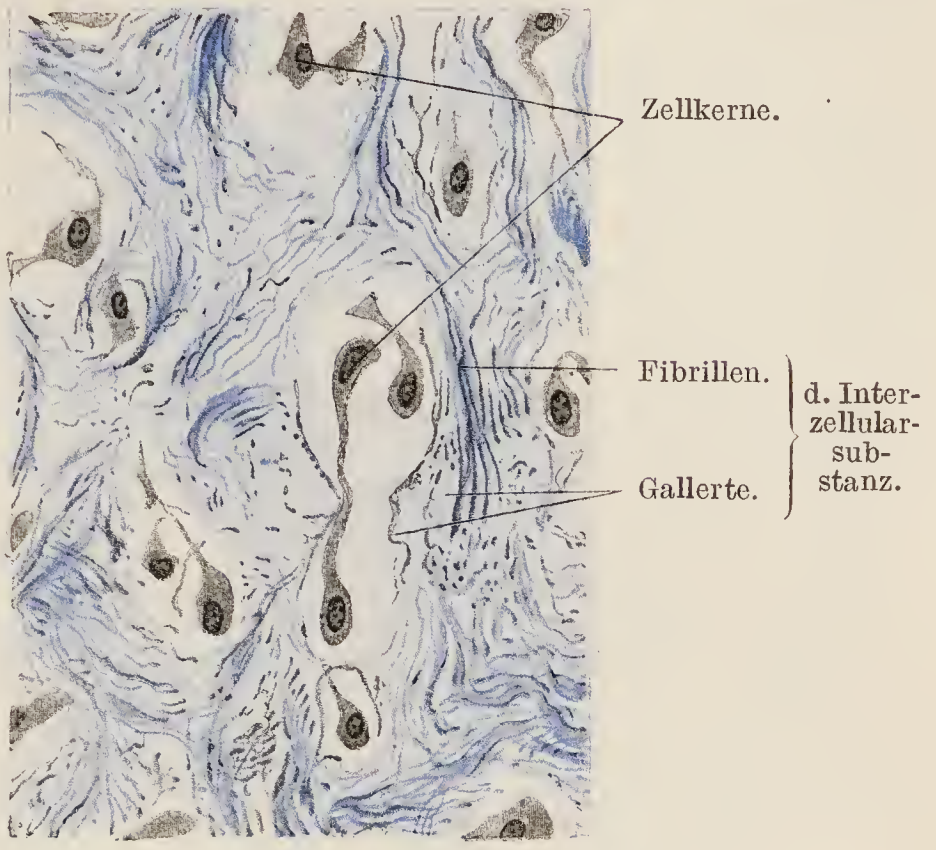

Fig. 45.

Gallertiges Bindegewebe (Nabelstrang zur Zeit der Geburt, Mensch). 500 mal verg. Technik Nr. 20, S. 116.

In besonderer Entfaltung findet sich das Gewebe in den Lymphknoten vor; man bezeichnete diese früher oft als Lymphdrüsen, das retikuläre Gewebe deshalb auch als adenoides[1]) Gewebe. Diese Gewebsform ist aber nicht auf die Lymphknoten beschränkt, sondern in ähnlicher Ausbildung in vielen Schleimhäuten, besonders im Darmkanal zu finden.

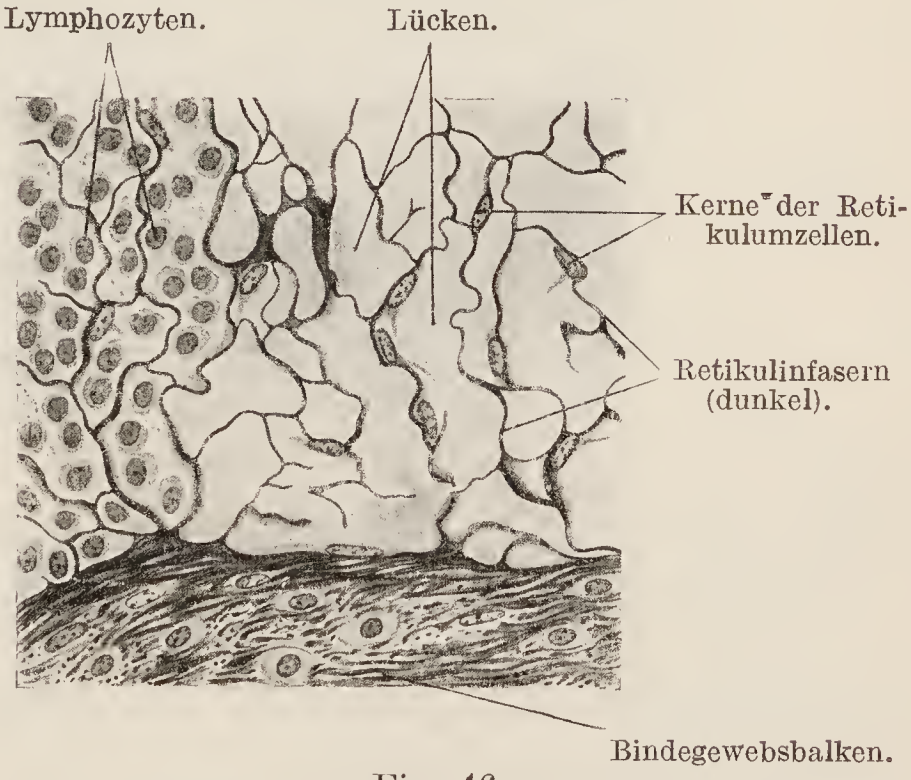

Fig. 46.

Retikuläres Bindegewebe. Aus einem Schnitt durch einen Lymphknoten vom Menschen; links freie Zellen (Lymphozyten) in den Hohlräumen, rechts dieselben weggelassen. 500 mal vergr. Technik. Nr. 21, S. 117.

In Lymphknoten (Milz und Knochenmark) spielen die Zellen des retikulären Gewebes eine besonders wichtige Rolle durch die Fähigkeit Fremdstoffe zu speichern (s. S. 93). Bei starker Zufuhr von Fremdstoffen vermögen sich Zellen aus dem plasmodialen Gefüge loszulösen; diese geraten dann in die Hohlräume und von da in die Lymph- und Blutbahn, wo sie als „Bluthistiozyten“ angetroffen werden (s. a. S. 93).

---

[1]) Von ὁ ἀδήν, die Drüse.

c) Das fibrilläre Bindegewebe tritt in sehr verschiedener Gestalt und Zusammensetzung auf.

Je nach der Differenzierungsweise der Interzellularsubstanz gewinnt es ein ganz verschiedenes Aussehen. Wir unterscheiden:

α) das lockere (oder formlose) Bindegewebe (Fig. 47), das überall dort gefunden wird, wo eine ausgesprochene mechanische Beanspruchung fehlt, dagegen die Stoffwechselfunktion (s. S. 98) stark entwickelt ist. Hierdurch erscheint es morphologisch als Verbindungs- und Ausfüllungsmasse zwischen benachbarten Geweben und Organen.

An Zellen finden wir in ihm die meisten Arten der oben besprochenen vor: Fibroblasten, Fettzellen, ruhende Wanderzellen, Mastzellen, verschiedene Formen von weißen Blutzellen, an manchen Stellen Pigmentzellen.

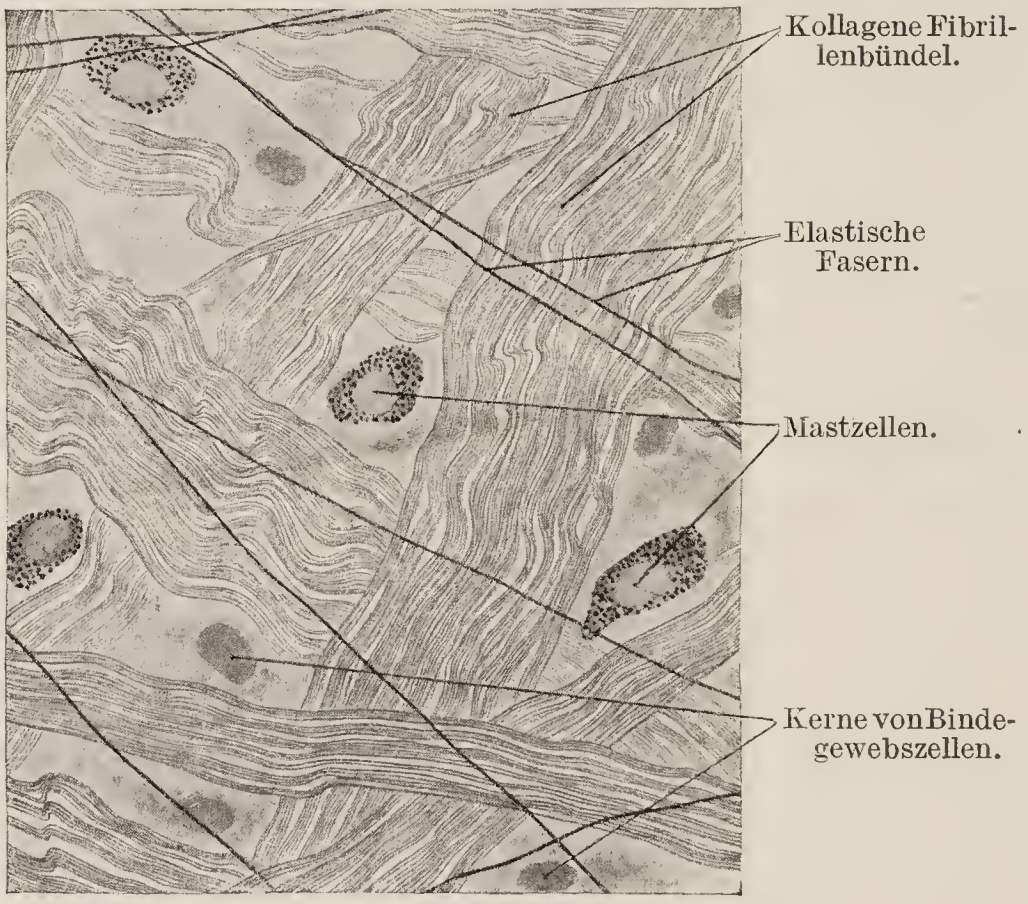

Fig. 47.

Lockeres Bindewebe. Ausgespanntes Häutchen vom Zwischenmuskelgewebe (Kalb). Färbung der kollagenen, elastischen Fasern und der Mastzellen. 500 mal vergr. Technik Nr. 22 S. 117.

Die Interzellularsubstanz ist durch lockere Fügung und mannigfachste Richtung ihrer kollagenen Bündel ausgezeichnet und überall von meist feineren elastischen Fasernetzen durchzogen.

Da, wo lockeres Bindegewebe an Epithel stößt, kommt es nicht selten zur Bildung gleichartig aussehender Häute, die als Grundmembranen (Basement membrane), als Membranae propriae und als Glashäute beschrieben werden. Sie sind zum Teil Modifikationen des Bindegewebes, und bestehen dann aus einem Filz feinster Fasern, zum Teil ein Produkt des Epithels (s. Entwicklung der Glashaut des Haarbalges).

In dünner Lage flächenhaft ausgebreitet findet sich das lockere Bindegewebe in den Mesenterien der Bauchhöhle, gegen die es durch Plattenepithel (Endothel) abgeschlossen wird. Durch Lückenbildung wird das Bindegewebe auf ein Netzwerk reduziert (Omentum, s. Fig. 48 und 22, S. 77).

β) Die geformten Bindegewebe treten überall da auf, wo gesteigerte mechanische Beanspruchungen die Stützsubstanz treffen. Je nach der Art dieser Reize kommt es zu verschiedenen, charakteristischen Bildungsformen. Die interzellularen Differenzierungen überwiegen an Masse stark die Zellen, die Saftströmung dürfte in gleichem Maße erschwert sein; die Zahl der in diesen Geweben anzutreffenden Wanderzellen ist entsprechend bedeutend geringer als im lockeren oder gar im retikulären Bindegewebe.

Schon die Umhüllung größerer Bündel anderer, faseriger Gewebe (Nerven, Muskeln) erfordert stärkere Lagen parallelfaseriger Bindegewebe (Perineurium, Perimysium). Stärkere flächenhafte Dehnungsreize, wie sie von den bei der Zusammenziehung sich verdickenden Muskeln auf die oberflächlichen Bedeckungshäute (Faszien) ausgeübt werden, bewirken oft eine Durchflechtung starker sich kreuzender, kollagener Bündel.

An manchen Stellen der Haut (beim Menschen besonders an Handfläche und Fußsohle) handelt es sich darum, eine gegen Druck widerstandsfähige Bindegewebslage zu schaffen, wobei eine stärkere Ausbildung der kollagenen Fibrillenbündel (bis zur Stärke von 10 μ) und eine Durchflechtung derselben in den verschiedenen Richtungen des Raumes erzeugt wird (Fig. 49). Das kollagene Formelement überwiegt in diesen Geweben das elastische bedeutend.

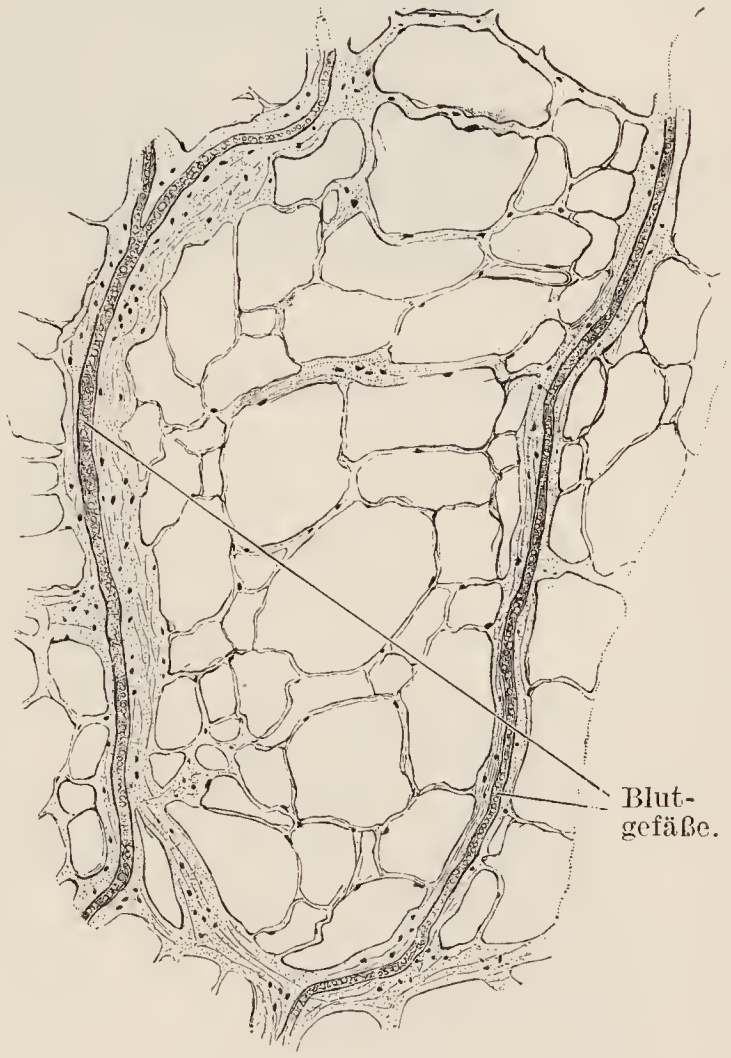

Fig. 48.
Geformtes Bindegewebe. Stückchen des Omentum majus eines Menschen. 60mal vergr. Technik Nr. 23, S. 118.

Wirkt ein Zug auf das Bindegewebe vorwiegend in einer Richtung, so kommen parallelfaserige Bindegewebe zustande, wie sie bei vielen Gelenkbändern vorliegen, in denen dann die Fibroblasten bei reichlicher Fibrillenbildung zu länglichen Zellformen mit spindeligen Zellkernen umgeformt erscheinen. Die enorme Ausbildung kollagener Fibrillenbündel bedingt die starke Widerstandsfähigkeit der Bänder gegen Zug und Zerreißung.

Die extreme Einseitigkeit in der Ausbildung parallel angeordneter, kollagener Fibrillenbündel, gleichzeitig gänzliche Einseitigkeit starker Zugbeanspruchung charakterisiert das Sehnengewebe.

Die Regelmäßigkeit des Sehnenaufbaues wird durch die Zusammenfassung der Fibrillenbündel zu Primitivbündeln bewirkt; zwischen diesen liegen spärliche Mengen lockeren Bindegewebes, das die zur Ernährung notwendigen Blutgefäße führt. Elastische Fasern, die hier sehr fein sind, kommen nur spärlich vor.

Die Sehnenzellen sind zu säulenartigen Reihen angeordnet (Fig. 50) und die langgestreckten Zellkörper, die einen spindeligen Kern enthalten, liegen dicht von der fibrillär differenzierten Interzellularsubstanz umschlossen, so daß der Zelleib in der Längsrichtung meist eingefurcht wird. Dadurch bekommen die Sehnenzellen die Form eines zentral gelegenen Stabes, von dem nach drei oder vier Seiten dünne

blattartige Anhänge abgehen (sogenannte Flügelzellen). In der Fortsetzung dieser peripheren Zellabschnitte ist die Interzellularsubstanz von Spalten durchsetzt, so daß

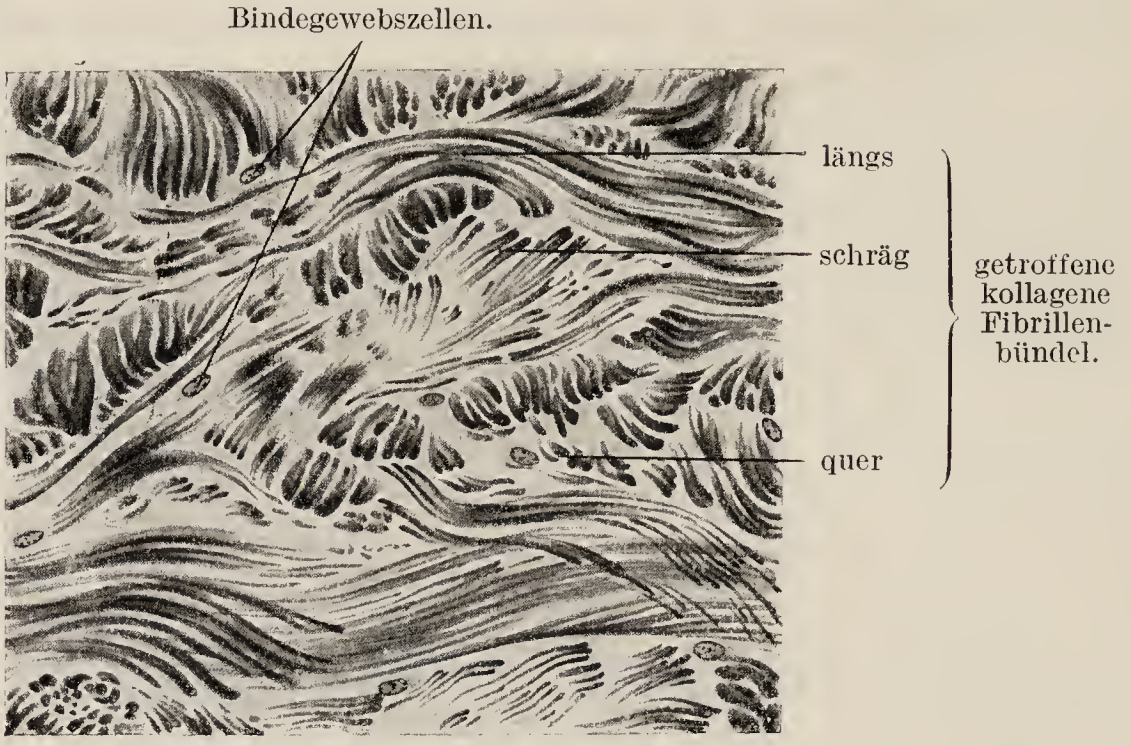

Fig. 49.

Verfilztes Bindegewebe. Schnitt durch die Lederhaut der Handfläche. 500 mal vergr. Technik Nr. 24, S. 118.

Fig. 50.

Sehnenbündel mit Sehnenzellen des Menschen. 560 mal vergrößert. Technik Nr. 25, S. 118.

die Orte, an denen die Zellen liegen, auf dem Sehnenquersehnitt durch solehe Spalten miteinander in Verbindung stehen (Fig. 51). Ob die Zellen selbst ein zusammenhängendes Plasmodium bilden, ist nieht sieher.

Geformtes Bindegewebe kann aber auch bei extremer Ausbildung elastischer Substanz vorkommen. Hierdurch wird bei einseitigem Zuge die Möglichkeit einer Dehnung zugelassen, der dann beim Nachlassen des Zuges die Wiederherstellung der ursprünglichen Länge folgt. Solche Gewebe bezeichnen wir als elastische Bänder (Nackenband, Ligg. flava).

Die elastische Substanz bildet in ihnen parallel geriehtete, aber vielfaeh untereinander zusammenhängende dicke elastisehe Fasern (Fig. 52), an denen man eine etwas diehtere Oberfläehensehieht darstellen kann. Diese Fasern liegen in der spärliehen Interzellularsubstanz, in der aueh kollagene Fibrillen in geringem Grade ausgebildet sind (Fig. 53). Die Zellen, umsehlossen von der Interzellularsubstanz, zeigen den gewöhnliehen Typus der Fibroblasten; Wanderzellen werden nur spärlich angetroffen.

Als besonders spezialisierte Abarten des lockeren Bindegewebes betrachten wir endlich das Pigmentgewebe und das Fettgewebe.

Das Pigmentgewebe ist ein lockeres Bindegewebe, bei dem ein Teil der Fibroblasten Pigment enthält. Dieses erfüllt das Zytoplasma in unzähligen feinen rundlichen oder stabförmigen Körnchen, die entweder eine mehr gelbliche oder dunkelbraune Farbe besitzen.

Solche Pigmentzellen kommen beim Menschen nur in einzelnen Stellen der Haut und im Auge vor; bei vielen, besonders niederen Tieren sind sie dagegen sehr verbreitet und spielen hier durch ihre besondere Ausbildung vielfach eine große Rolle als Schutz gegen Wärme und Belichtung, zur Erzeugung auffallender Farben usw. Hier wird in besonders ausgeprägten Fällen die allen Zellen zukommende Formveränderlichkeit zu einer wichtigen Eigenschaft: durch Aussenden von Fortsätzen können die Pigmentkörnchen in eine dünnere Lage ausgebreitet werden, durch Zusammenballung der Zelle wird dagegen eine dichte Körnchenlagerung ganz andere Lichteinwirkungen zulassen.

Die Entstehung der Pigmentkörnchen kann offenbar mit den verschiedensten Prozessen in Zusammenhang gebracht werden; in vielen Fällen handelt es sich um einen Farbstoff, der aus dem Hämoglobin der Blutkörperchen durch Zersetzung entsteht und von den Bindegewebszellen gespeichert wird (hämatogenes Pigment). Andere Pigmente (Melanine, Luteïne) mögen

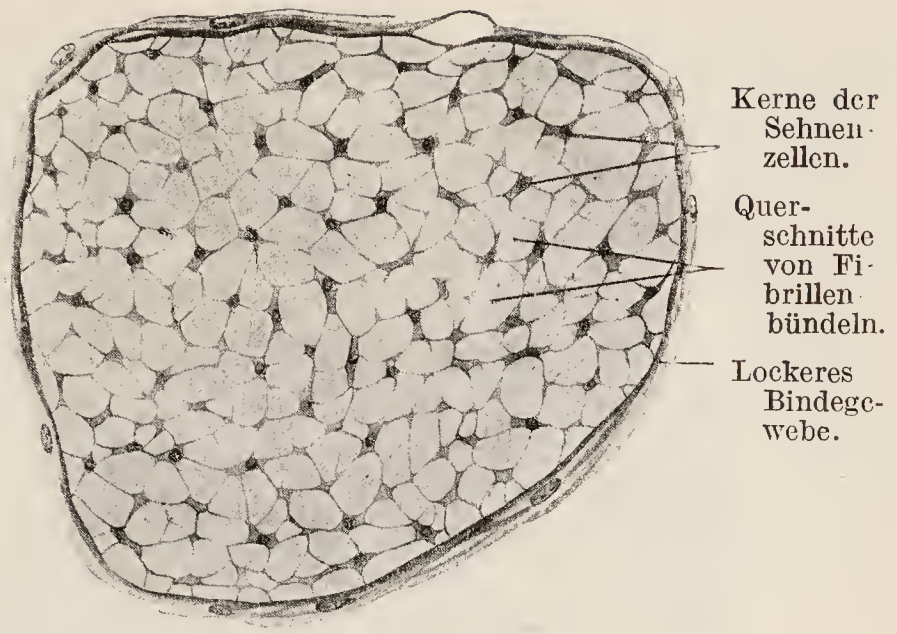

Fig. 51.

Querschnitt durch ein Sehnenbündel (Rattenschwanz). [Nach einem Präparat von M. Heidenhain.] 500 mal vergr. Technik Nr. 26, S. 118.

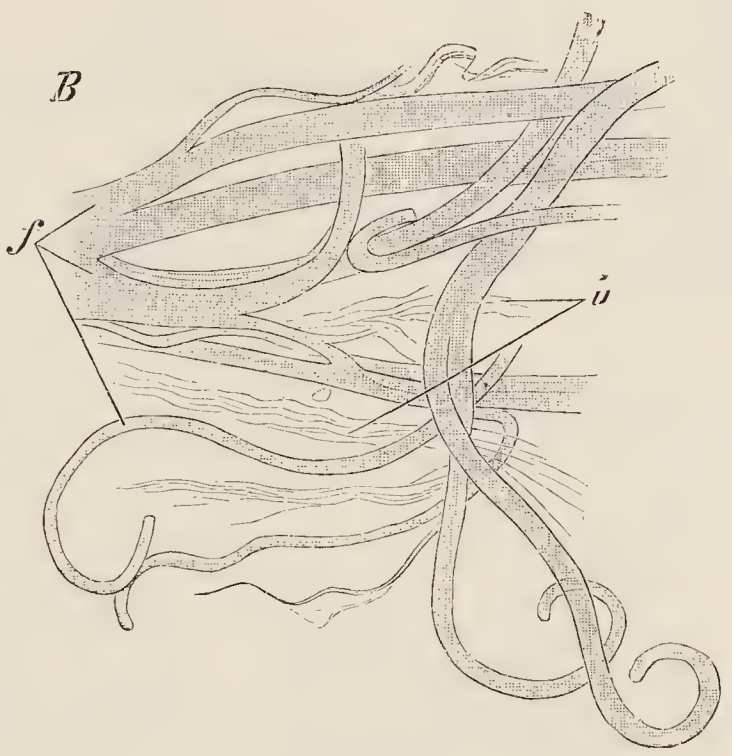

Fig. 52.

Sehr dicke elastische Fasern (*f*) aus dem Naekenband des Rindes, *b* Bindegewebsbündel. 560 mal vergr. Technik Nr. 27, S. 118.

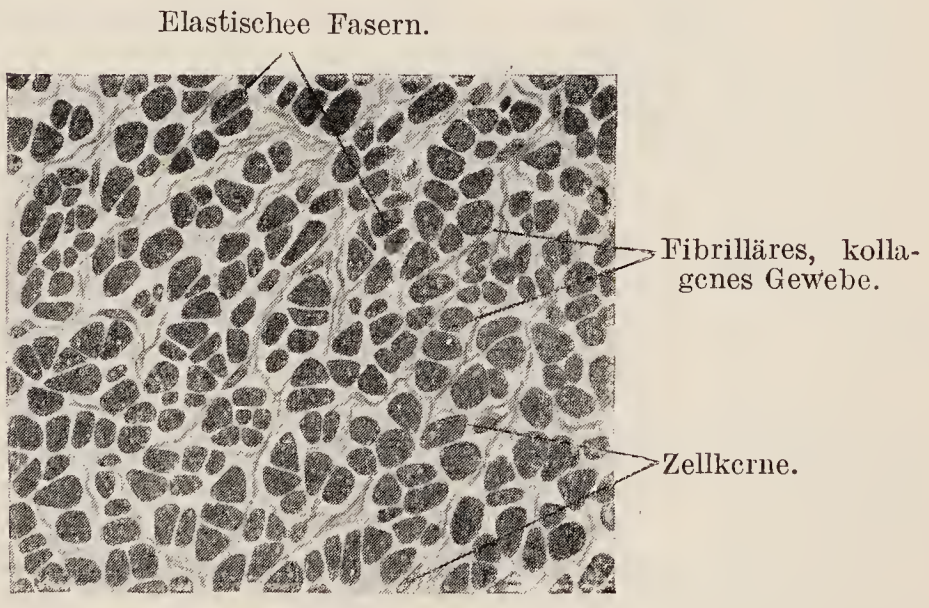

Fig. 53.

Querschnitt durch das Nackenband des Rindes. Elastische Fasern dunkel. 500 mal vergr. Technik Nr. 28. S. 118.

autochthon durch fermentative Tätigkeit der Zellen selbst entstehen. Ontogenetisch wird die Pigmentbildung von manchen Forschern mit den Plastosomen in Verbindung gebracht.

Nicht jede Pigmentzelle ist eine Bindegewebszelle, es gibt auch pigmentierte Epithelzellen, z. B. im Auge.

Das Fettgewebe ist ebenfalls nur eine Abart des lockeren Binde-

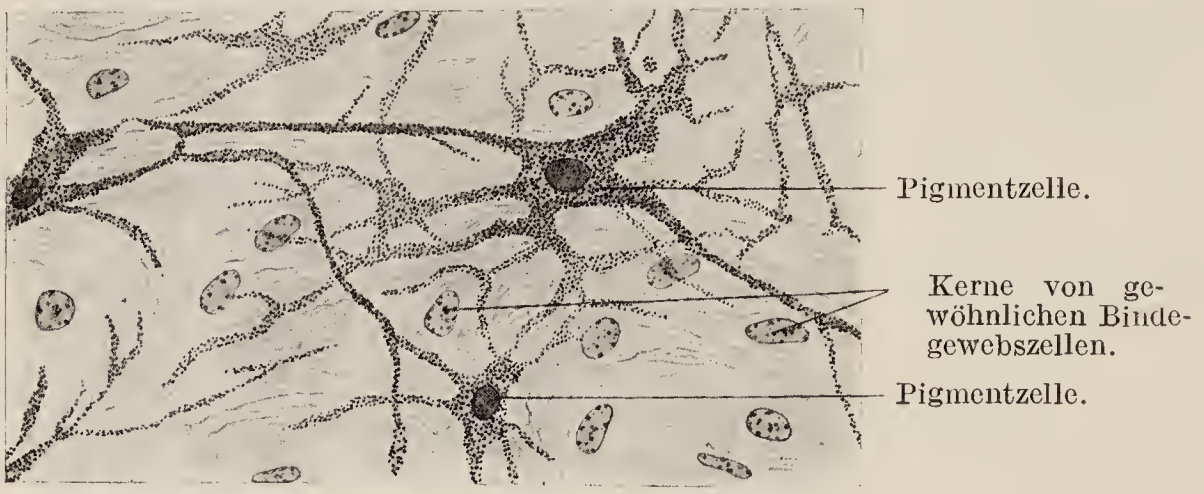

Fig. 54.
Pigmentgewebe im Corpus ciliare des Auges (Kaninchen). Die Pigmentzellen haben den plasmodialen Zusammenhang bewahrt. 500 mal vergr. Technik Nr. 29, S. 118.

gewebes, da die Ausbildung von vereinzelten Fettzellen überall in dieser Gewebsform vorkommt. Auch wissen wir, daß bei starker Fettbildung im Körper auch an solchen Stellen des Bindegewebes ein Überwiegen der

Flächenansicht von Fettzellen, in deren Kernen Fettröpfchen sichtbar sind.

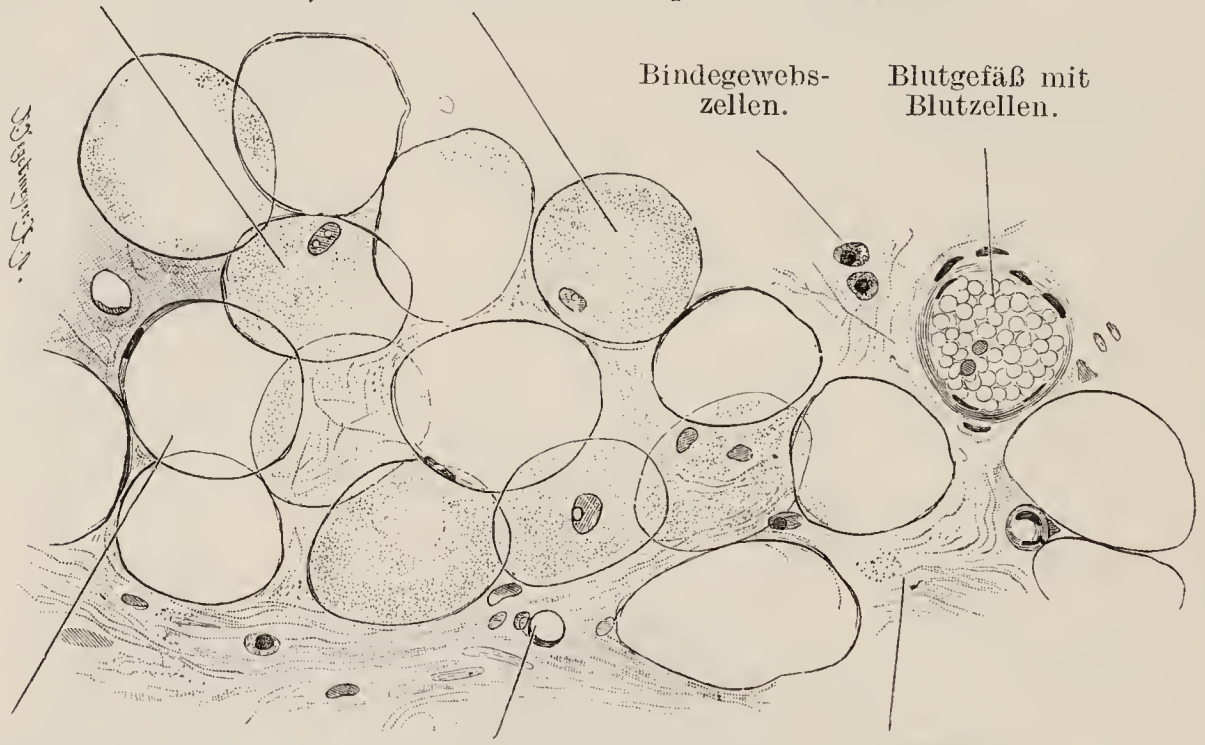

Fig. 55.
Stückchen Fettgewebe aus einem Schnitt der menschlichen Kopfhaut, etwa 240 mal vergr. Technik Nr. 31, S. 119.

Fettzellen gefunden wird, wo wir sie normalerweise nur vereinzelt vorfinden.

Die Fettsubstanzen sind Glyzerinester hochwertiger Fettsäuren, zum Teil auch fettsaure Salze. Histologisch ist Fett gut zu charakterisieren: 1. frisch durch seine eigenartige Lichtbrechung, 2. nach Osmiumbehandlung durch die Schwärzung (welche nicht ganz spezifisch ist), 3. nach Formolfixation unter Vermeidung fettlösender

Agentien (Alkohol, Äther, Chloroform, Xylol) durch Färbung mit Sudan III, Scharlach R. u. a. sogenannten, indifferenten Farbstoffen. (Genaueres s. in Lehrbüchern der Mikrotechnik.)

An Fettzellen bildet das Zytoplasma nur einen schmalen, an der Peripherie gelegenen Saum, während der größte Teil der Zelle von einem großen Fettropfen eingenommen wird. Peripher befindet sich auch der stark abgeplattete Kern, der in gut ausgebildeten, nicht aber in atrophischen Fettzellen regelmäßig ein oder mehrere scharf umschriebene Fettröpfchen enthält (Fig. 55). Häufig ist der Zytoplasmasaum so dünn, daß er nicht mehr zu sehen ist. Anhäufungen von Fettzellen geben Veranlassung zur Bildung einer von zahlreichen Blutgefäßen, Lymphgefäßen und Nerven durchzogenen Formation, des Fettgewebes, das in physiologischer Beziehung (Stoffwechsel) eine sehr wichtige Rolle spielt.

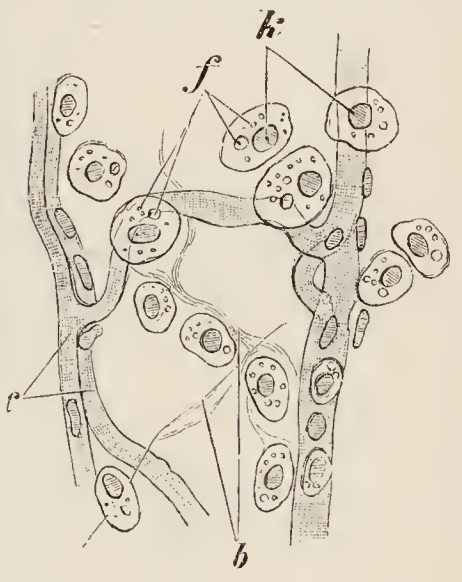

Fig. 56.
Seröse Fettzellen aus der Achselhöhle eines hochgradig abgemagerten Individuums. 240 mal vergr. *k* Kern, *f* Fettröpfchen, *c* Blutkapillaren, *b* Bindegewebsbündel. Technik Nr. 30, S. 118.

Das Fettgewebe ist nach dieser Darstellung eine Modifikation des ausgebildeten Bindegewebes, besitzt aber eigene, embryonale Bildungsstätten und entwickelt sich durch Bildung anfangs zahlreicher, kleiner Tröpfchen aus großen, zytoplasmareichen Bindegewebszellen (Steatoblasten)[1]). An denjenigen Körperstellen, an denen sich regelmäßig Fettgewebe findet, unterscheiden sich die jungen, mehr kugligen, kleine Fettröpfchen enthaltenden Fettzellen von den anderen, platten Bindegewebszellen. Die Zellen des Fettgewebes würden sich also von den Fett enthaltenden Bindegewebszellen dadurch unterscheiden, daß sie differenzierte Gebilde darstellen, die, auch wenn sie ihr Fett verloren hätten, keine Bindegewebszellen mehr werden könnten, ebensowenig wie eine vom Mesoderm stammende glatte Muskelzelle je zu einer Bindegewebszelle wird.

Bei hohen Graden von Abmagerung findet man in einzelnen Fettzellen das Fett bis auf kleine Tröpfchen verschwunden; ein blasses, mit schleimiger Flüssigkeit vermengtes Zytoplasma ist an dessen Stelle getreten, die Zelle ist nicht mehr kugelrund, sondern platt geworden. Man nennt solche Zellen seröse Fettzellen (Fig. 56). In vielen Fettzellen treten nach dem Tode oft kuglige Haufen nadelförmiger Kristalle, sogenannte Margarinkristalle auf.

2. Das Knorpelgewebe.

An Stellen, wo sich Knorpelsubstanz ausbildet, wird das Gefüge des plasmodialen Schwammes zunächst dichter, indem die Lücken zwischen den Zytoplasmasträngen zunächst kleiner werden, dann vollständig schwinden (Fig. 57). An Stelle der Lücken bilden sich nun zuerst dünne Scheidewände einer festeren Substanz aus, wodurch zytoplasmatische

---

[1]) *στέαρ, στέατος* = Fett.

Bezirke abgegrenzt werden, die je einen Zellkern enthalten (Knorpelzellen). Die Scheidewände sind die ersten Anfänge dessen, was wir Interzellularsubstanz des Knorpels nennen.

Von manchen Autoren wird auch dic Grundsubstanz des Knorpels als Exoplasma aufgefaßt, das Zytoplasma der Knorpelzellen demnach als Endoplasma.

Auf dieser Bildungsstufe (sogneanntem Vorknorpelgewebe) besitzt der Knorpel eine gewisse Ähnlichkeit mit dem sogenannten vesikulösen Gewebe, in welchem stets blasige Zellen mit festen Wänden gefunden werden. In ihm bilden die flüssigkeitsreichen Zellen, die nur von einer dünnen Schicht von Interzellularsubstanz umgeben sind, druckelastische Blasen, dcren Turgordruck die mechanische Widerstandsfähigkeit des Gewebes bedingt. Solche Zellen, die übrigens auch Übergänge zu cchten Knorpelzellen zeigen, finden sich bei vielen Wirbellosen, wo sie früher als

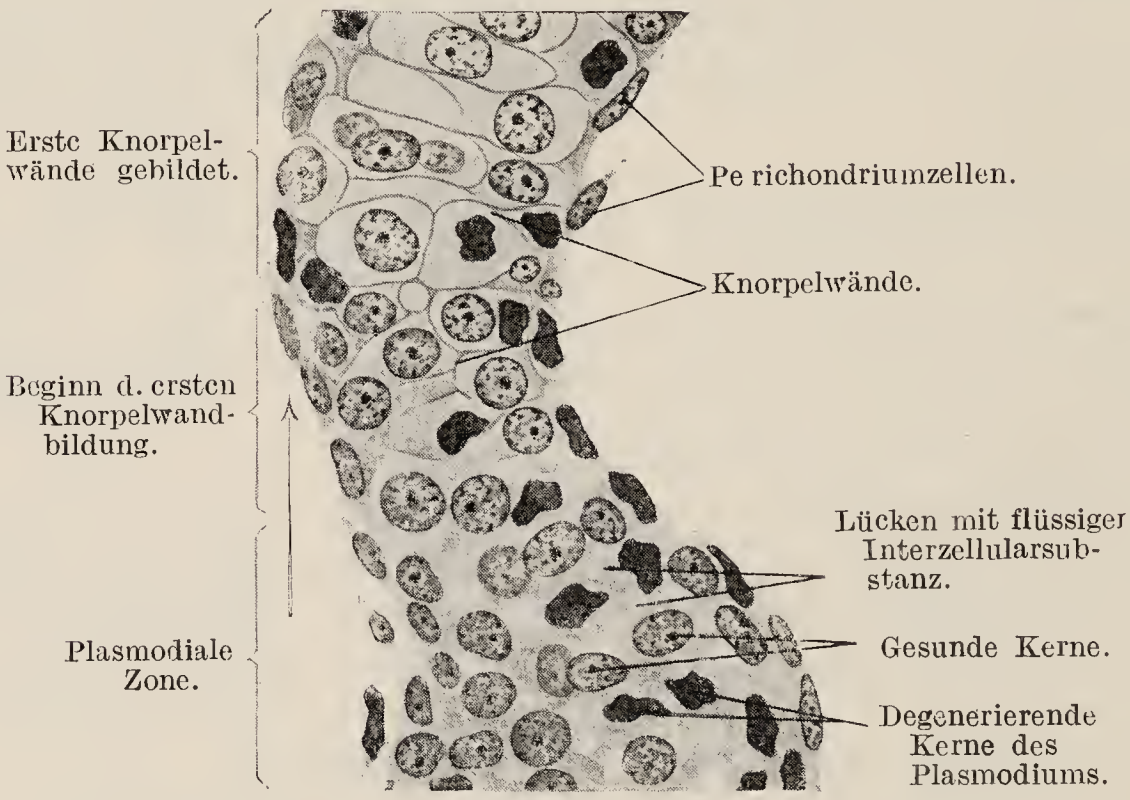

Fig. 57.

Schnitt durch einen Kopfknorpel einer jungen Unkenlarvc (*Bombinator*). 500 mal vcrgr. Tcchnik Nr. 32, S. 119. In der Richtung dcs Pfeiles schreitet die Bildung der Knorpelsubstanz fort. Während dieses Vorganges gchen zahlreiche Kerne des Plasmodiums zugrunde (s. degenerierende Kerne). Die vielen dcgenerierenden Zellkerne findet man teils in schon durch Interzellularsubstanz abgeschlossenen Knorpelzellen, teils im Plasmodium vor Bildung der crsten Scheidewände. Von manchen Autoren wird angenommen, daß diese Kerne mit zugehörigen Zytoplasmatcilen sich unmittelbar in Interzellularsubstanz umwandeln.

Knorpelzellen bezeichnet worden sind; sie kommen aber auch bei Wirbeltieren (Achillessehne des Frosches) und selbst beim Menschen (an der Innenfläche der Ansatzsehne des M. quadriceps femoris und an den Sesambeinen der Sehne des Peroncus longus) vor.

Auch auf die Verwandtschaft zum sogenannten Chordagewebe muß an dieser Stelle verwiesen werden.

Hier sind die Zellen durch gegenseitigen Druck abgeplattete, mit einer widerstandsfähigen Membran versehene Gebilde, zwischen denen Interzellularsubstanz nicht nachweislich entwickelt ist. Die Zellen sind im Innern von einer oft glykogenreichen Flüssigkeit erfüllt, das Zytoplasma beschränkt sich auf einen, den Kern enthaltenden schmalen Wandbelag. Große Mengen von solchen Zellen sind durch eine bindegewebige Hülle zu einem drehrunden Stab (Chorda dorsalis) zusammengefaßt (Fig. 58).

Typisches Knorpelgewebe entsteht erst durch Vermehrung der Interzellularsubstanz, deren weitere Ausbildung die Zellen vollständig voneinander entfernt. Trotzdem bleiben die Zellen, wie wir annehmen, für das Leben und für das Wachstum des Knorpels die maßgebenden Faktoren. Auch vollständig von Interzellularsubstanz umschlossene Knorpelzellen teilen sich und bilden dann zwischen sich neue Interzellularsubstanz aus, wodurch sie zum Wachstum des Knorpels beitragen; durch ständige Neubildung von Interzellularsubstanz an der Zelloberfläche vergrößert sich der Abstand zwischen je zwei Zellen immer mehr (sogenanntes interstitielles Wachstum). An der Oberfläche des Knorpels nehmen, sofern der

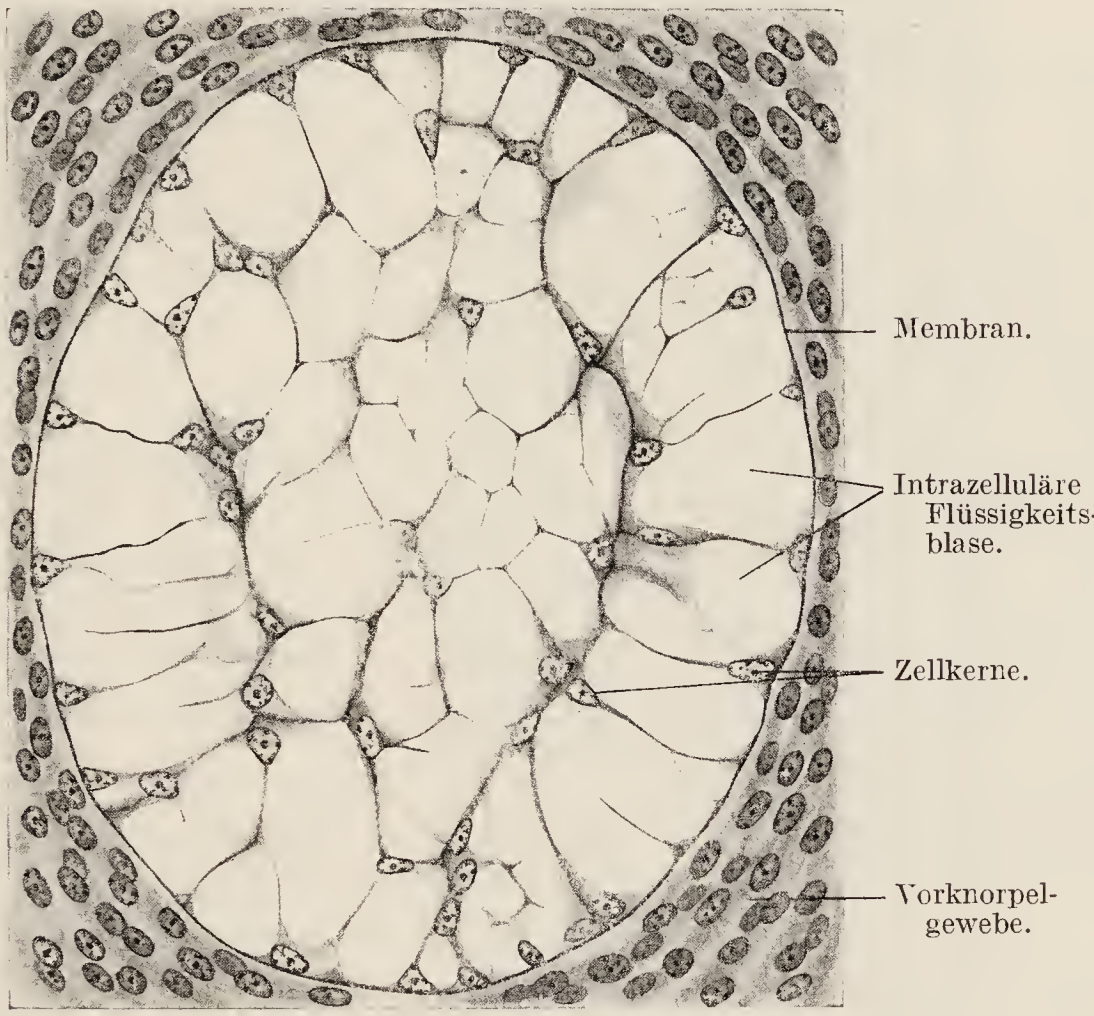

Fig. 58.

Chorda dorsalis; aus einem Querschnitt durch einen älteren Hühnerembryo. Rings um die Chorda das Vorknorpelgewebe des Wirbelkörpers. 500 mal vergr. Technik Nr. 33, S. 119.

Knorpel an Bindegewebe angrenzt, immer neue Teile des plasmodialen Zellnetzes an der Knorpelbildung teil (sogenanntes appositionelles Wachstum).

Die Form der Knorpelzellen wird durch ihre Umschließung durch die relativ starre Interzellularsubstanz bedingt; die Zellen liegen in den sogenannten Knorpelhöhlen; rundliche oder einseitig abgeplattete Formen sind die häufigsten (Fig. 59).

Der kuglige Kern zeigt einen lockeren Aufbau; im Zytoplasma sind teils fädige, teils körnige Plastosomen, ferner die verschiedensten, paraplasmatischen Granula, Glykogen, Fett, ja an manchen Stellen selbst Pigment aufgefunden worden. Im ganzen besitzen die Knorpelzellen einen trägen Stoffwechsel, zeigen aber in ihrem ganzen Verhalten die Verwandtschaft mit den fixen Bindegewebszellen (Fibroblasten) deutlich.

Im Gegensatz zu vielen weicheren Stützgeweben lassen sich wandernde Zellen im Knorpel nicht nachweisen, was mit dem Fehlen umfänglicher Spalten in der Interzellularsubstanz zusammenhängt. So kommt es auch, daß die Knorpelzellen zu ihrem Stoffwechsel auf einen langsamen Diffusionsstrom angewiesen sind, der um so größeren Widerständen zu begegnen scheint, je weiter in die Tiefe des Knorpelgewebes er vordringt.

Die vermeintlichen Kanälchen in der Interzellularsubstanz sind Sehrumpfungsbilder, welche dureh Behandlung des Knorpels mit absolutem Alkohol oder mit Äther hervorgerufen werden können.

Aus obigem erklärt es sich wohl, daß nur in den Oberflächensehichten des Knorpels gelöste Substanzen (saure Farbstoffe) intrazellulär abgelagert werden, sofern sie nicht allzu leieht diffusionsfähig sind. Auf die gleiche Ursache muß es bezogen werden, wenn in dickeren Knorpelmassen gerade in den am weitesten im Innern gelegenen Teilen Zellen zugrunde gehen und die Interzellularsubstanz Zersetzungserscheinungen erkennen läßt.

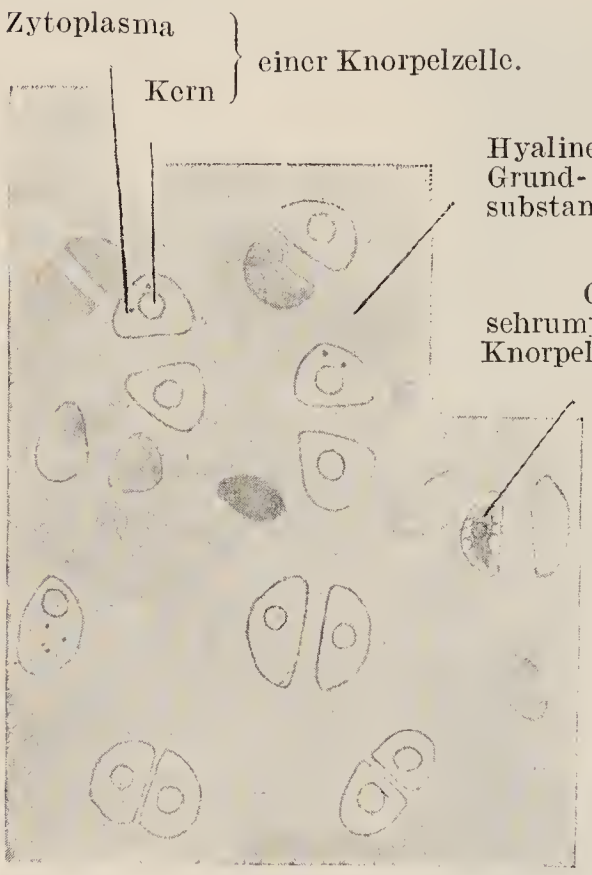

Fig. 59.

Flächenbild eines Stückes des Proc. ensiformis des Frosches; frisch. 300 mal vergr. Teehnik Nr. 34, S. 119. Die dunkel gezeichneten Zellen liegen nieht in der Einstellungsebene und schimmern deshalb nur undeutlich hervor.

Auch die Tatsaehe, daß es nur sehr sehwer gelingt, die Knorpelzellen gut zu fixieren, hängt mit der schlechten Durehdringbarkeit der Interzellularsubstanz zusammen. Sehr oft schrumpfen die Zellen, so daß der Zellkörper nur noch dureh fädige Fortsätze mit der Wand der Knorpelhöhle verbunden ist.

Beim Knorpel ist es vorzugsweise die Interzellularsubstanz, die uns mehrere Formen unterscheiden läßt: a) hyalinen Knorpel, b) elastischen Knorpel, c) Bindegewebsknorpel (Faserknorpel). Jedes Knorpelgewebe besitzt eine gewisse Festigkeit, ist jedoch elastisch und leicht schneidbar. Dabei läßt sich der hyaline Knorpel am meisten auf Druck beanspruchen, ist aber nicht so biegsam; der elastische Knorpel ist dagegen äußerst biegsam und imstande, beim Nachlassen der Biegung seine ursprüngliche Form wieder einzunehmen. Der Bindegewebsknorpel verbindet mit großer Druckfestigkeit eine starke Widerstandskraft gegen Zug.

a) Der hyaline Knorpel ist von leicht bläulicher, milchglasartiger Farbe. Er findet sich in den Knorpeln des Respirationsapparates, der Nase, der Rippen, der Gelenke, ferner in den Synchondrosen und beim Embryo an vielen Stellen, die späterhin durch Knochen ersetzt werden. Er ist charakterisiert durch seine gleichartige Grundsubstanz, welche bei

den gewöhnlichen Untersuchungsmethoden ungeformt, durchaus homogen erscheint, aber bei gewissen Manipulationen (z. B. bei künstlicher Verdauung) in Faserbündel zerfällt. Auch das Verhalten bei polarisiertem Lichte spricht für eine fibrilläre Struktur der Grundsubstanz des hyalinen Knorpels. Sie ist sehr fest, sehr elastisch und gibt beim Kochen Knorpelleim (Chodrin).

Der Knorpel besitzt eine ausgesprochen fibrilläre Grundstruktur, die jedoch beim hyalinen Knorpel erst nach einer komplizierten Behandlung zum Vorschein kommt. Man glaubt, daß es die Chondroitinschwefelsäure sei, die die Fibrillen in einem Quellungszustande hält, der sie für gewöhnlich unsichtbar macht; diese Annahme würde mit der Tatsache übereinstimmen (s. S. 96), daß auch die kollagenen Fibrillen des Bindegewebes durch Säurequellung unsichtbar werden.

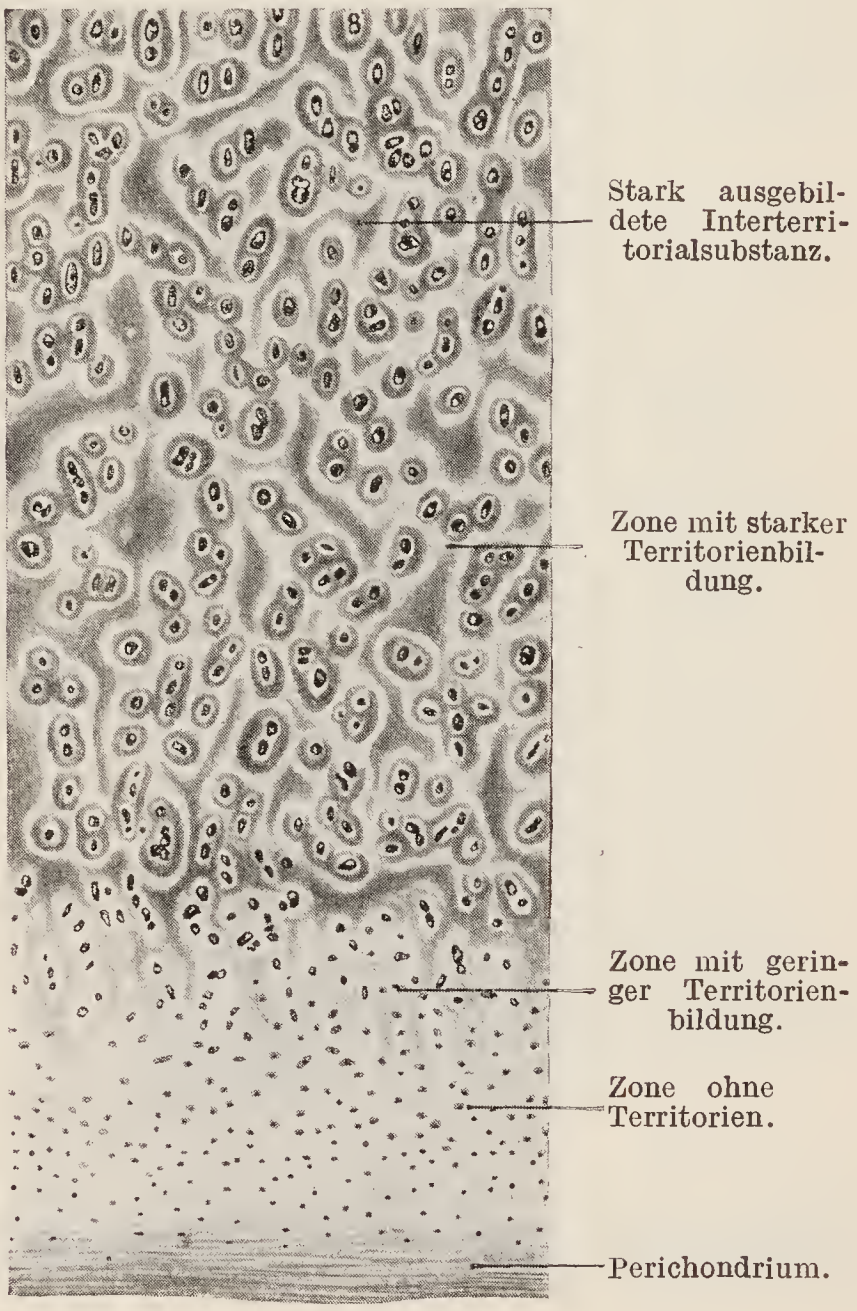

Fig. 60.
Rippenknorpel vom Menschen im Längsschnitt. 50 mal vergr. Technik Nr. 35, S. 119.

Bei den meisten Knorpeln lassen sich verschiedene Zonen von Interzellularsubstanz unterscheiden, die jede Knorpelzelle konzentrisch umgeben. Man unterscheidet als innerste, meist sehr feine Lage die Knorpelkapsel, an die sich nach außen der Zellhof anschließt. Zwischen diesen, den Zellen eng angeschlossenen Teilen der Interzellularsubstanz liegt die interterritoriale Substanz. In tieferen Lagen vieler Knorpel werden mehrere Knorpelzellen samt den sie umgebenden Höfen von Interzellularsubstanz zu Gruppen (Territorien) zusammengefaßt (Fig. 60).

Die Interzellularsubstanz des hyalinen Knorpels färbt sich besonders leicht mit basischen Farbstoffen, besonders in den tieferen, vom Perichondrium entfernteren Lagen; nahe dem Perichondrium findet sich ein allmählicher Übergang zu dem Verhalten des kollagenen Bindegewebes, das sich leichter mit sauren Farbstoffen färben läßt.

Durch sehr eingehende, mikrochemische Analysen hat man versucht, die verschiedene Färbbarkeit, Widerstandsfähigkeit gegen chemische Agenzien, das wechselnde Verhalten der einzelnen Schichten gegen polarisiertes Licht zu einer Lokalisation bestimmter, chemischer Substanzen zu verwerten. Doch ist es ebensogut

möglich, daß nur ein verschiedenes physikalisches Verhalten die genannten Unterschiede veranlaßt. Im ganzen scheint die Festigkeit von der Zelle aus nach der interterritorialen Substanz hin zuzunehmen.

Bei fast allen Knorpeln, die von Bindegewebe (Perichondrium) umgeben sind, zeigt die Oberflächenschicht einen ganz allmählichen Übergang von Bindegewebe in Knorpel, was sich in der Form und Anordnung der Zellen, in dem Hervortreten von Bindegewebsfibrillen in der Interzellularsubstanz und in der Färbbarkeit geltend macht. Nach innen zu besitzen die Zellen eine mehr rundliche Gestalt; im Innern dickerer, auf Druck und Zug besonders stark beanspruchter Knorpel (Rippenknorpel [Fig. 60], Gelenkknorpel, Trachea) finden wir eine ausgesprochene territoriale Gliederung der Interzellularsubstanz, weshalb manche Autoren diese Gliederung als Ausdruck einer besonders festen Gestaltung ansehen.

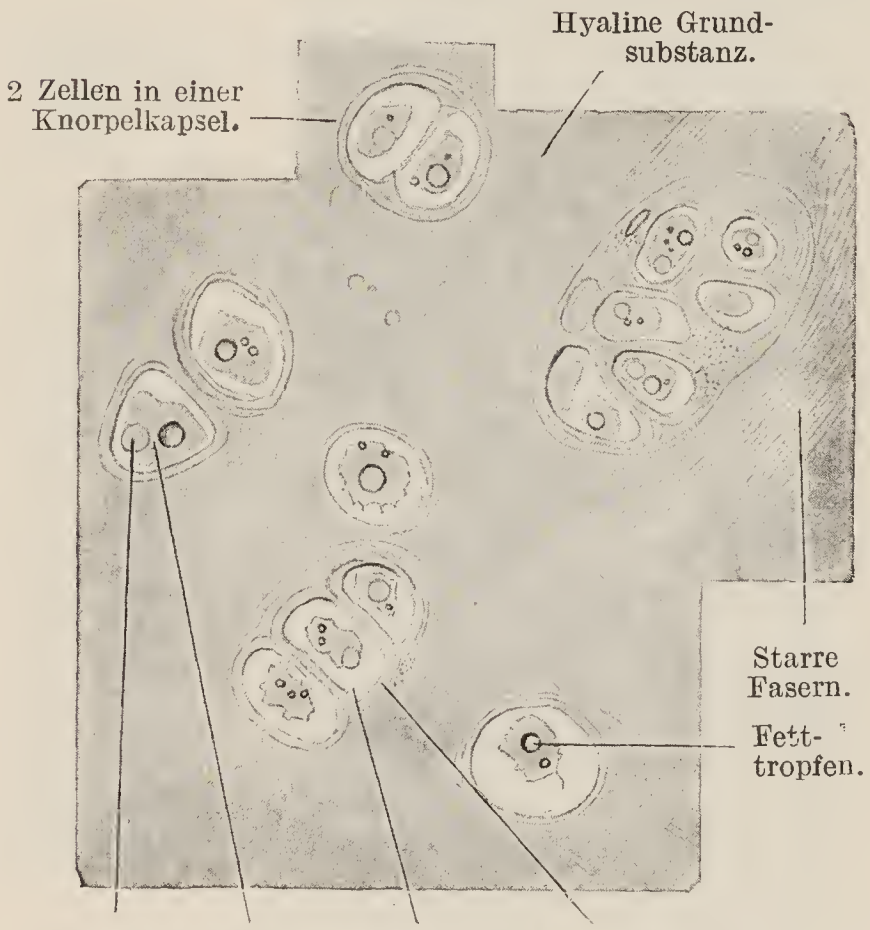

Fig. 61.

Stück eines Schnittes durch einen menschlichen Rippenknorpel mehrere Tage nach dem Tode untersucht. Das Zytoplasma hat sich von der Wand der Knorpelhöhle zurückgezogen. 300mal vergr. Technik Nr. 35, S. 119.

Die inneren Teile dickerer Knorpel, die vom Ernährungsstrom am weitesten abliegen, zeigen nicht nur relativ früh geschädigte Zellen: auch die Interzellularsubstanz verändert sich hier zuerst. So wird sie an Rippen- und Kehlkopfknorpeln stellenweise in starre Fasern umgewandelt, die dem Knorpel einen schon makroskopisch sichtbaren, asbestähnlichen Glanz verleihen (Fig. 61). Ferner finden sich im höheren Alter (in den Kehlkopfknorpeln schon in den zwanziger Jahren) in der hyalinen Grundsubstanz Einlagerungen von Kalksalzen, die anfangs in Form kleiner Körnchen, dann als vollständige, um die Knorpelzellen gelegene Schalen auftreten.

Die bessere Ernährung der perichondrialen Schichten bedingt es, daß nach Verletzung älterer Knorpel von dieser Zone allein eine Neubildung von Knorpelgewebe stattfinden kann. Bei jüngeren Individuen soll eine Regeneration auch durch Teilung fertiger Knorpelzellen zustande kommen.

b) Der elastische Knorpel ist von leicht gelblicher Farbe. Er kommt nur am Ohre, am Kehldeckel, an der Cartilago cuneiformis und

corniculata, an der Spitze und am Proc. vocal. der Gießbeckenknorpel vor. Er zeigt dasselbe Gefüge wie der hyaline Knorpel, nur ist seine Grundsubstanz von verschieden dichten Netzen bald feinerer, bald gröberer, elastischer Fasern durchsetzt (Fig. 62), die sich mit spezifischen Elastinfärbungen (s. Nr. 6, S. 35) färben lassen und auch sonst alle Eigenschaften der elastischen Fasern besitzen.

Die elastischen Fasern entstehen hier wahrscheinlich nicht direkt aus den Zellen, sondern durch Umwandlung der Grundsubstanz; sie treten in der Umgebung der Knorpelzellen als Körnchen auf, die späterhin in Längsreihen verschmelzend zu Fasern werden, eine Erscheinung, die indes von anderer Seite als Zeichen des (postmortalen) Zerfalls der elastischen Fasern angesehen wird.

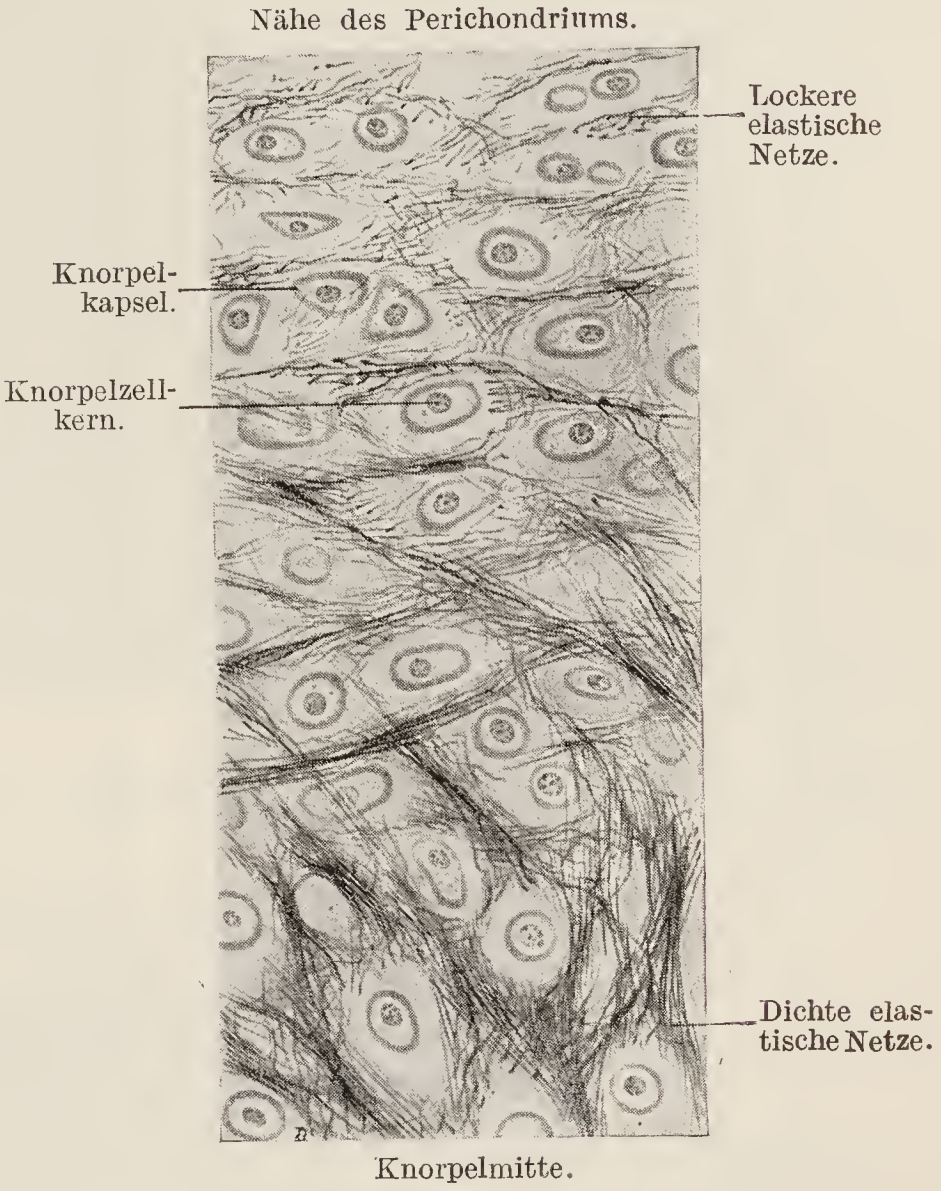

Fig. 62.
Elastischer Knorpel vom äußeren Gehörgang des Menschen. 250 mal vergr. Technik Nr. 36, S. 119.

c) Der Bindegewebsknorpel kommt in den Ligg. intervertebralia, in der Symphysis oss. pub., an den Rippenknorpelgelenken, am Capitulum ulnae und an den Gelenkenden des Kiefer- und des Sternoklavikulargelenkes vor. Die Grundsubstanz des Bindegewebsknorpels enthält reichlich fibrilläres Bindegewebe (Fig. 63), dessen lockere Bündel nach den verschiedensten Richtungen verlaufen. Die nur spärlichen, mit dicken Kapseln (S. 109) versehenen Knorpelzellen liegen zu kleinen Gruppen oder Zügen vereint in großen Abständen.

3. Das Knochengewebe.

Das Knochengewebe zeigt ebenfalls nach Zusammensetzung und Entstehung engste Beziehungen zu kollagene Substanzen enthaltenden, weichen Stützgeweben; doch ist diese Form der festen Stützsubstanz in einer ganz anderen Richtung differenziert als das Knorpelgewebe.

Deshalb kommt auch eine direkte Umbildung fertigen Binde- oder Knorpelgewebes in Knochengewebe nicht vor. Die hier als „Metaplasie“ bezeichneten Vorgänge sind vielmehr so zu verstehen, daß indifferente Bildungszellen des Bindegewebes sich unter verschiedenen Einflüssen bald zu Knochenzellen, bald zu Knorpelzellen

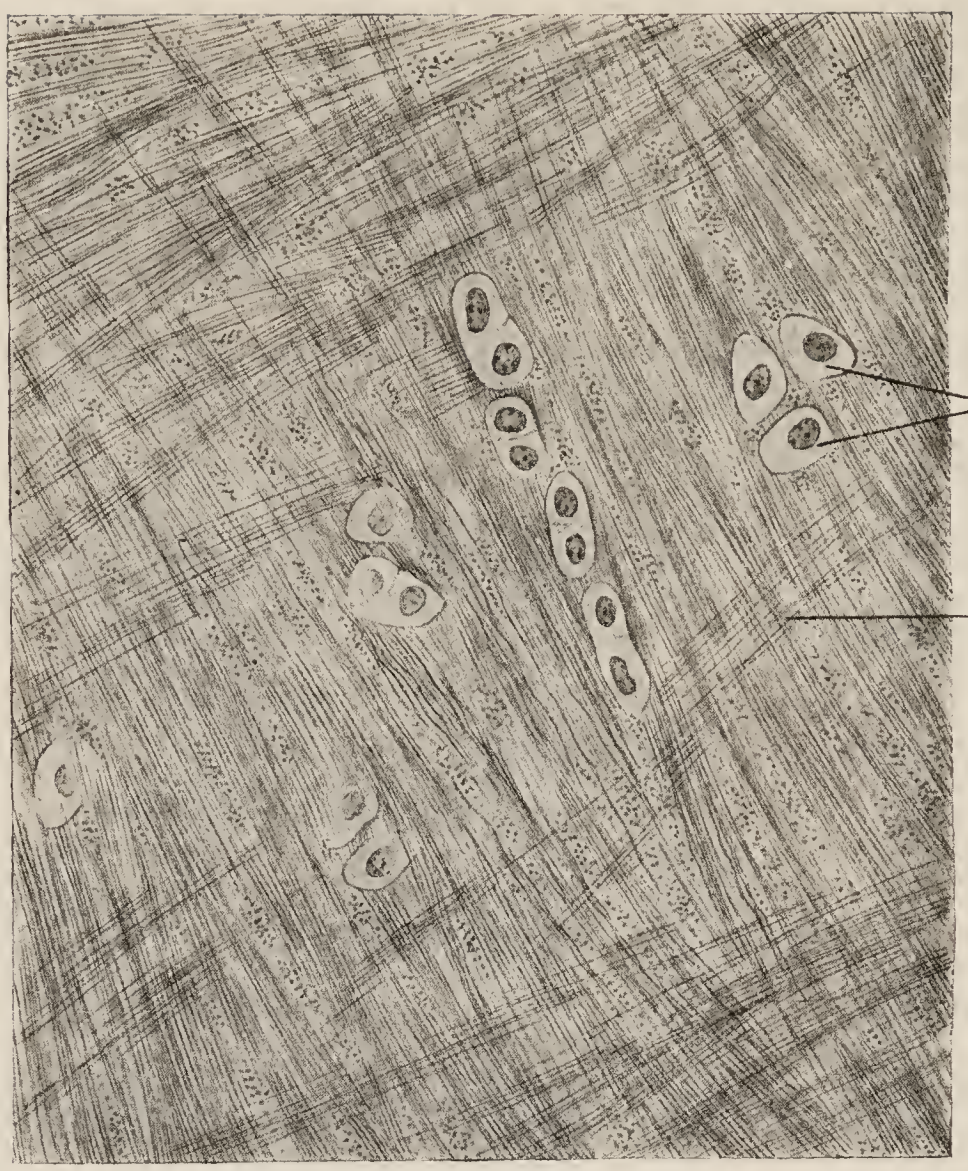

Fig. 63.
Bindegewebsknorpel. Aus einem Schnitt durch den Discus articularis des Sternoklavikulargelenkes. Technik Nr. 37, S. 119. 350 mal vergr.

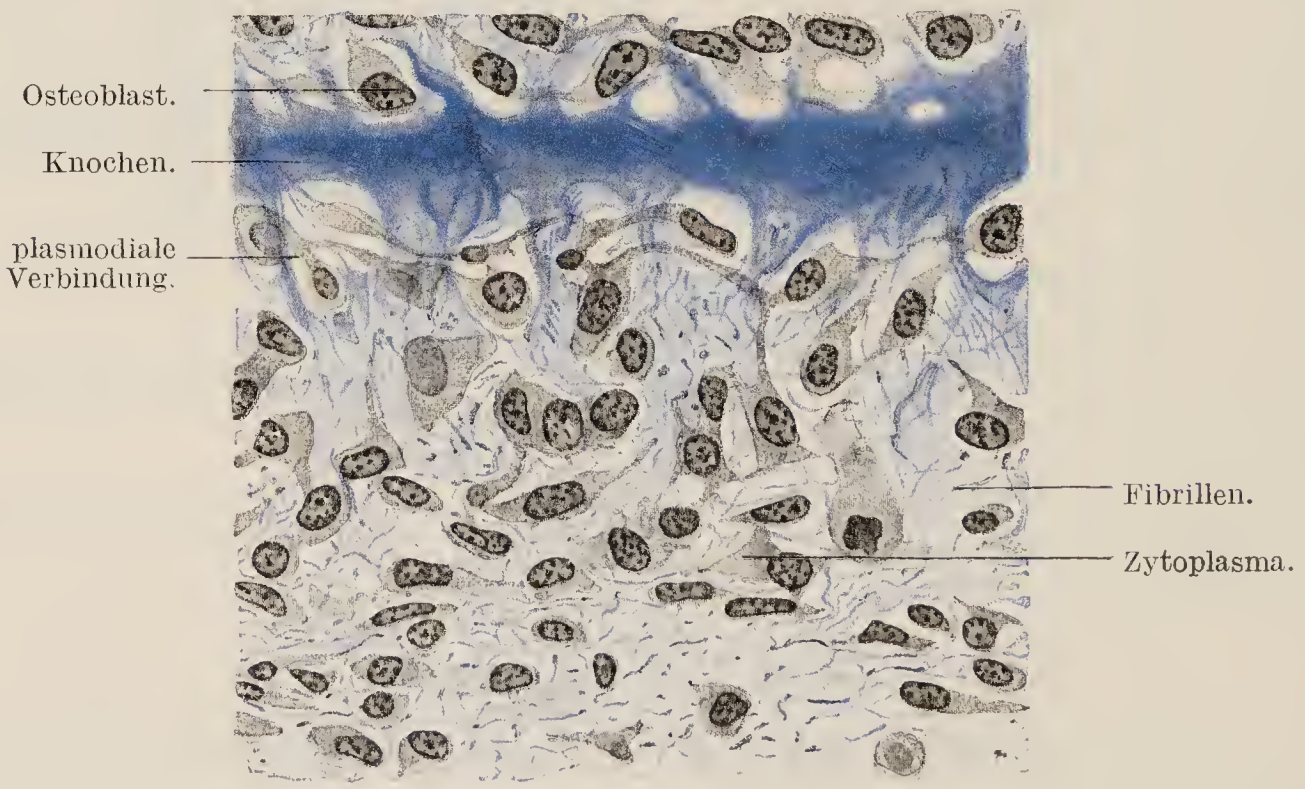

Fig. 64.
Entstehung des Knochengewebes (Oberkieferanlage eines etwa 9 Wochen alten menschlichen Embryos). Scharfe Färbung der Bindegewebsfibrillen nach Technik Nr. 20, S. 116. 500 mal vergr.

oder zu typischen Sehnenzellen umwandeln können (siehe auch Kap. Knochenentwicklung).

Die erste Bildung von Knochensubstanz geht von dem gleichen plasmodialen Stadium aus wie die Bildung aller Stützgewebe. Dabei zeichnen

sich die mit der Knochenbildung betrauten Teile des embryonalen Plasmodiums (sogenannte Osteoblasten) durch ihren Zytoplasmareichtum und die Kerngröße aus. In ihrer Umgebung differenziert sich zunächst die Interzellularsubstanz zu einem Teil in Fibrillenbündel aus (über deren Entstehung die gleichen Erwägungen gelten wie für die Fibrillen der weichen Stützgewebe, s. S. 96). Die Knochenbildung (Fig. 64) ist nun dadurch erst deutlich von der Entstehung einfachen Bindegewebes unterschieden, daß die Fibrillen frühzeitig fest zusammengebacken werden; dies geschieht durch Umwandlung der interfibrillären Interzellularsubstanz, die sicher ebenfalls unter dem Einfluß der Osteoblasten erfolgt. Durch diese Umwandlung, deren Endphase durch Einlagerung von Kalksalzen bestimmt wird, kommt die charakteristische Härte und das Aussehen der Knocheninterzellularsubstanz zustande.

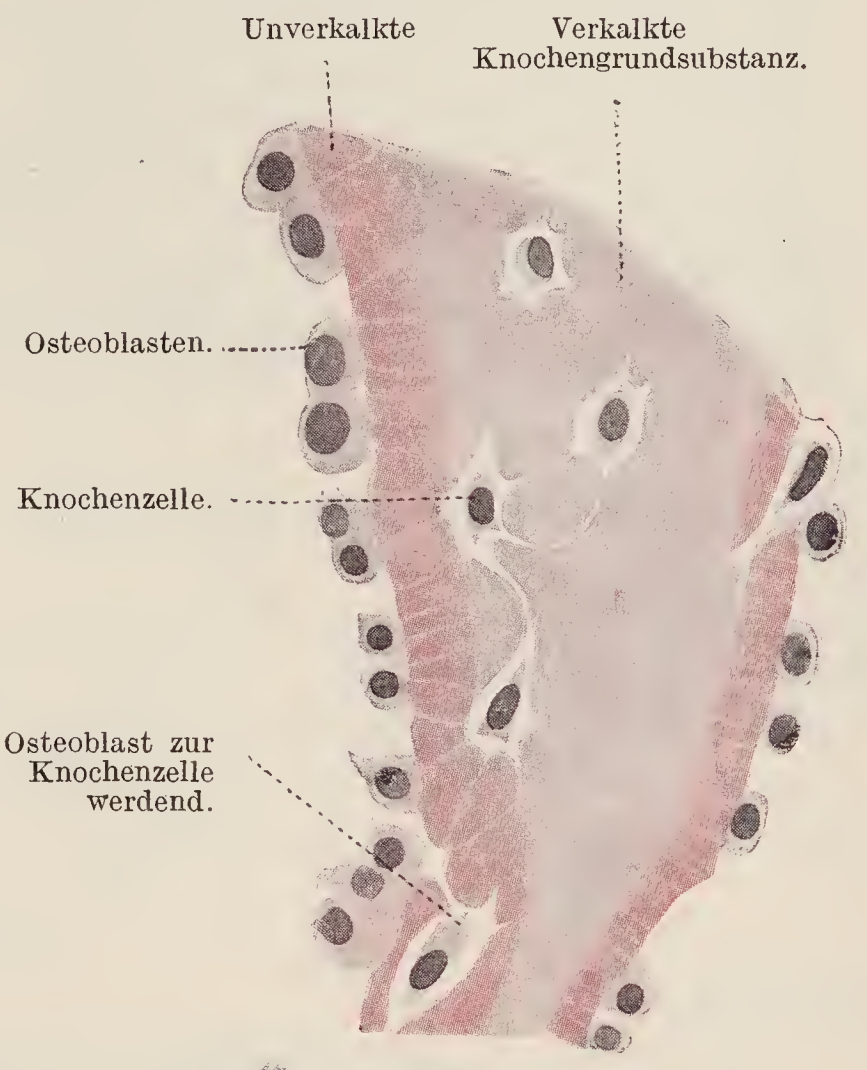

Fig. 65.

Stück eines Querschnittes der Humerusdiaphyse eines 4 monatl. menschl. Fötus. 675 mal vergr. Technik Nr. 90.

Zum Unterschied vom Knorpel grenzen sich die Zellen nicht gleich vollständig voneinander ab, sondern bleiben durch feine Ausläufer auch dann miteinander in Verbindung, wenn sie allseitig von Interzellularsubstanz umschlossen sind, d. h. zu Knochenzellen (Osteozyten) geworden sind (Fig. 65, wo nur die Kanälchen, aber nicht die verbindenden Zytoplasmastränge zu sehen sind).

In späteren Stadien der Knochenbildung und im fertigen Knochengewebe ist es nicht sicher, ob die Zellen den primären Zusammenhang wahren. Die Möglichkeit dazu besteht, da die Knochenhöhlen, in denen die Zellen liegen, durch zahlreiche Kanälchen unter sich zusammenhängen.

Eine Modifikation des Knochengewebes, das Zahnbeingewebe, unterscheidet sich in genetischer Beziehung dadurch vom Knochengewebe, daß seine Bildungszellen, die Odontoblasten, nicht von der Interzellularsubstanz ganz umschlossen werden, sondern nur Fortsätze in diese senden (s. Genaueres unter „Zähne“).

Die Interzellularsubstanz des Knochengewebes ist durch ihre Härte, Festigkeit und Elastizität ausgezeichnet, Eigenschaften, welche sie einer innigen Vermengung organischer und anorganischer Teile verdankt.

Die Verbindung beider Teile ist derart, daß man jeden derselben entfernen kann, ohne die Struktur des Gewebes zu zerstören. Durch Behandlung mit Säuren (siehe „Entkalken“, S. 18) werden die Kalksalze ausgezogen, das Gewebe wird dadurch biegsam, schneidbar wie Knorpel; man nennt deshalb entkalkten Knochen „Knochenknorpel“. Umgekehrt lassen sich durch vorsichtiges Glühen die organischen Teile entfernen; so behandelter Knochen heißt „kalzinierter Knochen“. Die fossilen

Fig. 66.

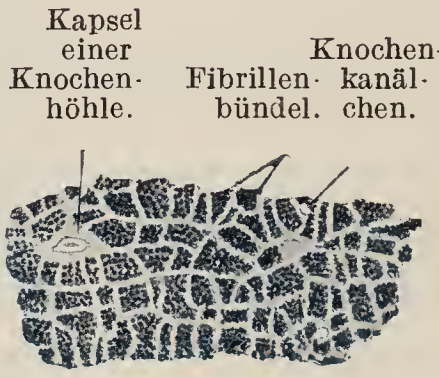

Fig. 67.

Aus Stücken senkrecht durch das Schädeldach eines erwachsenen Menschen gelegter Schnitte. 550 mal vergr. Nach Technik 11, S. 39.

Knochen sind (durch die lange Einwirkung von Feuchtigkeit) gleichfalls der organischen Teile beraubt.

Die Knochengrundsubstanz erscheint gewöhnlich homogen oder feinstreifig und besteht 1. aus leimgebenden, unverkalkten Fibrillen, die entweder ungeordnet oder zu gröberen oder feineren Bündeln vereint sind,

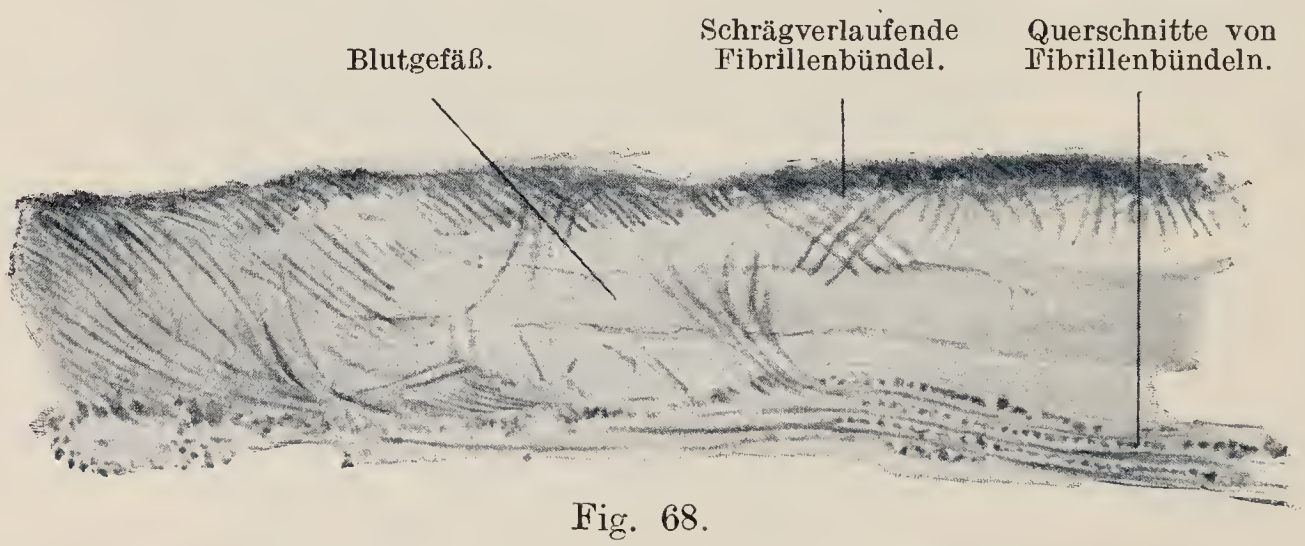

Fig. 68.

Stück eines Längsschnittes der Fingerphalanx eines erwachsenen Menschen. 550 mal vergr. Nach Technik 11, S. 39.

und 2. aus einer dazwischen befindlichen geringen Menge von Kittsubstanz, welche die Kalksalze (vorzugsweise basisch phosphorsauren Kalk) einschließt.

Die gröberen Fibrillenbündel bilden Geflechte: solche „grobfaserige“ (= geflechtartige) Knochensubstanz ist beim Erwachsenen nur an den Nähten und an den Ansatzstellen der Sehnen vorhanden; findet sich aber zur Zeit der Entwicklung in den perichondralen und sekundären Knochen (siehe Kap. Entwicklung der Knochen). Die feineren Bündel können sich unter spitzwinkliger Durchflechtung zu dünnen, 3 μ

dicken Platten, „Lamellen“ vereinen. Aus solcher „feinfaseriger“ (= lamellöser) Knochengrundsubstanz besteht fast das ganze Skelett des Erwachsenen.

Die Knochengrundsubstanz enthält zahlreiche, kürbiskernähnliche, 15—27 μ lange Hohlräume, die Knochenhöhlen (früher „Knochenkörperchen“) Fig. 69, welche durch viele verästelte, feine Ausläufer, die Knochenkanälchen, untereinander kommunizieren. Auf diese Weise wird ein die ganze Interzellularsubstanz durchziehendes, feines Kanalsystem hergestellt.

Die von den Flächen der Knochenhöhlen ausgehenden Knochenkanälchen entspringen nahezu unter rechten Winkeln und sind wenig verästelt, die von den

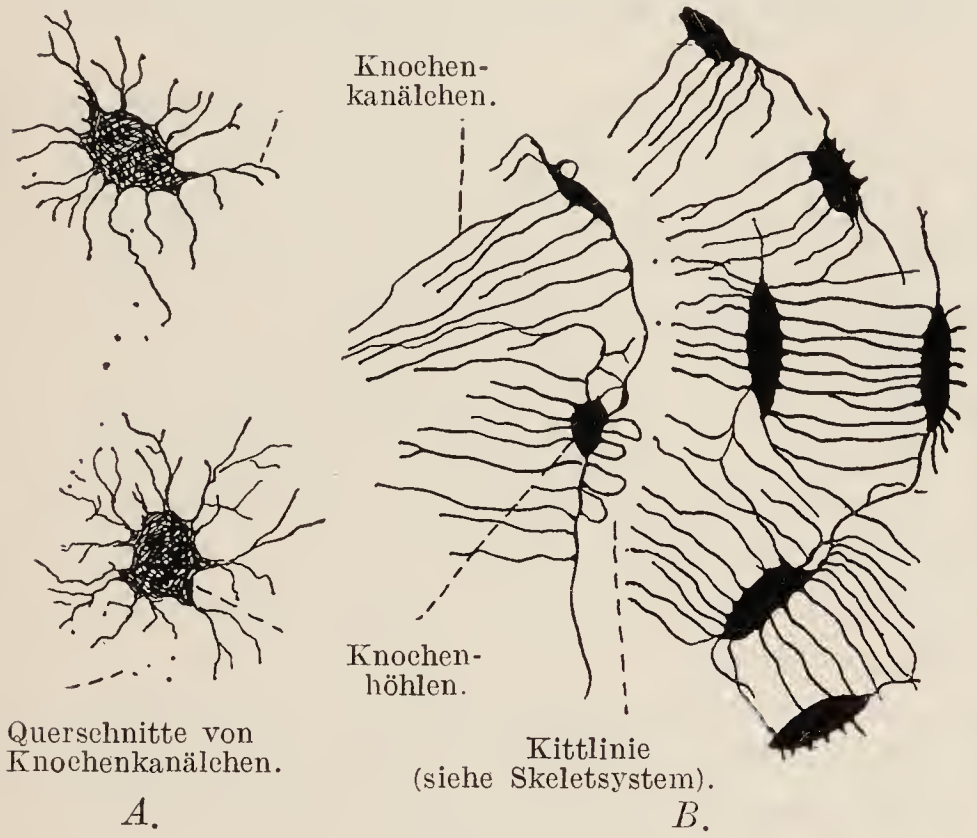

Fig. 69.

Stücke von Schliffen trockner Knochen, A der Tibia, B des Femur eines erwachsenen Menschen. 550 mal vergr. Technik Nr. 91.

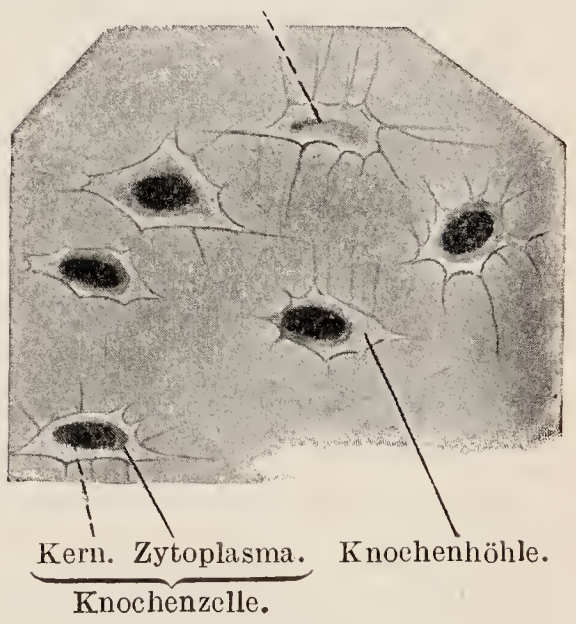

Fig. 70.

Stück eines Schnittes durch die knöcherne Nasenmuschel eines erwachsenen Menschen. 550 mal vergrößert. Technik Nr. 92.

Kanten ausgehenden Kanälchen entspringen unter verschiedenen Winkeln und sind reichlicher verästelt (Fig. 69).

Die Wand der Knochenhöhlen und -kanälchen, die „Knochenkapsel“ ist frei von Fibrillen (Fig. 67) und besonders fest. In den Knochenhöhlen liegen die kernhaltigen Knochenzellen (Fig. 70), welche eine plattovale Gestalt haben und dünne Fortsätze in die Knochenkanälchen senden.

Die Ernährung des Knochengewebes ist anscheinend in vollkommenerer Weise gewährleistet als diejenige des Knorpelgewebes; in feineren Substanzlagen genügt das feine Kanälchensystem, das die Knochenhöhlen untereinander und mit der Oberfläche verbindet. In dickeren Knochensubstanzmassen kommen allenthalben größere Kanäle zur Ausbildung, in denen Blutgefäße verlaufen.

Die gute Durchsaftung des Knochengewebes erklärt es zum Teil, daß dieses Gewebe trotz seiner Härte zu den bildungsfähigsten Strukturelementen des Körpers zu rechnen ist. Es paßt sich veränderten Bean-

spruchungen durch einen entsprechenden Neu- bzw. Umbau an. Diese Fähigkeit ist die Grundlage zur Heilung von Knochenverletzungen (Weiteres s. unter Skeletsystem).

Technik.

Nr. 14. Embryonales Stützgewebe. Man fertige von jungen, nach Altmann (s. Techn. Nr. 3, S. 72) fixierten und in Paraffin eingebetteten Wirbeltierembryonen dünne (5—7,5 μ) Schnitte an, klebe sie auf Objektträger (S. 29) und färbe mit Eisenhämatoxylin (s. S. 40).

Nr. 15. Um starke vitale Speicherung von Trypanblau in Bindegewebszellen zu erzielen, verfahre man nach S. 48, injiziere mindestens 6—8 ccm der Farbstofflösung in Dosen zu 1 ccm in Abständen von 4—5 Tagen (bei einer weißen Maus). Die besten Bilder von Bindegewebszellen ergeben Flachschnitte durch Haut und Unterhautzellgewebe.

Nr. 16. Plasmazellen finden sich in mit Sublimat oder Zenkerscher Flüssigkeit (S. 16) fixierten Präparaten von Schleimdrüsen, Magenschleimhaut und anderwärts; gute Kernfärbungen (Hämatoxylin z. B.) lassen den Radkern gut erkennen. Man achte auf die den Kern umgebende oder ihm anliegende helle Zytoplasmaregion.

Nr. 17. Mastzellen. Man fixiere 1—3 qcm große Stückchen
Schleimhaut (z. B. des Mundes, des Rachens oder des Darmes)
in absolutem Alkohol (S. 14) . . . . . 3—8 Tage.
Die Schnitte kommen a) in ca. 100 ccm Alaunkarmin-Dahlia 24 Stunden,
dann b) in mehrmals zu wechselnden Alkohol abs. . . . . 24 „
dann Einschließen in Xylolbalsam nach § 10, 3 (S. 45).

Wasser ist gänzlich zu vermeiden, da die mit Dahlia gefärbten Körnchen auch an gut fixierten Präparaten in Wasser löslich sind.

Nr. 18. Azidophile Zellen. Man betrachte das Bindegewebe in Schnitten mit beliebigen Fixierungsmitteln behandelter Organe, nachdem sie mit Hansenschem Hämatoxylin und Eosin gefärbt sind; besonders zahlreich sind diese Zellen in den Schleimhäuten anzutreffen.

Nr. 19. Gefensterte Membranen erhält man, indem man Stückchen von ca. 5 mm Seite des Endokards abpräpariert, in einem Tropfen Wasser auf den Objektträger bringt und 1—2 Tropfen Kalilauge unter das Deckglas fließen läßt (S. 47). Man betrachte die Ränder des Präparates (Fig. 44).

Auch die Art. basilaris gibt gute gefensterte Membranen; man schneide ein Stück der Arterie der Länge nach mit der Schere auf und lege es in 10 ccm reine Kalilauge 6 Stunden lang; dann bringe man ein ca. 1 cm langes Stück in einigen Tropfen Wasser auf den Objektträger und suche es durch Schaben mit einem Skalpell in Lamellen zu zerlegen, was leicht gelingt. Deckglas, starke Vergrößerung! Die kleinen Löcher der Membran sehen wie glänzende Kerne aus.

Bei schwachen Vergrößerungen erkennt man die Membran an ihrer dunklen Konturierung.

Will man konservieren, so kommt die Membran vom Objektträger
a) in Brunnenwasser . . . . . 5 Minuten,
dann b) in destill. Wasser . . . . . 5 „
dann c) in 3 ccm $^1/_{30}$%iges Kongorot (S. 9) . . . . . 12—20 Stunden,
dann Einschluß in Xylolbalsam nach § 10, 3 (S. 45).

Nr. 20. Gallertiges Bindegewebe. Man färbt Paraffinschnitte von einem in Zenkerscher Flüssigkeit fixierten (S. 16) Nabelstrang (von 3-monatigen Embryonen bis zur Geburt) entweder in Hansenschem Hämatoxylin und Eosin (S. 41) oder, um

eine bessere Differenz zwischen dem Zytoplasma und den kollagenen Fibrillenbündeln zu bekommen nach folgendem Verfahren:

1. Hansens Hämatoxylin 5 Minuten (etwas überfärben),
2. Abspülen in Aq. dest.,
3. gründlich wässern in Brunnenwasser,
4. Eosin w. g. 1%ig mit Zusatz von 10 Tropfen Eisessig auf 100 ccm 20 Min.,
5. Abspülen in Aq. dest.,
6. 2%ige Phosphormolybdänsäure 10 Sekunden,
7. Abspülen in Aq. dest.,
8. Methylblau (Hollborn) 1%ig 1—2 Minuten.,
9. Abspülen in Aq. dest.,
10. Alkohol 96%ig, worin das überschüssige Eosin und Methylblau ausgezogen werden,
11. Alkohol absol.,
12. Xylol,
13. Balsam.

Bei dieser Färbung, die im Prinzipe der von Mallory, Heidenhain u. a. (s. Lehrbücher der Mikrotechnik) angegebenen folgt, wandelt die Phosphormolybdänsäure in den Strukturen, in die sich das hochmolekulare Methylblau, das man auch durch andere blaue kolloidale Farbstoffe (Wasserblau, Isaminblau u. a.) ersetzen kann, einlagert, das Eosin zu einem in Alkohol leicht löslichen Körper um, so daß es dann im Alkohol 96%ig aus diesen Strukturen ausgezogen wird. Es kommt darauf an, die Phosphormolybdänsäure nicht zu lange einwirken zu lassen; ebenso muß die Wirkung des Methylblau nicht zu lange dauern. Man richte sich nach den oben angegebenen Zeiten, die in dem soeben ausgeführten Sinne variiert werden können.

Nr. 21. Retikuläres Gewebe. Lymphknoten werden beliebig fixiert, dann dicke Schnitte (mit dem Rasiermesser, nach der Gefriermethode oder nach Einbettung in Paraffin) angefertigt; die Schnitte schüttelt man, nach Überführung in Wasser, in einem Reagenzglas gründlich, wodurch aus den Maschen des retikulären Gewebes die Lymphozyten entfernt werden. Dann werden die Schnitte nach einer der Methoden in Nr. 20 gefärbt; bei Anwendung der Eosin-Methylblaufärbung gelingt es, auch die Retikulinfasern darzustellen.

Nr. 22. Lockeres Bindegewebe. a) frisch: Intermuskuläres Bindegewebe, z. B. das dünne zwischen M. serratus und den Mm. intercost. liegende Blatt wird in kleinen, 1—2 cm langen Streifen abpräpariert, ein kleines Stückchen davon auf dem trockenen Objektträger mit Nadeln rasch ausgebreitet; dabei klebt das Stückchen auf dem Objektträger an und kann leicht zu einem ganz dünnen Häutchen ausgezogen werden:

Bündel; das Häutchen wird rasch mit einem Tropfen Kochsalzlösung und einem Deckglas bedeckt. Man sieht die wellig verlaufenden blassen Bindegewebsbündel, bei einiger Übung kann man auch die schärfer konturierten, glänzenden elastischen Fasern schon jetzt unterscheiden, an günstigen Stellen auch die Kerne der Bindegewebszellen.

Bei einem derartigen Präparate setze man verdünnte Essigsäure vom Deckglasrande her zu, worauf die kollagenen Bündel quellen und unsichtbar werden, während die Zellkerne und die elastischen Fasern deutlich hervortreten.

Einem anderen frischen Präparate setze man in der gleichen Weise einen Tropfen Neutralrotlösung (1 : 1000) zu, worauf sich die Granula der Mastzellen, später auch andere Bindegewebszellen granulär färben.

b) Dauerpräparate kann man vom intermuskulären Bindegewebe eines größeren Säugetieres oder des Menschen in folgender Weise herstellen: man quetscht ein größeres

Stück von einer Seite in der Weise zusammen, daß sich an der entgegengesetzten Seite durch die eingeschlossenen Luftblasen dünne Lamellen beulenartig vorwölben; dann ersetzt man den Fingerdruck durch einen Faden, mit dem man den so gewonnenen Stiel des Präparates abbindet. Das ganze fixiert man nun in Formolalkohol (s. S. 15). Nach 24—48 Stunden schneidet man dünne, gespannte Bindegewebslamellen ab und färbt sie zunächst in Hansens Hämatoxylin, dann in Weigerts Resorzinfuchsin (s. S. 35), endlich in Pikro-Fuchsin nach van Gieson (s. S. 42) (Fig. 47).

Man kann an solchen Präparaten natürlich auch beliebige, andere Färbungen vornehmen.

Nr. 23. Netz der Bindegewebsbündel. In absol. Alkohol fixierte und mit Hansens Hämatoxylin (S. 32) (Fig. 48) gefärbte Stückchen des Omentum werden in Xylolbalsam nach § 10,3 (S. 45) konserviert.

Nr. 24. Verfilztes Bindegewebe. Haut von der menschlichen Handfläche oder Fußsohle wird in Alkohol absol. (S. 14) fixiert, in Paraffin eingebettet, die 5—7,5 μ dicken Schnitte nach den unter Nr. 20 angegebenen Methoden gefärbt.

Nr. 25. Sehnenzellen. Feine Längsschnitte (Freihand) einer fixierten und gehärteten menschlichen Sehne werden ½ Stunde in Hansens Hämatoxylin gelegt, dann direkt aus der Farbe auf einen Objektträger gebracht. Nun bringe man ein paar große Tropfen Eisessig auf den Schnitt, der dadurch ganz rot wird, und lege ein Deckglas auf (bei dickeren Schnitten unter etwas Druck). Schon bei schwachen Vergrößerungen sieht man die langen Kerne der Sehnenbündel. Sobald die Kerne sichtbar sind, wird der Schnitt in eine Schale mit ca. 30 ccm Aqua destillata gebracht, woselbst die blaue Farbe des Schnittes wiederkehrt. Dann Konservieren in Xylolbalsam nach § 10,3 (S. 45). Häufig sieht man nur die Kerne, an günstigen Stellen auch das Zytoplasma der Sehnenzellen (Fig. 51).

Nr. 26. Sehnenquerschnitt. Den Schwanz einer jungen Ratte fixiert man, nachdem die Haut abgezogen ist, in Müller-Formol (Nr. 7, S. 16), entkalkt nach § 6, 2, bettet in Zelloidin ein. Die ca. 10 μ dicken Schnitte werden mit Hansens Hämatoxylin (S. 32) und Eosin gefärbt.

Nr. 27. Stärkere elastische Fasern erhält man durch Zerfasern eines ca. 5 mm langen, stecknadeldicken Stückchens des frischen Nackenbandes eines Rindes in einem Tropfen Kochsalzlösung (Fig. 52). Man kann das Präparat mit Pikrokarmin färben (S. 47) und in verdünntem Glyzerin konservieren.

Nr. 28. Querschnitte starker, elastischer Fasern erhält man vom Nackenband des Rindes, von dem man kleine Stückchen in Formolalkohol (s. S. 15) fixiert, in Paraffin einbettet und 10 μ dick schneidet. Färbung nach den in Nr. 20 gegebenen Vorschriften.

Nr. 29. Pigmentgewebe findet man an Durchschnitten menschlicher oder tierischer Augen.

Nr. 30. Fettzellen. Man nehme aus der Achselhöhle eines recht abgemagerten Individuums ein linsengroßes Stückchen des rötlichgelben, gelatinösen Fettes und behandle es nach Technik Nr. 22. Dünne Stellen zeigen Fettzellen, wie in Fig. 56; man kann unter dem Deckglase mit Pikrokarmin (S. 47) färben und in verdünntem Glyzerin konservieren. Gewöhnliche Fettzellen, von beliebigen Stellen des Körpers genommen, untersuche man gleichfalls in Kochsalzlösung. Man betrachte die kugligen Zellen bei wechselnder Einstellung (vgl. Fig. 43).

Zu einem solchen Präparate setze man unter dem Deckglase einen Tropfen einer Lösung von Sudan III (man löst Sudan III in heißem 70%igen Alkohol, läßt absetzen und filtriert vor dem Gebrauche); in kurzer Zeit färben sich alle Fettzellen und etwa aus diesen ausgetretene Fettropfen orangerot.

Will man Fett konservieren, so fixiert man in Formalin (s. S. 14), fertigt Gefrierschnitte, die in Hansens Hämatoxylin (S. 32) gefärbt werden; dann kommen die Schnitte auf 10 Minuten in Alk. 50 %, auf 20—30 Minuten in f.ltrierte Sudanlösung (s. o.); abspülen in Alk. 50 %, Aq. dest.; einschließen in Glyzerin.

Nr. 31. Fettgewebe sieht man an Durchschnitten vieler, beliebig fixierter Präparate, vor allem der Haut (vgl. dort). Durch die Alkoholbehandlung wird das Fett ausgezogen, die Maschen der leeren Hülsen bieten dann ein dem Anfänger oft schwerverständliches Bild (Fig. 55).

Nr. 32. Knorpelentwicklung. Ca. 10 mm lange Kaulquappen vom Frosch fixiert man in Zenkerscher Lösung (S. 16), bettet nach Nr. 2, S. 71 in Nelkenöl-Kollodium-Paraffin oder in Paraffin ein und schneidet quer zur Längsausdehnung vom Kopfe an; überall finden sich hier Knorpelspangen, die bei geeigneter Kern- und Zytoplasmafärbung (Hansens Hämatoxylin und Eosin, S. 41), Boraxkarmin und Methylblau) das in Fig. 57 dargestellte Bild zeigen.

Nr. 33. Querschnitte durch jüngere Embryonen aller Wirbeltiere (in Zenkerscher Flüssigkeit [S. 16] fixiert, in Paraffin eingebettet, mit Hansens Hämatoxylin [S. 32] und Eosin gefärbt) sind gute Objekte zum Studium der Chorda dorsalis.

Nr. 34. Hyaliner Knorpel. Man schneide den sehr dünnen Schwertfortsatz des Frosches mit einer Schere aus, bringe ihn auf einen trockenen Objektträger, bedecke ihn mit einem Deckglase und untersuche rasch mit starker Vergrößerung. Die Knorpelzelle füllt die Knorpelhöhle vollkommen aus (Fig. 59). Bei längerer Beobachtung lasse man einen Tropfen Kochsalzlösung zufließen.

Nr. 35. Hyaliner Rippenknorpel. Fixierung: Alkohol absol. oder Zenkersche Flüssigkeit (S. 16); Einbettung: Zelloidin oder Paraffin; Färbung: Hansens Hämatoxylin (S. 32) und Eosin.

Frischer Rippenknorpel älterer Individuen, den man ohne Vorbereitung mit dem Rasiermesser schneidet und in Wasser betrachtet, zeigt die starren „Asbestfasern".

Nr. 36. Elastischer Knorpel. Man nehme einen Gießbeckenknorpel des Menschen (noch besser des Rindes); die gelbliche Farbe des Proc. vocalis, noch deutlicher der oberen Spitze, verrät den elastischen Knorpel. Man schneide so, daß die Grenze zwischen elastischem und hyalinem Knorpel in den Schnitt fällt und betrachte die Schnitte in Wasser.

Schnitte dieses und anderer in Alkohol absol. fixierter elastischer Knorpel färbe man nach S. 35 C und konserviere in Xylolbalsam (§ 10, 3, S. 45).

Nr. 37. Bindegewebsknorpel. Ligg. intervertebralia, einen Discus articularis schneide man in Stücke von 1—2 cm Seite, fixiere sie in 100 ccm Kalibichromatessigsäure (S. 15) und bette in Paraffin oder Zelloidin ein (auch Rasiermesserschnitte sind nach Härtung in Alkohol (nach § 5, S 17) brauchbar. Die nach Nr. 20 gefärbten Schnitte konserviere man in Xylolbalsam. Schnitte durch Randpartien ergeben auch hyalinen Knorpel; Schnitte durch zentrale Teile der Bandscheibe zeigen große Gruppen von Knorpelzellen.

III. Muskelgewebe.

Die Muskelgewebe hängen dem Ursprung nach enge mit den Stützgeweben zusammen. Für die übergroße Mehrzahl aller Muskeln ist nachgewiesen, daß sie aus derselben plasmodialen Anlage stammen wie die Stützgewebe.

Nur die Binnenmuskeln des Auges und die den Schweißdrüsenepithelien enge anliegenden Muskeln sondern sich erst später von den Epithellagen, denen sie unmittelbar zugeteilt bleiben.

Die Berechtigung, die hierher gehörigen Elemente zu einem besonderen Gewebe zusammenzufassen, liegt einmal in ihrer ganz andersartigen Fortentwicklung, und dann in ihrer Funktion.

Der Differenzierungsvorgang, der zur Bildung von Muskelelementen führt, besteht vorwiegend in der Ausbildung neuer intraplasmatischer Strukturen, die in der Form von Fibrillen auftreten, wobei es wiederum zweifelhaft ist, ob wir diese dem Protoplasma oder dem Metaplasma (s. S. 57) zurechnen sollen. Tatsächlich scheint mit ihrer Ausbildung die Funktion der Muskelelemente in engstem Zusammenhange zu stehen.

Die Funktion aller Muskelelemente besteht in ihrer ausgesprochenen Formveränderlichkeit. Diese ist gegenüber der allen Zellen mehr oder weniger zukommenden Formveränderlichkeit erheblich gesteigert; vor allem aber ist sie einseitig gerichtet.

Besonders bei den Amöben, dann aber auch bei vielen sogenannten Wanderzellen (s. Blut) sehen wir die Formveränderlichkeit als sogenannte amöboide Bewegung dadurch charakterisiert, daß an der ganzen Oberfläche der Zellen Fortsätze (sogenannte Pseudopodien) ausgestreckt werden können, denen dann der übrige Zellkörper nachfolgen kann (s. Fig. 101). Diese Formveränderlichkeit führt zur Fortbewegung und kann sich nach allen Richtungen auswirken.

Demgegenüber ist das Muskelelement durch seine Einordnung in das Stützgewebe nur mehr zu Formveränderungen in einer Richtung befähigt, die dann zur Verlängerung oder zur Verkürzung des Elementes führen können. Daraus erklärt es sich wohl auch, daß alle Muskelelemente eine langgestreckte Form besitzen, wobei die Längsachse mit der Verkürzungsrichtung zusammenfällt.

Die Wirkung eines Muskelelementes ist also ohne die Verbindung mit dem umliegenden Stützgewebe undenkbar; der Zusammenhang mit diesem ergibt sich zudem aus der gemeinsamen Anlage.

1. Das Gewebe der glatten Muskeln.

Im einfachsten Falle ist jedes Muskelelement nur mit einem einzigen Kerne ausgestattet und besitzt somit den Wert einer Zelle (Fig. 71). In diesen sogenannten glatten Muskelzellen ist auch die Differenzierung

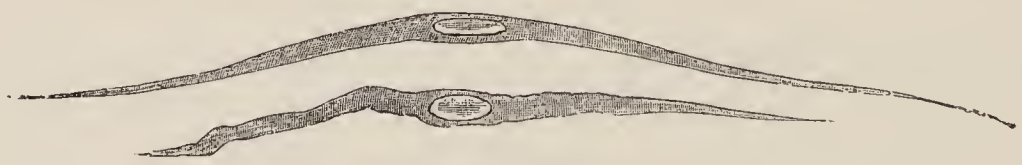

Fig. 71.

Zwei glatte Muskelfasern aus dem Dünndarm eines Frosches. 240 mal vergr. Durch 35%ige Kalilauge isoliert. Die Kerne haben durch die Kalilauge ihre charakteristische Form eingebüßt. Technik Nr. 38, S. 130.

des Zytoplasmas noch wenig weit vorgeschritten; äußerst feine, mit den gewöhnlichen Methoden gar nicht nachweisbare Fibrillen liegen im Zytoplasma, das im übrigen den indifferenten Charakter im wesentlichen beibehalten hat.

Ihre Länge schwankt beim Menschen zwischen 45 und 225 μ, ihre Breite zwischen 4 und 7 μ; im schwangeren Uterus hat man noch längere, bis $^1/_2$ mm messende, glatte Muskelfasern gefunden.

Die Gestalt der Zellkerne schwankt mit der Länge; in der Regel verlängert sich der Kern mit der Faser. Anscheinend paßt sich auch die Form des Kernes den verschiedenen Kontraktionszuständen an. So findet man nicht selten geschlängelte, spiralig gewundene Kerne; auch das Chromatingerüst ist in Form quer (spiralig?) gestellter Stränge angeordnet (Fig. 72).

Der Einfluß des Kortraktionszustandes auf die Form der ganzen Muskelfasern kommt gut zum Ausdruck, wenn man sie an prallgefüllten und kontrahierten Hohlorganen, z. B. am Magen untersucht. Am leeren Magen sind die Muskelfasern spindelförmig im Querschnitt rundlich, der Kern ist längsoval; war die Magenwand bei der Untersuchung stark gedehnt, so sind Zelle und Kern bis um das Dreifache länger, dünner, der Zellquerschnitt abgeplattet.

Das Diplosom der Muskelzellen liegt an der Längsseite des nicht genau axial gelagerten Kernes.

Fig. 72

Kern einer glatten Muskelfaser. 600 mal vergrößert. Aus einem Querschnitt einer mit Sublimatkochsalz (S. 16) fixierten menschl. Extremitätenarterie.

Die Muskelfasern liegen bald zerstreut im Bindegewebe, bald sind sie zu Komplexen innig vereint. Auch im letzteren Falle sind sie stets allseitig von Bindegewebe umgeben, das aber um so feinere Lagen bildet, je dichter die Muskelzellen zusammengelagert sind.

Durch besondere Methoden lassen sich feine Verbindungsfäden zwischen den Muskelzellen darstellen, die von den einen als Interzellularbrücken, von andern als Kunstprodukte gedeutet werden. Im ersteren Falle würde man zu der Ansicht kommen, daß auch das glatte Muskelgewebe den ursprünglichen, plasmodialen Verband bewahrt hat; betrachtet man dagegen die Interzellularbrücken als Kunstprodukte, so haben sich die glatten Muskelzellen vom ursprünglichen Bildungsplasmodium losgelöst und sind rings von Interzellularsubstanz umschlossen.

Die Interzellularsubstanz des Bindegewebes bildet um die Muskelzellen feinste Fibrillen enthaltende Hüllen (Fig. 73). Die Ausbildung der Fasern ist sehr verschieden stark.

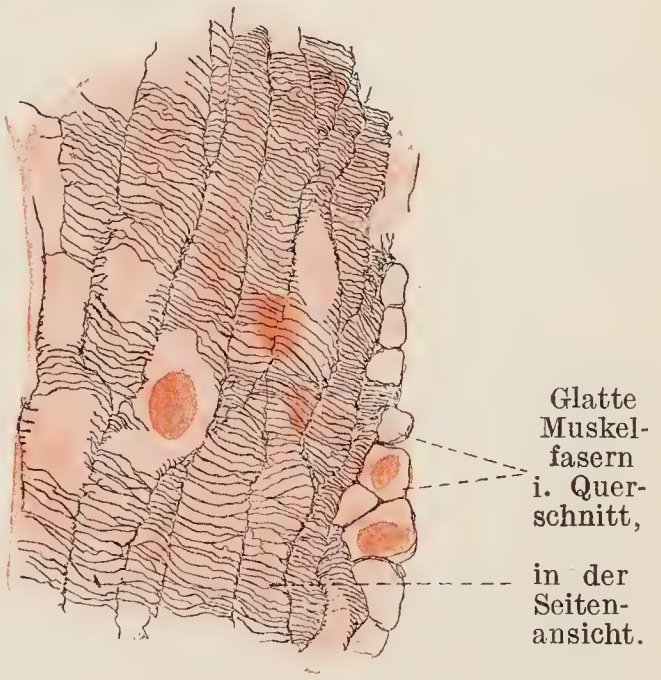

Fig. 73.

Stück eines senkrechten Schnittes durch die Muskelhaut eines menschlichen Magens. Feine Bindegewebsfasern bilden eine Hülle um die Muskelfasern; sie ist an einzelnen Stellen angeschnitten, so daß man die nackte Muskelfaser sieht. 600 mal vergr. Technik Nr. 39, S. 130.

Während sie z. B. in der Muskulatur der Darmwand sehr zart sind, so daß ihr Nachweis nur mit besonderen Methoden möglich ist, sind sie zwischen den Muskelfasern des Ureters und noch mehr zwischen denen des Eileiters so gut ausgebildet, daß die Muskeln bei spezifischen Bindegewebsfärbungen ganz verdeckt werden.

Dickere bindegewebige Scheidewände finden sich nur in größeren Abständen; elastische Fasern sind in wechselnder Menge sowohl in den dicken Scheidewänden wie in den feinen Faserbündeln vorhanden.

Die glatten Muskelfasern sind entweder zu parallelfaserigen Häuten (Darmmuskeln) oder zu komplizierten Flechtwerken (Harnblase, Uterus) vereinigt.

In ihrer Tätigkeit sind die glatten Muskelzellen von der Versorgung mit Nerven (s. bei Nervenendigungen) und Blutgefäßen abhängig. Die größeren Blutgefäße verlaufen in den stärkeren bindegewebigen Scheidewänden; die Kapillaren dagegen dringen zwischen die Fasern selbst ein und bilden dort langgestreckte Netze. Auch Lymphgefäße sind in ansehnlicher Menge vorhanden.

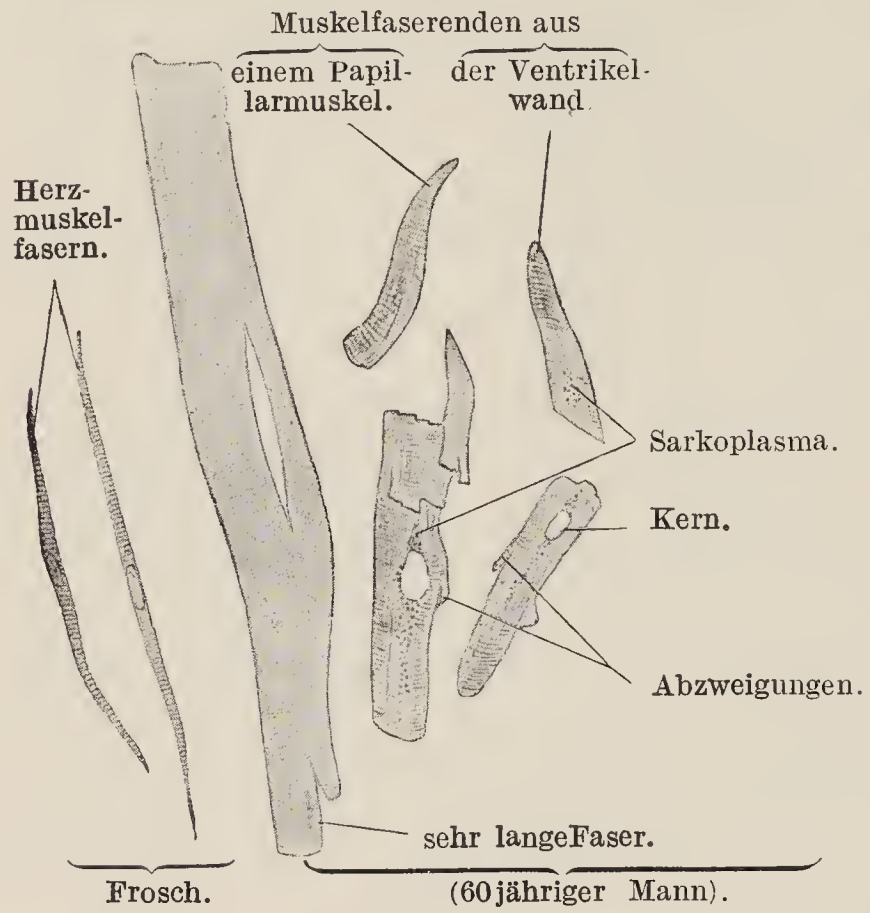

Fig. 74.
Isolierte Herzmuskelfasern. 230mal vergr. Technik wie Nr. 38, S. 130.

Die glatten Muskelzellen führen nur langsame, aber dauerhafte Zusammenziehungen aus, die in der Regel dem Willen nicht unterworfen sind; dies hängt mit ihrer Versorgung durch Nerven des vegetativen Systems (s. Nervensystem) zusammen. Dementsprechend finden sich glatte Muskeln im Darmkanale, in den zuführenden Luftwegen, in der Gallenblase, im Nierenbecken, in den Ureteren, in der Harnblase, in den Geschlechtsorganen, in Blut- und Lymphgefäßen, im Auge und in der äußeren Haut.

Während bei den glatten Muskelzellen verzweigte Formen und echte, plasmodiale Verbindungen die Ausnahme bilden, ist beides in ausgeprägtem Maße bei dem

2. Herzmuskelgewebe

ausgebildet.

Dies zeigt sich schon bei der Entstehung des Herzmuskelgewebes, indem hier die ursprüngliche, plasmodiale Anlage dauernd beibehalten wird; es kommt hier also nicht zur vollständigen Abgrenzung von einzelnen Zellindividuen wie bei der glatten Muskulatur.

Bei niederen Wirbeltieren (z. B. beim Frosch) lassen sich allerdings durch Isolation noch spindelförmige, mit gestrecktem Kerne versehene Gebilde aus der Herzmuskulatur isolieren, die man als Zellen ansprechen kann; doch sind sie auch hier zumeist mit seitlichen, zytoplasmatischen Abzweigungen versehen, die eine Verbindung zu Nachbarfasern herstellen.

Bei Säugetieren erhält man durch Isolation immer nur Bruchstücke des plasmodialen Gefüges (Fig. 74).

Zum Unterschiede von den glatten Muskelzellen fällt die größere Faserbreite auf, die sowohl in Längs- wie in Querschnitten zum Ausdruck kommt (Fig. 75). Gleichwohl entspricht die ganze Faserbreite (zum Unter-

schiede vom quergestreiften Skelettmuskel) nur einem Kernbereich; der Zellkern nimmt wie bei der glatten Muskelzelle die Achse der Faser ein.

Nur an wenigen Stellen endigt das plasmodiale Gefüge der Herzmuskulatur durch Verbindung mit anderen Geweben; so besonders in den Papillarmuskeln, beim Übergang in die sehnigen Chordae tendineae. An diesen Stellen lassen sich auch zugespitzte Enden von Herzmuskelfasern (s. Fig. 74) häufiger isolieren, während solche in der Ventrikelwand (Fig. 74) seltener zu Gesichte kommen.

Die Verbindung mit dem umgebenden Stützgewebe ist ähnlich bewerkstelligt, wie in dichten Lagen glatter Muskulatur; alle Fasern werden von dünnen Häutchen von Interzellularsubstanz umgeben; nur sind entsprechend der reichlicheren Versorgung der Herzmuskulatur mit Kapillaren die Zwischenräume zwischen den einzelnen Fasern größer.

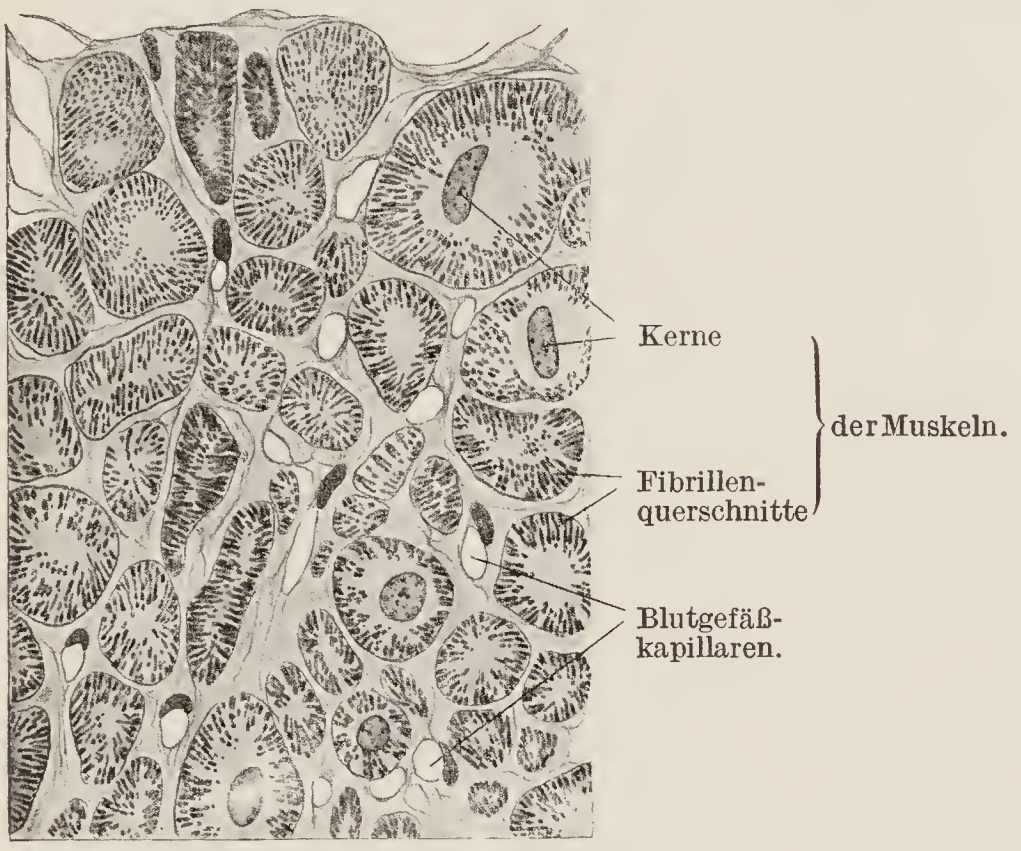

Fig. 75.
Querschnitt durch Herzmuskelgewebe. Aus einem Schnitt durch die Vorhofswand an der Einmündung der Vena cava sup. (Mensch). 500 mal vergr. Technik Nr. 40, S. 130.

Die feinere Struktur des Herzmuskelplasmodiums läßt sich als Produkt der Inanspruchnahme dieses Gewebes deuten. Die Fähigkeit, sich dauernd rhythmisch zu kontrahieren, schreiben wir dem Zytoplasmareichtum zu.

Den nicht zu Differenzierungsprodukten umgewandelten Teil des Muskelzytoplasmas nennt man Sarkoplasma, kleine Körnchen unbekannter Bedeutung in ihm Sarkosomen.

Die Fähigkeit, relativ rasche, ausgiebige Kontraktionen auszuführen, hängt offenbar mit der schärferen Sonderung und der spezifischen Ausgestaltung der Fibrillen zusammen.

Größere Höfe von Sarkoplasma, häufig mit pigmentierten und farblosen Körnchen, Glykogen und anderen paraplastischen Substanzen versehen, finden sich (besonders gut an Längsschnitten sichtbar) in unmittelbarer Umgebung der locker gebauten Zellkerne.

Durch die Zusammenfassung der Fibrillen zu Bündeln, erhalten Querschnitte von Herzmuskelfasern ein charakteristisches Aussehen. Das Sarkoplasma ist vorzugs-

weise in der Faserachse gelegen, von welcher Fortsetzungen desselben zwischen die Fibrillenblätter oder -bündel ausstrahlen.

Die Fibrillen verleihen der Herzmuskelfaser in viel stärkerem Maße als der glatten Muskelzelle eine deutliche Längsstreifung, die sich nicht auf irgendwelche Zellterritorien beschränkt, sondern durch eine größere Reihe von Kernbereichen derselben Faser hindurch verfolgt werden kann; durch die seitlichen Verbindungsbrücken ziehen Fibrillenzüge von einer Faser in die benachbarten hinüber, in denen sie dann weiter verfolgt werden können (Fig. 76).

Querlinien. Kerne von Blutkapillaren. Bindegewebszellen.

Fig. 76.

Stück eines Längsschnittes eines Papillarmuskels des menschlichen Herzens. 240 mal vergr. Technik Nr. 40, S. 130. Man beachte, wie häufig die Abstände der Querstreifen gerade an den Querlinien wechseln, was gegen die Deutung dieser als Kunstprodukte spricht (vgl. S. 124). Die Querlinien selbst erscheinen bald schmal dunkel, bald breit hell.

Das Phänomen der Querstreifung, das in erster Linie den Fibrillen innewohnt, soll bei der Skelettmuskulatur genauer berücksichtigt werden. Wenn es beim Herzmuskelgewebe nicht immer einwandsfrei beobachtet wird, so liegt das vorzugsweise an der angewandten Technik.

Nicht zu verwechseln mit der Querstreifung sind die sogenannten Querlinien (Glanzstreifen, Kittlinien, Wachstumszonen, Schaltstücke), die sehr oft beobachtet werden (Fig. 76) und in ihrer Bedeutung noch stark umstritten sind. Sie grenzen einzelne Zellgebiete ab; die kontinuierliche Anordnung der Fibrillen stempelt die Herzmuskulatur gleichwohl zum Blasmodium. Die Querlinien werden von manchen als Wachstumszonen betrachtet; von andern wird ihnen ein Einfluß auf den Kontraktionsablauf zugeschrieben.

3. Das Gewebe der quergestreiften Muskeln.

Mit dieser Form erreicht das Muskelgewebe die höchste bekannte Spezialisierung. Bei der Entwicklung wird das Material für dieses Gewebe sehr frühzeitig zu besonderen Primitivgebilden, den Myotomen, abgesondert.

Dies sind, allen Wirbeltieren zukommende, segmentale zu beiden Seiten in der Rückenregion angeordnete Substanzhaufen, in denen sehr frühzeitig eine scharfe Begrenzung einzelner Zellen erkennbar wird. Diese scharfe Begrenzung der Formeinheiten behält das Skelettmuskelgewebe zeitlebens bei.

Durch komplizierte Umlagerungen legen sich die einzelnen „Myoblasten“ bald parallel in die Langsachse des Embryos, wobei lange Zeit die segmentale Begrenzung durch sogenannte Myosepten beibehalten wird (Fig. 77).

Die meisten Myoblasten durchbrechen später unter erheblicher Verlängerung die Segmentgrenzen, womit sie auch vielfach den Zusammenhang mit ihrem Ursprungsort verlieren. Mit der Längen- (und Dicken)zunahme vermehren sich innerhalb der Myoblasten auch die Zellkerne, zumeist anfangs in der Weise, daß die Kerne in der Faserachse liegen bleiben und in verschiedenen Abschnitten der Faserlänge aufeinanderfolgen. Die Vermehrung soll amitotisch vor sich gehen (Fig. 77). Später ist die Muskelfaser so reich an Kernen, daß man deren auf jedem Querschnitte mehrere antrifft.

Das mit gleichzeitiger Kernvermehrung vor sich gehende Wachstum (auf die

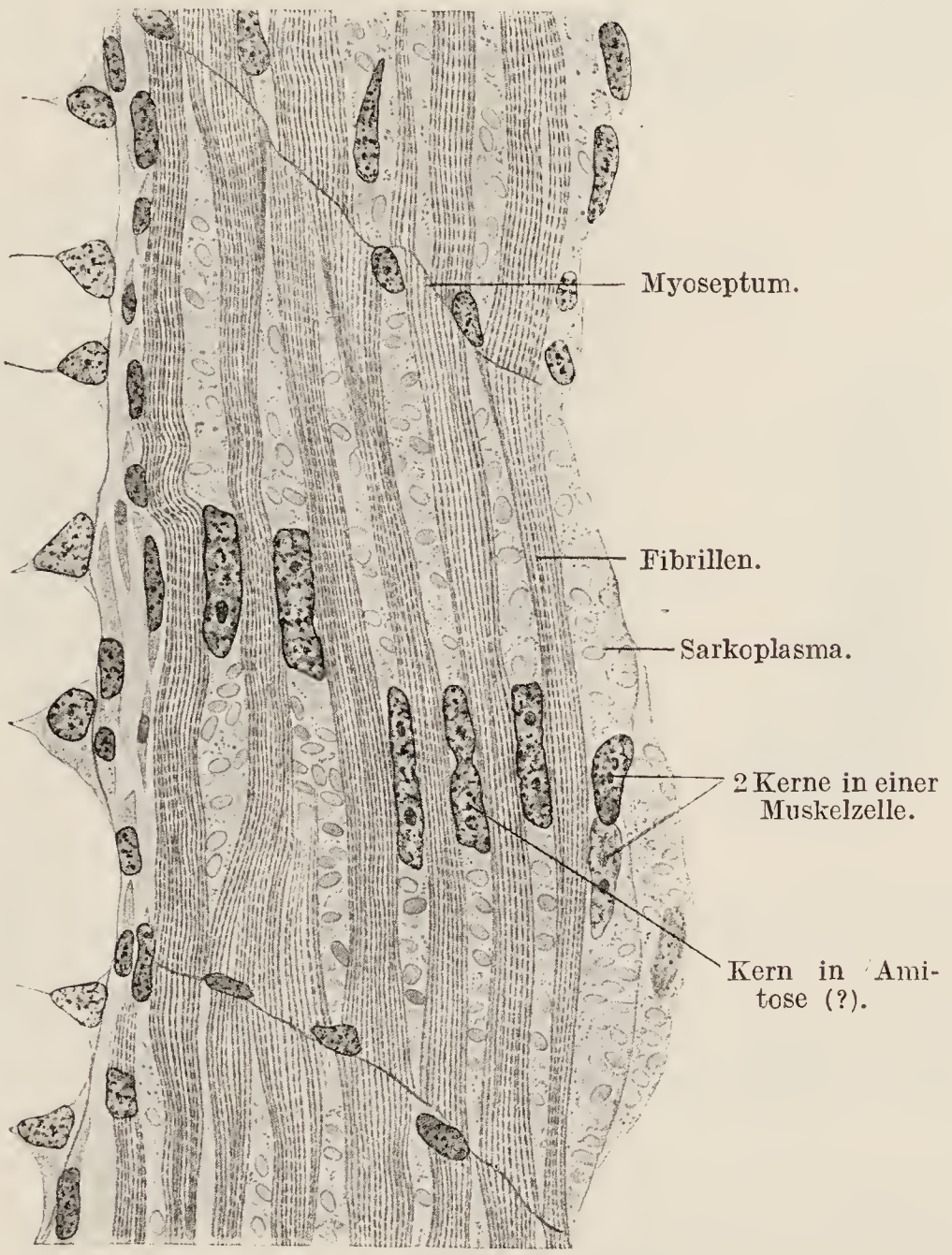

Fig. 77.

Myotome. Aus einem Horizontalschnitt durch eine junge Kaulquappe vom Frosch. 500 mal vergr. Technik Nr. 41, S. 130.

inneren Differenzierungsvorgänge soll unten hingewiesen werden) führt dazu, daß aus jedem Myoblasten eine Muskelfaser entsteht, die eine von der Umgebung wohlabgrenzbare Formeinheit darstellt, aber sich von einer einfachen Zelle durch den großen Reichtum an Kernen auszeichnet.

Embryonale Muskelfasern haben die Fähigkeit, sich durch Längsspaltung zu vermehren.

Die Skelettmuskelfasern des erwachsenen Organismus sind entsprechend diesem Entwicklungsgange zu höchst komplizierten Gebilden geworden. Sie haben die Form langer zylindrischer Fäden, deren Enden im Innern größerer Muskeln zugespitzt oder abgestumpt sind; an den

Enden der Muskeln besitzen die Fasern ein inneres spitzes und ein äußeres, an die Sehne anstoßendes breiteres Ende; letzteres ist entweder abgerundet oder läuft in einige stumpfe, oft treppenförmig abgestumpfte Spitzen aus.

Auch Anastomosen, Spaltbildungen und Teilungen der Muskelfasern kommen vor; in einzelnen Fällen (Augenmuskeln, Muskeln der Zunge, der äußeren Haut) sind die Fasern verästelt (Fig. 78).

Ihre Länge schwankt zwischen 5,3 und 12,3 cm, ihre Dicke zwischen 10 und 100 μ.

Es ist wahrscheinlich, daß es noch längere Fasern gibt, doch ist deren vollkommene Isolierung mit großen Schwierigkeiten verknüpft.

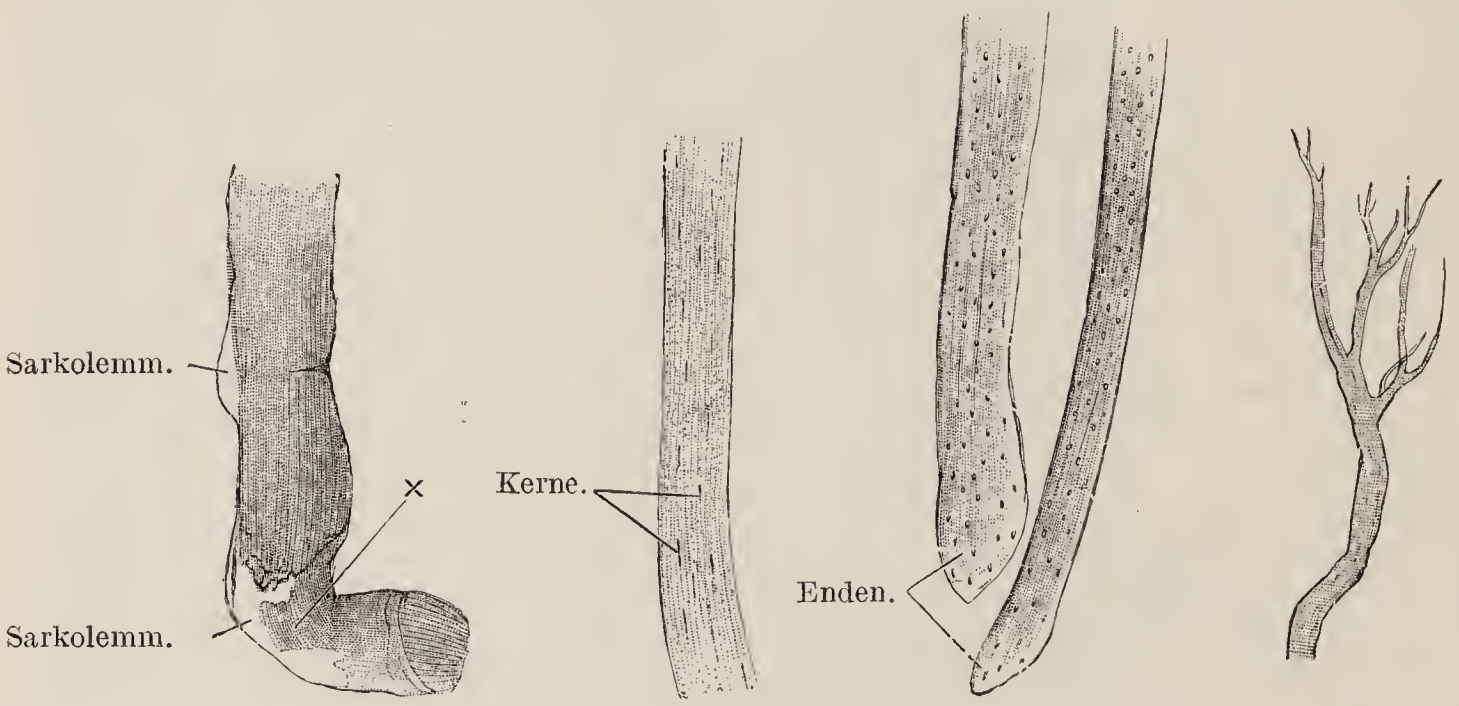

A	*B*	*C*	*D*
Wirkung von Wasser, Technik Nr. 42 u. 43, S. 131.	von Essigsäure, Technik Nr. 44.	von Kalilauge, Technik Nr. 45.	Verästelte Muskelfaser der Froschzunge, Technik Nr. 46, S. 131.

Fig. 78.

Stücke isolierter quergestreifter Muskelfasern des Frosches, 50 mal vergr. Bei × ist die Muskelsubstanz zerrissen, ihre Querstreifung ist nicht, die Längsstreifung dagegen deutlich zu sehen. Die zahlreichen Kerne in *C* erscheinen bläschenförmig gequollen, die Querstreifung der Muskelsubstanz ist in *B* und *C* bei dieser Vergrößerung nicht sichtbar.

Im embryonalen Zustande bestehen keine oder nur geringe Dickenunterschiede der Muskelfasern: nach der Geburt erfolgt ein ungleiches Dickenwachstum, dessen Intensität abhängig ist: 1. von der Funktion des Muskels — beim Erwachsenen besitzen starke Muskeln dicke, zarte Muskeln dünne Fasern; 2. vom Ernährungszustand des Individuums — es können Unterschiede um das Dreifache des Kalibers bestehen; 3. von der Größe des Geschöpfes — größere Tiere besitzen dickere Muskelfasern als kleinere.

Der scharfe Abschluß der Muskelfaser gegen das umgebende Stützgewebe wird durch eine strukturlose Hülle, das Sarkolemm[1]) bewirkt (Fig. 78A); dieses ist bis zu einem gewissen Grade (bei der durch die Kontraktion bewirkten Verdickung der Muskelfaser) dehnbar und ist für Funktion des Muskels von größter Bedeutung.

[1]) τὸ λέμμα = die Rinde, die Schale.

Die mechanische Bedeutung des Sarkolemms beruht auf seiner Verbindung mit den „Grundmembranen" (s. u.) und auf dem Zusammenhang mit der Sehne (s. Muskelsystem); für den Stoffwechsel der Muskelfaser ist das Sarkolemm als Grenzhaut zwischen dem Saftstrom des Bindegewebes und dem Sarkoplasma wichtig.

Das Sakolemm wird von einem Teil der Autoren als Bildungsprodukt der Muskelfaser, von andern als vom Stützgewebe gebildet betrachtet.

Die Grundlage der Substanz der Muskelfaser ist das Zytoplasma, auch hier Sarkoplasma genannt; dieses ist in ausgebildeten Muskelfasern nur mehr spärlich entwickelt und als äußerst spärliche Schichte zwischen den extrem reich entwickelten Fibrillen zu erkennen. Sein Vorhandensein läßt sich an Fettkörnchen, sogenannten Sarkosomen (interstitiellen

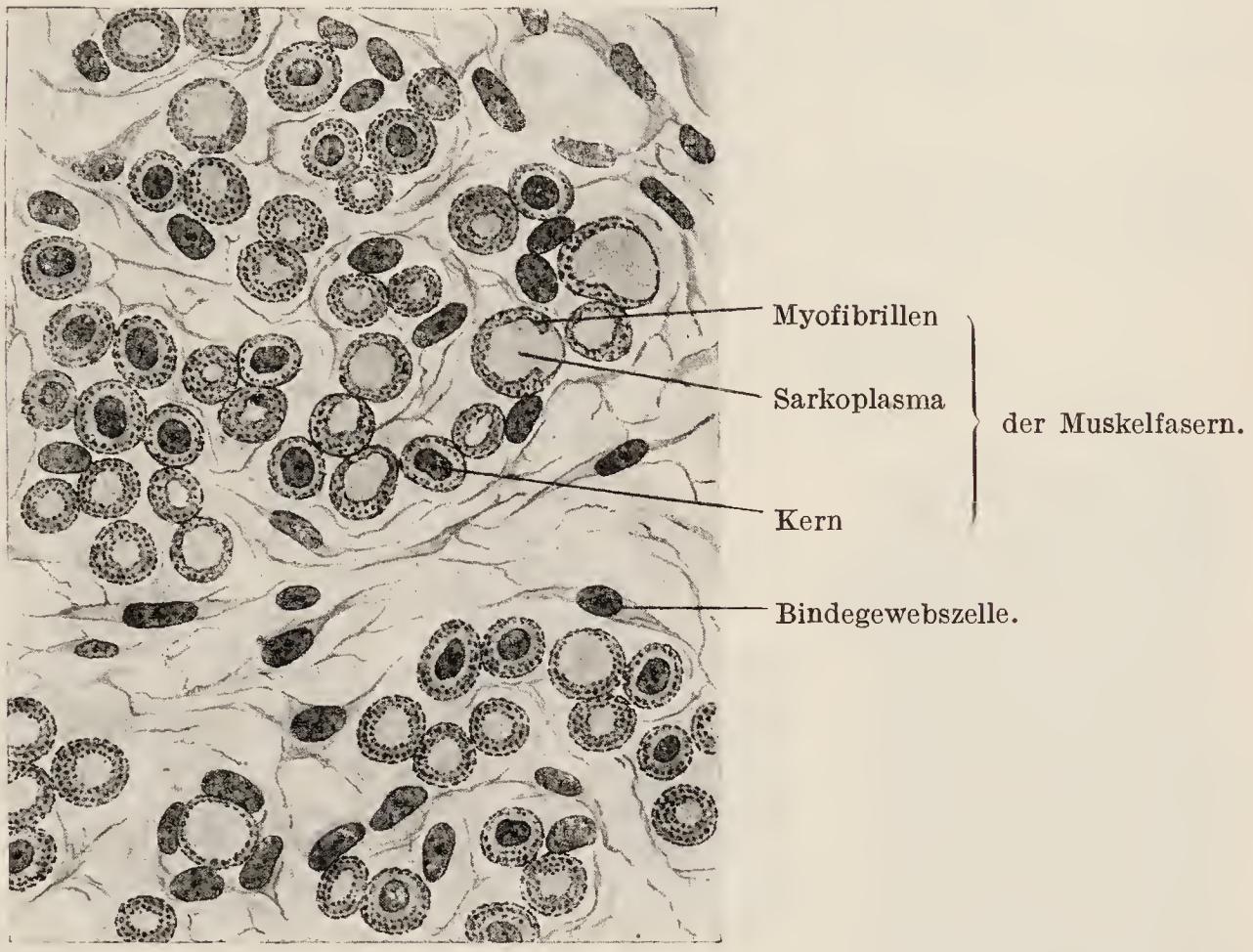

Fig. 79.

Querschnitt durch Skelettmuskelfasern eines 3monatigen menschlichen Embryos. 750mal vergr.; Technik Nr. 47, S. 132.

Körnchen) und endlich an den Zellkernen erkennen. Die Zellkerne — ovoide, parallel der Längsachse der Muskelfaser gestellte Gebilde — liegen bei Säugetieren, Vögeln und Knochenfischen vorzugsweise an der Oberfläche der Muskelfaser unter dem Sarkolemm, bei den übrigen Wirbeltieren auch im Innern der Muskelfasern.

Diese Lage der Zellkerne wird erst während der Entwicklung allmählich erworben. Anfangs liegen die Kerne, ähnlich wie bei der Herzmuskelfaser zeitlebens, axial (s. Fig. 79). Die wandständige Lage erhalten die Kerne nach den einen im Zusammenhang mit der Längsteilung der Fasern, nach anderen durch sekundäre Verschiebungen, in der Annahme, daß sie durch die gesteigerte Fibrillenbildung notwendig werden.

Jedenfalls finden sich auch beim Erwachsenen verstreut Muskelfasern vor, deren Zellkerne axial liegen, besonders oft an den Sehnenansätzen. Auch die in den so-

genannten Muskelspindeln (s. Nervenendigungen) enthaltenen Muskelfasern zeigen gewöhnlich dieses Verhalten.

Der Sarkoplasmareichtum wechselt bei den Muskelfasern bedeutend. Im allgemeinen gilt die Regel, daß die tätigsten Muskeln (Herz-, Augen-, Kau- und Atmungsmuskeln) die meisten sarkoplasmareichen Fasern enthalten; die Muskeln mit vielen sarkoplasmaarmen Fasern kontrahieren sich schneller (weil sie fibrillenreicher sind), ermüden aber eher.

Fig. 80.

Stück eines Querschnittes des Musc. vocalis des Menschen. Vier Muskelfasern sind gezeichnet. 590 mal vergr. Technik Nr. 87.
Man verwechsle die Querschnitte der Fibrillenbündel nicht mit den Querschnitten der Muskelfasern Fig. 124.

Die sarkoplasmareichen Fasern sind trübe, zeigen eine weniger regelmäßige Querstreifung, eine deutlichere Längsstreifung und haben im allgemeinen einen geringeren Durchmesser; Muskeln, die vorzugsweise aus solchen Fasern zusammengesetzt sind, sehen röter aus, was von einem im Sarkoplasma enthaltenen, dem Hämoglobin nahe stehenden Farbstoffe herrührt. Bei manchen Tieren, z. B. beim Kaninchen, gibt es rote (z. B. der Semitendinosus, der Soleus) und helle oder weiße Muskeln (z. B. der Adductor magnus). Helle Muskelfasern sind sarkoplasmaarm, zeigen eine deutlichere Querstreifung und im allgemeinen einen größeren Durchmesser. Beim Menschen kommen beide Faserarten in der Regel untereinander gemischt im gleichen Muskel vor.

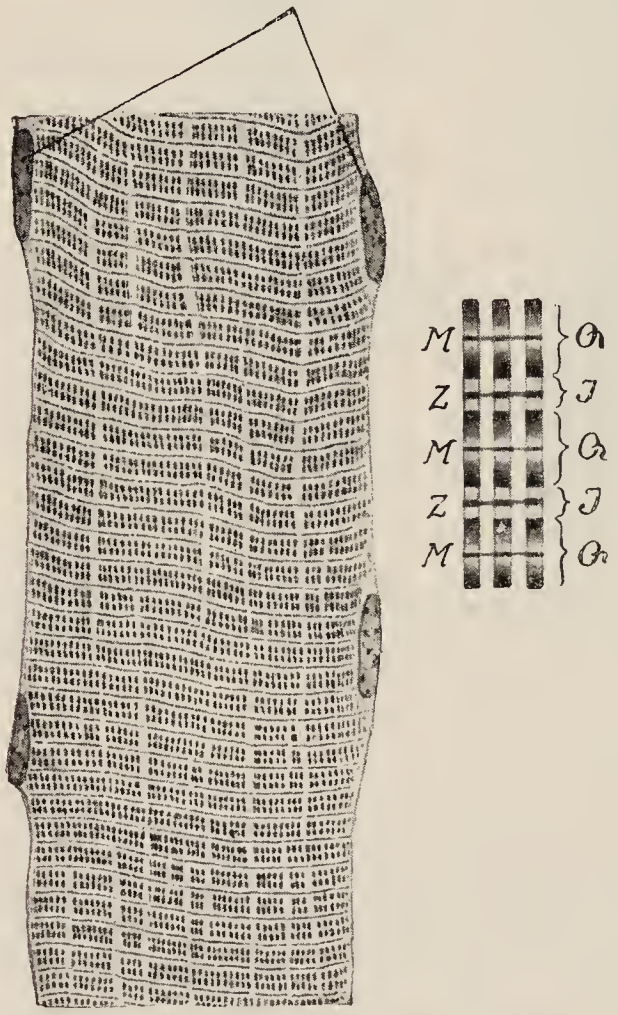

Fig. 81.

Teil einer Muskelfaser (Interkostalmuskel einer jungen Maus); rechts Schema der Querstreifung (nach M. Heidenhain). Die linke Fig. ist 750mal, die rechte viel stärker vergrößert; Technik Nr. 48 b, S. 132.

Seine blitzartig rasche, dem Willen unterworfene Kontraktionsfähigkeit verdankt das Skelettmuskelgewebe der reichlichen Ausbildung und spezifischen Differenzierung der Muskelfibrillen. Diese prägt sich in der ausgesprochenen Längs- und Querstreifung der Muskelfasern aus.

Die Myofibrillen bilden sich in den Myoblasten sehr frühzeitig, zunächst als eine dünne Schichte rings um den axial gelegenen Kern (Fig. 79); zur Bildung der Fibrillen werden Plastosomen verwandt. Die ersten Fibrillen sollen sich durch Längsspaltung vermehren.

Die Fibrillen sind entweder gleichmäßig im Sarkoplasma verteilt oder eine Anzahl Fibrillen ist jeweils zu einem Längsbündel („Muskelsäulchen“) vereinigt; solche Bündelchen sind dann voneinander durch dünne Sarkoplasmaschichten getrennt. Diese Anordnung ist am besten (bei starken Vergrößerungen) an Querschnitten zu sehen, Fig. 80. Hier erscheint das Sarkoplasma in Form eines hellen Netzes, in dessen Maschen die Querschnitte der

Fibrillenbündel (sie sind unter dem Namen „Cohnheimsche Felder“ bekannt) gelegen sind.

Die Fibrillen lassen sich bis zu einem gewissen Grade durch manche Reagenzien (z. B. Chromsäurelösung) isolieren, wobei die „Querstreifung“ dieser Elemente besonders gut hervortritt.

Zuweilen (selten) bricht nach Einwirkung von Alkohol die Muskelfaser statt in Fibrillen in anisotrope Querscheiben (Discs). Fibrillen und Discs können in noch kleinere, rundlicheckige, anisotrope Stückchen zerfallen, welche „primitive Fleischteilchen“ (Sarcouselements) genannt werden. Einzelne Autoren hatten deswegen die Discs, andere die primitiven Fleischteilchen als die eigentlichen Formelemente erklärt.

Über die Anordnung und Bedeutung der Querstreifung bestehen noch sehr verschiedene Ansichten, wofür unsere Unkenntnis über das Wesen des Kontraktionsvorganges als Hauptgrund anzusehen ist[1]). Wir beschränken uns hier auf die Darstellung des mit gewöhnlichen Hilfsmitteln Festzustellenden. Frisch unter dem Mikroskop betrachtet, zeigt jede quergestreifte Muskelfaser abwechselnd dunkle, breitere und helle, schmälere Querbänder. Die Substanz der dunkleren Querbänder ist doppelbrechend (anisotrope Substanz), diejenige der hellen Querbänder ist einfach brechend (isotrope Substanz).

Fig. 82. Isolierte Muskelfibrillen. 500 mal vergr.; Technik Nr. 49, S. 132.

Die genauere Analyse (Isolationen, Färbungen fixierter Präparate) ergibt eine genauere Lokalisierung der Querstreifungsphänomene (Fig. 82); danach ist die oben als anisotrope Substanz bezeichnete Struktur streng auf die Fibrillen beschränkt (man nennt sie auch Q und weiß, daß sie unter verschiedenen Kontraktionszuständen sehr wechselnd auftritt). Innerhalb der isotropen Substanz erkennt man mit stärkeren Vergrößerungen einen feinen Streifen (Z), der aber nicht auf die Fibrillen beschränkt ist, sondern als eine das ganze Sarkoplasma durchsetzende feine Membran (sog. Krausesche Grundmembran) aufgefaßt werden muß. Die an diese Membran, die selbst anisotrop ist, angrenzenden Fibrillenglieder sind isotrop (I).

Die nach Angabe mancher Autoren das Sarkoplasma in der halben Höhe der Q-Glieder durchsetzende sogenannte Mittelmembran (M) ist noch weniger gut bekannt (s. Fig. 81, rechts).

Die Fibrillen werden offenbar durch die Grundmembranen in einer gewissen Einstellung gehalten, woraus sich auch die Parallelschaltung der Q-Glieder erklären dürfte. Erst durch diese Parallelschaltung wird ja die ganze Muskelfaser „quergestreift“.

Über die Veränderungen des Querstreifungsbildes bei der Kontraktion besteht noch keine allgemein angenommene Ansicht.

---

[1]) S. Die Lehrbücher der Physiologie und die Handbücher der Gewebelehre (bes. M. Heidenhain, Plasma und Zelle).

Im Gesamtaufbau der aus zahlreichen Muskelfasern bestehenden Muskeln spielt das lockere Bindegewebe die größte Rolle. Dieses ist auch der Träger der zahlreichen Blutgefäß- und Nervenverästelungen. Lymphgefäße finden sich im quergestreiften Muskelgewebe nur spärlich.

Technik.

Nr. 38. Zur Isolation glatter Muskelfasern bringt man am besten ein Stückchen Magen oder Darm eines soeben getöteten Frosches in 20 ccm 33%ige Kalilauge (Gläschen zudecken) . . . . . 30—60 Minuten.

Hier zerfällt der Darm bei leichter Berührung mit einem Glasstabe. In kaltem Zimmer tritt diese Wirkung etwas später ein; versagt sie überhaupt, so ist die Lauge zu schwach gewesen (s. S. 39, b). Man übertrage von dem die Fasern enthaltenden Bodensatze einen Tropfen auf den Objektträger (die Fasern können nicht in Wasser oder Glyzerin untersucht werden, da die hierdurch verdünnte Kalilauge alsbald das Objekt zerstört), bedecke vorsichtig mit einem Deckglase und untersuche mit starker Vergrößerung (Fig. 71).

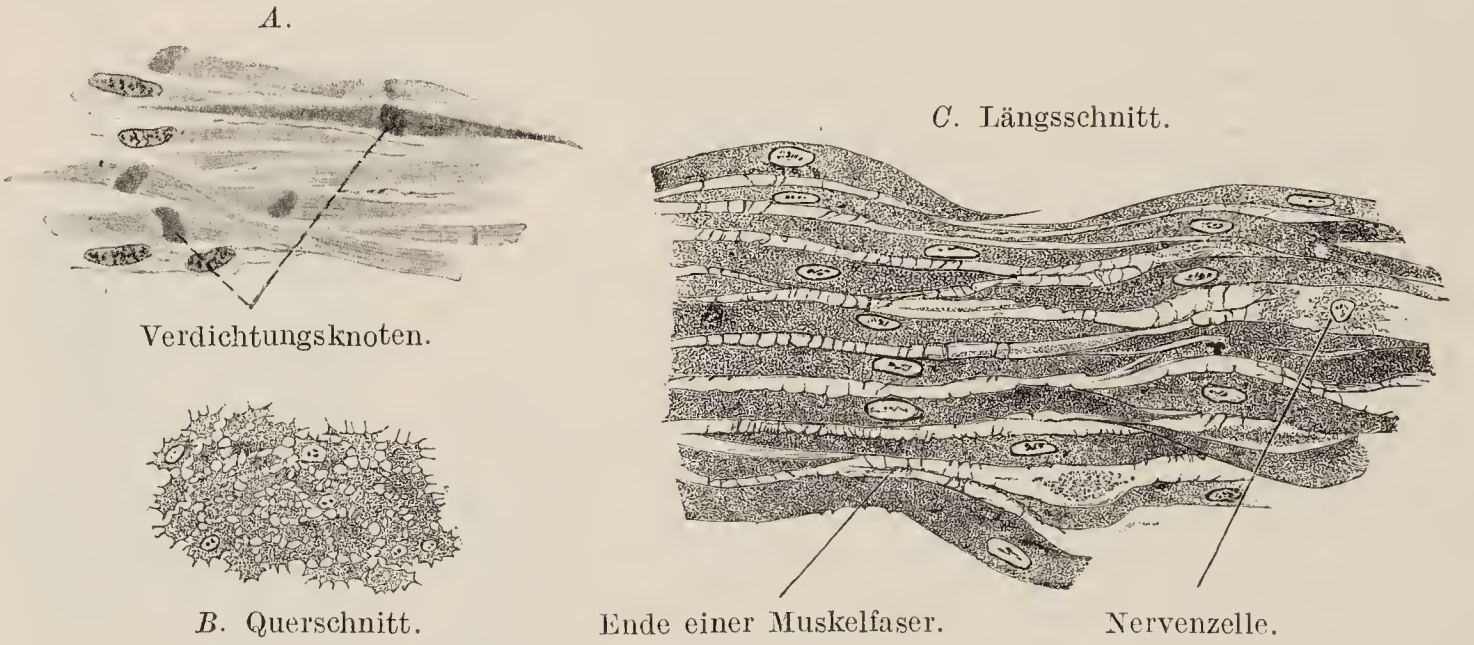

Fig. 82a.

A. Verdichtungsknoten. 360 mal vergr. (Aus menschl. Samenleiter.) *B*. und *C*. Scheinbare Interzellularbrücken, 420 mal vergr. *B*. Aus Kaninchen-, *C*. Aus Meerschweinchendarm. Alle Objekte waren mit Zenkers Flüssigkeit (S. 16) fixiert.

Nach Einlegen kleiner Darmstückchen in 30 ccm Müllersche Flüssigkeit auf 8—14 Tage kann man glatte Muskelfasern durch Zerzupfen isolieren, doch gelingt das nur schwer beim Menschen und auch beim Frosch, leichter dagegen beim Pferd (man nehme das untere Stück des Duodenum) und auch bei der Ratte.

Nr. 39. Das zwischen den einzelnen, glatten Muskelfasern befindliche Bindegewebe ist nur an feinen Schnitten zu sehen, die nach Studnickas Modifikation (S. 39) behandelt sind. (Nachfärben mit Parakarmin) Fig. 73. Andeutungen sieht man auch an 10 μ dicken Schnitten beliebig fixierter Objekte, die mit Pikrofuchsin (18 oder nach Nr. 20, S. 116) gefärbt und in Xylolbalsam eingeschlossen sind.

Viele Fixierungsflüssigkeiten[1]) bewirken Schrumpfungen der Muskelfasern, die zu Trugbildern führen; dahin gehören die besonders an sehr feinen Schnitten zu sehenden Kunstprodukte glatter Muskelfasern (s. Fig. 82a).

[1]) Dahin gehören besonders die auf lebenswarme Organe angewendete Zenkersche Flüssigkeit (S. 16).

Nr. 40. Stücke von menschlichen oder tierischen Herzen (mit 1 cm langen Seitenkanten) werden in Alkohol absol. oder Müller-Formol (Nr. 7, S. 16) fixiert, in Paraffin eingebettet, nach Nr. 20 gefärbt und in Xylolbalsam konserviert (§ 10, 3, S. 45). Reine Querschnitte und Längsschnitte bekommt man am leichtesten an Papillarmuskeln.

Nr. 41. Myotome. In geeigneten Stadien aller Wirbeltierembryonen aufzufinden, besonders schön bei jungen Kaulquappen vom Frosch; das Bild Fig. 77 stammt von einer ca. 7 mm langen Kaulquappe, die in Zenkerscher Flüssigkeit (Nr. 8, S. 16) fixiert, nach Nr. 2, S. 71 eingebettet und mit Boraxkarmin und Bleu de Lyon (S. 42) gefärbt wurde.

Nr. 42. Quergestreifte Muskelfasern a) des Frosches. Man schneide mit flach aufgesetzter Schere in der Richtung des Faserverlaufes aus den Adduktoren eines soeben getöteten Frosches ein ca. 1 cm langes Muskelstückchen, zerzupfe („Isolieren" S. 13) einen kleinen von der Innenfläche des Stückchens entnommenen Teil in einem kleinen Tropfen Kochsalzlösung, setze alsdann einen zweiten, größeren Tropfen derselben Flüssigkeit zu und bedecke, ohne zu drücken, das Präparat mit einem Deckgläschen. Bei schwacher Vergrößerung (50mal) sieht man die zylindrische Gestalt (Fig. 78), die verschiedene Dicke, zuweilen auch schon die Querstreifung der isolierten Muskelfasern. Bei starker Vergrößerung (240mal) sieht man deutliche Querstreifung, zuweilen blasse Kerne und glänzende Körnchen. Sehr zahlreiche Körnchen enthaltende Muskelfasern sind wahrscheinlich Zeichen reger Stoffwechselvorgänge. Da, wo die Muskelfasern quer durchschnitten sind, sieht man nicht selten die Muskelsubstanz pilzhutförmig aus dem Sarkolemmschlauche hervorquellen.

b) Des Menschen. Sehr schöne Querstreifung habe ich an menschlichen, dem Präpariersaale entnommenen Muskeln gefunden. Die Leichen waren mit Karbolsäure injiziert worden.

Will man konservieren, so färbe man unter dem Deckglase (S. 47) mit Pikrokarmin und verdränge nach vollendeter Färbung (ca. 5 Min.) dasselbe durch verdünntes Glyzerin.

Nr. 43. Sarkolemm. Man lasse zu Präparat 42a ein paar Tropfen Brunnenwasser zufließen (S. 47) Nach 2—5 Minuten sieht man bei schwacher Vergrößerung (50mal), wie sich das Sarkolemm in Form durchsichtiger Blasen (Fig. 78 *A*) abgehoben hat; an anderen Stellen, wo sich die zerrissene Muskelsubstanz retrahiert hat, erscheint das Sarkolemm als feiner Streifen (Fig. 78 *A*) unten).

Nr. 44. Kerne. Präparat 42a anfertigen. Dann lasse man einen Tropfen Essigsäure zufließen (S. 47). Schon bei schwacher Vergrößerung erscheinen die geschrumpften, aber scharf konturierten Kerne als dunkle, spindelförmige Striche (Fig. 78 *B*).

Nr. 45. Enden der Muskelfasern. Man lege einen frischen Froschgastrocnemius in 20 ccm konzentrierte Kalilauge und behandle ihn weiter wie Nr. 38a. Man sieht bei schwacher Vergrößerung die Enden der Muskelfasern und zahlreiche bläschenförmig gewordene, glänzende Kerne (Fig. 78 *C*).

Nr. 46. Verästelte Muskelfasern. Man schneide einem soeben getöteten Frosche die (vorn am Unterkiefer angewachsene, nach hinten freie Zunge aus und bringe sie a) in 20 ccm konzentrierte Salpetersäure und ca. 5 g chlorsaures Kali[1]) . . . 24 Stunden,

[1]) Es muß noch ungelöstes Kali am Boden des Gefäßes liegen bleiben.

dann hebe man die Zunge mit Glasstäbchen vorsichtig heraus und lege sie

b) in ca. 30 ccm dest. Wasser, das man öfter wechselt.

Hier kann die Zunge bis zu 8 Tagen liegen bleiben, aber auch schon nach 24 Stunden verarbeitet werden. Zu dem Zwecke bringe man dieselbe in ein zur Hälfte mit Wasser gefülltes Reagenzgläschen und schüttle einige Minuten: die Zunge zerfällt dabei. Nun gieße man das ganze in ein Schälchen und bringe nach ca. 1 Stunde oder später etwas von dem unterdessen gebildeten Bodensatze in einem Tropfen Wasser auf den Objektträger. Hier kann man mit Nadeln noch etwas isolieren, was jedoch in den meisten Fällen überflüssig ist. Schwache Vergrößerung, Pikrokarminfärbung unter dem Deckglase (S. 47). Konservieren in verdünntem Glyzerin (S. 44) (Fig. 78 D).

Nr. 47. Querschnitte embryonaler Skelettmuskelfasern. Fig. 79 stammt aus Schnitten durch den Kopf eines ca. 10wöchigen menschlichen Embryo; Fixation: Zenkersche Flüssigkeit (Nr. 8, S. 16), Einbettung: Paraffin, Färbung: Hansens Hämatoxylin (Nr. 1, S. 32), Eosin, Phosphormolybdänsäure, Methylblau nach Nr. 20, S. 116.

Nr. 48. Querstreifung. Um gut gestreckte Muskelfasern zu bekommen, fixiere man erst etwa 2 Stunden nach dem Tode; längere parallelfaserige Muskeln spanne man auf dünnen Brettchen auf und fixiere in Zenkerscher Flüssigkeit oder Sublimat-Kochsalzlösung (Nr. 8, 10, S. 16). Dünne Paraffinschnitte, die parallel zur Längsrichtung der Fasern angelegt sind, färbe man

a) mit Eisenhämatoxylin nach Heidenhain (Nr. 13, S. 40); bei geeigneter Differenzierung bleibt Q gefärbt;

b) mit Hansens Hämatoxylin, Eosin, Phosphormolybdänsäure, Methylblau nach Nr. 20, S. 116; hierbei färben sich in der Regel Z und M, während die Fibrillen in ganzer Länge rot gefärbt werden; manchmal differenziert sich bei dieser Färbung außer Z und M auch Q.

Nr. 49. Fibrillen. Man lege einen frischen Froschmuskel in 20ccm 0,1%ige Chromsäure (S. 5). Nach ca. 24 Stunden erhält man beim Zerzupfen in einem Tropfen Wasser leicht Fasern, deren Enden in Fibrillen aufgefasert sind (Fig. 82). Will man ein Dauerpräparat herstellen, so lege man den Muskel a) in destill. Wasser . . . . . 1 Stunde,
dann b) in 20 ccm Alkohol 33% . . . . . 10—20 Stunden,
dann Zerzupfen oder Aufbewahren in 70%igem Alkohol beliebig lange bis zum Verarbeiten. („Isolieren" s. S. 13.)

Schöne Fibrillen liefern Muskeln nach Techn. Nr. 6 (S. 73) fixierter Molchlarven, die man mit Boraxkarmin durchgefärbt hat (S. 34). Stückchen solcher Muskeln werden aus absolutem Alkohol in Karbolxylol übertragen und in einem Tropfen dieser Flüssigkeit auf dem Objektträger zerzupft. Man prüfe zuerst mit schwacher Vergrößerung ohne Deckglas, ob einzelne Fibrillen sichtbar sind, sauge dann das Xylol mit Filtrierpapier ab und konserviere in Xylolbalsam.

IV. Nervengewebe.

Das Nervengewebe ist in seiner Gesamtheit als Abkömmling des Epithels zu betrachten (s. S. 82). Die Absonderung des Bildungsmaterials für dieses hochdifferenzierte Gewebe fällt in eine sehr frühe Embryonalperiode. Es entsteht aus dem äußeren Keimblatt.

In der frühen Abgrenzung des Bildungsmaterials innerhalb der Keimanlage gleicht das Nervengewebe dem in ganz anderer Richtung hochdifferenzierten

Skelettmuskelgewebe. Über die wichtigsten Bildungsstufen des Nervengewebes (Medullarplatte, -rinne, -rohr, Ganglienleiste usw.) vgl. die Lehrbücher der Entwicklungsgeschichte.

Reizaufnahme, -weiterleitung und -übertragung, die wichtigsten Aufgaben des Nervengewebes, sind bei einfachst gebauten, sogenannten einzelligen Organismen, Eigenschaften der ganzen Zelle, die allerdings durch mannigfache Sondereinrichtungen besonders dafür ausgestattet sein kann.

Bei Metazoen ist stets die die äußere Körperoberfläche bildende Substanz der Ausgangsort für die Bildung eines spezifisch differenzierten Nervengewebes.

Die gesteigerte Reizbarkeit, als Folge der Ausbildung besonders gut auf Reize ansprechender Organzellen, bewirkte wohl eine Versenkung des Nervengewebes unter die Oberfläche in eine geschütztere Lage; die Vergrößerung und die Komplizierung im Aufbau des Organismus machte eine erhebliche Ausdehnung des reizleitenden Systems notwendig.

So finden wir endlich den Wirbeltierorganismus allenthalben von einer Substanz durchzogen, die gegenüber allen anderen Geweben durch eine außerordentlich gesteigerte Reizbarkeit, deren Wesensart wir nicht kennen, ausgezeichnet ist. Diese Nervensubstanz ermöglicht die Verknüpfung der örtlich und substantiell differenten Teile des Körpers zu einem Organismus. Die hierdurch gegebene, regulatorische Funktion wird verständlich, wenn wir sehen, daß die nervöse Substanz in fast allen Geweben und Gebieten des Körpers Aufnahmeapparate für Reize besitzt.

Diese sogenannten sensiblen und sensorischen Nervenendigungen werden, wie alle speziellen Einrichtungen, später besprochen.

Auf dem Wege von längeren oder kürzeren Bahnen nervöser Substanz, einem Teil der sogenannten Nervenfasern, werden die Reize den nervösen Zentren zugeführt, die wir in den verschiedensten Regionen des Rumpfes antreffen (periphere Ganglien), in erster Linie aber als Rückenmark und Gehirn kennen. Hier gegebene, hochkomplizierte Einrichtungen müssen als Hauptorte der regulierenden Funktion der Nervensubstanz betrachtet werden.

Von diesen Zentren aus ziehen besondere (zentrifugal funktionierende) Leitungsbahnen, ein anderer Teil der Nervenfasern, in alle Körperregionen; an den Enden dieser Nervenfasern (besonders an Muskeln, Drüsen) werden die Impulse zu den mannigfachsten Verrichtungen des Körpers gegeben.

Die enorme Reizbarkeit der gesamten Nervensubstanz mag es mit sich bringen, daß sie in allen Teilen von einem nur ihr eigenen Hüllmaterial, der Neuroglia[1]), umgeben ist. Diese ist eine zwischen das Bindegewebe und die nervöse Substanz eingeschaltete Hülle, die vermutlich ungeeignete Reize vom Nervenzytoplasma abhält und besonders den Stoffwechsel der Nervensubstanz reguliert.

---

[1]) Von ἡ γλία, der Leim, der Kitt, Neuroglia, also Nervenkitt.

Wie die eigentliche, nervöse Substanz und die Neuroglia in inniger Gemeinschaft zentrale wie periphere Teile des Nervensystems aufbauen, so entstammen beide aus der gemeinsamen Bildungsformation, der Neuralplatte. In dem aus dieser entstehenden Neuralrohr bilden die zunächst indifferenten Epithelzellen den Ausgang für Neuroblasten und Glioblasten. (Inwieweit Neuroblasten und Glioblasten primär plasmodiale Zusammenhänge besitzen, muß noch genauer bestimmt werden.) Die fertige Glia ist ein alle gröberen und feineren Teile der nervösen Substanz einschließendes, schwammartiges Plasmodium; ob die aus den Neuroblasten hervorgehende, eigentliche nervöse Substanz in getrennte Zellgebiete gesondert ist, oder ob auch sie ein plasmodiales Gefüge darstellt, ist noch nicht entschieden. Die letztgenannte Möglichkeit hat aber die größere Wahrscheinlichkeit für sich.

Fig. 83.
Schematische Darstellung eines Neuron.

Als Nerven„zelle“ bezeichnet man gewöhnlich einen kernhaltigen Teil der Nervensubstanz, einschließlich der unmittelbar anschließenden Fortsätze (s. Fig. 83), als Nervenfasern dünn ausgezogene, kürzere oder längere Teile. Mit jeder Nervenzelle ist eine Nervenfaser untrennbar verbunden. Dem Zellbegriffe, wie wir ihn bei anderen Geweben anwenden, entspricht im Nervengewebe das, was man als Neuron bezeichnet; ein Neuron umfaßt eine Nervenzelle mit sämtlichen ihr verbundenen Fortsätzen.

Dazu gehören also: 1. der den Kern enthaltende Zelleib (Fig. 83), 2. dessen Neurit (Nervenfortsatz); dieser leitet Reize nach anderen Nervenzellen oder an periphere Organe weiter; 3. die Dendriten[1]); diese Fortsätze nehmen Reize von anderen Nervenzellen oder von der Peripherie auf. Die Neuriten sind in der Regel länger und gehen in eine Nervenfaser über, deren Achsen-

[1]) Von *τὸ δένδρον*, der Baum, weil viele Dendriten sich in der Nähe des Zelleibes rasch verästeln.

zylinder sie bilden; die Dendriten sind gewöhnlich sehr viel kürzer und verästeln sich nahe am Zelleib (der Dendrit der Spinalganglienzellen ist jedoch auch lang und geht wie ihr Neurit in den Achsenzylinder einer Nervenfaser über).

Bei der Länge, die besonders die als Verlängerung eines Neuriten zu denkende Nervenfaser erreichen kann, ist es in der Regel unmöglich, ein Neuron in seiner Gesamtheit morphologisch darzustellen. Zahlreiche physiologische und pathologische Erfahrungen haben aber die Berechtigung des Neuronbegriffes als einer Nerveneinheit bewiesen.

Wird z. B. der Zusammenhang zwischen Zelle und Faser unterbrochen, so stirbt die Faser zellulifugalwärts von der Unterbrechungsstelle an ab, eine Neubildung kann nur vom Achsenzylinder des mit der Nervenzelle in Verbindung gebliebenen Stumpfes aus erfolgen.

Trotz dieser scheinbaren Einheitlichkeit und Selbständigkeit eines Neurons bestehen höchstwahrscheinlich doch zytoplasmatische Verbindungen mit anderen Neuronen, auf denen die Fortleitung der nervösen Erregung durch „Kontinuität" geschieht. Die Vorstellung, daß die Neuronen völlig unabhängig voneinander sind, und daß die Erregungsleitung jedesmal durch „Kontakt" von einem Neuron zum anderen überspringt, ist sowohl morphologisch als physiologisch weniger gut begründet.

A. Nervenzellen.

Die Nervenzellen (Ganglienzellen [1]) finden sich in den Ganglien, in Sinnesorganen, im Verlaufe sowohl zerebrospinaler als sympathischer Nerven, hauptsächlich aber im Zentralnervensystem.

Sie sind von sehr wechselnder Größe (4—135 μ und darüber) und von mannigfacher Gestalt. Es gibt kuglige und spindelförmige Ganglienzellen; sehr häufig ist eine unregelmäßige Sternform, d. h. das Zytoplasma sendet mehrere Fortsätze aus. Ganglienzellen mit zwei Fortsätzen heißen bipolare, solche mit mehreren Fortsätzen multipolare Ganglienzellen (Fig. 84); es gibt auch unipolare Ganglienzellen; solche finden sich im Sympathikus von Amphibien und allgemein in der Riechschleimhaut, sie besitzen in der Tat nur einen einzigen Fortsatz.

Die Nervenzellen der Spinalganglien dagegen sind nur scheinbar unipolar; in entwicklungsgeschichtlichen Epochen bipolar, werden sie dadurch unipolar, daß der die Ursprungsstelle beider Fortsätze umfassende Teil der Zelle sich zu einem dünnen Stück auszieht, von welchem alsdann unter stumpfem oder rechten Winkel die divergierenden Fortsätze abbiegen (Fig. 84, $_1$, $_2$). Solche Zellen werden Zellen mit T-förmigen (oder mit Y-förmigen) Fasern genannt.

Apolare, also fortsatzlose Nervenzellen sind entweder Jugendformen oder durch Abreißen der Fortsätze beim Isolieren entstandene Kunstprodukte.

Das Zytoplasma der Nervenzelle, besonders kompliziert gebaut, umschließt einen sehr charakteristischen, bläschenförmigen, bei den größeren Formen auffallend chromatinarmen Kern, der ein ansehnliches Kernkörperchen einschließt. Die Teilungsfähigkeit der Nervenzellen geht in

[1]) Von *τὸ γάγγλιον*, der Knoten; als solche bezeichnet man die außerhalb der nervösen Zentralorgane anzutreffenden Zusammenhäufungen von Nervenzellen

frühen Wachstumsperioden offenbar verloren; Zentralkörperchen sind auch nur in jugendlichen Formen nachgewiesen. Offenbar gehen hier hoher Differenzierungsgrad und Vermehrungsunfähigkeit parallel.

Nach Verletzungen, denen Nervenzellen zum Opfer gefallen sind, werden bei allen höheren Wirbeltieren keine Nervenzellen neugebildet; vielmehr fällt die Funktion der betreffenden Nervenzellen dauernd aus, wenn sie nicht, was in bestimmten Fällen vorkommt, von anderen übernommen wird.

Nach neuesten Untersuchungen werden bei verschiedenen Säugetieren mitotische Vermehrungen junger Ganglienzellen nur wenige Wochen nach der Geburt

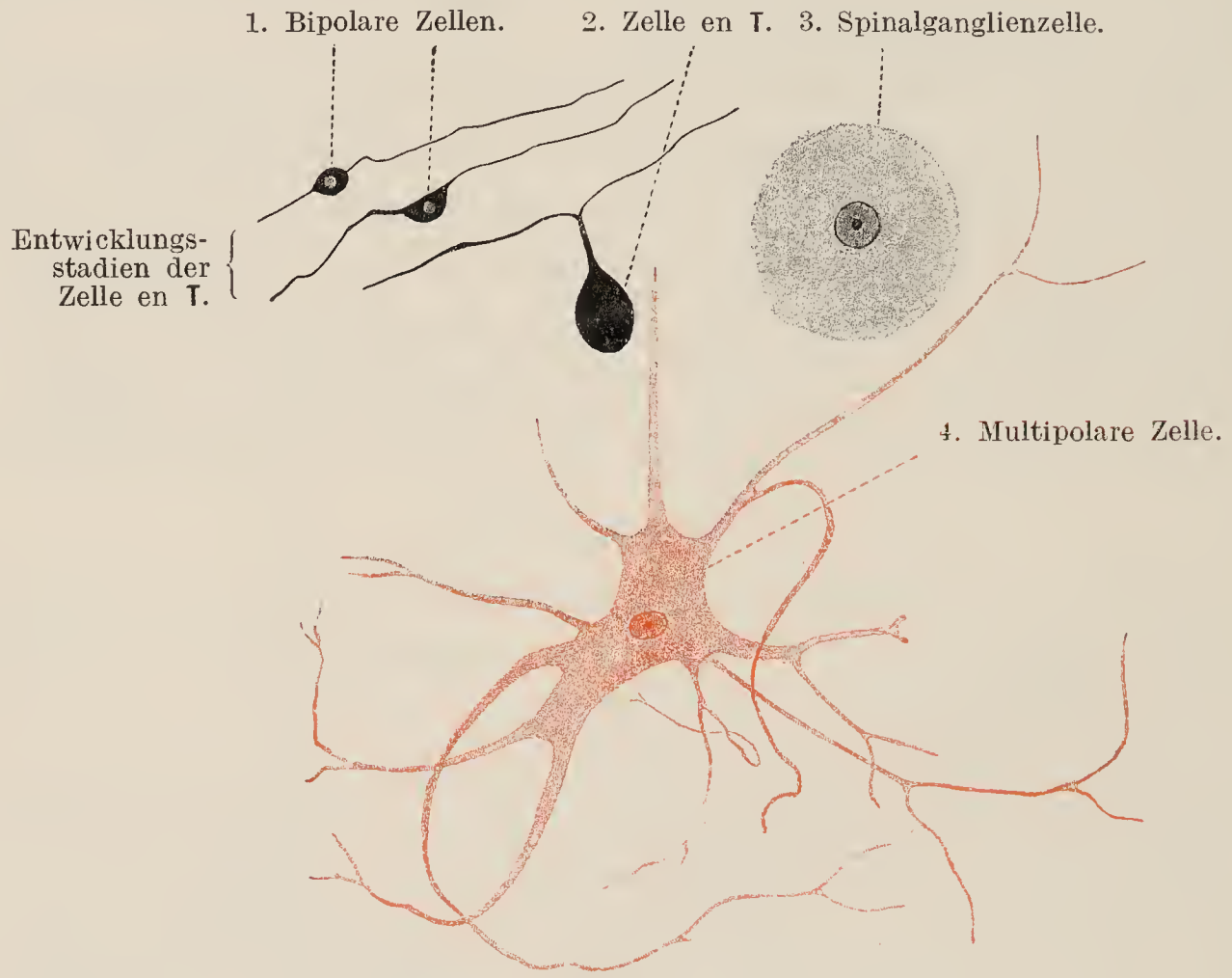

Fig. 84.

Verschiedene Formen von Nervenzellen. 236mal vergrößert. 1. Vom Spinalganglion eines 6tägigen Hühnerembryo, 2. eines Kalbes. Technik Nr. 99. 3. Vom Menschen, Neurit abgerissen. Technik Nr. 50. 4. Aus dem menschlichen Rücknemark. Technk Nr. 51, S. 148.

noch angetroffen. Bilder, die an eine amitotische Teilung denken lassen, finden sich auch später noch.

Unter den Strukturen des Zytoplasmas (auch Neuroplasma genannt) sind praktisch am wichtigsten die sogenannten Nißlschen Körperchen („basisch färbbare Substanzen", Tigroid). Dies sind streng auf das Zytoplasma beschränkte, mit gewissen Farbstoffen darstellbare bald rundliche, bald eckige Körnerschollen, bald Spindeln oder Streifen (Fig. 85). Treffen irgendwelche Reize die Nervenzelle, so sind sie es zuerst, an deren Anordnung man Veränderungen erkennt; hierbei ist allerdings eine ganz exakte Beachtung der Nißlschen Methodik erforderlich.

Am charakteristischsten ist die Anordnung der Nißlschen Körperchen in den motorischen Nervenzellen (z. B. im Vorderhorn des Rückenmarkes, Fig. 85);

das Bild, welches hier die gefärbten Zellen darbieten, hat zur Bezeichnung Tigroid (= tigerähnlich) geführt, welche dann in mißverständlicher Weise auch auf die Nißl-Körper anderer Nervenzellen übertragen wurde, welche diese Anordnung nicht besitzen (z. B. Spinalganglienzellen, die meisten Rindenzellen).

Die Natur und die funktionelle Bedeutung der Nißlschen Körper ist noch nicht geklärt. An der Reizleitung selbst sind sie offenbar nicht unmittelbar beteiligt; wahrscheinlich sind die Nißl-Körper hochwertige Nahrungssubstanzen, also paraplastische Stoffe, die bei starker Inanspruchnahme der Zellen verbraucht werden. Dafür spricht, daß sie bei Überanstrengung, bei vielen Erkrankungen, auch im höheren Alter Veränderungen bis zum völligen Schwunde zeigen.

Nach neueren Angaben sollen Plastosomen an der Bildung der Nißlschen Körper teilnehmen; nach anderen Autoren sollen diese Substanzen aus dem Zellkerne stammen und bei der Chromatinarmut der Zellkerne eine Art „Zytochromatin" darstellen.

Auch in Nervenzellen finden sich außerdem mannigfache andere körnige Einschlüsse. Unter ihnen scheinen Plastosomen, die hier

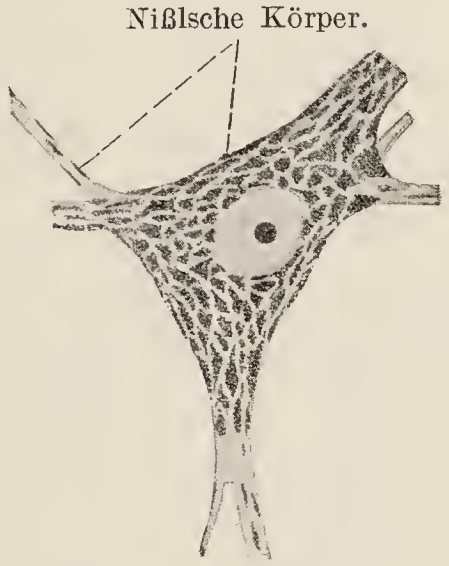

Fig. 85.
Motorische Nervenzelle des Rückenmarks (Vorderhorn) eines Kindes. 430mal vergr. Technik Nr. 52, S. 148.

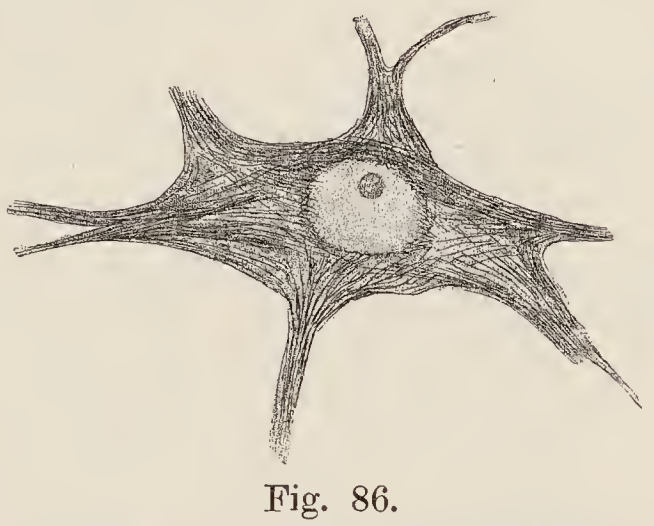

Fig. 86.
Nervenzelle aus einem Schnitt durch das Rückenmark eines jungen Hundes. Präp. von Ramon y Cajal. 600 mal vergr. Technik nach 9, S. 38.

auch als Neurosomen bezeichnet werden, eine (noch nicht geklärte) Rolle zu spielen.

In vielen Ganglienzellen entstehen oder werden abgelagert: Pigmente. Auch diese treten in der Form verschieden großer rundlicher Einschlüsse auf. Dunkle Pigmente, sogenannte Melanine, finden sich nur in bestimmten Zelltypen (Subst. nigra, Locus coeruleus), während ein gelbliches Pigment, das eine Reihe von Fettreaktionen gibt und daher als Lipoid aufzufassen ist, mit zunehmendem Alter in fast allen Ganglienzellen angetroffen wird. Man bezeichnet dies letztere Pigment auch als Abnutzungspigment.

Als besonders wichtig werden von vielen Forschern die sogenannten Neurofibrillen angesehen, die in der Tat ein Formelement sind, das nicht nur den Nervenzellen, sondern anscheinend sämtlichen Teilen der nervösen Substanz zukommt.

Die Neurofibrillen entstehen, unter Anteilnahme von Plastosomen, in den Ganglienzellen zuerst; von hier aus schreitet ihre Bildung peripherwärts in die Fortsätze fort.

Die Fibrillen (Fig. 86) bilden in den Fortsätzen nach Ansicht mancher Autoren sehr langgestreckte Netze, nach anderen Autoren handelt es sich dabei nicht um Fibrillenanastomosen, sondern um Überschneidungen; auch im Zellkörper durchkreuzen sich die Fibrillen in den verschiedensten Richtungen, wobei sie bei manchen Nervenzelltypen am Kern ein dichtes Gitter bilden. Die Fibrillen können bald in Bündel geordnet von einem Fortsatz kommen, die Zelle einfach durchsetzen und sich teilend in mehreren anderen Fortsätzen austreten, bald umgekehrt aus verschiedenen Fortsätzen sich sammelnd in einem Fortsatz die Zelle verlassen.

Fig. 87.
Spinalganglienzelle einer erwachsenen Katze. 430mal vergr. Technik Nr. 53. S. 149.

Man hat die Fibrillen als diejenige Struktur betrachtet, in der die nervöse Erregung fortgeleitet wird; glaubhafter ist die Annahme, daß wir in den Fibrillen einen hochwichtigen Stützapparat vor uns sehen müssen, daß die nervöse Erregung dagegen in dem wohl flüssig gebliebenen Protoplasma (im engeren Sinne, s. S. 57) abläuft.

Umstritten, teilweise als Kunstprodukte gedeutet, sind mannigfache andere Strukturen des Ganglienzellenzytoplasmas, unter denen die sogenannten Holmgrenschen Kanälchen (Fig. 87) (Trophospongium) und der Apparato reticolare interno (Fig. 88) hervorgehoben werden sollen. Die ersteren wurden als Ernährungsbahnen für den großen Zelleib der Ganglienzellen betrachtet; der Apparato reticolare interno wird auch inneres Golgi-Netz genannt; er hat nichts zu tun mit dem äußeren Golgi-Netz, das der Nervenzellenoberfläche aufliegt und das von den einen Autoren als gliöses Gebilde, von den anderen als ein Apparat für die Reizübertragung angesehen wird.

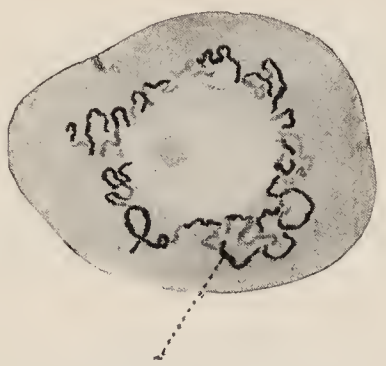

Fig. 88.
Spinalganglienzelle eines Kaninchens. 1000mal vergr. Technik Nr. 54, S. 149.

Die Fortsätze der Nervenzellen sind von zweierlei Art. Man unterscheidet — am besten an multipolaren Nervenzellen —: 1. Einen Fortsatz, den Neurit (Fig. 89); der einzige seiner Art wächst er aus der ursprünglich rundlichen Nervenzelle zuerst hervor und ist durch sein helles, glattrandiges Aussehen charakterisiert; er leitet zellulifugal. 2. Viele Fortsätze, die Dendriten (Zytoplasmafortsätze), Fig. 83; sie wachsen später aus den Nervenzellen hervor, sind dicker, körnig oder feinstreifig; sie leiten zellulipetal. Die Dendriten teilen sich wiederholt und können so ein außerordentlich reiches Astwerk bilden, dessen feinste Zweige alle frei enden (Fig. 89); dadurch erfährt der Zellkörper eine enorme Oberflächenvergrößerung, welche einerseits die Ernährungsfähigkeit, andererseits die Empfänglichkeit des Zellkörpers für Nervenreize — diese werden

durch anliegende Endverästelungen von Neuriten ausgeübt — erhöht. Die verschiedenen Fortsätze der Nervenzellen lassen sich im Nißl-Bild daran erkennen, daß in den Dendriten Nißl-Körper vorhanden sind, während sie dem Neuriten und der Stelle des Zelleibes (Ursprungskegel), von der der Neurit entspringt, fehlen.

Bei bipolaren Ganglienzellen, deren beide Fortsätze zu Achsenzylindern markhaltiger Nervenfasern werden (Spinalganglienzellen von niederen Wirbeltieren und Embryonen), entspricht der zentrale, gegen das Zentralnervensystem

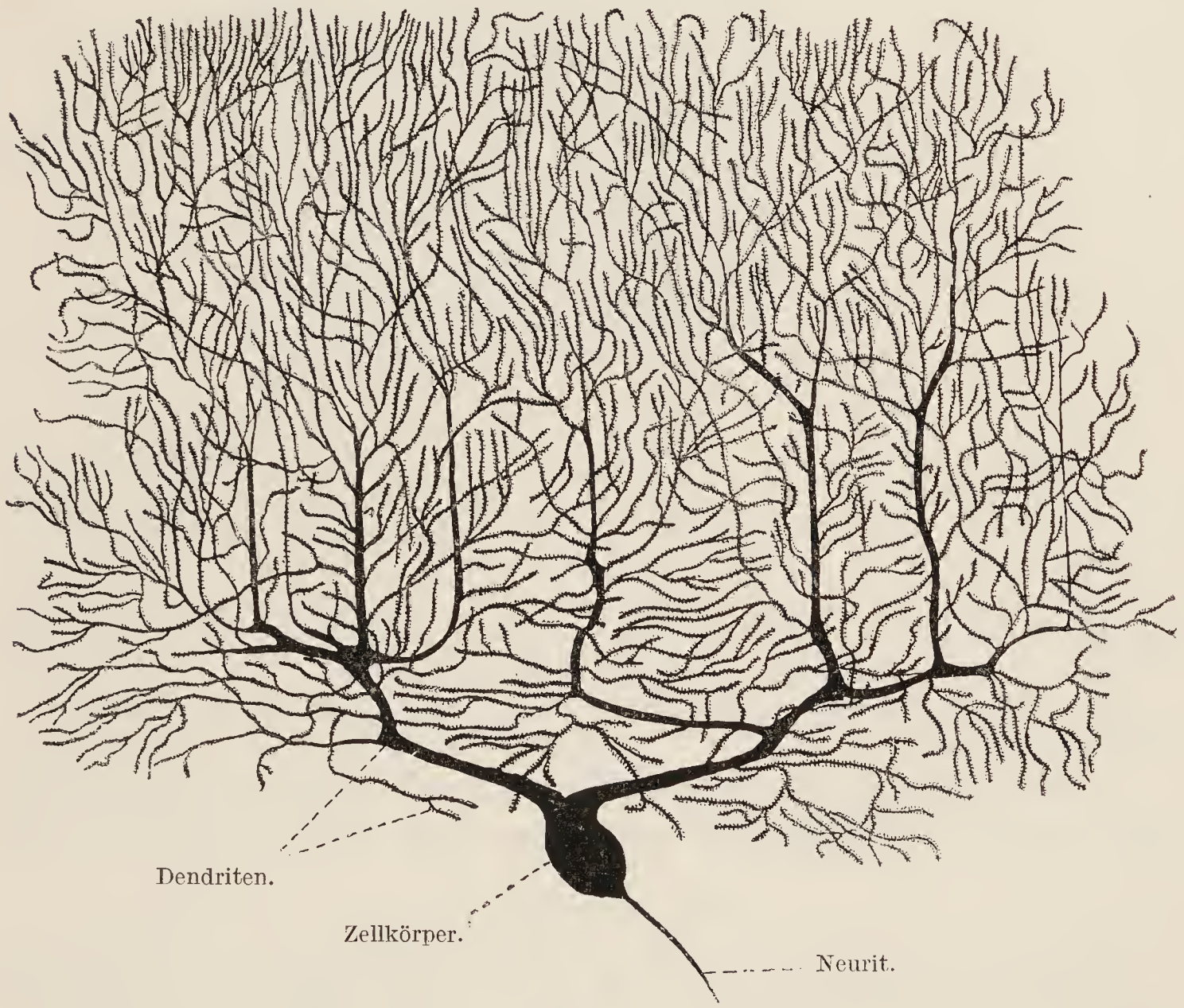

Fig. 89.

Nervenzelle (»Purkinjesche Zelle«) aus einem Schnitt durch die menschliche Kleinhirnrinde. 180 mal vergrößert. Technik Nr. 99, c.

verlaufende Fortsatz dem Neuriten, der peripherische Fortsatz aber einem Dendriten. Diese Auffassung wird auch gestützt durch die Beobachtung, daß bei den bipolaren Zellen des N. cochlearis der peripherische Fortsatz ganz nach Art eines Dendriten sich entwickelt und erst später die Charaktere einer Nervenfaser annimmt. Demgemäß entspricht auch der peripherische Fortsatz einer T-Zelle einem lang ausgezogenen Dendriten; dieser Fortsatz leitet ja auch zellulipetal.

Nach dem Verhalten des Neuriten kann man zwei Typen von Ganglienzellen unterscheiden.

1. Deitersscher Typus, Zellen mit langem Neurit, der zum Achsenzylinder einer markhaltigen Nervenfaser wird und nach langem, oft viele Zentimeter betragendem Verlaufe in feinster Verästelung endet.

Während eines Verlaufes gibt ein solcher Neurit eine Anzahl feiner, sich weiter verzweigender Seitenästchen („Kollateralen", „Paraxonen") ab; gar nicht selten

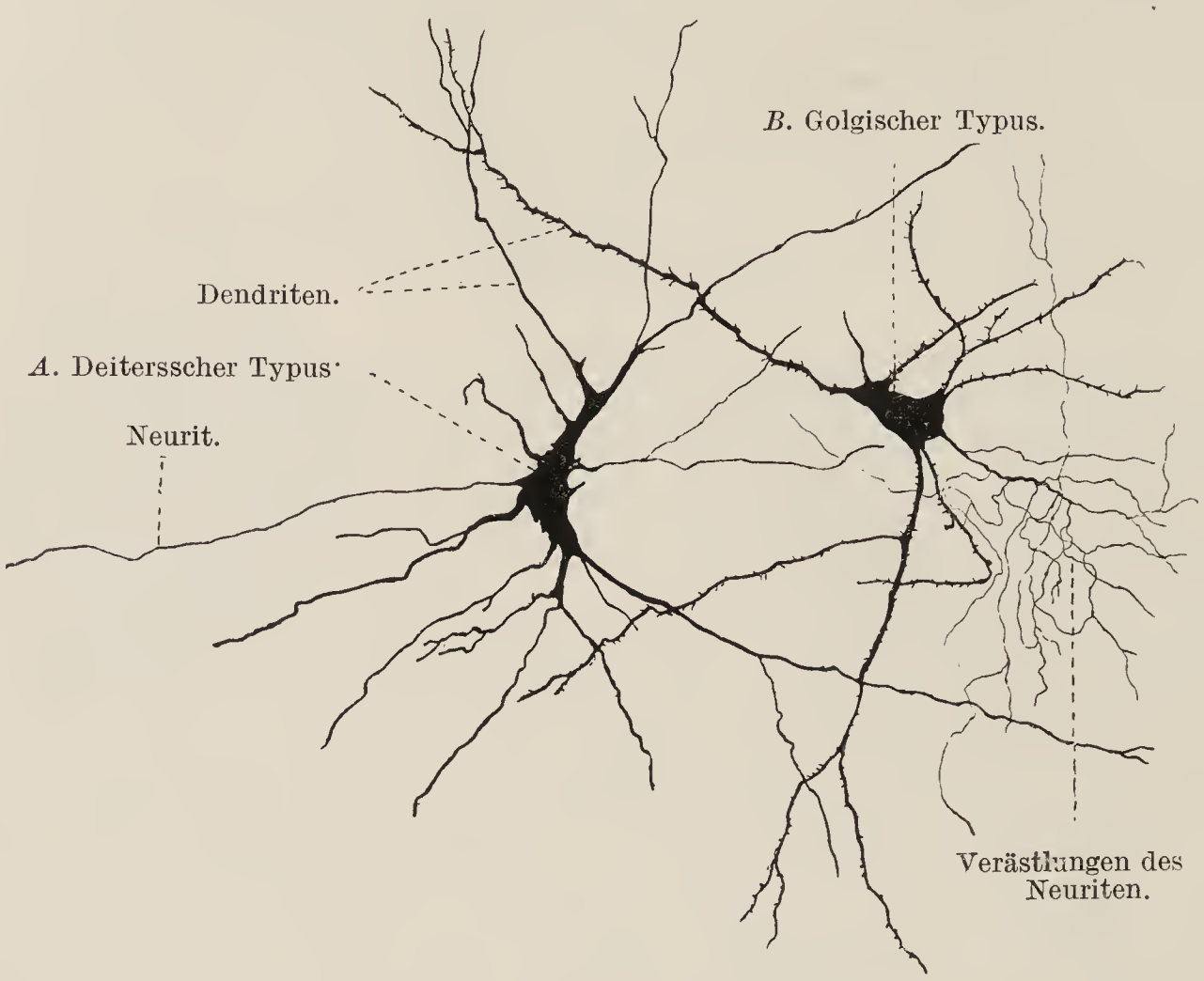

Fig. 90.
Zwei Nervenzellen 200 mal vergrößert. *A* Aus einem Schnitt durch das Rückenmark eines 6 monatigen menschlichen Embryo. *B* Aus einem Schnitt durch das Gehirn einer Katze. Technik Nr. 8 u. 99,a.

kommt auch eine Teilung in zwei gleiche Neurite vor (siehe Rückenmark „Plurifunikuläre Zellen").

2. Golgischer Typus, Zellen mit kurzem Neurit, der sich schon in der Nähe der Zelle unter fortwährender Teilung in ein nervöses Astwerk auflöst (Fig. 90).

B. Neuroglia.

Früher ausschließlich als Stützgewebe des zentralen Nervensystems angesehen, umhüllt gliöses Gewebe auch peripher gelegene Nervenzellen und -fasern allenthalben. Im zentralen Nervensystem ist die Neuroglia ein äußerst fein verzweigtes Plasmodium (Fig. 91), das mit zahlreichen Zellkernen versehen ist. An den kernhaltigen Orten treffen sich zahlreiche Balken des Gliaplasmodiums, so daß in geeigneten Präparaten reich verzweigte Zellen die Elemente der Neuroglia zu bilden scheinen.

Unter dem Einfluß der Silberimprägnationsmethode von Golgi (s. S. 36) betrachtete man die Glia als ein aus solchen, nicht miteinander in Verbindung stehenden Zellen zusammengesetztes Gewebe. Man unterscheidet an Golgi-Präparaten (Fig. 92) a) Kurzstrahler, mit kürzeren stark verästelten Fortsätzen; sie kommen vorzugsweise an Orten vor, wo viele Ganglienzellen zusammenliegen (graue Substanz); b) Langstrahler, die häufigere Form, von deren kleinem Zellkörper außer kurzen auch viele längere, wenig verästelte Fortsätze ausgehen. Die letzteren finden sich hauptsächlich dort, wo viele Nervenfasern beisammen liegen (weiße Substanz).

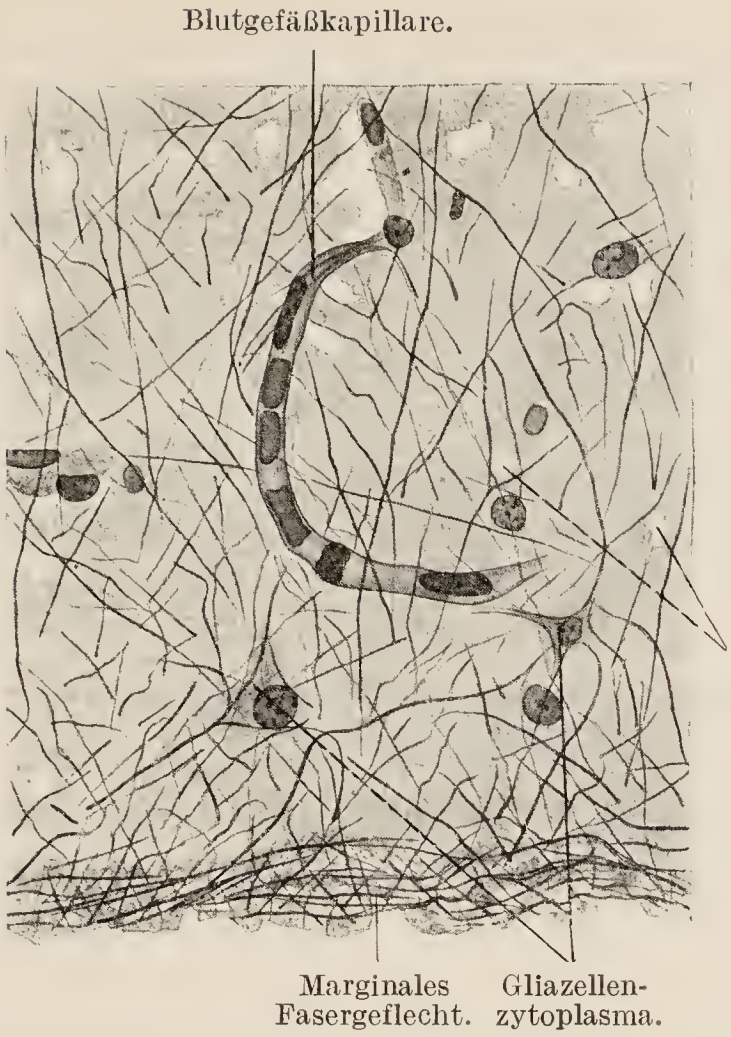

Fig. 91.

Neuroglia an der Oberfäche des Großhirns. Zytoplasmatisches Plasmodium mit Kernen und Fasern. (Nach einem Präparat von Dr. Spatz. Holzers Gliafärbungsmethode.) 500mal vergrößert. Technik Nr. 55, S. 149.

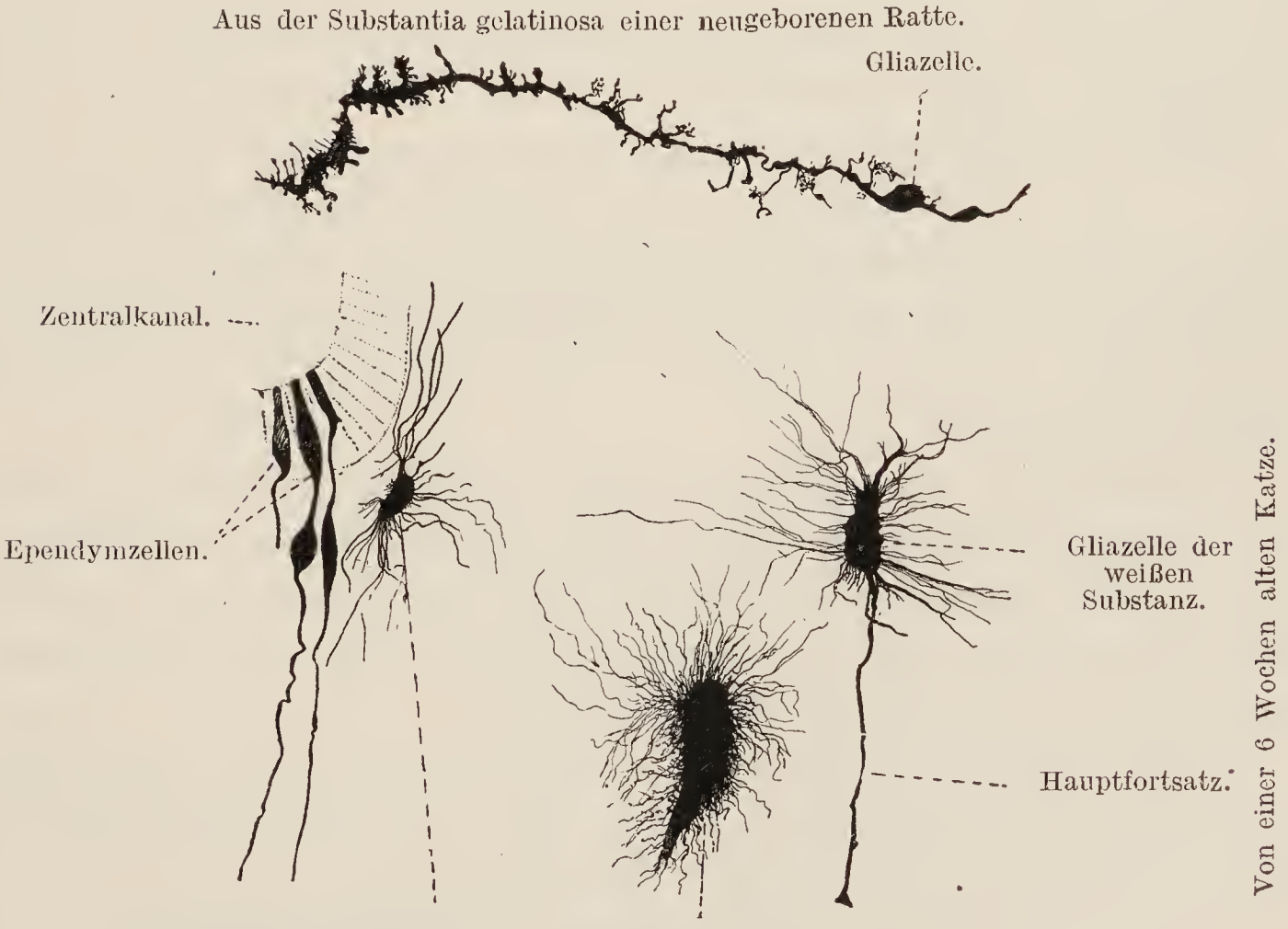

Fig. 92.

Gliazellen aus dem Rückenmark. 280 mal vergrößert. Technik Nr. 8, S. 36.

In zytoplasmatischen Strängen (nach anderen Autoren auch außerhalb von diesen) verlaufen äußerst feine Fibrillen (Fig. 91), die offenbar zur Stützung des plasmodialen Gewebes dienen.

Ebenfalls infolge einer einseitigen Methodik (Weigertsche Gliafärbung) nahm man zunächst an, daß die Fibrillen unabhängig vom Zytoplasma der Gliazellen, also in einer Art von Interzellularsubstanz verliefen.

Die Gliafibrillen zeigen in verschiedenen Teilen des Zentralorgans bemerkenswerte Unterschiede sowohl bezüglich ihrer Anordnung als ihrer Reichhaltigkeit.

Die Neuroglia ist für das Nervengewebe als Stütz- und Ernährungsgewebe von höchster Bedeutung; man könnte auch daran denken, daß sie die in den Nerven- und Dendritenfortsätzen verlaufenden Leitungsbahnen isoliere. Der Abschluß der Nervenzellen von der direkten Berührung mit dem erst in einem späteren Entwicklungsstadium von außen ins nervöse Gewebe eindringenden Gefäßbindegewebsapparat wird durch Verdichtungen des Gliazytoplasmas an den Gefäß- bzw. Bindegewebsoberflächen gewährleistet. Hier bilden gliöse Grenzmembranen allenthalben eine scharfe Abgrenzung, Grenzscheiden, die aber vielleicht auch dem Stoffaustausch dienen.

Die wichtige Rolle, die das Gliaplasmodium für den Stoffwechsel des Nervengewebes spielt, kommt schon normalerweise, besonders in der Zeit der Markbildung (s. S. 144) darin zum Ausdruck, daß besonders stark beanspruchte Teile des Plasmodiums unter Aufspeicherung von Stoffwechselprodukten sich aus dem plasmodialen Verbande loslösen; man bezeichnet diese dann auftretenden freien Zellformen als „Körnchenzellen“. Unter pathologischen Reizzuständen treten diese Formen zahlreicher auf. Dieser Loslösungsprozeß ist mit ähnlichen Vorgängen im Bindegewebe (ruhende Wanderzellen, s. S. 93 und Retikulumzellen s. S. 99) in Parallele zu stellen.

Auch sonst spielt die Glia in der Pathobiologie des Nervengewebes eine große Rolle; bei vielen Schädigungen des Nervengewebes wird nämlich der empfindlichere, eigentlich nervöse Gewebsbestandteil zur Degeneration gebracht, während die Glia erhalten bleibt, ja sogar zu wuchern beginnt, wobei sie anscheinend bei der Beseitigung der nutzlos gewordenen, nervösen Substanz intensiv beteiligt ist. Als Endprodukt entsteht ein dichtes, von zahlreichen Fibrillen durchsetztes Narbengewebe (Glianarbe).

Ganglienzellen, die außerhalb des Zentralnervensystems liegen, werden von besonderen Kapseln umschlossen, deren gliöse Natur sehr wahrscheinlich ist. Die Kapselzellen (also periphere Gliazellen) liegen der Ganglienzelle unmittelbar an und grenzen nach außen an eine dem Bindegewebe angrenzende membranartige Hülle (Fig. 87).

Wie die peripheren Ganglienzellen, so entstammen auch die zu den Kapselzellen werdenden Gliabestandteile aus der gemeinsamen Anlage des Nervensystems, aus der sie nach der Peripherie auswandern. Ganz ähnlich liegen die Verhältnisse auch bei den Nervenfasern und deren gliösen Bestandteilen.

Von der Neuroglia zu unterscheiden sind endlich die Ependymzellen[1]); dies sind die Reste des ursprünglichen, indifferenten Mutter-

[1]) Von *τὸ ἐπένδυμα* = das Oberkleid.

bodens, aus welchem während der ersten Entwicklungsstufen Glio- und Neuroblasten entstanden sind. Sie kleiden die Ventrikelhohlräume des Gehirns und den Zentralkanal des Rückenmarkes aus; ihre dem Lumen zugekehrte Oberfläche ist in der Jugend mit Härchen besetzt, ihr zylindrischer Körper läuft in einen langen Fortsatz aus (Fig. 92).

In einem bestimmten Stadium der embryonalen Entwicklung, indem es bereits zur Glio- und Neuroblastenbildung gekommen ist, bilden die Ependymzellen mit ihren hier noch bis zur Peripherie reichenden Fortsätzen ein später bis auf gewisse Reste (Septum posterius des Rückenmarks) verschwindendes Gerüst.

Bei Amphibien sollen auch noch bei Erwachsenen nach Verletzungen von den Ependymzellen sowohl Glia als Nervenzellen neu gebildet werden können.

C. Nervenfasern.

Sämtliche Nervenfasern sind Fortsätze von Nervenzellen; man bezeichnet aber als Nervenfasern nur die langen Fortsätze der Nervenzellen.

Viele Nervenzellen haben dementsprechend nur eine ihnen zugehörige Nervenfaser; dies sind z. B. die meisten im zentralen Nervensystem gelegenen Zellen des multipolaren Typus. Andere, wie z. B. die Zellen der Spinalganglien haben zwei zugehörige Nervenfasern, von denen die eine aus der Peripherie eine Erregung nach der Zelle, die andere die Erregung aus der Zelle in das zentrale Nervensystem überleitet (s. auch S. 139).

Die Länge der Nervensubstanzstrecke, die wir als Nervenfaser bezeichnen, richtet sich nach der Entfernung zwischen dem Sitz der zugehörigen Nervenzelle und der Endaufsplitterung. Die Nervenfasern, die Teile des Fußes mit dem Rückenmarke zu verbinden haben, erreichen etwa die Länge eines Meters.

Alle Nervenfasern sind in ihrer ganzen Ausdehnung von Neuroglia begleitet, die die nervöse Substanz umscheidet und vom Bindegewebe isoliert.

Die so gebildeten Hüllen sind sehr verschieden kompliziert gebaut, auch bieten sie ein verschiedenartiges Aussehen dar, je nachdem sie innerhalb des zentralen Nervensystems oder außerhalb desselben verlaufen. In dieser Hinsicht kommen alle Möglichkeiten vor. Die Nervenfasern können ganz oder teilweise im zentralen, ganz oder teilweise im peripheren Nervensystem verlaufen. Im zentralen Nervensystem bildet die Gesamtmasse der Fasern die sogenannte weiße Substanz. Von einer Nervenfaser, die sowohl dem zentralen wie dem peripheren Nervensystem angehört, bezeichnen wir das zentrale Stück ebenso wie eine ganz im Zentralnervensystem verbleibende Nervenfaser als zentrale Nervenfaser, dagegen den das Zentralorgan überschreitenden Abschnitt als periphere Nervenfaser. Die peripheren Nervenfasern sammeln sich zu den peripheren Nerven (s. Organe des Nervensystems).

Die nervöse Substanz bildet in der Nervenfaser den Achsenzylinder; eine weiche, sehr wasserreiche Substanz, das sogenannte Neuroplasma (Axoplasma), in dem feinste Fibrillen verlaufen (s. Fig. 83 und 94). Das Axoplasma der Nervenfaser enthält, wie das Zytoplasma der Nervenzelle, Neurosomen.

Die Fibrillen bilden nach den einen Autoren langgestreckte Netze, nach anderen sind derartige Bilder auf Überschneidungen der Fibrillen zurückzuführen.

Während wir bei den meisten Nervenzellen am Bau und der Verzweigungsart der Fortsätze die Leitungsrichtung (d. h. Dendriten und Neuriten) unterscheiden können, ist dies bei dem Achsenzylinder der Nervenfasern nicht möglich. Wir können sensible und motorische Nerven morphologisch nicht unterscheiden.

In nicht sehr gut fixierten Präparaten schrumpft der Achsenzylinder zu einem dünnen Strange zusammen, so daß er durch eine relativ weite Spalte von der ihn umgebenden Hülle getrennt scheint (das kommt besonders oft bei Querschnitten durch Nerven zur Beobachtung.

Der Achsenzylinder ist die unmittelbare Fortsetzung eines Neuriten (bei den Spinalganglienzellen auch des Dendriten) von Nervenzellen und endigt im zentralen Nervensystem in sehr verschiedener Weise in der Umgebung anderer Ganglienzellen, in der Peripherie in noch gesteigerter Mannigfaltigkeit als sensible oder motorische Nervenendigung (s. Organe des Nervensystems) an den Endorganen.

In diese Endigungen setzen sich sowohl das Neuroplasma wie die Fibrillen fort.

Während sich also bezüglich der nervösen Substanz ein Unterschied zwischen peripherer und zentraler Nervenfaser nicht feststellen läßt, zeigt sich die gliöse Substanz in beiden Fällen morphologisch, aber nicht prinzipiell verschieden. Der Achsenzylinder der zentralen Nervenfaser ist in das Zytoplasma des allgemeinen Gliaplasmodiums eingebettet, in das er in frühen Entwicklungsstadien eingewandert ist. In diesem Zustande finden wir ihn beim Neugeborenen und auf kurze Strecken (bei kurzen Neuriten, am Ursprunge aus den Zellen) beim Erwachsenen.

Solche zentrale Nervenfasern hat man bisher vielfach als „nackt" bezeichnet, weil man die Gliaumhüllung nicht zur Nervenfaser rechnete. Da aber (s. u.) die Schwannsche Scheide der peripheren Nervenfaser nichts anderes ist als eine Gliahülle, so ist die Bezeichnung jener nur scheinbar hüllenlosen, in Wirklichkeit aber überall von Glia umgebenen Faserstrecken im Zentralorgan als „nackt" irreführend.

Die gliöse Hülle macht sich in der zentralen Faser erst deutlich bemerkbar, wenn, was bei fast allen längeren zentralen Nervenfasern der Fall ist, in ihr rings um den Achsenzylinder herum eine Masse eingelagert ist, die als Nervenmark (Myelin) bezeichnet wird. Diese Einlagerung kann verschieden stark ausgebildet sein, im allgemeinen besitzen aber die längsten Achsenzylinder auch den breitesten Markmantel, den man auch als besondere Markscheide zu bezeichnen pflegt.

Ebenso wie bei den zentralen unterscheiden wir auch unter den peripheren Nervenfasern marklose und markhaltige; auch hier hängt die Zusammensetzung der Hülle von dem Zustande der gliösen Substanz ab, die wir als Neurilemm[1]) (Schwannsche Scheide) bezeichnen.

Bei der marklosen peripheren Nervenfaser bildet das Neurilemm eine dünne Scheide um den Achsenzylinder, wobei die zytoplasmatische Substanz nur in der Umgebung des länglichen platten Zellkernes deutlich erkennbar ist, während gegen das (im Gegensatz zur zentralen Nervenfaser jede einzelne periphere Nervenfaser umgebende) Bindegewebe eine strukturlose Hülle den Abschluß sichert. Diese Hülle darf mit den Gliagrenzhäuten im Zentralnervensystem verglichen werden.

Die Zytoplasmaansammlung um den platten Kern wird auch als Schwannsche Zelle bezeichnet; diese Zellen stehen aber untereinander in plasmodialem Zusammenhange.

In der markhaltigen peripheren Nervenfaser ist es wiederum das gliöse Gewebe, das durch seinen Markgehalt die kompliziertere Zusammensetzung der Hülle hervorruft. Man unterscheidet dann an der peripheren Nervenfaser 1. Neurilemm, 2. Markscheide; besser und einfacher wäre es, von einem markhaltigen Neurilemm zu sprechen. Der den Zellkern führende Zytoplasmarest der Hüllzelle liegt dem Myelin stets außen an. Der membranige Abschluß gegen das Bindegewebe ist ebenso ausgebildet wie bei der marklosen Faser.

Fig. 93.
Zupfpräparat des N. sympath. vom Kaninchen. 280mal vergr. Technik Nr. 56, S. 149.

Wenn man die markhaltigen, in der weißen Substanz des zentralen Nervensystems verlaufenden Nervenfasern als „markhaltig, aber ohne Neurilemm" bezeichnet, so hat dies keine durchgreifende Bedeutung. Die zentrale Glia bildet offenbar nur deswegen keine geschlossenen Scheiden um jede Nervenfaser, weil im zentralen Nervensystem der Abschluß gegen das Bindegewebe durch die Gliagrenzhäute gebildet wird (s. S. 142).

Der feinere Bau der markhaltigen Hülle erklärt sich aus der Entwicklung der Nervenfasern.

Nach der heute wohl allgemein angenommenen Ansicht entstehen die Nervenfasern durch Auswachsen aus den Nervenzellen; dieser Vorgang beginnt schon in sehr früher embryonaler Zeit, wo die relativ einfache Zusammensetzung des Embryonalkörpers und seine geringe Größe es bewirkt, daß auch die der Peripherie zustrebenden Nervenfasern den Weg zu den zu innervierenden Geweben leicht finden.

[1]) Von *τὸ λέμμα* = die Schale, s. a. Sarkolemma beim Skelettmuskelgewebe.

Mit den Neuriten wandern auch Gliabestandteile aus und werden zu den Hüllzellen der Nervenfasern. Aus ihnen bilden sich bei marklosen Nervenfasern das Neurilemm (Schwannsche Scheide), bei markhaltigen Nervenfasern ein markhaltiges Neurilemm dadurch, daß die Gliazellen in ihrem Zytoplasma, angeblich unter Mitwirkung von Plastosomen, Myelin bilden.

Jeder Bezirk der Hülle, zu dem ein Gliakern gehört, bildet einen, von den benachbarten Teilen der Nervenfaser deutlich abgegrenzten Abschnitt. Die Grenze wird durch die sogenannten Schnürringe (Ranvier) gebildet (Fig. 94, 95, 96); an diesen Stellen fehlt rings um den Achsenzylinder das Myelin, während die zytoplasmatische Gliasubstanz auch hier eine Grenze nach dem Bindegewebe bildet und gleichzeitig die Ver-

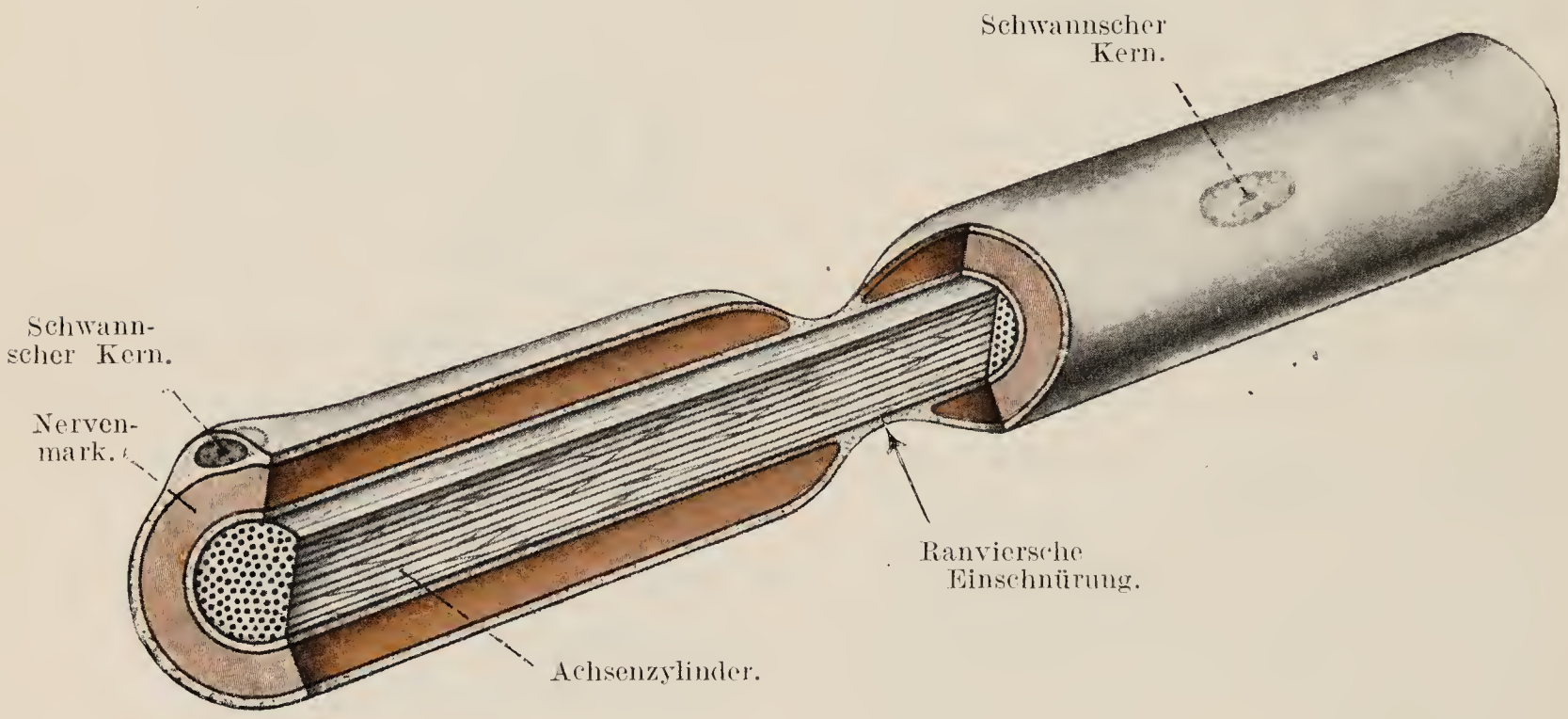

Fig. 94.

Stück einer markhaltigen Nervenfaser, schematisch. Lage der »Schwannschen Zelle«, des Myelins, Ranvierschen Einschnürung.

bindung mit dem nächsten Segment herstellt. Wenn man auch die gliöse Hülle zwischen zwei Schnürringen als eine Einheit betrachten kann, so ist es doch wieder bemerkenswert, daß diese Einheiten nicht unabhängig voneinander sind, sondern in plasmodialem Zusammenhange stehen.

Die zentrale Faser besitzt keine Ranvierschen Einschnürungen, doch sind auch hier Bildungen beschrieben worden, die denselben vielleicht analog sind (gliöse Schnürringe).

An den Stellen der Ranvierschen Einschnürungen dringt Silbernitrat besonders leicht in das Axoplasma ein und wird durch Reduktion zu metallischem Silber niedergeschlagen, wodurch sich kreuzförmige Figuren bilden (Fig. 95). Man nimmt an, daß auch Nahrungssubstanzen an diesen Stellen leichter eindringen können als in den markhaltigen Teilen der Nervenfaser.

Das Myelin steht in manchen Eigenschaften dem Fett nahe und wird deshalb zu den lipoiden Substanzen gerechnet. Durch seine starke

Lichtbrechung erscheinen markhaltige Nervenfasern im frischen Präparate als vollkommen gleichartige, mattglänzende, zylindrische Fäden.

Das im Leben ganz homogene Mark erfährt im Absterben, auch beim Zusatz verschiedener Reagenzien, eine teilweise Umwandlung; anfangs wird die Nervenfaser doppelt konturiert, später gestaltet sich das Mark zu eigentümlich kuglig zusammengeballten Massen (Fig. 96, 10).

Entfernt man durch Reagenzien das Myelin aus der Nervenhülle, so bleibt häufig eine schwammartige Gerüstsubstanz in der Hülle zurück, die vorher nicht sichtbar war, das Neurokeratingerüst. Dieses wird von manchen Autoren als eine zytoplasmatische Stützsubstanz, von anderen als Kunstprodukt angesehen.

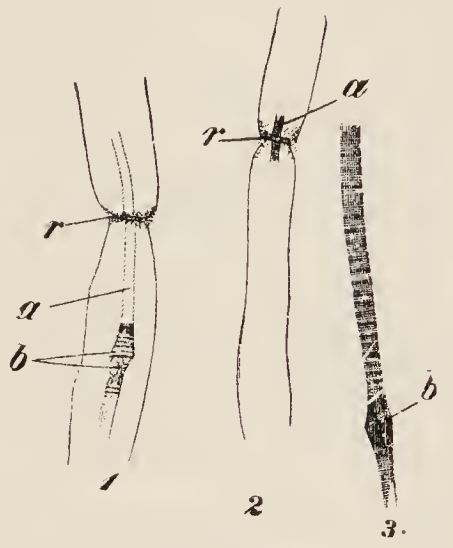

Fig. 95.
Markhaltige Nervenfaser des Frosches mit Höllensteinlösung behandelt. 560mal vergrößert. Technik Nr. 61, S. 150.

Sowohl an frischen als in bestimmter Weise fixierten markhaltigen Nervenfasern erkennt man, daß der Markmantel auch zwischen zwei Schnürringen nicht einheitlich ist, sondern in etwas unregelmäßigen Abschnitten durch schräge trichterartige Spalten (Lantermannsche Einkerbungen) in („zylindrokonische") Segmente geteilt wird (Fig. 95). Diese Gebilde werden

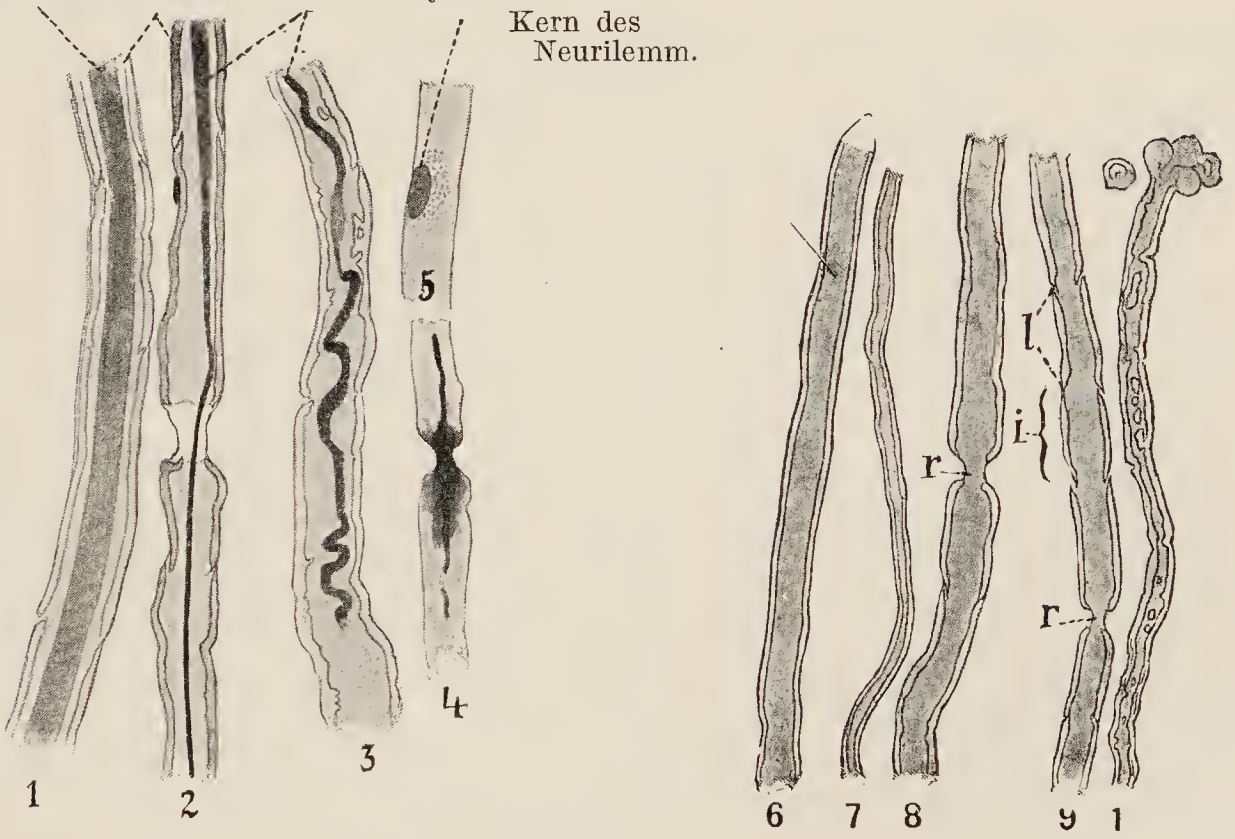

Fig. 96.
Markhaltige Nervenfasern aus dem N. ischiadicus des Frosches. 280mal vergr. 1. Normaler, 2. geschrumpfter, 3. geschlängelter Achsenzylinder. 4. Stelle eines Schnürringes. 5. Neurilemm mit Kern. Technik Nr. 54, S. 149. 6, 7, 8 und 9 frische Markscheiden, 10. durch Absterben veränderte Markscheide. *r* Schnürring, *l* Lantermannsche Einkerbungen, *i* zylindrokonisches Segment. Technik Nr. 57 u. 58, S. 149.

von vielen Autoren als Kunstprodukte betrachtet, die sehr rasch auch im frischen Präparate auftreten; es ist aber wichtig, darauf hinzuweisen, daß sie nur an peripheren nicht auch an zentralen markhaltigen Nervenfasern beobachtet werden.

Offenbar derselbe Vorgang, dem wir bei der Entwicklung begegnet sind, wiederholt sich bei der Regeneration eines peripheren Nerven. Nur vom zentralen,

d. h. mit der Nervenzelle zusammenhängenden Stumpf einer durchtrennten Nervenfaser kann ein neuer Achsenzylinder verwachsen. Im peripheren Stumpf geht der Achsenzylinder in seiner ganzen Länge zugrunde, die gliöse Hülle bleibt dagegen wie auch bei ähnlichen Vorgängen im Zentralorgan (s. S. 142) erhalten; die Schwannschen Zellen wuchern, beteiligen sich zuerst am Abbau der Zerfallsmassen und legen sich dann zu Zellbändern zusammen, in welche nun vom zentralen Stumpf aus der junge Achsenzylinder eindringt und in dieser Leitbahn bis zur Endaufsplitterung vorwächst. Durch Aufnahme von Myelin bilden die Schwannschen Zellen endlich eine neue markhaltige Hülle.

Über die Bedeutung der Markbildung für die Funktion der Nervenfasern wissen wir wenig. In vielen Fällen ist beobachtet, daß bestimmte Nervenfasern erst funktionsreif werden, wenn die Hülle markhaltig wird (sogenannte Markreifung). Es darf angenommen werden, daß die Markbildung einen erhöhten Schutz für das reizleitende Zytoplasma gegen die Einwirkung reizauslösender Substanzen aus dem Säftestrom des Bindegewebes darstellt.

Über die Beziehungen der zentralen und peripheren Teile des Nervensystems zum Bindegewebe und zum Blutkreislauf s. bei Organe des Nervensystems.

Technik.

Nr. 50. Ganglienzellen, frisch. Man zerzupfe ein Stückchen des Ganglion Gasseri in einem Tropfen Kochsalzlösung und färbe unter dem Deckglas (S. 47) 2 Minuten mit Pikrokarmin. Die Fortsätze der Zellen reißen meist ab (Fig. 84, 3).

Ebenso kann man Ganglienzellen der Groß- und Kleinhirnrinde erhalten, nur gehen ebenfalls die Fortsätze leicht verloren.

Nr. 51. Multipolare Ganglienzellen des Rückenmarkes. Man befreie frisches Rückenmark mit der Schere so gut als möglich von der weißen Substanz und lege den grauen Rest in 1—2 cm langen Stücken in eine sehr verdünnte Chromsäurelösung (1 ccm der 0,5%igen Lösung [S. 5] zu 50 ccm destilliertes Wasser). Nach ca. 1½—8 Tagen (die Zeit wechselt sehr je nach der äußeren Temperatur) ist das Rückenmark zu einer weißen Masse mazeriert, die mit einem Spatel vorsichtig auf 10—20 Stunden in 20 ccm neutrale Karminlösung[1]) gebracht wird. Dann wird die Masse in ca. 50 ccm destilliertes Wasser übertragen, um einen Teil der Farbe auszuwaschen und nach ca. 5 Minuten in dünner Schicht auf einem trockenen Objektträger mit Nadeln ausgebreitet. Man kann jetzt schon bei einiger Übung die Ganglienzellen an ihren lebhaft rot gefärbten Kernen unterscheiden, vom Zellkörper und den Fortsätzen ist noch nichts zu sehen. Nun lasse man die Schicht vollständig trocknen und bedecke sie dann direkt mit einem Deckglase, an dessen Unterseite ein Tropfen Xylolbalsam aufgehängt ist (Fig. 84, 4).

Nr. 52. Nißl-Körper. Man fixiert Stücke von Gehirn oder Rückenmark in reichlich bemessenem 96%igem Alkohol (die Präparate auf Watte legen), den man am ersten Tage einmal, dann alle 2 Tage wechselt. Einbetten nach 4—5 Tagen in Zelloidin (s. S. 23).

---

[1]) 1 g Karmin kalt gelöst in 50 ccm destilliertem Wasser und 5 ccm Liq. ammon. caust. Die tiefkirschrote Flüssigkeit bleibt so lange offen stehen, bis sie nicht mehr ammoniakalisch riecht (ca. 3 Tage). Dann Filtrieren. Sehr lange haltbar trotz des sich bald entwickelnden, üblen Geruchs.

Färbung: 1. Aq. dest.
2. 0,1%ige wässerige Toluidinblaulösung . . . . . ½—1 Stunde
3. Aq. dest. . . . . 15 Minuten.
4. Alk. 70%ig.
5. Alk. 96%ig, hier so lange differenzieren, bis keine Farbwolken mehr abgehen.
6. kurz Alk. absol.
7. Xylol.

Da ein längerer Aufenthalt in Xylol der Färbung schädlich ist, muß man möglichst schnell in Xylolbalsam (§ 10, 3, S. 45) konservieren.

Nr. 53. Trophospongium-Kanälchen der Ganglienzellen. Spinalganglien der Katze fixiere man mit Sublimat-Pikrinsäure (S. 16). Die feinen Mikrotomschnitte werden mit Heidenhains Eisenhämatoxylin gefärbt (S. 40) und sind mit Immersionslinsen zu betrachten (Fig. 87).

Nr. 54. Zur Darstellung des „Apparato reticulare" lege man kleine Objekte (zwei, drei Spinalganglien) von frisch getöteten Kaninchen oder Meerschweinchen in 3 ccm einer 2%igen Lösung von Osmiumsäure. Das ins Dunkle gestellte Glas muß öfter geschüttelt, die Flüssigkeit nach 4 Tagen gewechselt werden. Nach 8—12 Tagen werden die Stückchen gewässert (11, S. 17), schnell gehärtet (siehe S. 18) und mit dem Mikrotom in feine (5—7 μ dicke) Schnitte zerlegt. Suchen bei starker Vergrößerung (Fig. 88).

Nr. 55. Holzers Gliamethode, s. Zeitschrift für die ges. Neurol. und Psychiatrie Bd. LXIX. S. 354—363.

Nr. 56. Marklose Nervenfasern. N. vagus eines Kaninchens wird trocken (Nr. 57) zerzupft, dann mit einigen Tropfen einer ½%igen Osmiumlösung bedeckt; nach 5—10 Minuten sind die markhaltigen Nerven geschwärzt (man überzeuge sich davon bei schwacher Vergrößerung). Nun lasse man die Osmiumlösung ablaufen und bringe statt deren einige Tropfen destillierten Wassers darauf, das nach 5 Minuten durch neues Wasser ersetzt wird. Nach abermals 5 Minuten gieße man das Wasser ab, setze einige Tropfen Pikrokarmin auf das Präparat, bedecke es mit einem Deckglase und bringe es auf 24—48 Stunden in die feuchte Kammer; dann verdränge man das Pikrokarmin durch angesäuertes Glyzerin[1]) (S. 48). Bei starker Vergrößerung sieht man die markhaltigen Nerven blauschwarz, die marklosen sind blaßgrau, fein längsgestreift. Noch zahlreichere marklose Nervenfasern liefert die gleiche Behandlung des Sympathikus. Nur ist dieser Nerv etwas schwerer aufzufinden. Es empfiehlt sich, das große Zungenbeinhorn, sowie den Nerv. hypoglossus zu durchschneiden und auf die andere Seite zu drängen; hinter dem N. vagus findet man den Sympathikus, der an seinem 3—4 mm großen länglichovalen, gelblich durchscheinenden Ganglion cervicale supremum erkennbar ist. Zerzupft man das dicht unter dem Ganglion befindliche Stück, so erhält man die meist zweikernigen Ganglienzellen; es ist sehr schwer, letztere so zu isolieren, daß die von ihnen ausgehenden Fortsätze deutlich sichtbar werden.

Nr. 57. Frische markhaltige Nervenfasern. Man lege den N. ischiadicus eines eben getöteten Frosches bloß, schneide denselben unten in der Kniekehle und ca. 1 cm höher oben mit einer feinen Schere durch und zerzupfe auf dem trockenen Objektträger ohne Zusatz, bei „halber Eintrocknung". Indem man am unteren Ende des Nerven die Nadel ansetzt, spannt sich beim Auseinander-

[1]) Man kann auch nach vollendeter Färbung nochmals zerzupfen, was wegen der deutlicheren Sichtbarkeit der Elemente jetzt leichter ist.

ziehen ein glänzendes Häutchen zwischen den etwa zur Hälfte der Länge auseinandergezogenen Nervenbündeln, das nun mit einem Tropfen Kochsalzlösung oder mit Osmiumlösung nach Technik Nr. 56 und einem Deckglase bedeckt wird. Das Häutchen enthält zahlreiche, genügend isolierte Nervenfasern. Die Manipulation muß sehr schnell (in ca. 15 Sekunden) vorgenommen werden, damit die Nervenfasern nicht eintrocknen. Man halte sich nicht mit dem Isolieren in einzelne Bündel auf. Resultat Fig. 95, $_{6, 7, 8, 9}$.

Nr. 58. Veränderungen der Markscheide. Man lasse zu Präparat Nr. 57 einen Tropfen Wasser vom Rande des Deckglases zufließen. Schon nach einer Minute tritt die Bildung der Marktropfen ein (Fig. 95, $_{10}$).

Nr. 59. Achsenzylinder. Trocken zerzupfen (wie Nr. 57) und — ohne Benutzung des Wärmeschrankes — färben mit Methylenblau (S. 36); zuerst färben sich die Schnürringe, die oft so dunkel werden, daß man den Achsenzylinder dort nicht erkennen kann (Fig. 95, $_4$). Viele Achsenzylinder schrumpfen rasch und verschieben sich in der Markscheide ($_2$), andere ziehen sich zu stark geschlängelten Bändern zusammen ($_3$).

Nr. 60. Darstellung der Achsenzylinder mit karminsaurem Natron. Man lege den Nervus ischiadicus eines frisch getöteten Kaninchens, ohne ihn zu berühren, bloß; dann wird ein Streichhölzchen parallel der Längsachse unter den Nerven geschoben, der Nerv vermittels Ligaturen an das obere und untere Ende des Stäbchens befestigt; dann erst wird der Nerv jenseits der Ligaturen durchschnitten und endlich mit dem Hölzchen eingelegt

a) in 100 ccm Müllersche Flüssigkeit (s. S. 15) . . . . . 4 Wochen,
dann werden die Ligaturen durchschnitten, ein 0,5—1 cm langes Stückchen abgeschnitten und in feine Bündel (nicht in Fasern) zerzupft. Die Bündel kommen
b) direkt in karminsaures Natron (S. 9) . . . . . 4—5 Tage,
werden dann
c) in 80%igem Alkohol abgespült . . . . . 5 Minuten,
dann
d) in absolutem Alkohol gehärtet (S. 17). Dann werden die Bündel in Karbolxylol fein zerzupft und in Xylolbalsam konserviert.

Die Schnürringe sind nicht so deutlich wie am frischen und am Osmiumpräparat, sondern nur als feine Querlinien zu erkennen. Die etwas geschrumpften Achsenzylinder und die Kerne sind schön rot gefärbt. Nicht selten verschiebt sich der Achsenzylinder, so daß die bikonische Anschwellung nicht mehr am Schnürringe, sondern darüber oder darunter liegt.

Nr. 61. Schnürring, Achsenzylinder. Vorbereitung: 10 ccm der 1%igen Lösung von Argent. nitr. sind zu 20 ccm destilliertem Wasser zu gießen. Nun töte man einen Frosch, eröffne durch einen Kreuzschnitt die Bauchhöhle, präpariere sämtliche Eingeweide heraus, so daß die an der Seite der Wirbelsäule herabsteigenden Nerven sichtbar werden. Dann spüle man durch Aufgießen destillierten Wassers die Bauchhöhle aus und gieße, nachdem das Wasser abgelaufen ist, etwa $^1/_3$ der Höllensteinlösung auf die Nerven. Nach 2 Minuten schneide man die feinen Nerven vorsichtig heraus und lege sie auf ca. ½ Stunde in den Rest der Höllensteinlösung. Ins Dunkle stellen! Dann übertrage man die Nerven in ca. 10 ccm destilliertes Wasser, wo sie 1—24 Stunden verweilen können. Betrachtet man alsdann den Nerven in einem Tropfen Wasser, so erkennt man bei schwacher Vergrößerung die aus platten Zellen bestehenden Häutchen (s. „zerebrospinale Nerven“) und zahlreiche Pigmentzellen; oft liegt noch ein Blutgefäß dem Nerven an. Nun zerzupfe man den Nerven,

bedecke ihn dann mit einem Deckglase und setze an den Rand desselben einen kleinen Tropfen dünnen Glyzerins. Untersucht man bei starker Vergrößerung, so wird man im Anfang wenig von gefärbten Schnürringen und Achsenzylindern sehen, läßt man aber das Präparat einige Stunden im Tageslichte liegen (im Sonnenlichte nur wenige Minuten), so tritt die Schwärzung der genannten Teile ein. Dem Ungeübten wird es im Anfang schwer fallen, die bikonischen Anschwellungen, die durch das Zerzupfen oft weit vom Schnürringe vorgeschoben worden sind, zu erkennen; bei einiger Übung sieht man leicht Bilder, wie sie Fig. 96 zeigt.

C. Allgemeine Bemerkungen über Zellverbindungen.

Alle Gewebe bestehen aus Formbestandteilen, in denn wir Zytoplasma, Zellkerne und Bildungsprodukte dieser Grundbestandteile aller lebenden Materie wiederfinden. Man hat deshalb den Organismus der Metazoen als einen Zellenstaat aufgefaßt, die Zelle als den Baustein bezeichnet, der in unendlicher Variation im Aufbau aller Teile wiederkehrt und in genetischer wie funktioneller Beziehung die Einheit darstellt, auf der sich alles Leben aufbaut.

Diese Auffassung muß damit rechnen, daß in der Mehrzahl der Fälle eine scharfe Begrenzung einzelner Zellen in den Bestandteilen des Organismus nicht durchgeführt werden kann. Wohl gibt es sogenannte freie Zellen (s. besonders das Blut), aber die Mehrzahl der Zellen steht durch feinere Fortsätze mit benachbarten in Verbindung; nur die gewöhnlichen Methoden, deren wir uns bedienen, lassen oft solche Verbindungen nicht deutlich hervortreten, so daß wir einen Zellkern mit einem ihn umgebenden Zytoplasma als abgeschlossene Zelle ansehen auch dann, wenn das Zytoplasma in Wirklichkeit durch eine Reihe von Strängen mit benachbarten „Zellen“ in Verbindung steht.

Wenn wir von einer Zusammensetzung der Gewebe aus Zellen sprechen, so setzen wir dabei voraus, daß diese Zellen nicht räumlich voneinander vollständig getrennte oder gar funktionell voneinander unabhängige Gebilde sind. Es gehört vielmehr zur Bildung eines Gewebes, wie wir heute wissen, gerade der Zusammenhang der Zellen untereinander, der nur in bestimmten Fällen verloren geht.

Oft wird als die hauptsächliche Bedingung für den Zusammenhalt der Zellen zu Geweben die Ausbildung von „Kittsubstanzen“, also Interzellularsubstanzen betrachtet. Das ist aber offenbar gerade bei denjenigen Geweben, bei denen Zellen sehr dicht aneinandergeschlossen sind, nicht der Fall. Hier, bei den Epithelien, werden die Zellen durch feine Fortsätze aneinandergehalten, während wir die vermeintliche Kittsubstanz als Spalten auffassen, in denen sich der zur Ernährung der Zellen notwendige Gewebssaft bewegt.

Anders liegen in dieser Hinsicht die Dinge bei den sogenannten Stützgeweben, wo Interzellularsubstanzen in verschiedenem Grade für die Konsistenz des ganzen Gewebes charakteristisch sind. Auch hier ist aber die Interzellularsubstanz nicht ein die zugehörigen Zellen verbindender Kitt, sondern zum Teil völlig unabhängig von den Zellen, eine für den Gesamtorganismus wichtige neue Bildung.

Demgemäß legen wir auf die zytoplasmatischen Zusammenhänge zwischen den Zellen großen Wert, zumal wir von allen Geweben als Ausgangszustand den Zellenverband kennen. Primär miteinander in

Verbindung stehende Zellen bilden ein Plasmodium[1]); dieser Zusammenhang ist von der ersten Entwicklung aus der Eizelle her ableitbar; dabei können im einzelnen die größten Unterschiede im Aussehen eines Plasmodiums vorkommen. Bleibt nach einer Kernteilung die Zytoplasmateilung aus, so entstehen große, vielkernige Zytoplasmagebilde (quergestreifte Muskelfasern); findet eine Zytoplasmateilung statt, bleibt sie jedoch unvollständig, so daß es zur Bildung von kürzeren oder längeren Verbindungsfäden kommt, so haben wir den häufigsten Fall plasmodialer Zusammenhänge.

Um den Formverschiedenheiten plasmodialer Gewebe gerecht zu werden, könnte man die Weite der die Plasmodien durchsetzenden Saftspalten zu einer Untereinteilung verwenden und unterscheiden: 1. Spaltenlose Plasmodien (Muskelfasern), 2. feinspaltige Plasmodien (Epithel), 3. weitmaschige oder Schwammplasmodien (Stützgewebe, Glia, Nervengewebe [?]).

Der Gegensatz zu dem Begriff Plasmodium ist die freie Zelle, die nach unserer Auffassung im Metazoenkörper ein sekundär erworbener Zustand ist. Freie Zellen haben die Fähigkeit, sich in den flüssigen Gewebesäften fortzubewegen. Am deutlichsten sind sie im Blute ausgebildet. Alle freien Zellen haben sich sekundär aus Plasmodien losgelöst.

Eine Loslösung einzelner Zellen kommt unter besonderen Reizen auch dann vor, wenn wir im Normalzustand eines Gewebes nur den plasmodialen Verband seiner Zellen finden. Solche Vorgänge kennen wir z. B. vom Stützgewebe und der Glia im Nervensystem. Auch die Abstoßung verbrauchter Epithelzellen, die dann durch neue ersetzt werden, gehört hierher.

Freie Zellen können nach ihrer Loslösung entweder noch wichtige Aufgaben erfüllen, wie wir das besonders vom Blute her kennen, oder sie gehen rasch nach ihrer Ablösung aus dem plasmodialen Verbande zugrunde.

In einer Reihe von Geweben ist der Nachweis erbracht, daß die Zellen in der Regel zu einem Plasmodium verbunden sind; so im Epithelgewebe, unter den Stützgeweben beim embryonalen, gallertigen, retikulären Bindegewebe und dem Knochengewebe, während dieser Nachweis für das lockere Bindegewebe, sowie für das Sehnengewebe noch aussteht. Ebenso ist es zweifelhaft, ob die glatten Muskelzellen plasmodial verbunden sind, während ein solcher Zusammenhang für das Herzmuskel- und in bestimmter Weise auch für das Skelettmuskelgewebe unzweifelhaft ist. Das Gliagewebe ist ein typisches Plasmodium, für das Nervengewebe ist der plasmodiale Verband wahrscheinlich.

Die in den meisten Geweben durchgeführte Einteilung in Zellen ist also unvollständig und nicht in dem Sinne zu verstehen, daß dadurch vollständig selbständige Einzelindividuen geschaffen werden. Es erscheint vielmehr berechtigt, anzunehmen, daß der mit den Lebensvorgängen einhergehende Stoffwechsel eine Oberflächenvergrößerung notwendig macht;

[1]) Ich halte gegenüber der heute üblichen, gänzlich verwirrten Nomenklatur an der Bezeichnungsweise fest, die von Haeckel eingeführt und von Bonnet und anderen älteren Histologen benutzt wurde. Was hier als Plasmodium bezeichnet wird, nennen heute fälschlicherweise viele Autoren Synzytium.

diese ist in der vielfältigen Einteilung zytoplasmatischer Massen gegeben. Jeder Zellkern bildet dann mit dem ihn umgebenden Zytoplasma ein Stoffwechselzentrum, das von Gewebssaft reichlich umspült ist.

Hierbei erklärt es sich auch, daß oft zwei- und mehrkernige „Zellen" vorkommen. Gewöhnlich steht die Größe der vorhandenen Kernsubstanz und die zugehörige Zytoplasmamenge in einem bestimmten Verhältnis zueinander (Kern-Plasma-Relation). Die Zelle spielt also weniger die Rolle einer selbständigen Lebenseinheit, eines Bauelementes, als daß sie einem Kernbereich der die Gewebe aufbauenden zytoplasmatischen Substanz entspricht.

Unter den verschiedensten Umständen können die Grenzen zwischen vorher getrennten (wenn auch plasmodial verbundenen) Zellen sekundär verschwinden; dann werden eine größere Reihe von vorher abgetrennten Kernbereichen zu größeren Zytoplasmaklumpen vereinigt, in denen dann zahlreiche Kerne darin liegen. Solche Bildungen bezeichnen wir als Synzytium. Diese sind also gegenüber Plasmodien nur dadurch zu unterscheiden, daß ihnen eine Stufe vorausging, in der die einzelnen Kernbereiche als selbständige Stoffwechselzentra anzusehen waren.

Als Synzytien in diesem Sinne bezeichnen wir z. B. die Osteoklasten (siehe Knochenentwicklung), das Synzytium des Trophoblastes in der Plazenta, ferner zahlreiche besonders unter pathologischen Bedingungen auftretende Bildungen.

Welches die Ursachen für die Bildung von Synzytien sind, übersehen wir nicht.

Die ursprüngliche, genetische Zusammengehörigkeit der verschiedenen Gewebearten kommt vielfach in der innigen Verbindung zum Ausdruck, in der auch im ausgebildeten Zustande die Bestandteile verschiedener Gewebe miteinander stehen. Teils sind es Interzellularsubstanzen, teils zytoplasmatische Zusammenhänge, die den Zusammenhalt gewährleisten.

Zwei Beispiele: Im System des Bewegungsapparates stehen folgende Gewebearten in untrennbar fester Verbindung miteinander: die Muskelfaser mit der Sehne, diese durch das Bindegewebe des Periostes mit dem Knochen; die Muskelfaser steht endlich mit der Endigung des sie innervierenden Nerven in inniger Verbindung.

Viele Epithelzellen stehen zwar nur durch interzellulare Bildungen mit dem Bindegewebe in Verbindung, bei anderen sind aber plasmodiale Verbindungen mit Bindegewebszellen nachgewiesen.

Die innige Verbindung der einzelnen Gewebe untereinander, das Charakteristische der hierdurch ermöglichten Leistungen ist bei der Besprechung der einzelnen Gewebearten schon teilweise betont worden, zum Teil kommt es bei der Schilderung der Organzusammensetzung zum Asdruck.

Definitionen und Winke zur Erkennung von Geweben.

Die nachfolgenden, den Bedürfnissen des Anfängers dienenden Sätze sollen die Diagnose in Schnittpräparaten erleichtern, die nach einer der üblichen Methoden (Kern- und einfache Zytoplasmafärbung) gefärbt sind.

I. Epithelgewebe: Lage an einer freien Oberfläche, basale Begrenzung durch Bindegewebe, relativer Kernreichtum.

Drüsengewebe: Zytoplasmareiche, zu Kugeln, Röhren, Strängen oder Säcken mit oder ohne Lumen angeordnete Epithelien. Bindegewebe spärlich, aber gefäßreich.

II. Stützgewebe: Bedeutung der Interzellularsubstanz neben den Zellen.

a) Embryonales Bindegewebe: Weitmaschiges Plasmodium, weiche strukturlose Interzellularsubstanz.

b) Gallertgewebe: Weitmaschiges Plasmodium, gallertige Interzellularsubstanz mit kollagenen Fibrillenbündeln.

c) Retikuläres Gewebe: Plasmodial verbundene Zellen mit eingelagerten Stützfibrillen; dazwischen Hohlräume, die mit freien Zellen (meist Lymphozyten) angefüllt sind.

d) Lockeres Bindegewebe: Außer den (plasmodial verbundenen) Fibroblasten freie Zellen (ruhende Wanderzellen, Plasmazellen, Mastzellen, Leukozyten), reichliche kollagene Fibrillenbündel, elastische Fasern.

e) Fettgewebe: Lockeres Bindegewebe mit eingelagerten Fettzellen (die letzteren als inhaltlose Blasen mit wandständigen Kernen in allen in Kanadabalsam eingebetteten Präparaten).

f) Pigmentgewebe: Bindegewebe mit eingelagerten plasmodial verbundenen Pigmentzellen.

g) Sehnengewebe: Streng parallel geordnete Bindegewebsfibrillenbündel, dazwischen zu Längsreihen gestellt die Sehnenzellen mit ihren spindeligen Kernen.

h) Knorpelgewebe: Zellen im Innern der scharf begrenzten Knorpelhöhlen oval bis rundlich; Interzellularsubstanz hyalin oder mit fibrillärer Einlagerung (kollagene oder elastische Fasern); auch in dickeren Lagen gefäßfrei; Angrenzung an Gelenkhöhlen, an Bindegewebe (Perichondrium) oder an Knochen.

i) Knochengewebe: Zellen im Innern der scharf begrenzten Knochenhöhlen, meist abgeplattet linsenförmig mit zahlreichen Fortsätzen untereinander verbunden; Interzellularsubstanz lamellär geschichtet, in dickeren Lagen von Blutgefäßen durchzogen. Angrenzung stets an Bindegewebe (Periost).

III. Muskelgewebe: Vorwiegen des Zytoplasmas, Interzellularsubstanzen spielen keine Rolle.

a) Glatte Muskelzellen: Spindelige Form, länglicher Kern in der Mitte der Zellenlänge (beachte Querschnitt !), Zytoplasma schwach fibrillär differenziert; einzeln oder zu Lagen oder Bündeln geordnet.

b) Herzmuskelgewebe: Plasmodiale Zusammenschließung zu Fasern mit seitlichen Verbindungen; auf dem Querschnitt je ein Kern

in der Fasermitte; deutliche fibrilläre Differenzierung des Zytoplasmas, Querstreifung.

c) Skelettmuskelgewebe: Jede Muskelfaser ist ein in sich abgeschlossenes Plasmodium mit sehr vielen, meist wandständigen Kernen; Bildung des Sarkolemms, extrem starke Fibrillenbildung im Zytoplasma, sehr prägnante Querstreifung.

IV. Nervengewebe: In Zentralorganen: Nervenzellen mit wechselnder Gestalt (Fortsätze !), eventuell Nißl-Körper, großer chromatinarmer Kern mit einem Nukleolus; Nervenfasern mit und ohne Markscheide; Gliaplasmodium mit kleineren, chromatinreicheren Kernen; Bindegewebe nur in unmittelbarer Umgebung der Blutgefäße.

Peripher: Nervenzellen stets umgeben von Kapsel- (Glia-) Zellen, einzeln oder zu Ganglien vereinigt; Nervenfasern einzeln oder (durch Bindegewebe) zu Bündeln zusammengeschlossen; Achsenzylinder und markloses oder markhaltiges Neurilemm (Kern des Neurilemms stets an der Peripherie der Faser).

Zur Diagnostik der Gewebe in einem Schnitte benutze man starke Systeme, um sich von der Lage des Zellkernes im Zytoplasma, von der Abtrennung des Zytoplasmas von Interzellularsubstanzen, von fibrillären Strukturen und deren Lagebeziehung zum Zytoplasma usw. zu überzeugen.

Die Diagnose des Organes dagegen geschieht am besten mit schwachen Systemen, damit die Übersicht über die charakteristische Zusammenordnung der Gewebe gewonnen werden kann.

In vielen Fällen entstehen diagnostische Irrtümer durch Nichtbeachtung der relativen Größe der Gewebestrukturen. In Fig. 97 sind eine Reihe von verschiedenen Bauelementen des menschlichen Körpers bei gleicher (ca. 250facher) Vergrößerung zusammengestellt.

Die faserigen Strukturen des Körpers bieten der Erkennung oft Schwierigkeiten. Zuerst suche man festzustellen, ob die faserigen Strukturen zytoplasmatisch sind, d. h. Zellenbau (Zytoplasma, Zellkerne) besitzen, oder ob sie außerhalb von Zellen liegen. Im letzteren Falle kann die Diagnose nur zwischen bindegewebigen (lockeres Bindegewebe, elastisches Bindegewebe, Sehnengewebe) und Nervenfasern schwanken; die letzteren erkennt man, wenn sie markhaltig sind, an der konzentrischen Anordnung von markhaltiger Hülle und Achsenzylinder, denen außen die Kerne des Neurilemms anliegen; marklose Nervenfasern sind in nicht ganz einwandfrei fixierten Präparaten zunächst nicht leicht von Bindegewebe zu unterscheiden; der parallelfaserige Bau, die im Gegensatz zum parallelfaserigen Bindegewebe relativ lockere Anordnung der meist wellig verlaufenden Achsenzylinder, der relative Reichtum an länglichen Zellkernen ermöglichen trotzdem die Erkennung. Liegen die Kerne innerhalb der Fasern, so gehören die Strukturen zu den zytoplasmatischen Geweben; es kann nur glatte, Herz- oder Skelettmuskulatur in Frage kommen;

man beachte bezüglich der glatten Muskulatur, deren Unterscheidung von Bindegewebsbündeln dem Anfänger erfahrungsgemäß Schwierigkeiten be-

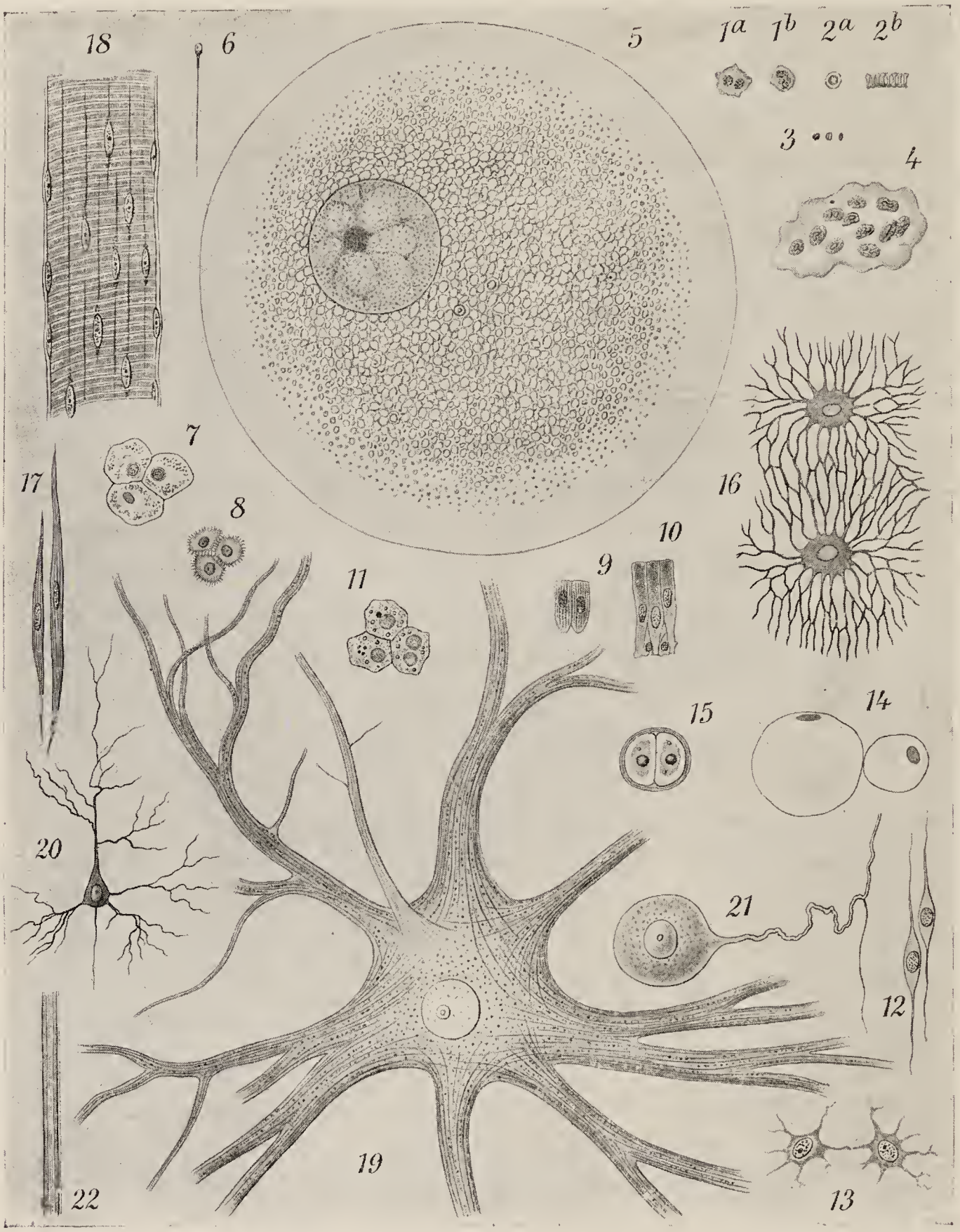

Fig. 97.

Übersichtliche Zusammenstellung einiger Zellformen und Zellgrößen beim Menschen im gleichen Maßstabe von 250 : 1 (halbschematisch) (aus Gegenbaur-Fuerbringer, Anatomie des Menschen).
1*a*, 1*b* Leukozyten; 2 rote Blutkörperchen (Erythrozyten), *a* von der Fläche, *b* von der Kante (im optischen Querschnitt), zu acht zusammenklebend; 3 Blutplättchen. — 4 Riesenzelle (unnatürlich schematisiert). — 5 Eizelle; 6 Samenfaden (Spermium). — 7 Plattenepithel; 8 polyedrisches Epithel mit Interzellularbrücken; 9, 10 kürzere und längere zylindrische Epithelzellen (10 mit Ersatzzellen); 11 Leberzellen. — 12 Spindelzellen (Gallertgewebe); 13 Retikulumzellen; 14 Fettzellen; 15 Knorpelzellen; 16 Knochenzellen. — 17 Glatte Muskelzellen; 18 Kurzes Stück einer quergestreiften Muskelfaser. — 19 Große motorische Ganglienzelle aus der Lendenschwellung des Rückenmarkes; 20 kleine Pyramidenzelle aus der Großhirnrinde; 21 sympathische Ganglienzelle; 22 kurzes Stück einer markhaltigen Nervenfaser.

reitet, daß auf Querschnitten nicht in jeder Muskelzelle ein Zellkern getroffen sein kann, da der Zellkern nur im mittleren, gleichzeitig dick-

sten Teil der zugespitzten Fasern liegt. Sorgfältige Betrachtung des Präparates schützt hier vor Fehldiagnosen.

Im übrigen suche man niemals nach dem ersten flüchtigen Eindruck zu entscheiden, sondern begründe jede Gewebsdiagnose nach sorgfältiger Beachtung der Strukturen eingehend. Vor allem muß dringend davor gewarnt werden, Strukturen einzig nach dem Farbton zu bestimmen, den sie in den Präparaten angenommen haben; die Färbung ist zwar ein wichtiges, fast unentbehrliches Hilfsmittel der Histologie, hat aber keinen selbständigen diagnostischen Wert.

II. Mikroskopische Anatomie der Organe.

Zum Aufbau von Organen werden stets verschiedene Gewebearten verwandt; die Art der Zusammensetzung, das Vorwiegen bestimmter Gewebearten vor anderen bestimmen den Charakter des Organes.

Wir beginnen die Betrachtung mit denjenigen Organen, die durch die Art ihrer Aufgabe im Aufbau des Körpers sehr verbreitet sind; dies sind I. das Zirkulationssystem, II. das Bewegungssystem und III. das Nervensystem.

I. Das Zirkulationssystem.

Der Stoffwechsel wird in allen Geweben durch Vorgänge ermöglicht, die eine Art von Diffusion darstellen müssen, wenngleich eine spezifische Anteilnahme der Zytoplasmen die Diffusion beeinflussen kann. Diffusion wird aber nur in relativ dünnen Schichten ausreichen, um das Stoffwechselbedürfnis zu befriedigen; dickere Substanzschichten können nur dann mit einem Stoffaustausch durch Diffusion auskommen, wenn ihr Stoffwechsel sehr träge ist (Knorpel). Überall sonst dient dem schnelleren Stoffaustausch ein vorgebildetes Röhrensystem, dessen Gesamtheit zu einem kunstvollen Apparat ausgebaut ist.

In diesem Röhrensystem wird nicht nur Flüssigkeit, sondern auch eine große Zahl freier Zellen bewegt, die nach ihrer Ablösung aus dem plasmodialen Verbande zum Teil äußerst wichtige Aufgaben zu erfüllen haben. Je nach ihrer Zusammensetzung nennen wir diese Flüssigkeit Blut oder Lymphe. Da beide in andauerndem Strome durch alle Teile des Körpers fließen, hierbei Stoffe aus den verschiedensten Organen aufnehmen, andere Stoffe abgeben, so ändert sich die Zusammensetzung des Blutes, sowie der Lymphe fortwährend.

Die ersten Gefäße entstehen in engstem Zusammenhange mit dem Plasmodium, das den Mutterboden für alle Stützgewebe abgibt (s. S. 91). Deshalb sind alle Gefäße von Stützgewebe umschlossen; dieses vermittelt auch immer den Diffusionsaustausch zwischen Lymphe oder Blut einerseits und allen anderen Geweben andererseits. Der Blutgefäßbindegewebsapparat wird bei allen Organen

vielfach als Einheit (Stroma[1])) den epithelialen Bestandteilen (Parenchym[2])) gegenübergestellt.

Auch die freien Blut- und Lymphzellen stammen durchweg vom embryonalen Plasmodium ab, wenn auch im einzelnen ihr Entwicklungsgang (s. u.) sehr verschiedenartig gedeutet wird.

a) Die Körperflüssigkeiten.

In mancher Beziehung ähnlich zusammengesetzt, zeigen Blut und Lymphe doch nach Verteilung, Aufgaben und Aussehen grundlegende Unterschiede.

Die Lymphe steht den Gewebssäften sehr nahe und entnimmt Stoffe und Zellen aus diesen; ihre langsame Strömung kennt nur eine Richtung: Abtransport aus den Geweben in die Blutbahn. Die Lymphe ist relativ zellarm.

Das Blut ist abgesehen von seiner Farbe vor allem durch den Kreislauf charakterisiert, der es nicht nur aus den Geweben fort-, sondern auch nach den Geweben hinführt. Das Blut befindet sich in sehr rascher Bewegung und besitzt, wohl im Zusammenhang mit seinem großen Zellreichtum viel mannigfaltigere Aufgaben als die Lymphe.

Blut und Lymphe gemeinsam ist die Zusammensetzung aus einer Flüssigkeit, dem Plasma, und aus freien Zellen.

Das Plasma ist eine wechselnd zusammengesetzte, wässerige Lösung der verschiedensten Stoffe (Salze, Eiweiße, Fette u. a.), unter denen das sogenannte Fibrinogen morphologisch das größte Interesse darbietet.

Nach dem Tode oder nach dem Ausströmen aus den Gefäßen (auch nach Veränderung der inneren Gefäßoberfläche) gerinnen Blut und Lymphe durch Überführung des Fibrinogens in Faserstoff (Fibrin). Bei der Gerinnung werden die freien Zellen größtenteils mit dem Fibrin zusammengebacken (beim Blut zu dem sogenannten Blutkuchen, Cruor sanguinis), während eine glashelle Flüssigkeit den fibrinfreien Rest des Plasmas darstellt und Serum genannt wird.

Der Blutkuchen ist rot und besteht aus allen farbigen, den meisten farblosen Blutzellen (s. u. S. 162) und dem Faserstoffe, der sich mikroskopisch als ein Filz ferner Fasern erweist; die Fasern verhalten sich chemisch ähnlich den Fibrillen des leimgebenden Bindegewebes. Das über dem Blutkuchen sich ansammelnde Blutwasser ist farblos und enthält einige farblose Zellen.

An Zellen enthält das Blut sämtliche unten besprochenen Formen, während die Lymphe nur sogenannte Leukozyten enthält. Außer diesen finden sich nämlich im Blute

[1]) *τὸ στρῶμα* = Unterlage, das Grundgewebe.

[2]) Die Bezeichnung Parenchym (von *παρεγχέω* = neben hineingießen) stammt aus der Vorstellung (Erasistratos, 280 v. Chr.), daß die feineren Bestandteile der Organe durch Austritt aus der Gefäßbahn entstanden seien. Trotz dieser heute längst widerlegten Anschauung hat sich der Begriff Parenchym als der außerhalb des Blutgefäßbindegewebsapparates liegenden Bestandteile eines Organes eingebürgert.

die farbigen Blutzellen (farbige Blutkörperchen, Erythrozyten) (Fig. 98). Dies sind weiche, dehnbare, sehr elastische Gebilde und besitzen eine glatte, schlüpfrige Oberfläche. Über ihre Gestalt gehen die Ansichten noch auseinander. Fehlen gröbere Veränderungen (s. u.), so haben sie beim Menschen und den Säugetieren zumeist die Form einer bikonkaven Scheibe, in anderen Fällen sehen sie aus wie eine eingedellte Blase („Glockenform") oder wie ein kreisrundes Näpfchen.

Von größtem Einfluß auf die Gestalt dieser Zellen ist die Umgebung; jede Veränderung macht sich hier stark geltend. An diesen freien Zellen lassen sich daher eine Reihe allgemeiner Eigenschaften der lebenden Substanz besonders gut studieren (s. u.). Die leichte Beeinflußbarkeit der Erythrozyten erklärt zum Teil die Meinungsverschiedenheiten über ihre Form.

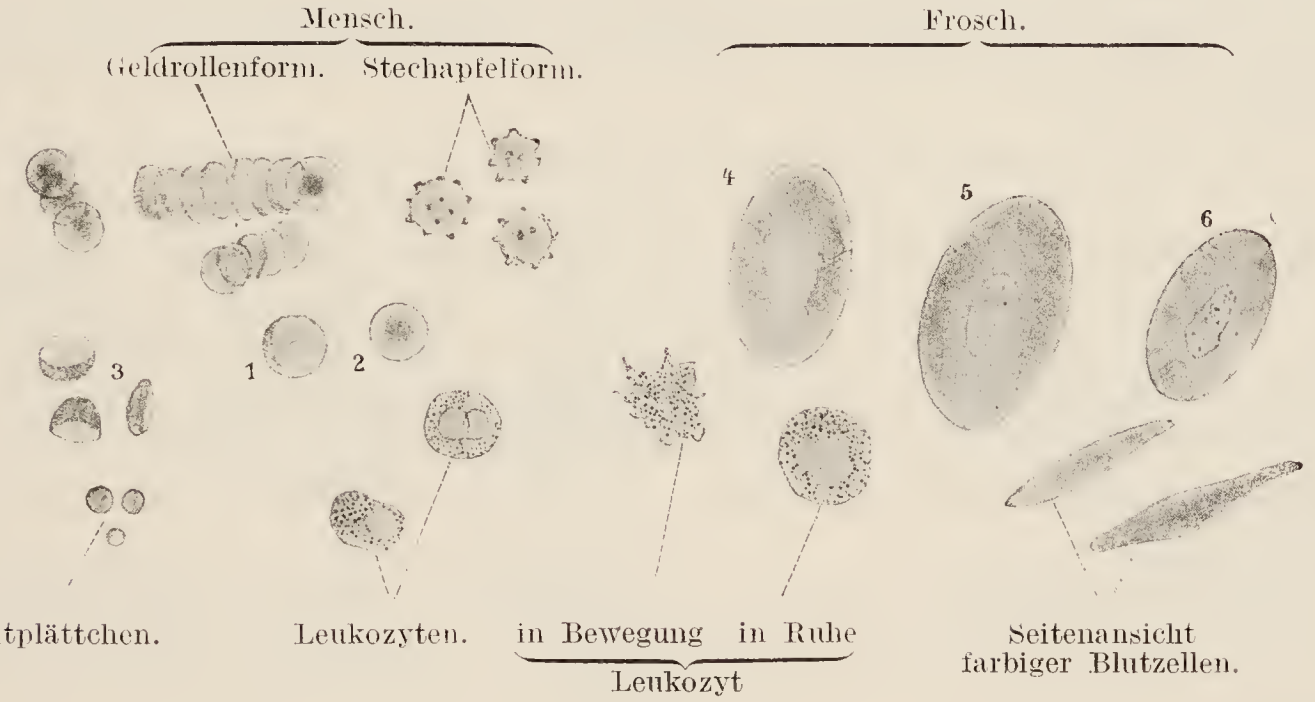

Fig. 98.

Blutzellen. 600 mal vergrößert. 1. farbige Blutzelle bei tiefer Einstellung, 2. bei hoher Einstellung des Objektivs, 3. Seitenansicht farbiger Blutzellen, 4. farbige Blutzelle ganz frisch, Kern wenig deutlich, 5. einige Minuten später, Kern deutlich sichtbar, 6. nach Wasserzusatz. Technik Nr. 62, 65, 66, S. 193 und 196.

In engen Passagen wird ihre Gestalt vielfach geändert, kehrt aber, vom Druck befreit, zur Ausgangsform zurück. Außerdem finden sich im menschlichen Blute noch kuglige farbige Blutzellen; sie sind kleiner (5 μ) und nur in geringer Anzahl vorhanden; bei Lama und Kamel haben die Erythrozyten die Gestalt ovalen, schwach konvex-konkaver Scheiben.

Ihr Flächendurchmesser beträgt beim Menschen durchschnittlich 7,5 μ, ihr Dickendurchmesser 1,6 μ. Die farbigen Blutzellen unserer einheimischen Säugetiere sind alle kleiner; die größten sind diejenigen des Meerschweinchens (7,48 μ) und des Hundes (7,5 μ).

Der Zelleib des farbigen Blutkörperchens erscheint lebend absolut homogen, besitzt aber wahrscheinlich einen sehr verwickelten Aufbau. Man unterscheidet Gerüstsubstanzen (sie enthalten Lezithin und Cholesterin), die wohl das ganze Innere durchziehen und sich an der Oberfläche zu einer membranartigen Hülle verdichten; die Farbe rührt von dem offenbar

zwischen den Gerüstsubstanzen angebrachten hämoglobinhaltigen Endosoma her.

In diesem beobachtete Körnchen sind teils Kernrudimente (?), zum Teil sind sie Absterbenszeichen oder (durch Osmiumsäure hervorgerufene) Kunstprodukte.

Das Hämoglobin verleiht den Blutzellen die gelblichgrüne Farbe. Nur sehr viele übereinanderliegende Blutzellen sehen rot aus.

Das auffallendste Merkmal der farbigen Blutzellen der Säugetiere ist ihre Kernlosigkeit, wodurch sie sich von den kernhaltigen Erythrozyten der Fische, Amphibien, Reptilien und Vögel unterscheiden. Die letzteren sind oval, meist größer (beim Frosch 22 μ lang, 15 μ breit); im übrigen zeigen sie die gleichen Eigenschaften wie diejenigen der Säugetiere.

Auch die Erythrozyten der Säugetiere und des Menschen entstehen aus kernhaltigen Zellen, den Erythroblasten (s. Knochenmark), die aus indifferenten Teilen des Plasmodiums an verschiedenen Orten des Körpers gebildet werden.

Die ersten Blutzellen entstehen in der sogenannten Area vasculosa des Dottersackes, in späterer Embryonalperiode beteiligt sich in bedeutendem Maße die Leber an der Erythrozytenbildung; beim Erwachsenen ist es vorwiegend das rote Knochenmark, das dauernd Ersatz für verbrauchte Erythrozyten liefert. Am deutlichsten kommt dies nach schweren Blutverlusten zum Ausdruck; dann finden sich im Blute viele kernhaltige Erythroblasten, weil die Ersatztätigkeit überstürzt abläuft, so daß die Reifung, die unter normalen Umständen mit dem Verluste des Kernes (durch Auflösung oder durch Ausstoßung desselben) einhergeht, unterbrochen wird.

Die Erythrozyten sind also in morphologischem Sinne keine vollwertigen Zellen, weil ihnen der Kern fehlt; so fehlt ihnen auch die Fähigkeit der Vermehrung und ihre Lebensdauer ist beschränkt. Es gehen andauernd zahlreiche Erythrozyten zugrunde und werden in manchen Organen (besonders Milz) abgebaut und beseitigt.

Ihre wichtige Aufgabe ist die innere Atmung, d. h. die Übertragung des Sauerstoffes aus der Atmungsluft (s. Lunge) an alle Gewebe; sie tauschen den Sauerstoff dort gegen Kohlendioxyd ein. Diese Fähigkeit ist an den Blutfarbstoff, das Hämoglobin, gebunden.

Dieser Farbstoff kristallisiert unter bestimmten Umständen, und zwar bei fast allen Wirbeltieren in rhombischen Systemen; die Gestalt der Kristalle ist bei verschiedenen Arten sehr verschieden, beim Menschen hauptsächlich prismatisch.

Das Hämoglobin geht leicht in Zersetzung über. Eines dieser Zersetzungsprodukte ist das Hämatin, welches weitere Umwandlungen zu Hämatoidin und Hämin erfahren kann. Die Kristalle des Hämatoidin, welche sich innerhalb des Körpers in alten Blutextravasaten, z. B. im Corpus luteum finden, sind rhombische Prismen von orangeroter Farbe. Die Kristalle des Hämin sind, wenn gut entwickelt, rhombische Täfelchen oder Bälkchen von brauner Farbe; oft sind sie sehr unregelmäßig gestaltet (Fig. 99); sie sind in forensischer Beziehung von großer Wichtigkeit (s. Technik Nr. 69, S. 197).

Bei der Untersuchung frischen Blutes (s. Technik Nr. 62, S. 193) drängen sich dem Beobachter eine Reihe von Erscheinungen auf, die

auf allgemeine Eigenschaften der lebenden Materie zurückzuführen sind. Vor allem sind die Erythrozyten, wie alle anderen Zellen auch, gegen jede Änderung des Salzgehaltes der Flüssigkeit, in der sie sich befinden, äußerst empfindlich.

Man hat sich vorgestellt, daß jede Zelle von einer (unsichtbaren) halbdurchlässigen Membran umschlossen sei, die für Salze nur sehr schwer, für Wasser dagegen leicht durchlässig sei. Nur wenn die osmotische Gesamtkonzentration an Salzen im Zellinnern und in der Außenflüssigkeit gleich ist, behält die Zelle ihr Volum bei. Bei Steigerung der Salzkonzentration in der Umgebung (also in hypertonischer Lösung) schrumpft die Zelle, weil sie so lange Wasser abgeben muß, bis die Salze im Innern ebenso konzentriert sind wie außen. Sinkt die Salzkonzentration in der Umgebung (also in hypotonischer Lösung), so verdünnt die Zelle durch Wasseraufnahme ihre Salzlösung und schwillt an.

Man nennt eine Salzlösung, die annähernd die Gestalt und die Lebenseigenschaften der Zellen erhält, isotonisch (auch „physiologisch“). Für Säugetiere entspricht diesen Forderungen annähernd eine 1%ige Kochsalzlösung.

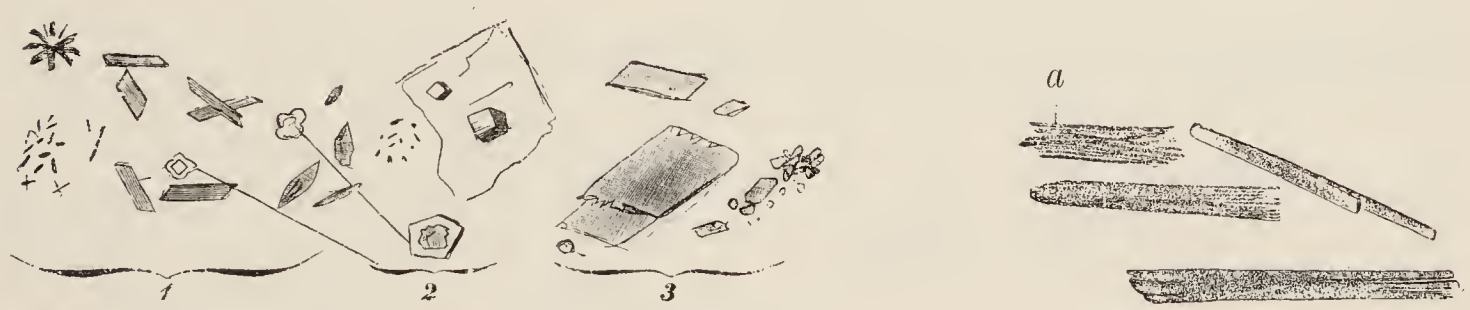

1 Häminkristalle des Menschen, rechts Wetzsteinformen derselben. 560 mal vergrößert. 2 Kochsalzkristalle. 3 Hämatoidinkristalle des Mensehen. 4 Hämoglobinkristalle des Hundes. *a* Zerfall in Fasern. 100 mal vergrößert.

Fig. 99.

Technik Nr. 69, S. 197.

Viel besser ist aber das Arbeiten mit der physiologischen Salzlösung nach Ringer (s. S. 4), da sie in ihrer Zusammensetzung derjenigen der Körpersäfte näher kommt.

Bei Kaltblütern ist in der Regel eine schwächere Lösung isotonisch (beim Frosch z. B. 0,65%iges Kochsalz, bei Kaulquappen in den verschiedenen Altersstufen 0,25—0,35%ige Lösungen).

Hypotonische Lösungen, am stärksten reines Wasser, bringen die roten Blutkörperchen zunächst stark zum Aufschwellen, bewirken dann rasch den Austritt innerer Zellsubstanzen, darunter vor allem des Hämoglobins; das Blut wird lackfarben. Den gleichen Effekt kann man mit einer Anzahl von Giften erzielen (Saponine, Chloroform, Äther u. a.); doch beruht die Wirkung hier wahrscheinlich auf der Lösung der Blutkörperchenlipoide, wodurch die Zellen zerstört werden.

Als Lipoide bezeichnet man die als „Gerüstsubstanzen“ (s. S. 159) betrachteten Lezithine und Cholesterine.

Auch hypertonische Lösungen zerstören schließlich die Erythrozyten; doch bewirken sie vorher eine Schrumpfung. Vermutlich sind Erschei-

nungen wie die „Geldrollenbildung“ und die „Stechapfelformen“, die man in frischen Präparaten (s. Technik Nr. 62, S. 193) häufig antrifft, darauf zurückzuführen, daß das Blutplasma durch Verdunstung eingedickt wird.

Kurz hinweisen können wir an dieser Stelle nur auf die Tatsache, daß auch artfremdes Blut auf die Erythrozyten giftig wirkt, sie auflöst und dadurch ebenfalls das Hämoglobin austreten läßt. Diese Reaktion spielt in der praktischen Medizin eine große Rolle.

Aus allem erkennt man, daß die Erythrozyten äußerst komplizierte Gebilde sind, die gegen die verschiedensten Einwirkungen eine hohe Empfindlichkeit aufweisen.

2. Die weißen Blutzellen (= farblosen Blutkörperchen, Leukozyten). Unter diesem Namen vereinigen wir zwei Hauptarten von Zellen: die Hämoleukozyten und die Lympholeukozyten (kurz Lymphozyten).

Es ist sehr zu bedauern, daß so viele Autoren den Namen „Leukozyten“ im Gegensatz zu „Lymphozyten“ anwenden. Das ist sprachlich ungerechtfertigt und muß zu Mißverständnissen führen. Der Name Leukozyt, die einfache Übersetzung der „weißen Blutzelle“, sollte als Gesamtname erhalten bleiben und nicht als Bezeichnung für eine besondere Art der weißen Blutzellen verwendet werden.

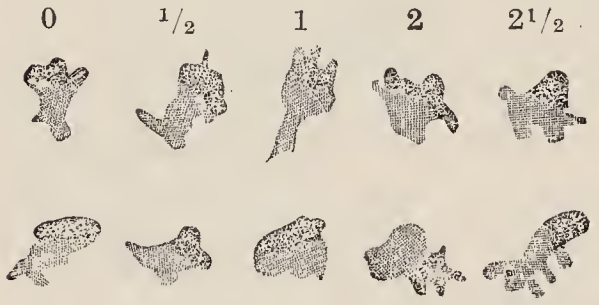

Fig. 100.

Leukozyt eines Frosches. 560 mal vergrößert. Gestaltwechsel 10 Minuten lang beobachtet. 0, zu Beginn der Beobachtung. 1/2, 1/2 Minute später, usw. gezeichnet. Technik Nr. 68, S. 196.

Gemeinschaftlich ist beiden Arten das Fehlen einer Membran und — wegen der Eigenschaft amöboider Bewegung — das Fehlen einer bestimmten Gestalt; nur im Zustand der Ruhe sind sie kuglig (Fig. 98). Die amöboide[1]) Beweglichkeit äußert sich darin (Fig. 100), daß das Zytoplasma der Zelle feinere oder gröbere Fortsätze ausstreckt, die sich teilen, wieder zusammenfließen und auf diese Weise die mannigfaltigsten Gestalten erzeugen. Die Fortsätze können wieder zurückgezogen werden, oder sie heften sich irgendwo an und ziehen gewissermaßen den übrigen Zelleib nach sich; die Folge davon sind Ortsveränderungen, die man „Wandern“ der Zellen nennt. Die Fortsätze können auch Körnchen oder andere, besonders abgestorbene Zellen umfließen und so in den Zellenleib einschließen, ein Vorgang, der „Fütterung“ der Zelle genannt worden ist. Solche Zellen, welche die aufgenommenen Teile noch verändern, „verdauen“ können, werden Freßzellen, „Phagozyten“, genannt.

Phagozytose kommt aber nicht nur bei Blutzellen vor, viele Gewebszellen besitzen diese Fähigkeit, die mit der „Speicherung“ gelöster Substanzen (s. S. 83)

[1]) Die Amöben sind einzellige Organismen, welche die oben beschriebene Bewegung in ausgezeichneter Weise erkennen lassen, daher der Name „amöboide Bewegung“.

eng zusammenhängt, in ausgesprochenem Maße. Phagozytose ist also keineswegs abhängig von der freien Beweglichkeit der Zellen, sondern beruht auf einer allgemeinen Zytoplasmaeigenschaft, deren physikalische Grundlage wahrscheinlich Oberflächenphänomene sind, wenngleich wir sie noch nicht völlig übersehen können (s. darüber die physiologischen Lehrbücher).

Die Verbreitung der weißen Blutzellen ist eine überaus große; sie kommen nicht nur im Blut- und im Lymphgefäßsystem vor, sondern auch im Knochenmark, ferner massenhaft im retikulären Gewebe (S. 98), zerstreut im fibrillären Bindegewebe, endlich zwischen Epithel- und Drüsenzellen, wohin sie vermöge ihrer amöboiden Beweglichkeit gewandert sind.

In den Schleimhäuten wandern weiße Blutzellen in wechselnden Mengen durch das Epithel auf die freie Oberfläche und gehen dort zugrunde. Dabei liefern sie wahrscheinlich Stoffe, die als Schutzmittel gegen Mikroben und andere dem Körper schädliche Substanzen eine große Rolle spielen.

Verschieden sind beide Arten durch ihr Zytoplasma, das bei den Hämoleukozyten besondere Granula aufweist, während bei den Lymphozyten solche fehlen.

a) Die Hämoleukozyten zerfallen in zwei sowohl durch die Beschaffenheit ihres Zytoplasmas, wie auch ihres Kernes wohl unterscheidbare, nicht durch Übergänge verbundene Arten. Gemeinschaftlich ist beiden der exzentrisch gelegene, einfache Kern insofern, als er in den Hämoleukozyten des strömenden Blutes fast immer tief eingeschnitten oder gelappt (= polymorphkernig) ist.

Die Mehrkernigkeit wird oft vorgetäuscht dadurch, daß die feinen Verbindungsfäden der tiefeingeschnittenen Kerne übersehen werden, was besonders leicht bei Anwendung der die Kerne nicht so scharf färbenden Triazidlösung (S. 196) geschehen kann. Die in vielen, besonders in klinischen Arbeiten geschilderten „multinukleären" oder zwei-, drei- usw. kernigen (Hämo-) Leukozyten sind in der größten Mehrzahl der Fälle polymorphkernig, d. h. sie haben einen aus 2, 3 usw., durch feine Fädchen verbundenen, Teilen bestehenden Kern. In diesem Sinne ist auch die Angabe zu verstehen, daß beim gesunden Menschen bis zu 50% der neutrophilen (Hämo-) Leukozyten „dreikernig" sind.

Der Kern tritt in zwei durch Übergänge miteinander verbundenen Formen auf: als „kompakte" Form, — hier kommt es zu keiner fadenförmigen Ausziehung der Kernmasse —, und als „gelappte" Form, bei der zwei bis fünf ungleich große Lappen der Kernmasse durch feine kürzere oder längere Fäden miteinander verbunden werden (Fig. 101). Verschieden sind die beiden Hämoleukozytenarten zunächst durch die Art ihrer Granula, weiter aber auch durch besondere Eigentümlichkeiten ihrer Kerne. Das läßt sich am besten in Form folgender Tabelle darstellen. Man unterscheidet an den Hämoleukozyten der Menschen:

Fig. 101.

Alle Hämoleukozytenbilder stammen aus strömendem Blute des erwachsenen Menschen, die beiden letzten eosinophilen aus einem Schnitt durch eine Arterie der menschl. Darmsubmukosa, die anderen sind nach Technik Nr. 64 angefertigt. 900mal vergrößert.

Die Hämoleukozyten des Menschen sind also:

1. feinkörnige „neutrophile“[1]).

Die feinkörnigen H. sind die einzigen, deren Kern variiert, wirklich vielgestaltig (polymorph) genannt werden kann. Ihre kompakte Nierenform ist in strömendem Blute selten, die gelappten Formen bilden dort die Hauptmenge (65—70%) aller Hämoleukozyten. Im übrigen sind die feinkörnigen H. in der Milz, in den Lymphknoten, überhaupt im Körper weit verbreitet.

2. grobkörnige „eosinophile“[1]).

Die grobkörnigen H. haben dagegen eine sehr wenig variierende Kernform. Ihre kompakte Form ist überhaupt in strömendem Blute selten, die gelappte Form bildet dort etwa 2—4% der Hämoleukozyten. Dagegen ist die kompakte Nierenform sehr häufig im Knochenmark, in den Blutlymphdrüsen und an vielen Stellen im Bindegewebe, woselbst der Kern oft fast rund ist.

[1]) Die Bezeichnungen azidophil, neutrophil, basophil beziehen sieh auf Granula des Zelleibes, die sieh bei der Anwendung gewisser Farbgemisehe (s. Teehnik Nr. 64, S. 95) vorzugsweise mit sauren oder basisehen Farben beladen; neutrophil sind die feinen Granula der häufigsten Leukozytenformen, die weder zu sauren noch zu basisehen Farben eine ausgesprochene „Verwandtschaft“ besitzen. Die azidophilen Granulationen nennt man oft eosinophil, weil Eosin ein zu ihrer Darstellung viel gebrauchter, saurer Farbstoff ist.

Die feinkörnigen H. haben einen Durchmesser von 9—12 μ (Mikrophagen), bei der amöboiden Bewegung sind ihre Fortsätze oft fein, spitz ausgezogen, der ganze Körper ist oft gestreckt.

Die grobkörnigen H. haben einen Durchmesser von 8—14 μ. Ihre Fortsätze sind bei der amöboiden Bewegung dicker, plumper, der ganze Körper bleibt mehr rundlich.

Eine sehr bedeutende amöboide Bewegung kann die Kernform nicht in der Weise beeinflussen, daß sie eine kompakte in eine gelappte oder gar umgekehrt umwandelt. Dagegen vermag sie wohl die S-Form in jene der Schleife oder der Spirale überzuführen, wobei es sich mehr um eine Umlagerung der einzelnen Lappen handelt. Es ist wahrscheinlich, daß die kompakte Kernf rm die Jugendform, die gelappte dagegen die weiter entwickelte Form repräsentiert, welch letztere sich nicht mehr mitotisch teilen kann. Mehrkernige Hämoleukozyten gibt es im strömenden Blute gar nicht oder höchst selten, dagegen sind sie häufig in der Milz und in Lymphknoten.

Ob die „uninukleären Leukozyten", bis zu 20 μ große Zellen („Makrophagen") mit hellem, großem, rundem oder ovalem Kern und reichlichem, entweder neutrophil, oder gar nicht gekörntem Zytoplasma (Fig. 101, erste Querreihe, erste Zelle links [„Runde Form"]), zu den Hämoleukozyten gehören, ist unwahrscheinlich, ihre Abstammung von fixen Bindegewebszellen dagegen stellenweise erwiesen; sie werden deshalb auch als „Histiozyten" bezeichnet (s. S. 93). Sie sind im strömenden Blute nur spärlich (1%); noch spärlicher (0,5%) sind im Blute die basophilen Leukozyten vorhanden, deren Kernform wie Körnung sehr unregelmäßig ist, und die wahrscheinlich zugrunde gehende Elemente sind.

Der Name Mastzelle für die zuletzt genannte Form ist schon wegen der Gefahr der Verwechslung mit der Bindegewebsmastzelle (S. 94) zu verwerfen. Daß auch dort die ganz anders gestalteten Granula basophil sind, macht eine Unterscheidung nach Farbreaktionen überhaupt verdächtig. Wir bedürfen derselben auch bei den Leukozyten um so weniger, als diese morphologische Merkmale (Granulagröße und Kernform) besitzen, die eine Unterscheidung sicherer ermöglichen. Auch der Name „Mastleukozyt" ist schlecht, weil er keinerlei Beziehung zur Mästung besitzt.

b) Die Lymphozyten (Fig. 137 *A*) besitzen ein ungekörntes Zytoplasma, das bei jungen Elementen in so geringer Menge vorhanden ist, daß es mit den gewöhnlichen Methoden kaum wahrgenommen wird und nur eine dünne Schale um den verhältnismäßig großen, runden oder einseitig leicht eingekerbten Kern bildet. Sie sind klein (4—7,5 μ), weniger beweglich und bilden 22—25% der im Blute zirkulierenden weißen Blutzellen. Größere Lymphozyten finden sich normalerweise im kindlichen Blute.

Durch besondere Methoden lassen sich auch hier spärliche Körnchen nachweisen, die aber keine echten Granula, sondern entweder Alterserscheinungen (?) oder Kunstprodukte zu sein scheinen. Neuerdings wird behauptet, daß Übergangsformen zu gekörnten Leukozyten vorkommen, die in strömendem Blute aber nicht nachzuweisen sind.

In praktischer Hinsicht gewinnt das verschiedene Verhalten der Hämoleukozyten und der Lymphozyten gegenüber der sogenannten Oxydasereaktion immer größere Bedeutung.

Diese Reaktion beruht auf der Bildung eines blauen, schwer wasserlöslichen Farbstoffes (Indophenolblau); dieser entsteht unter dem Einfluß oxydierender Fermente

aus zwei farblosen Substanzen (α-Naphthol und Dimethyl-p-Phenylendiamin) und schlägt sich im Zytoplasma in der Form von feinsten, tiefblauen Körnchen nieder. Über die technische Ausführung der Reaktion siehe die Handbücher der Mikrotechnik.

Die Indophenolblaukörnchen bilden sich in frischen und formolfixierten Präparaten von allen Blutzellen nur in den Hämoleukozyten. Die Lymphozyten bleiben bei dieser Reaktion ungefärbt.

Dies Verhalten ermöglicht besonders in pathologischen Fällen oft eine deutliche Trennung beider Zellarten.

Die Entwicklung der Blutzellen beginnt zuerst in den Blutinseln; das sind Stränge farbloser Bildungszellen des Dottersackes. Von da ab gehen die Auffassungen der Autoren auseinander. Die einen, Verfechter der dualistischen (polyphyletischen) Abstammung der Blutzellen, nehmen an, daß eine frühzeitige Scheidung eintrete in Gefäßwand- (Endothel-) Zellen und in „primäre Erythroblasten". Letztere werden bald durch eine zweite Generation, die „sekundären" Erythroblasten ersetzt, die sich dann zu Erythrozyten umbilden (siehe Kap. Knochenmark). Endothelzelle und Erythroblast stehen also nicht im Verhältnis von Mutter zu Tochter, sondern sind Geschwister; ein Ursprung von Erythroblasten aus Endothelzellen ist deshalb sehr unwahrscheinlich. Die Hämoleukozyten sollen später aus „Myeloblasten" hervorgehen, die außerhalb der Blutgefäße zuerst in der Leber und dann in jungem Knochenmark liegen. Erythrozyten und Hämoleukozyten sollen aus dem Blutgefäßsystem entstehen, myeloischer[1]) Abkunft sein. Dagegen sollen die Lymphozyten, die beim Erwachsenen durch Mitose größerer, vorzugsweise in den Keimzentren der Lymphknötchen (S. 184) gelegener Zellen der „Lymphoblasten" gebildet werden, aus dem Lymphgefäßsystem entstehen, lymphatischer Abkunft sein.

Die andern, Verfechter der monophyletischen Abstammung der Blutzellen glauben, daß — abgesehen von den Gefäßwandzellen — nur ein Teil der Zellen zu hämoglobinhaltigen primären Erythroblasten werde; der andere Teil soll farblos bleiben und die Mutterzelle aller weiteren Blutzellen darstellen, und zwar sowohl der sekundären Erythroblasten als auch sämtlicher Arten der gekörnten wie ungekörnten weißen Blutzellen. Die gleiche Fähigkeit soll auch den Wanderzellen (S. 93) zukommen, die zur selben Zeit sich aus fixen Mesenchymzellen außer- wie innerhalb der Blutgefäße entwickeln. Indifferente Zellen sollen zu allen Zeiten des Lebens sich nach dieser oder jener Richtung differenzieren können, wobei jedoch die Bildung der sekundären Erythroblasten sich auf das Knochenmark beschränkt. — Die vielfachen Differenzen in dieser Frage sind zum Teil bedingt durch eine verwirrende Nomenklatur und durch die Einmischung Unberufener.

Die Bestimmung der Mengenverhältnisse sowie des Zahlenverhältnisses zwischen farblosen und farbigen Blutzellen unterliegt bedeutenden Schwierigkeiten, die Angaben können deshalb keine großen Ansprüche auf Sicherheit erheben. Beim Menschen sind in einem Kubikmillimeter Blut etwa 5 Millionen farbige und 5—6 (nach andern 10) Tausend farblose Blutzellen enthalten.

Die Blutplättchen sind sehr vergängliche, farblose, runde, ovale oder zugespitzte Körper von 2—4 μ Durchmesser (Fig. 98), amöboider Bewegung fähig. Sie enthalten einen Körper, dessen Kernnatur höchst fraglich ist. Zuweilen sind sie in großer Anzahl im Blute vorhanden.

[1]) Von Mark = Knochenmark.

Ihre Herkunft ist dunkel; die von der einen Seite behauptete Abschnürung von Erythro- oder Leukozyten wird von anderer Seite bestritten (möglicherweise stammen sie von beiden oder aus Knochenmarksriesenzellen; s. S. 218), ebenso ist noch unentschieden, ob die Rolle, welche sie bei der Gerinnung spielen, eine direkte oder nur eine vermittelnde ist.

Bei den Zählmethoden bleiben die Blutplättchen leicht an den Wänden der Mischgefäße kleben; daher kommen wohl die stark differierenden Zahlenangaben (245000—962000 Blutplättchen in einem Kubikmillimeter Menschenblut).

Im Froschblut finden sich ungefärbte, platte, ovale oder zugespitzte kernhaltige Elemente („Thrombozyten"), die kleiner sind wie die Erythroblasten und mit den Blutplättchen der Säuger verglichen worden sind.

Als Elementarkörnchen bezeichnet man Gebilde, die größtenteils Fettpartikelchen sind, welche durch den Chylus ins Blut übergeführt wurden. Sie lassen sich bei saugenden Tieren und bei Pflanzenfressern leicht nachweisen; im übrigen fehlen sie dem vom gesunden Menschen entnommenen Blute. Kleine lichtbrechende Körnchen nicht fettiger Natur, die in wechselnder Menge in jedem Menschenblute vorkommen, hat man Hämatokonien (Blutstäubchen) genannt.

b) Das Blutgefäßsystem.

Das Blutgefäßsystem hat die Aufgabe, dem zirkulierenden Blute als Bahn zu dienen, dabei aber in allen Geweben und Organen die Möglichkeit des Stoffaustausches sicherzustellen. Hieraus ergibt es sich von selbst, daß die sogenannten Kapillaren den funktionell wichtigsten Abschnitt des Systems darstellen. Hier spielt sich durch die extrem dünne Wandung der Gefäße der Stoffaustauch zwischen Blut einerseits, der Gewebeflüssigkeit andererseits ab; daher ist es auch verständlich, daß alle Teile des Gefäßsystems, einschließlich des Herzens, während ihrer Entwicklung einmal einen Zustand darbieten, der im Bau mit demjenigen der Kapillaren des ausgebildeten Körpers im wesentlichen übereinstimmt. Erst mit der während der Entwicklung entstehenden Vergrößerung der Entfernungen zwischen den einzelnen Versorgungsgebieten bilden sich an einem Teil der Gefäße, die dann zu den sogenannten Hauptbahnen (Arterien, Venen) werden, besondere Einrichtungen aus, die der Notwendigkeit entspringen, den Kreislauf des Blutes in Gang zu halten. Eine ganz besonders ausgeprägte Anpassung an diese Aufgabe ist in der allmählichen Komplizierung des Herzens zu erkennen.

Alle Blut- (und Lymph-)gefäße sind an ihrer inneren Oberfläche von einer glatten Epithelschichte überkleidet; diese ermöglicht eine reibungslose Strömung der Flüssigkeit und verhindert die Gerinnung.

Sobald durch Erkrankung einer Gefäßwand eine rauhe Stelle entsteht, besteht die Gefahr einer örtlichen Gerinnung (Thrombose).

1. Die Systeme der Blutkapillaren.

Die Wandung der Kapillaren besteht aus einer ganz dünnen Zytoplasmaschichte, in der in regelmäßigen Abständen stark abgeflachte, länglich geformte Zellkerne eingelagert sind. Durch Methoden, die Zellgrenzen darstellen, lassen sich auch in der Kapillarwand Liniensysteme erzeugen, die längliche Felder um jeden Zellkern abgrenzen. Die Gestalt dieser Felder läßt sich am besten mit einer an jedem Ende zugespitzten Stahlfeder vergleichen. Auch hier sind aber zwischen den so abgegrenzten Kapillarepithelzellen (sogenannte Endothelzellen) feine zytoplasmatische Verbindungsbrücken nachgewiesen, was also beweist, daß dieses Epithel seinen plasmodialen Zusammenhang bewahrt hat.

Der plasmodiale Zusammenhang der Epithelzellen in den Gefäßwänden ist deutlicher in den Kapillarwänden der Leber, der Choriokapillaris des Auges und der Nierenglomeruli ausgesprochen, an welchen Stellen keine Zellgrenzen nachgewiesen werden konnten. Das Kapillarensystem der Leber und der Nierenglomeruli dient nicht nur der allgemeinen Aufgabe der Kapillaren, die Gewebe mit Stoffen zu versorgen, sondern liegt hier an den hauptsächlichen Exkretionsorten des Körpers; möglicherweise steht die Besonderheit, die in dieser, seiner Zusammensetzung nachgewiesen wurde, mit der oben beschriebenen Sonderaufgabe im Zusammenhang; wir wissen darüber nichts Sicheres.

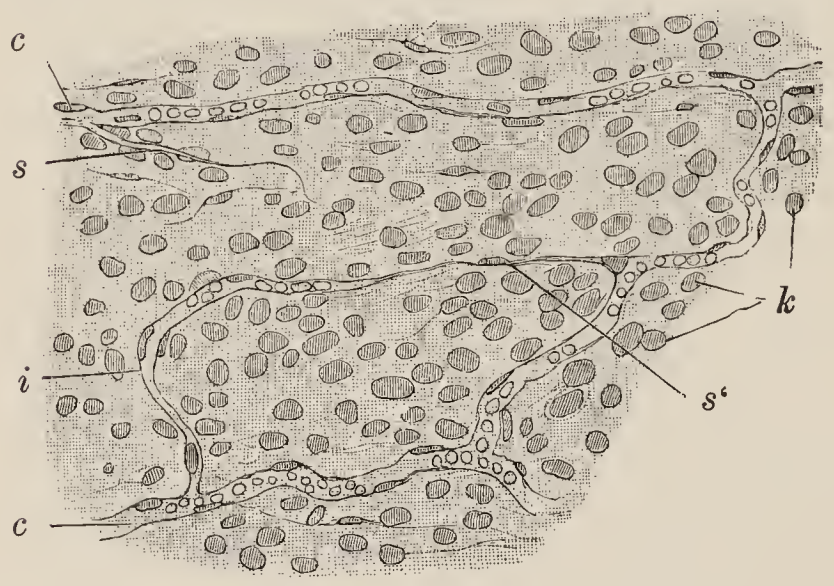

Fig. 102.

Flächenbild eines Stückchens des Omentum majus eines 7 Tage alten Kaninchens. 240mal vergrößert. *c* Blutkapillaren, teilweise noch Blutkörperchen enthaltend, *s* Sprosse einer Kapillare in eine freie, solide Spitze auslaufend, *i* junge Kapillare, schon größtenteils hohl, bei *s'* noch solid, *k* Kerne des Bauchfellepithels. Technik Nr. 70, S. 197.

Deutliche Lücken („Stomata“) zwischen den einzelnen kernhaltigen Teilen der plasmodialen Epithelschichte der Gefäßwand bestehen in den gewöhnlichen Kapillaren nicht; wandern Zellen durch die Kapillarwand aus dem Blute in das Gewebe und umgekehrt, so durchbrechen sie die zytoplasmatische Lage vorübergehend; solche Lücken schließen sich aber unmittelbar nach dem Durchtritt der Zellen. An manchen Stellen jedoch, besonders in der Milz, werden größere Lücken in der Gefäßwand ständig beobachtet, wobei dann der plasmodiale Zusammenhang der Gefäßepithelzellen besonders deutlich zum Ausdruck kommt. Hier ist eben für einen regen Durchtritt von Zellen in beiden Richtungen dauernd gesorgt. (Näheres siehe bei Milz, S. 189).

Überall liegen die Kapillaren in lockerem Bindegewebe, dessen Gefüge unmittelbar mit der Kapillarwand in Verbindung steht.

Diese Tatsache erklärt sich aus der Entwicklung der Gefäße, die ebenso wie alle Stützgewebe aus dem embryonalen Plasmodium hervorgehen. Über die Einzelheiten dieses Vorganges sind die Meinungen noch sehr geteilt. Wir schließen uns der Meinung derjenigen an, die den Hohlraum der Gefäße als einen besonders geformten Teil der flüssig bleibenden Interzellularsubstanz betrachten. Die ihn

begrenzenden Teile des Schwammes rücken zusammen und formieren unter Beseitigung der interzellularen Lücken die erste Gefäßwand.

Ein Teil der Forscher will die erste Entstehung von Blutgefäßen auf engbegrenzte Bezirke der Embryonalanlage beschränken, und glaubt, daß die übrigen Gewebe durch Einwandern von Gefäßen aus den Gefäßbildungszonen vaskularisiert werden. Die Mehrzahl der Autoren hält aber die lokale Entstehung der ersten Gefäße in allen Teilen des Körpers für erwiesen.

Im postembryonalen Leben vollzieht sich allerdings, soviel wir wissen, die Entwicklung neuer Kapillaren stets im Zusammenhange mit schon vorhandenen Kapillaren. Von der Wand einer schon fertigen Kapillare erhebt sich eine konische

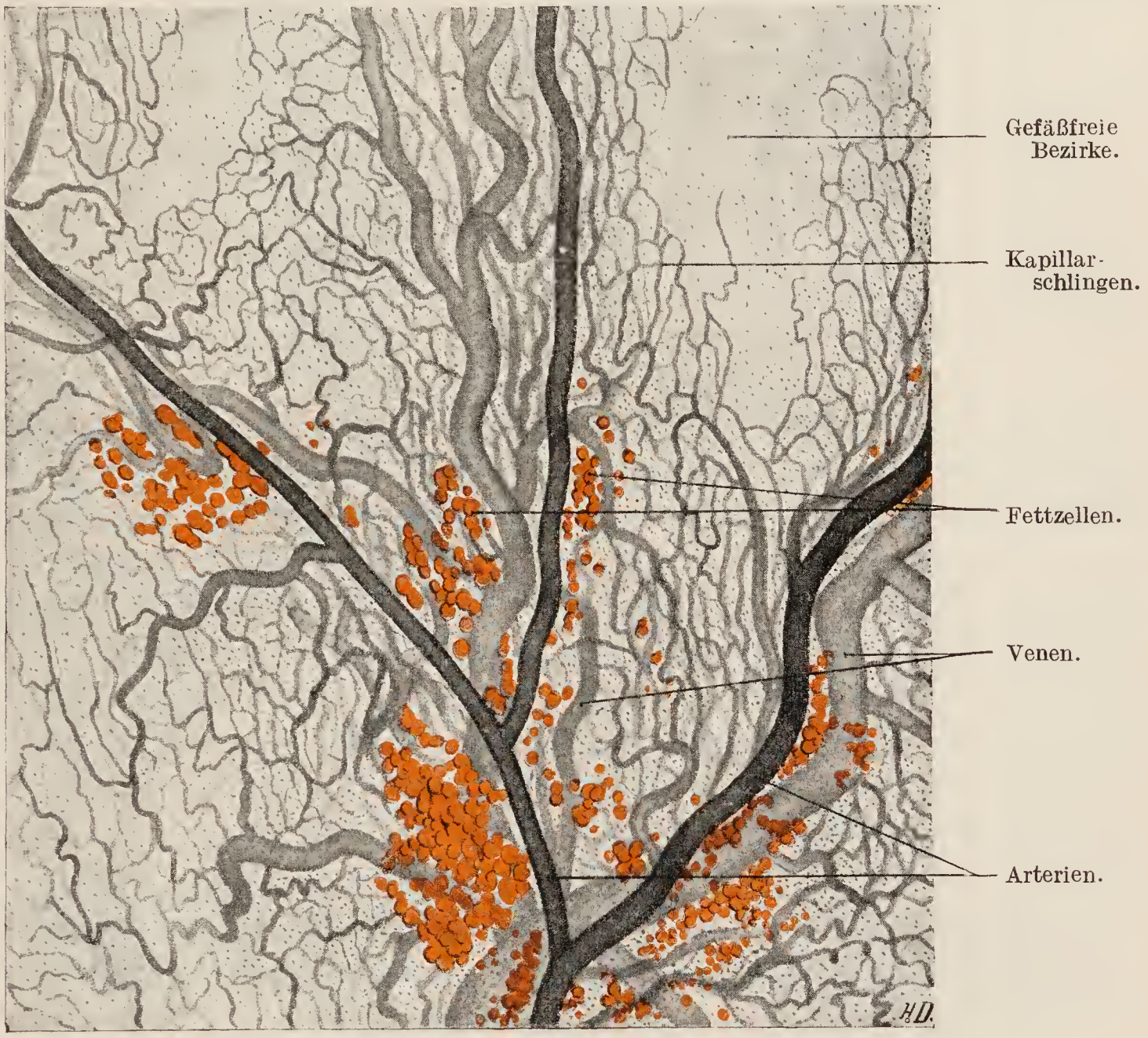

Fig. 103.
Gefäßverzweigung im Omentum maius eines Kaninchens; Zusammenhang der Kapillaren mit Arterien und Venen. 30mal vergrößert. Technik Nr. 71, S. 198.

Zytoplasmamasse, die mit breiter Basis der Kapillare aufsitzt und mit fein zulaufender Spitze frei endigt. Solche noch blind endende Kapillarsprossen können schon frühzeitig hohl werden; Blutzellen, die dahineingeraten, gehen zugrunde, weil sie von der Zirkulation und vom Gaswechsel ausgeschlossen sind, und zerfallen in kleine Fragmente, welche irrtümlicherweise als Hämatoblasten erklärt werden sind. Sie haben mit den wahren Erythroblasten (S. 160) nichts zu tun. Im weiteren Verlaufe der Entwicklung vereinigt sich diese Spitze mit einem anderen, ihr entgegenkommenden Ausläufer, der auf gleiche Weise an einer anderen Stelle der Kapillarwand entstanden ist. Diese anfangs solide Bildung wird von der Kapillarwand aus hohl und die Wände des so entstandenen Rohres differenzieren sich zu Epithel- (Endothel-)zellen.

In neuer Zeit mehren sich allerdings die Stimmen, die auch, besonders bei Vorgängen entzündlicher Wundheilung, Kapillaren frei aus dem Bildungsgewebe (plasmodialen Charakters) entstehen lassen wollen.

An vielen Stellen ist nachgewiesen, daß die Kapillaren einmal enger ein andermal weiter sind (die engsten Kapillaren lassen gerade noch ein Blutkörperchen durch). Man hat die Kapillarwandung daher als kontraktil bezeichnet; das würde auch erklären, daß alle Kapillaren unter dem Einflusse des Nervensystems stehen. Überall werden die Kapillaren von marklosen Nervenfasern umsponnen.

Ob die neuerdings aufgestellte Behauptung, daß auch die Kapillaren noch von einzelnen verästelten Muskelfasern umfaßt werden, richtig ist, muß weiteren Untersuchungen vorbehalten werden.

Außerdem ist die dünne Kapillarwand aber sicher einer passiven Dehnung fähig, wenn die Blutzufuhr vermehrt wird. Die Blutzufuhr regelt sich je nach dem Stoffverbrauch in den verschiedenen Geweben und Organen. Besonders auch unter dem Einfluß von lokalen Reizzuständen (Entzündung) sehen wir die Blutfülle und damit die Weite der Kapillaren mächtig zunehmen.

Die Anordnung der Kapillaren richtet sich ganz nach dem durchschnittlichen Stoffwechselbedürfnis der Körperregionen. Die Kapillaren teilen sich ohne Kaliberverminderung und bilden durch Anastomosen mit Nachbarkapillaren Netze (Fig. 103), deren Maschenweite sehr wechselnd ist. Die engmaschigsten Netze finden sich in sezernierenden und resorbierenden Organen (z. B. Leber, Darm, Lunge); weitmaschige Netze kommen vor z. B. in Muskeln, serösen Häuten, in den Sinnesorganen. Umgekehrt verhält sich das Kaliber des Kapillarlumens; die weitesten Kapillaren finden sich in der Leber, die engsten in der Retina und in den Muskeln.

Alle Kapillarsysteme des menschlichen Körpers sind zwischen größere Gefäßbahnen geschaltet, deren eine das Blut in das Kapillarsystem hineinleitet, während eine andere in gleichem Maße Blut abfließen läßt (s. Fig. 103). Zuführende Bahnen sind in den meisten Fällen Arterien, in wenigen Fällen Venen; letztere sind in der Regel Bahnen, in denen das Blut aus dem Kapillarsystem zum Herzen hinfließt.

Arterien führen das Blut vom Herzen fort, Venen in das Herz hinein. Die wichtigsten Abweichungen von dem allgemeinen Verhalten der Kapillarsysteme zu Arterien und Venen finden sich 1. in der Leber, deren Kapillaren zum größeren Teil von der Pfortader, zum kleineren von der Leberarterie gespeist werden, und 2. in der Niere, wo zwei Kapillarsysteme hintereinander geschaltet sind, die durch eine kleine Arterie miteinander verbunden werden (arterielle Wundernetze, s. unter Niere).

Das Glomus caroticum (»Karotisdrüse«) besteht im wesentlichen aus Blutgefäßen. Die engmaschigen Kapillaren sind sehr ungleich weit und von zahlreichen chromaffinen (siehe sympath. Ganglien) Zellen umgeben, außerdem enthält das Glomus fibrillares Bindegewebe, einzelne Ganglienzellen und ansehnliche Mengen markhaltiger und markloser Nervenfasern. Das Glomus coccygeum (»Steißdrüse«) ist eine arterio-venöse Anastomose; seine Kapillaren sind von einer mehrfachen Schicht epithelähnlicher Zellen umgeben. Der Sympathikus ist am Aufbau der Steißdrüse nicht beteiligt. Chromaffine Zellen fehlen. Die Bedeutung beider Gebilde ist unbekannt.

2. Die Arterien.

Die Gefäßbahn, die das Herz mit den Kapillarsystemen verbindet, steht in ihren einzelnen Teilen unter ganz verschiedener, funktioneller Beanspruchung. Die Anfangsteile des Arteriensystems werden von dem durch die Herzkontraktion in rasche Bewegung versetzten Blute durchströmt; sie brauchen deshalb dem Blute keinen neuen Impuls zu geben. Mit der Zunahme der Entfernung vom Herzen verlangsamt sich die Blutbewegung immer mehr infolge des Widerstandes, der

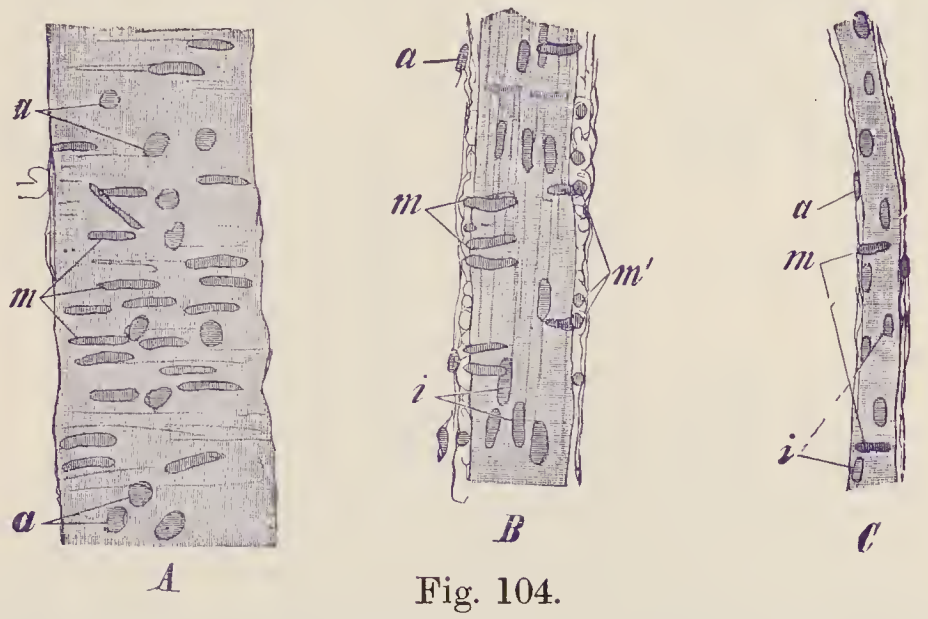

Fig. 104.

Stücke kleiner Arterien des Menschen. 240 mal vergrößert. *i* Kerne der T. intima, die Konturen der Zellen selbst sind nicht zu sehen. *m* T. media, an den quergestellten Kernen der glatten Muskelfasern kenntlich; *a* Kerne der T. externa. *A* Arterie. Einstellung auf die Oberfläche. *B* Arterie, Einstellung auf das Lumen. Man sieht bei *m'* die Muskulariskerne von dem einen Pole her, im optischen Querschnitte. *C* Kleine Arterie kurz vor dem Übergange in Kapillaren: die T. media besteht hier nur aus vereinzelten Muskelzellen. Technik Nr. 72, S. 198.

durch die zunehmende Verengerung des sich immer mehr verzweigenden Gefäßsystems entsteht. Die sogenannten mittleren Arterien besitzen deshalb in peripherer Richtung zunehmend, Muskeln, so daß sie durch Kontraktionen die Blutgeschwindigkeit aktiv regulieren können.

Die Widerstandsfähigkeit der Wandung muß umgekehrt in der Nähe des Herzens am bedeutendsten sein, weil hier stoßweise ein intensiver Druck auf die

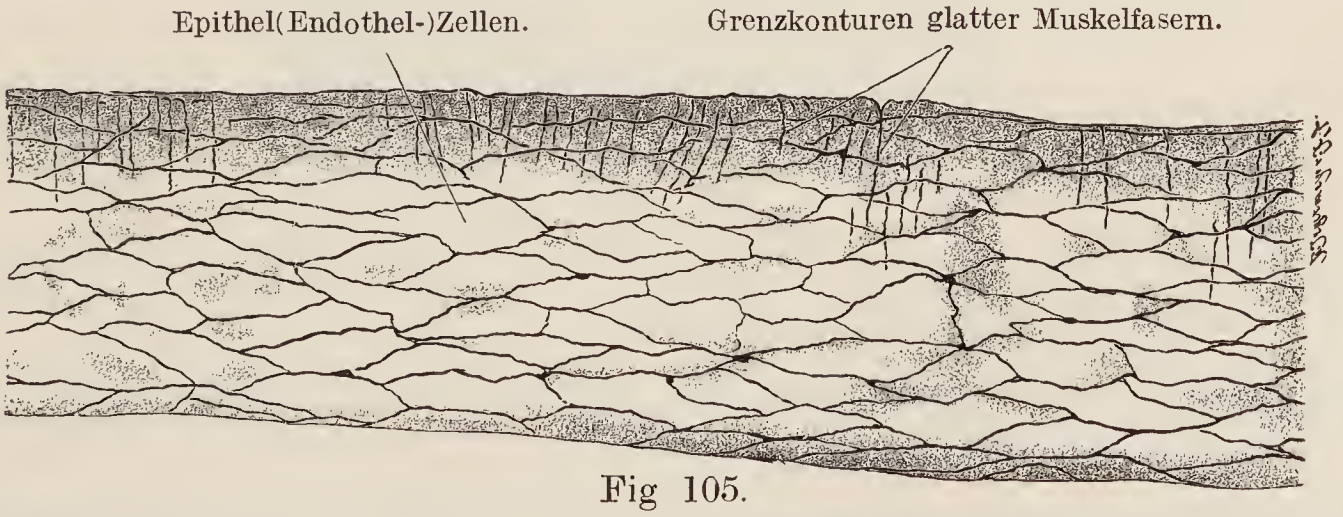

Fig 105.

Gefäßepithel (-endothel) einer Mesenterialarterie eines Kaninchens. Flächenbild, die Kerne sind hier nicht zu sehen. 250mal vergrößert. Technik Nr. 73, S. 198.

Innenwand der großen Gefäße ausgeübt wird. Die Wand der sogenannten großen Arterien ist deshalb vorzugsweise aus Stützgewebe zusammengesetzt, in dem die elastischen Substanzen vorherrschen; hierdurch wird die pulsatorische Blutbewegung auch einheitlicher gestaltet; die Herzkontraktion stößt das Blut in die Anfangsteile des Arteriensystems, dessen elastische Wände dadurch ausgedehnt werden; die langsame Wirkung der elastischen Kraft treibt dann das Blut in gleichmäßigem Strome in die mittleren Arterien weiter.

Aus diesen verschiedenen Aufgaben erklärt sich der Bau der Arterienwandung. Bei allen Arterien wird die Epithelschichte durch außen anschließende Schichten ergänzt, deren Grundlage Stützgewebe ist, in dem die verschieden starke Ausbildung von Differenzierungsprodukten die Leistungsfähigkeit und das Aussehen der Wandung ebenso bestimmen, wie die wechselnde Anteilnahme von glatter Muskulatur.

Für alle kleinen[1]) und mittleren[1]) Arterien ist die Ausstattung mit glatten Muskeln, die stets quer zur Längsachse des Gefäßrohres angeordnet

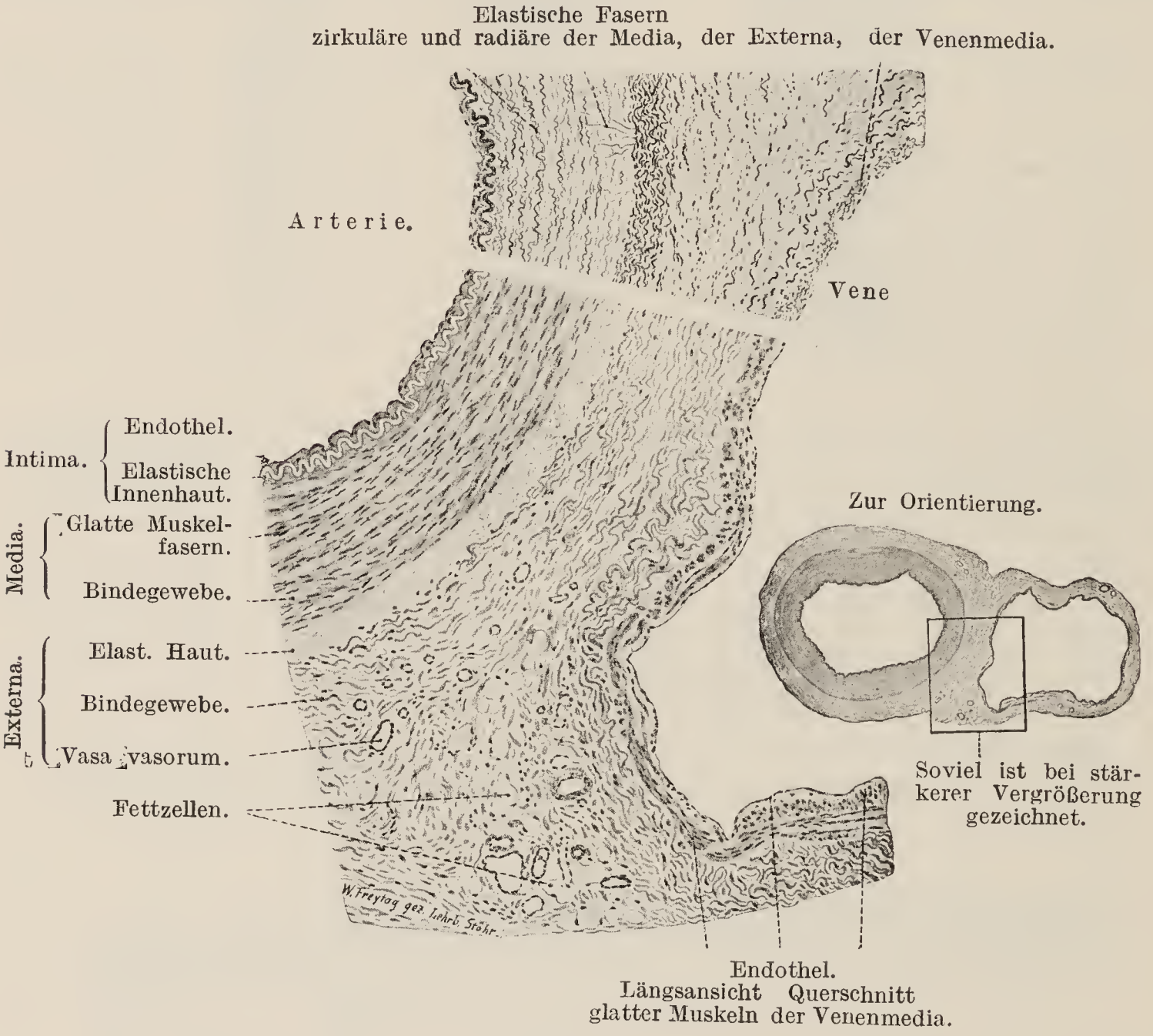

Fig. 106.

Stücke zweier Querschnitte durch die gleiche Arterie und Vena ulnaris des Menschen. 50mal vergr. Der obere Querschnitt zeigt Färbung der elastischen Fasern nach Technik C, S. 35. Der untere Querschnitt ist nach Technik 18, S. 42 behandelt. Die Media der Vene zeigt nur links unten eine regelmäßige dünne Ringmuskulatur; aber sowohl oben wie rechts ist die Muskulatur in Ring- und Längslage geteilt.

sind, das hervorstechendste Merkmal (Fig. 104), in den großen Arterien spielt die Muskulatur gegenüber dem elastischen Bindegewebe eine viel geringere Rolle.

Für die Beziehungen der glatten Muskelzellen zum Bindegewebe der Gefäßwand gilt das allgemein hierfür Gesagte (s. S. 121).

---

[1]) Als klein werden nur solche Arterien bezeichnet, die kurz vor der Einmündung in das Kapillarensystem stehen, als mittel sämtliche übrigen mit Ausnahme der großen (Aorta, Art. pulmonalis).

Durch die Bildung einer Ringmuskelschichte ergibt sich eine natürliche Einteilung der Arterienwandung in drei Schichten, deren mittlere (Tunica media) eben die Ringmuskelschichte ist. Die nach innen von dieser liegende Schichte (T. intima) besitzt als deutlichstes Merkmal das bei den Kapillaren schon besprochene Epithel (Endothel) (Fig. 105); mit der Größenzunahme der Gefäßwand grenzt sich aber zwischen Epithel und Muskelschichte eine deutliche Lage ab, die aus einem eigenartig differenzierten Stützgewebe besteht, das nach der Media zu eine starke elastische Membran (T. elastica interna) bildet. Die Intima, die in sich noch Netze feiner elastischer Fasern sowie abgeplattete Zellen einschließt, legt sich bei der

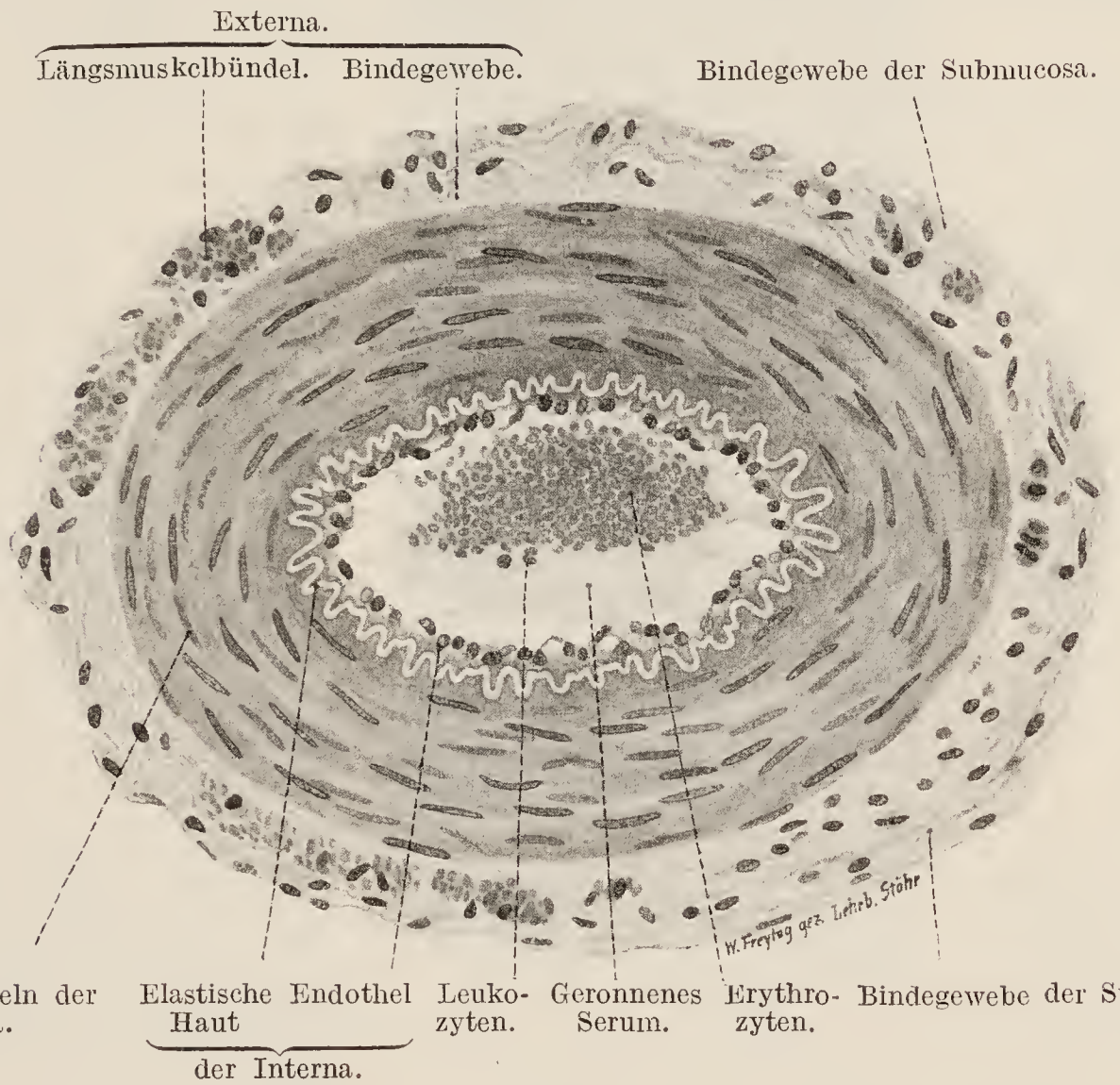

Fig. 107.

Querschnitt einer Arterie der Submucosa des menschlichen Magens mit vereinzelten Bündeln von Längsmuskeln in der Externa. 240mal vergrößert. Technik wie Nr. 110, S. 289. Diese Methode läßt nichts von den elastischen Fasern und von dem zwischen den Muskelfasern der Media befindlichen Bindegewebe sehen.

Kontraktion der Gefäßwand in Längsfalten, woraus sich die Schlängelung der T. elastica interna und des Epithels auf Arterienquerschnitten leicht erklären läßt (Fig. 106, 107).

Der Dickenschwankung des Arterienrohres paßt sich das peripher von der Muskelschichte liegende Bindegewebe an; kollagene wie elastische Fasern verlaufen hier zumeist in der Längsrichtung des Gefäßrohres. In vielen Fällen liegen in dem Bindegewebe dieser Tunica externa auch Muskelzellen, die in ihrem Verlaufe ebenfalls die Längsrichtung bevorzugen. Die T. externa (auch Adventitia genannt) geht ohne scharfe Grenze in das die Arterien tragende Bindegewebe über.

Man hat die Gefäßerweiterung auf eine Kontraktion der Längsmuskeln in der T. externa, die Gefäßverengerung auf eine Kontraktion der Ringmuskulatur zurückführen wollen. Das kann aber nicht für alle Fälle zutreffen, weil Längsmuskeln nicht allen Arterien zukommen.

An der inneren Grenze der Media kommen auch längsverlaufende Muskelbündel vor; sie sind besonders in der A. subclavia stärker entwickelt.

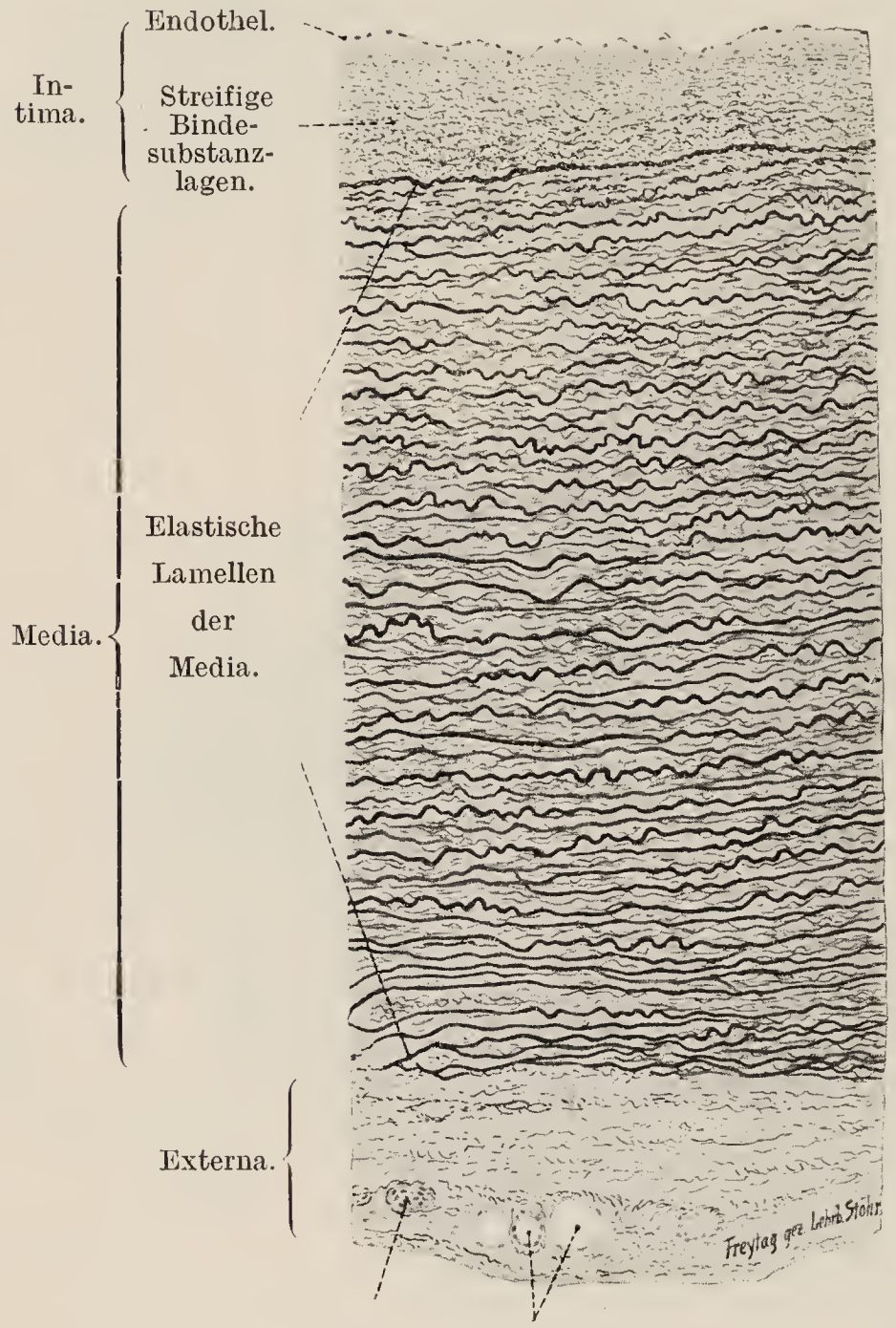

Fig. 108.

Stück eines Querschnittes der Brustaorta des Menschen. 80mal vergrößert. Die Kerne der glatten Muskelfasern sind hier nicht zu sehen. Technik Nr. 74, S. 198.

Bei den größeren unter den sogenannten mittleren Arterien nimmt das Stützgewebe auch in der T. media einen immer größeren Raum ein, wobei vor allem elastische Fasernetze und Membranen zwischen die Muskelschichten abgelagert werden. Der Anteil beider Gewebe ist in den einzelnen Arterien sehr verschieden.

So überwiegt in der A. coeliaca, femoralis und radialis das Muskelgewebe, in der Carotis, Axillaris und Iliaca communis das elastische Stützgewebe.

Die T. externa ist ebenfalls dicker geworden. Stärkere elastische Fasern befinden sich in besonders reichlicher Menge an der äußeren Grenze der T. media und bilden an dieser Stelle bei vielen Arterien eine eigene Lage, die als elastische Haut der Externa (T. elastica externa) (Fig. 106) beschrieben worden ist.

Bei den Hirnarterien sind die elastischen Längsfasern der Adventitia sehr gering entwickelt.

Bei den großen Arterien (Aorta, Pulmonalis) zeigt die Intima kürzere, mehr der polygonalen Form sich nähernde Epithel- (Endothel-) Zellen: dicht darunter liegen die schon bei den mittelstarken Arterien vorkommenden, streifigen Bindesubstanzlagen, die auch hier abgeplattete, sternförmige oder rundliche Zellen sowie elastische Fasernetze einschließen.

Diese Fasernetze sind um so dichter, je näher sie der T. media liegen und gehen endlich in eine gefensterte Membran über, welche der gefensterten, elastischen Innenhaut kleinerer und mitteldicker Arterien entspricht. Die T. media der großen Arterien ist durch reich entwickelte, die muskulösen Elemente an Menge übertreffende, elastische Elemente charakterisiert. An Stelle dünner Fasernetze finden sich hier entweder dichte Netze starker elastischer Fasern oder gefensterte Häute, welche regelmäßig mit Schichten glatter Muskelfasern abwechseln.

Die elastischen Häute finden sich schon bei den größeren mitteldicken Arterien; besonders gut sind sie bei den Karotiden ausgeprägt, die bezüglich ihres Baues den großen Arterien am nächsten stehen.

Die elastischen Elemente haben wie die Muskelfasern einen zirkulären Verlauf; schräg die Muskelschichten durchsetzende Fasern und Häute stellen eine Verbindung aller elastischen Elemente der T. media dar. Die Externa großer Arterien zeigt keine wesentlichen Eigentümlichkeiten, sie unterscheidet sich nur wenig von derjenigen mittelstarker Arterien. Eine elastische Haut der Externa fehlt. Glatte Muskelfasern kommen an großen Arterien nur in der Externa von Tieren vor.

Die hier getroffene Einteilung der Schichten der Arterienwand entspricht dem bisherigen Gebrauche. Ein neuerer Vorschlag geht dahin, als Intima einzig allein das Epithel-(Endothel-)rohr zu betrachten, als Externa alles nach außen von der Elastica externa, die selbst zur Media zu rechnen ist. Zwischen beiden liegt die Media, deren Grenzlamellen Elastica externa und interna darstellen. Die „streifigen Lagen" größerer Arterien sind zur Media zu rechnen.

3. Die Venen.

Die Wandung der Venen zeigt in ihrem Aufbau vielleicht noch größere Schwankungen wie diejenige der Arterien. Die Anforderungen an ihre Leistungen sind ganz andere: nicht der Widerstand, der durch die Gefäßverzweigung gegeben ist, muß durch die Tätigkeit der Venenwand überwunden werden, es handelt sich vielmehr darum, die unter ganz geringem Druck stehende Blutmenge dem großen Sammelbecken Herz zuzuführen. Infolgedessen sehen wir die kräftigste Wandung bei denjenigen Venen ausgebildet, die, wie diejenigen der unteren Körperhälfte, eine besonders große Arbeit zu verrichten haben, während die Venen der oberen Körperhälfte, aus denen bei der aufrechten Haltung des Menschen das Blut leichter zum Herzen fließen wird, die Wandung sehr viel dünner ist. Zur Unterstützung der Venenarbeit dienen die Klappen.

Entsprechend dem vorher gesagten ist es zwecklos, bei den Venen eine ähnliche Größeneinteilung vorzunehmen, wie bei den Arterien.

Die Extremitätenvenen lassen noch am ehesten die Dreischichtung der Wandung erkennen, wie sie bei Arterien besteht. Auch hier besitzt die Media eine zum Teil kräftig entwickelte Ringmuskulatur. Diese ist aber niemals in so kompakten Lagen angeordnet wie in den Arterien,

sondern von ausgedehnten Bindegewebslagen durchsetzt, in dem elastische Netze deutlich hervortreten.

Die elastische Substanz tritt in der Venenwandung nicht in der Form von gefensterten Membranen, sondern stets in Form von, wenn auch sehr dichten, Fasernetzen auf.

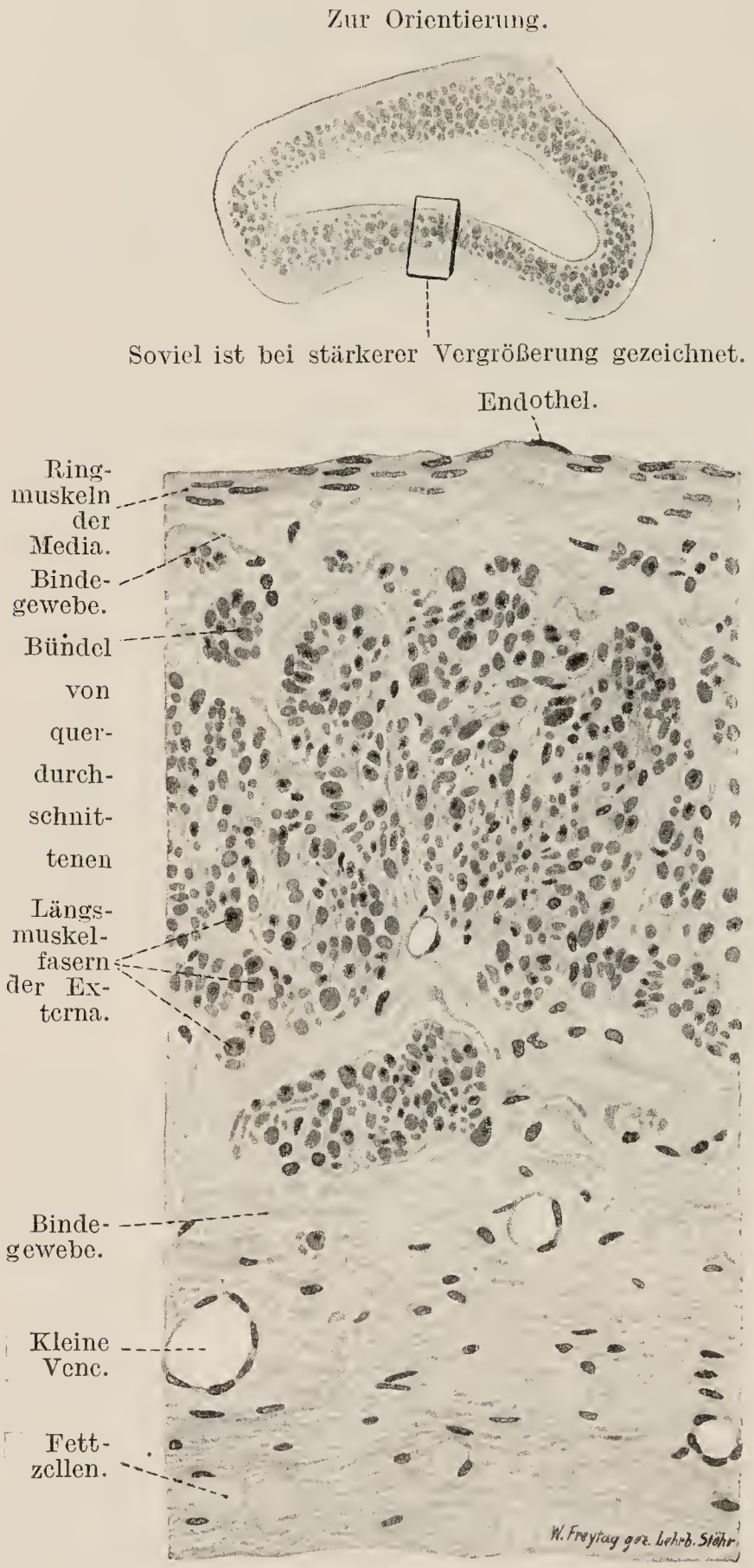

Fig. 109.

Stück eines Querschnittes einer menschlichen Vena suprarenalis 240 mal vergr. Technik Nr. 75, S. 199. Die elastischen Elemente sind bei dieser Methode nicht zu sehen.

Bei stärkerer Muskelausbildung kommt es viel mehr als bei Arterien zur Entfaltung von Längsmuskelzügen; hierdurch wird eine kräftige Verkürzung der Wandung großer Venen möglich, was im Verein mit der Klappenausbildung das Heben der Blutsäule bewirkt. Längsmuskelzüge finden sich am häufigsten in der T. externa (Fig. 109), die dadurch, besonders in den Venen der Bauchhöhle, zum umfänglichsten Teile der Wandung wird. Längsmuskelzüge in der Intima ermöglichen einen wulstartigen Verschluß des Gefäßes, was bei der V. dorsalis penis die Erektion erleichtert, die in einer intensiven Blutfüllung des Gliedes besteht.

Solche Längsmuskelzüge finden sich auch in der Intima der V. iliaca, femoralis, saphena und den Darmvenen, im intramuskulären Teil der V. uterina; die genannten Venen sind somit am vollständigsten mit Muskulatur ausgestattet.

Im Gegensatz dazu stehen die Venen des Kopfes und Halses, deren dünner Wandung die Muskulatur fast vollständig fehlt. Ganz besonders gilt das von den Gehirn- und Schädelvenen und den großen Stämmen des Gebietes der V. cava superior.

Als Venenklappen bezeichnen wir Falten der Intima, die meist zu zweit in gleicher Höhe unterhalb der Einmündung eines Gefäßastes von

der Wand in das Innere vorgeschlagen werden können, und dann unter der Last der Blutsäule einen vollständigen Abschluß in distaler Richtung ermöglichen.

Die Klappen werden von Epithel-(Endothel-)zellen überzogen, die an der dem Blutstrom zugekehrten Seite längsgestellt, an der der Venenwand zugekehrten Seite quergestellt sind; unter den längsgestellten Zellen liegt ein dichtes elastisches Netzwerk, unter den quergestellten Zellen ein feinfaseriges Bindegewebe.

4. Das Herz.

Das Herz ist funktionell und nach seiner Zusammensetzung ein Bestandteil des Zirkulationssystems; wie das Kapillarsystem der Hauptort der Stoffwechselfunktion, so ist das Herz der Hauptort für den motorischen Antrieb der Blutflüssigkeit. So sehen wir in seiner Wandung die Muskulatur bei weitem den größten Raum einnehmen. Ihre Anordnung und charakteristische Sonderung bewirkt wie bei den Arterien eine deutliche Dreischichtung der Wandung in 1. T. intima — Endokardium, 2. T. media — Myokardium und 3. T. externa — Epikardium (= viszerales Blatt des Perikardiums). Die Umschließung des Herzens von einer serösen Höhle (Perikardialhöhle) kommt in dem äußeren Abschluß des Epikardiums durch ein einschichtiges Plattenepithel zum Ausdruck.

1. Das Endokardium ist an seiner der Herzhöhle zugewendeten freien Oberfläche mit einer einfachen Lage platter, unregelmäßig polygonaler Epithel-(Endothel-)zellen (s. S. 75) überzogen (Fig. 110), darunter liegt eine bindegewebige Haut, welche glatte Muskelfasern und zahlreiche elastische Fasern enthält.

Die glatten Muskelfasern sind da häufiger, wo die Herzwand glatt ist, am stärksten aber vor der Ursprungsstelle der Aorta entwickelt. Die elastischen Fasern sind in den Vorhöfen viel stärker entwickelt als in den Kammern und bilden dort entweder dichte Fasernetze oder sind selbst zu gefensterten Häuten (Fig. 44, S. 97) verschmolzen.

2. Das Myokardium besteht aus einem gestreckten Netz von Muskelfasern (deren Bau s. S. 122) und einem diese umgebenden feinen Perimysium; der Verlauf der Muskelzüge ist ein sehr verwickelter. Die Muskulatur der Vorkammern ist von jener der Kammern nicht vollkommen getrennt. Vom Septum atriorum, links neben der Mündung des Sinus coronarius, entspringt unter Bildung eines Knotens („Atrioventrikularknoten“) ein ca. 2,5 mm breites Muskelbündel (Tawara), dessen Fasern sich von jenen des gewöhnlichen Myokards unterscheiden durch größere Dicke und durch spärlichere, in reichlicherem Sarkoplasma eingebettete Fibrillen (Fig. 110). Das Bündel zieht über den Ursprung des hinteren Trikuspidalzipfels an der Pars membranacea septi vorbei nach dem Septum ventriculorum und endet ausstrahlend in den subendokardialen Schichten beider Ventrikel. Die Verästelungen dieses Bündels verbinden sich mit den gewöhnlichen Muskelfasern sowohl der Vorkammern wie der Kammern,

so daß ein zusammenhängendes System entsteht, das als „Reizleitungssystem des Herzens“ betrachtet wird.

Die Fasern des ventrikulären Teils sind besonders reich an Glykogen (Methode siehe Leberzellen).

Diese Fasern entsprechen den Purkinjeschen Fäden, die bei den verschiedenen Säugetieren und auch an verschiedenen Stellen ungleich ausgebildet sind. Beim Menschen sind sie den gewöhnlichen Herzmuskelfasern am ähnlichsten, beim Schaf dagegen bestehen die Fäden aus hellen, aneinandergereihten Zellen, deren Randschichten quergestreifte, von Zelle zu Zelle kontinuierlich durchziehende Fibrillen enthalten. Ihre Kerne vermehren sich teils durch Mitose, teils durch

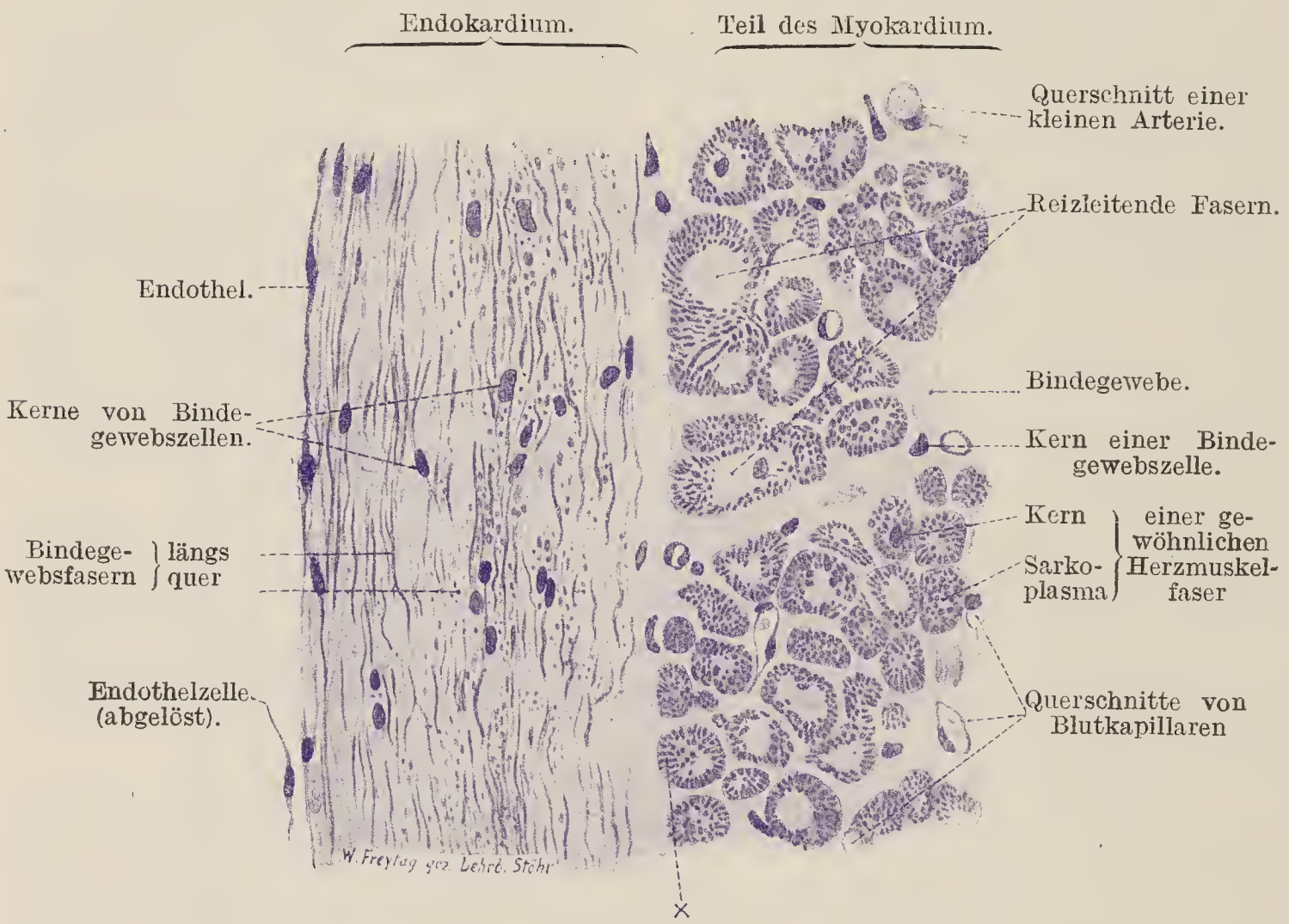

Fig. 110.

Stück eines Querschnittes durch die Musculi pectinati eines menschlichen Herzens. 240 mal vergr. Technik Nr. 75, S. 199. Die Fibrillen der querdurchschnittenen Muskelfasern erscheinen als Punkte, die kleinen Striche sind teils schräge Durchschnitte von Fibrillen, teils (bei ×) Fibrillenbündel (S. 128). Die elastischen Fasern sind nicht zu sehen; glatte Muskelfasern fehlen völlig.

Amitose (dann unterbleibt die Zellteilung). Diese Zellen sind als Entwicklungsformen echter Herzmuskelfasern zu betrachten.

Ein zweites kleineres Bündel (der „Sinusknoten“) liegt ventral von der Einmündung der Cava superior in den Vorhof dicht unter dem Epikard. Die Muskelfasern beider Knoten sind sehr fein, diejenigen der Bündel aber breit.

An den Vorkammern kann man eine beiden Vorkammern gemeinschaftliche äußere, quere und eine jeder Vorkammer eigentümliche innere, longitudinale (besonders im rechten Vorhofe, Mm. pectinati) Lage unterscheiden. Außerdem finden sich viele kleine, in anderen Richtungen verlaufende Muskelbündel. Viel unregelmäßiger ist die Muskulatur der Kammern, deren Bündel in den verschiedensten Richtungen, oft in Form von Achterzügen verlaufen. Das Perimysium enthält im Bereich der Vor-

kammern viele elastische, im Alter sich vermehrende Fasern, die mit denen des Endo- und des Epikardium zusammenhängen; im Bereich der Kammern enthält das Perimysium, abgesehen von den der Adventitia der Myokardgefäße angehörenden elastischen Fasern, nur wenige elastische Elemente. Zwischen Vorkammern und Kammern liegen derbe, mit elastischen Fasern untermischte Sehnenstreifen, die Annuli fibrosi, von denen der rechte stärker ist als der linke. Ebensolche, jedoch schwächer entwickelte Streifen liegen an den Ostia arteriosa der Kammern: zahlreiche Enden von Muskelfasern inserieren an sämtlichen Streifen.

3. Das Epikardium ist eine bindegewebige, von Fettzellen und elastischen Fasern durchsetzte Haut, welche an der Außenfläche von einem einschichtigen Plattenepithel überzogen ist. Die elastischen Fasern des Vorkammerepikards gehen in die Adventitia der großen Venen über, die des Kammerepikards verlieren sich im Conus arteriosus und gehen nicht in Aorta und Pulmonalis über.

Die Atrioventrikularklappen bestehen aus faserigem Bindegewebe, welches mit dem der Annuli fibrosi zusammenhängt, und sind an ihren Flächen vom Endokard überzogen. Sie enthalten ferner Muskelfasern (nur in den Ursprungsrändern) und elastische Fasern, welche sich auch in die Chordae tendineae fortsetzen. An den freien Rändern (an den Noduli) der ähnlich gebauten Semilunarklappen sind elastische Fasern reichlich vorhanden; Muskelfasern fehlen hier.

Der Herzbeutel, Perikardium, besteht aus derbem, mit elastischen Fasern durchmischten Bindegewebe, welches an seiner inneren dem Herzen zugekehrten Oberfläche von einem einfachen Plattenepithel überkleidet ist.

Blut-, Lymphgefäße und Nerven verhalten sich wie am Bauchfell (siehe dort).

5. Ernährungseinrichtungen und Nervenversorgung.

Das Epithel, das das ganze Zirkulationssystem auskleidet, dürfte sein Stoffwechselbedürfnis größtenteils aus dem das Lumen durcheilenden Blute selbst decken; so finden wir in Kapillaren und kleinsten Arterien und Venen keine besonderen Ernährungsbahnen zur Versorgung der Wandung. Nur zum Abfluß der Gewebeflüssigkeit nehmen aus dem lockeren, die Gefäße umgebenden Bindegewebe Lymphbahnen ihren Anfang. Man spricht geradezu von adventitiellen Lymphräumen, womit die Tatsache gemeint ist, daß sich in der T. externa besonders bei entzündlichen Prozessen zahlreiche freie Zellen ansammeln können.

Besonders die großen Gefäße und das Herz sind reich an Lymphbahnen.

Die Wandung aller mittleren und großen Blutgefäße wird vom Bindegewebe aus ernährt, durch Vermittlung besonderer kleiner Blutgefäße, Vasa vasorum, die fast ausschließlich in der T. externa verlaufen. Die T. intima ist auch bei diesen Gefäßen frei von besonderen Ernährungsbahnen.

Die zahlreichen Blutgefäße des Herzens verlaufen in der Muskulatur nach der für Muskeln typischen Anordnung (siehe „Organe des Muskelsystems"). Auch Epikard und Endokard (letzteres nur in seinen tieferen Schichten) besitzen Blutgefäße. Die Semilunarklappen enthalten keine Blutgefäße, die Atrioventrikularklappen nur an ihrer Basis, soweit Muskulatur in sie hineinreicht. Die Herzarterien sind keine Endarterien (s. „Blutgefäße des Magens").

Der Regulierung des Kreislaufes dient eine reichliche Nervenversorgung des ganzen Gefäßsystems. In der T. externa aller Gefäße finden sich Geflechte markhaltiger und markloser Nerven, zum Teil in komplizierter Anordnung. In kleineren Gefäßen stehen diese Nervennetze mit ähnlichen in Verbindung, die in tieferen Lagen der Wandung vorkommen. Von beiden Netzen aus werden Muskelfasern versorgt, außerdem wahrscheinlich auch sensible Endigungsäste abgegeben. In größeren Gefäßen kommt noch ein drittes, an der Grenze von Externa und Media gelegenes Geflecht hinzu.

Ganglienzellen, vereinzelt und in Gruppen, sind bisher nur in den großen Gefäßen im Innern der Körperhöhlen und der Schädelhöhle, in der Externa gelagert, nachgewiesen worden. Man nimmt an, daß die zu den Gefäßnerven zugehörigen Ganglienzellen zum größten Teile in den Ganglien des Grenzstranges liegen, von denen aus die Gefäßnerven der in den Körperhöhlen liegenden Gefäße direkt, diejenigen für die Rumpf- und Extremitätengefäße in der Bahn der Körpernerven an ihr Ziel gelangen.

Es ist bisher noch nicht gelungen, gefäßerweiternde und -verengende Nerven morphologisch zu unterscheiden. Ebensowenig kann die Kenntnis von besonderen sensiblen Nerven der Gefäße als gesichert gelten, wenngleich in der Externa der Bauchaorta Lamellenkörperchen (s. Kap. „Periphere Nervenendigungen") nachgewiesen sind.

Besonders reichlich, dem Typus nach aber mit der Innervation der Gefäße übereinstimmend ist die Nervenversorgung des Herzens. Die vielen, dem Vagus und Sympathikus entstammenden, teils marklosen, teils markhaltigen Nerven bilden zahlreiche, Ganglienzellen einschließende Geflechte, die daraus entspringenden Zweige sind teils motorisch (an jeder Muskelfaser endet mit einer kleinen Anschwellung je eine Nervenfaser), teils sensitiv; inwieweit die einzelnen Teile des intrakardialen Nervensystems mit den hemmenden (Vagus-) oder beschleunigenden (Sympathikus-) Herznerven in Verbindung stehen, ist noch durchaus unsicher.

Die Ganglienzellen liegen beim Menschen subepikardial, hauptsächlich in der hinteren horizontalen Kranzfurche bis zum Atrioventrikular- und Sinusknoten.

Physiologische Erfahrungen sprechen dafür, daß das intrakardiale Nervensystem ein relativ selbständiger Regulationsapparat ist, der durch Verbindung mit den von außen herantretenden, obengenannten Nerven in entsprechender Weise beeinflußt werden kann.

c) Das Lymphgefäßsystem.

Das Lymphgefäßsystem ist dem Venensystem parallel geschaltet; die Lymphe sammelt sich aus der Gewebsflüssigkeit und bewegt sich von den Lymphkapillaren aus nur in einer Richtung, wobei eine immer größere Zahl kleiner Gefäßstämme sich zu großen sammelt, die endlich (als D. thoracicus und Tr. bronchomediastinalis dexter) in das Venensystem einmünden.

Die ähnliche, motorische, Aufgabe bewirkt manche Ähnlichkeit im Aufbau der größeren Lymphgefäße mit den Venen (Klappen, Anordnung der Muskulatur). Nur sind wegen der noch geringeren Druckbeanspruchung der Lymphgefäße diese noch zarter gebaut als die Venen.

Ein besonderes Gepräge erhält das Lymphgefäßsystem durch die Einschaltung der Lymphknoten, die, in der Lymphbahn gelegen, die Zusammensetzung der Lymphe sehr stark modifizieren.

Fig. 111.
Längsansicht eines Lymphgefäßes des Mesenterium vom Kaninchen. 50 mal vergrößert. Grenzen der Epithel- (Endothel-) zellen. Technik Nr. 73, S. 198.

1. Die Lymphgefäße.

Die ersten Lymphgefäße entwickeln sich durch Sprossung aus dem Venensystem.

Die Frage nach den ersten Anfängen der Lymphgefäße ist noch nicht endgültig entschieden; während die einen Autoren die Lymphkapillaren für allseitig geschlossen halten, sind nach der zweiten Ansicht dieselben peripheriewärts offen, indem sie mit einem im Stützgewebe befindlichen Saftkanalsystem (S. 95) in direkter Verbindung stehen. Nach der ersten Meinung würde der durch die Blutkapillarwand in die Gewebe übergetretene Gewebssaft (Parenchymsaft), soweit er nicht zur Ernährung der Gewebe verbraucht wird, durch Endosmose in die geschlossenen Lymphkapillaren eindringen, nach der zweiten Ansicht dagegen direkt von den Geweben aus durch die offenen Lymphgefäßanfänge seinen Abfluß finden (vgl. Technik Nr. 77, S. 199).

Die Saftkanälchen werden als „Lymphbahnen“ den mit zelligen Wandungen versehenen Lymphgefäßen gegenübergestellt; andere Autoren setzen Lymphbahnen = Lymphgefäßen + Saftkanalsystem.

Die typischen, histologisch darstellbaren Lymphkapillaren sind allseitig geschlossene, durch Epithel (Endothel) ausgekleidete Röhren, die den Blutkapillaren ähnlich, jedoch weiter und an den Teilungsstellen oft bedeutend verbreitert sind. Das von ihnen gebildete Netzwerk ist unregelmäßiger.

In größeren Lymphgefäßen steigert sich die Wanddicke ganz ähnlich wie bei den Venen, so daß die größten Lymphgefäße ebenfalls eine Dreischichtung der Wandung aufweisen.

Die Intima besteht aus Epithel(Endothel-)zellen (Fig. 111) und feinen elastischen Längsfasernetzen. Die Media wird durch querlaufende glatte Muskelfasern und wenige elastische Fasernetze gebildet. Die Externa besteht aus längsverlaufenden Bindegewebsbündeln, elastischen Fasern und gleichfalls längsverlaufenden Bündeln glatter Muskelfasern.

Die Nerven der Lymphgefäße verhalten sich ähnlich denen der Blutgefäße.

2. Die Lymphknoten.

Die Lymphknoten haben, soviel wir wissen, eine doppelte Aufgabe: 1. entnehmen sie der Lymphe eine Reihe von Substanzen, die die Lymphe aus den Geweben mit sich führt und werden dadurch zu wichtigen Schutzorganen des Körpers; 2. führen sie der Lymphe und dadurch indirekt dem Blute Lymphozyten zu, die in den Lymphknoten in großen Mengen produziert werden.

Der ersten Aufgabe werden die Lymphknoten dadurch gerecht, daß die einheitliche Lymphbahn in ihnen zu einem feinporigen Hohlraumsystem umgewandelt ist, das demjenigen eines Schwammes gleicht. Vermöge der dadurch bewirkten Oberflächenentfaltung werden in den die Wandung auskleidenden Epithel-(Endothel-)zellen Mikronen[1]) und Ultramikronen gespeichert, wovon die Befunde im menschlichen Organismus zahlreiche Beispiele liefern: Kohlenstaub in den Zellen bronchialer Lymphknoten, Farbspeicherung in den Achsellymphknoten nach Tätowierung der Arme u. a. sind auf den genannten Vorgang zurückzuführen.

Experimentell kann man durch subkutane Injektion suspendierter (Tusche) oder kolloidal gelöster Farbstoffe die Ablagerung derselben in den regionären Lymphknoten leicht verfolgen.

Die Lymphknoten stellen hiernach wichtige Schutzorgane dar, was in der Anteilnahme der Lymphknoten an vielen Erkrankungen (Entzündungen, bösartige Geschwülste u. a.) zum Ausdruck kommt. Diese Erkrankungen können sich nur dann ausbreiten, wenn die „Kampfkraft" der Lymphknoten Schritt für Schritt überwunden wird.

[1]) Mikronen sind mikroskopisch unterscheidbare Teilchen (mit einem Durchmesser bis herab zu 0,1 μ; zu ihnen würden der Größenordnung nach etwa die meisten Bakterien zu rechnen sein. Ultramikronen sind Teilchen, die mit dem Mikroskop nicht mehr, wohl aber mit dem Ultramikroskop erkannt werden können. Hierher gehören die Teilchen in den kolloidalen Lösungen; man rechnet sie vom Durchmesser von 0,1 μ bis herab zum Durchmesser von 1 $\mu\mu$. Auch ultramikroskopisch unsichtbare Teilchen heißen Amikronen.

Die zweite Aufgabe, die Lymphozytenproduktion, teilen die Lymphknoten mit allen anderen sogenannten lymphatischen Organen, zu denen die Noduli lymphatici (s. S. 188), Anteile der sogenannten Blutlymphknoten, die Milz und die Ton-

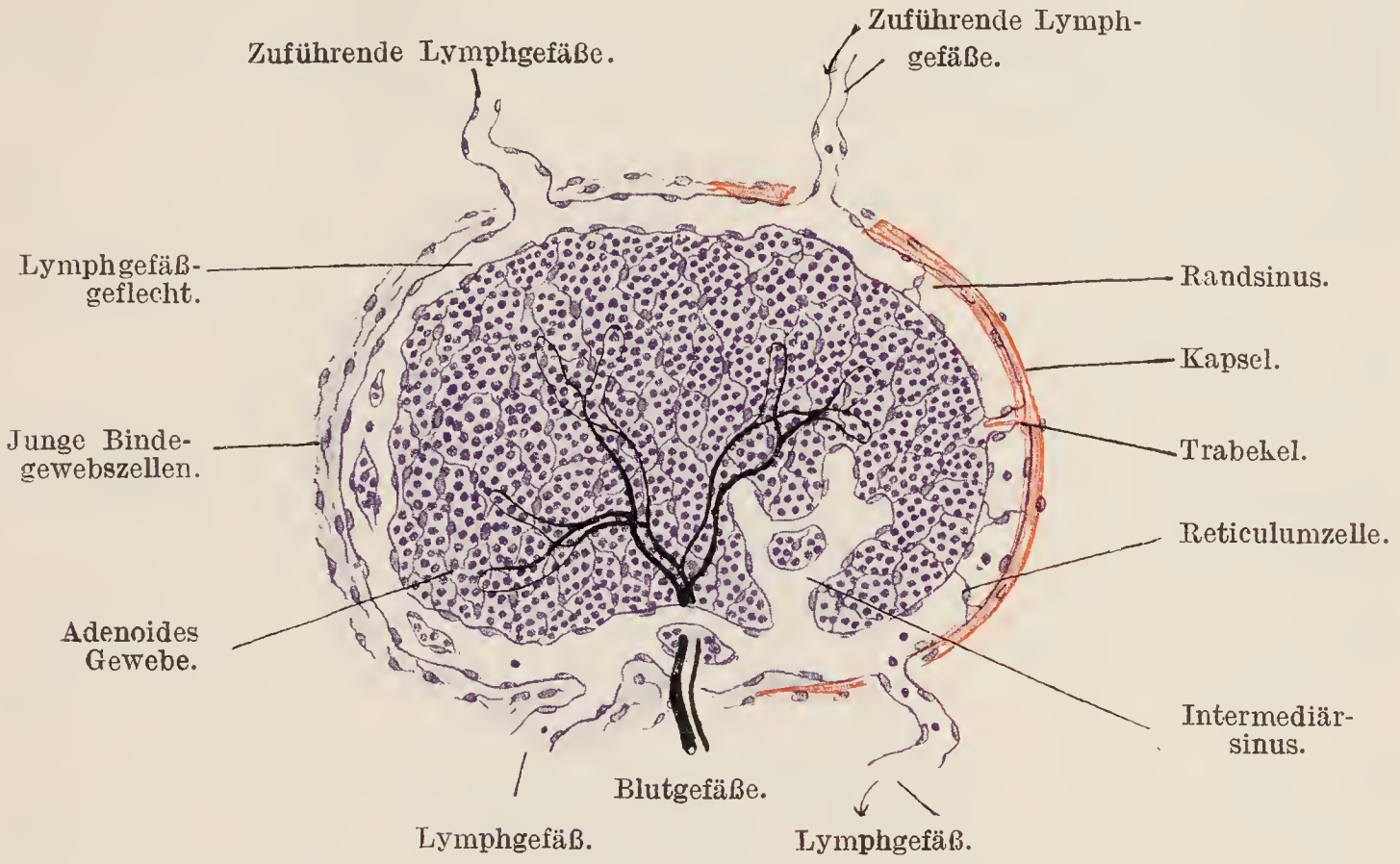

Fig. 112.

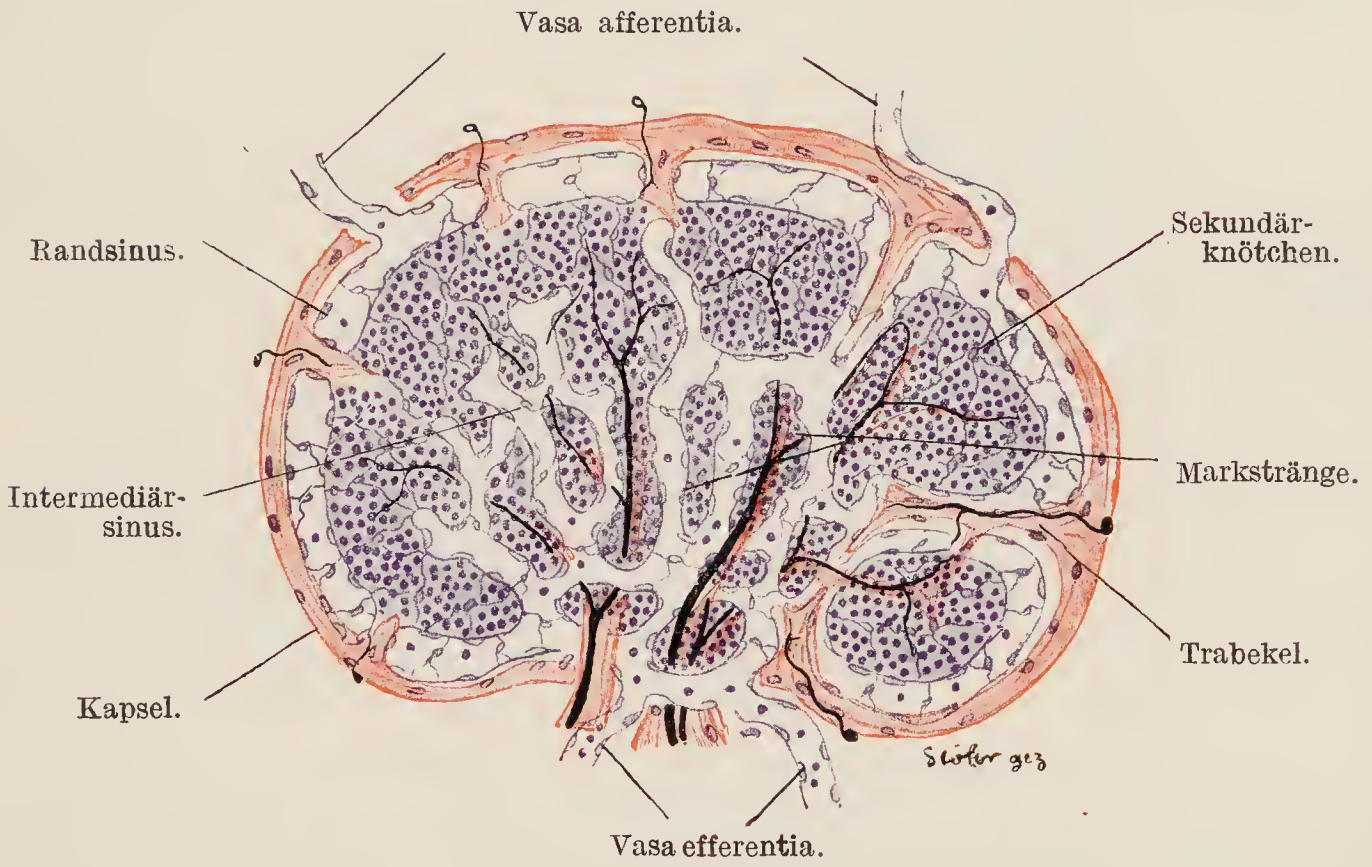

Fig. 113.

Vier Stadien der Entwicklung der Lymphknoten des Menschen. Schematisch. Erstes Stadium Fig. 113 links, zweites Fig. 112 rechts usw.

sillen zu rechnen sind. Sie alle produzieren nur Lymphozyten, keine Hämoleukozyten; manche Erkrankungen befallen das gesamte System der lymphatischen Organe gemeinsam und stellen dieses dadurch in Gegensatz zu den Produktionsstätten der Hämoleukozyten.

Die Lymphknoten (schlechter Lymphoglandulae, Lymphdrüsen vgl. S. 99) sind makroskopisch sichtbare Körper von meist rundlich ovaler oder platter, bohnenförmiger Gestalt und sehr wechselnder Größe. An der einen Seite haben sie meist eine narbige Einziehung, den Hilus, an welchem die abführenden Lymphgefäße (Vasa efferentia) liegen, während die Vasa afferentia an verschiedenen Stellen eintreten.

Fig. 114.
Längsschnitt eines Halslymphknotens eines Hingerichteten. 12 mal vergrößert. Technik Nr. 78, S. 199

Ihr Bau wird verständlich durch die Betrachtung ihrer Entwicklung, die in der zweiten Hälfte des Fetallebens erfolgt. Der einzelne Lymphknoten ist anfänglich eine kompakte blutgefäßreiche Masse, die aus retikulärem Gewebe (S. 98) besteht und von einem Geflecht von Lymphgefäßen umsponnen wird. Dieses Geflecht wird durch Vergrößerung und Konfluenz zu einem „Randsinus“, während sich gleichzeitig aus dem umgebenden jungen Bindegewebe eine Kapsel um das Ganze bildet (Fig. 112 rechts). Jetzt dringen am Hilus, der Eintrittsstelle der Blutgefäße zahlreiche, netzförmig verbundene Fortsätze des Randsinus, die „Inter-

mediärsinus" in die Zellmasse ein (Fig. 112 rechts und weiter vorgeschritten 112 links), die dadurch in der Nähe des Hilus in dünne „Markstränge", entfernter vom Hilus in kuglige „Sekundärknötchen" (Follikel) geteilt wird. Schließlich erreichen die Intermediärsinus den Randsinus und öffnen sich in diesen (Fig. 113 rechts). Die ganze kompakte Zellmasse ist damit kanalisiert; die den Randsinus speisenden Lymphgefäße werden zu Vasa afferentia, die am Hilus befindlichen Lymphgefäße werden zu Vasa efferentia. Unterdessen sind von der Kapsel aus Fortsätze „Trabekel" in den Randsinus (Fig. 112 rechts) und weiter in die Intermediärsinus (Fig. 113) gewachsen. Das alle Sinus auskleidende Epithel soll die Retikulumzellen (S. 98) liefern, die im Lumen der Sinus ausgespannt sind und später Bindegewebsfibrillen entwickeln können.

Es ist fraglich, ob sich das Epithel (Endothel) überall erhält; wenn es (bei der Bildung der Retikulumzellen) verbraucht wird, dann haben die Sinus ihre geschlossene Wand verloren und die durch die Vasa afferentia einströmende Lymphe wird nicht nur durch die Sinus in die Vasa efferentia abgeführt, sondern durchtränkt auch die Maschen des adenoiden Gewebes. Man könnte dann sagen, daß in den Lymphknoten die Lymphbahn wandungslos, nicht mehr geschlossen, sondern „offen", „unterbrochen" sei. Das gleiche müßte dann auch für die Blutlymphknoten und für die Milz gelten, nur mit dem Unterschied, daß bei diesen die Blutbahn die offene ist.

Die Entstehungsorte der Lymphozyten nehmen bei allen Lymphknoten einen breiten Raum ein; sie bilden ein lymphozytenreiches Gewebe, das gewöhnlich an der Oberfläche des Lymphknotens besonders reichlich vorkommt, so daß man diesen Teil als „Rinde" dem „Marke" gegenüberstellt. Hier findet die hauptsächliche Lymphozytenbildung statt. Sehr zahlreich treffen wir hier heller aussehende, fast kugelige sogenannte Keimzentren (Fig. 114), die zytoplasmareiche Zellen, die Lymphoblasten, enthalten. Aus diesen entstehen durch mitotische Teilungen Lymphozyten. Rings um die Keimzentren liegen massenhaft Lymphozyten konzentrisch geschichtet; die Keimzentren mit ihrer Umgebung bezeichnet man als Sekundärknötenen; sie sind das charakteristische Element aller lymphatischen Organe.

Im Innern der Keimzentren sind häufig sogenannte tingible Körper (Fig. 115A) anzutreffen; es sind Reste von degenerierenden Zellen. Wie häufig an Stellen lebhafter Zellvermehrung so gehen auch hier zahlreiche Zellen zugrunde.

Weniger lebhaft ist die Lymphozytenproduktion in den sogenannten Markssträngen der Lymphknoten, die von den Sekundärknötchen aus sich schwammartig durch den ganzen Lymphknoten erstrecken.

Die Grundlage von Rinden- und Marksubstanz ist retikuläres Gewebe. Außer Lymphoblasten und Lymphozyten findet man in seinen Maschenräumen vereinzelt Plasmazellen, eosinophile und Mastzellen (s. S. 94), endlich Lymphozyten, die keinen runden, sondern einen gelappten Kern besitzen und deswegen als „leukozytoide Lymphozyten" bezeichnet werden (!). Echte gelapptkernige Leukozyten finden sich meist innerhalb der Blutgefäße.

Dieses gesamte lymphozytenproduzierende Gewebe ist allseitig von Lymphräumen umgeben, die ihrerseits wieder von dem Bindegewebsgerüst der Trabekel gestützt werden. Die Sinus werden, wohl nicht überall, von einer einfachen Lage platter Zellen ausgekleidet, welche sowohl

der Oberfläche der Sekundärknötchen und Markstränge, wie auch der Oberfläche der Trabekel anliegen; mit ihnen steht auch das überall die Sinus durchsetzende und das lymphatische Gewebe tragende retikuläre Gewebe in Verbindung. Die Sinus sind keine einfachen, sondern schwammartig gebaute Hohlräume, deren Wandung ebenso wie die das Lumen durchsetzenden Stränge Zellen und Stützfasern enthält (s. S. 99 und Fig. 45).

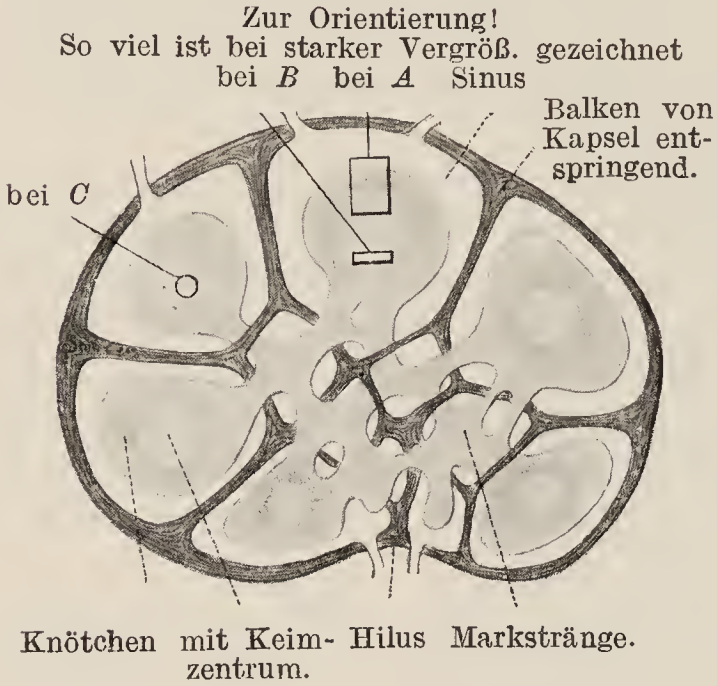

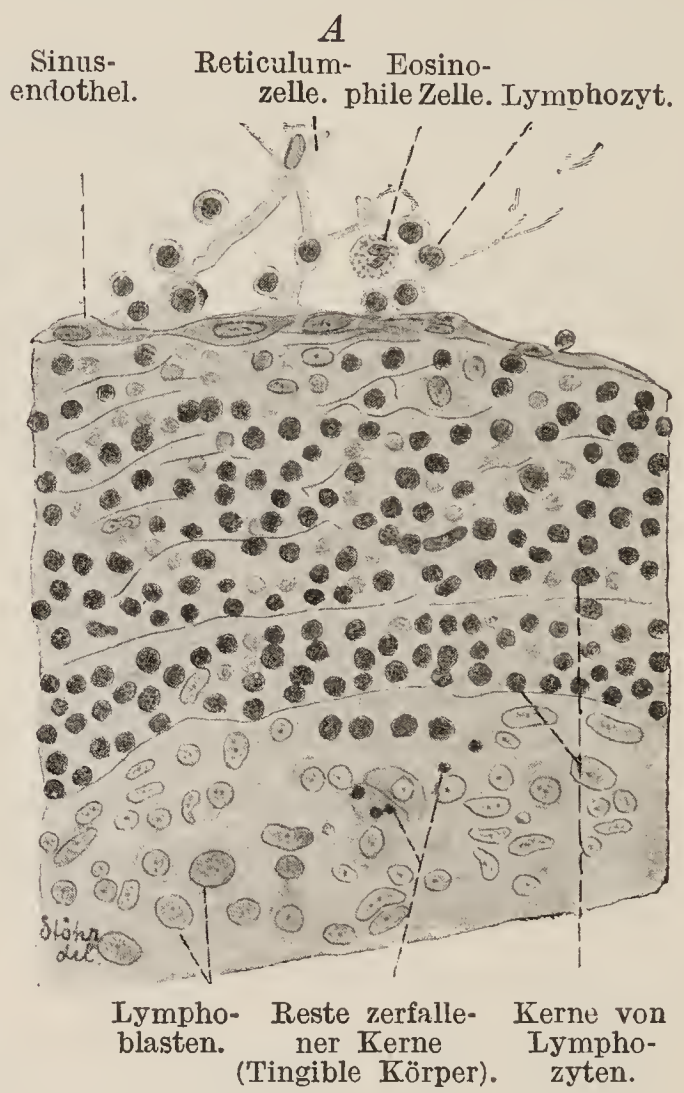

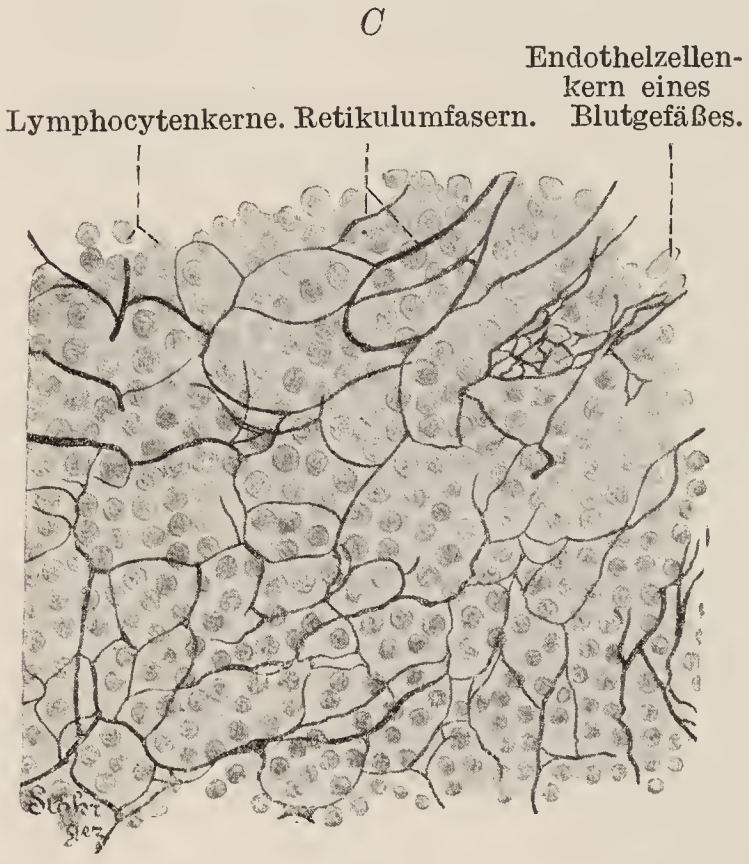

Fig. 115.

A Stück eines Schnittes durch einen submaxillaren Lymphknoten eines Hingerichteten. 560mal vergrößert. Technik Nr. 78, S. 199. *B* aus demselben Schnitt und dem gleichen Keimzentrum, nur von einer anderen Stelle. *C* Stück eines Schnittes desselben Lymphknotens. Retikulum eines Sekundärknötchens. 560mal vergrößert. Technik 11, S. 39.

Die Lymphe ergießt sich von den Vasa afferentia durch die Kapsel in den Randsinus; von ihm aus gelangt sie durch die Intermediärsinus in die Sinus der Markregion, die endlich in das Vas efferens überleiten. So setzt sich auch die Epithelauskleidung von den Vasa afferentia auf den Randsinus, von den Marksinus auf das Vas efferens fort. Über die Kontinuität der Epithelauskleidung innerhalb des Lymphknoten selbst s. S. 185.

Die Kapsel besteht aus Bindegewebe, das kollagene und elastische Fasern einschließt, die in wechselnder, mit dem Alter zunehmender Menge, vorhanden sind, ferner aus glatten Muskelfasern, welche in den großen Lymphknoten des Rindes zu großen Zügen vereint sind. Die ebenso gebauten Trabekel schieben sich zwischen Sekundärknötchen und Markstränge, berühren dieselben aber nicht, sondern sind von ihnen durch die Lymphsinus getrennt.

Der hier geschilderte Bau der Lymphknoten ist aber insofern schwierig zu erkennen, als mancherlei Komplikationen sich vorfinden. Diese Komplikationen bestehen darin, 1. daß benachbarte Sekundärknötchen oft miteinander verschmelzen, 2. daß sich die Markstränge miteinander zu einem groben Netzwerke verbinden, 3. daß ebenso die Trabekel ein zusammenhängendes Netzwerk bilden, 4. daß das Netz der Markstränge und das der Trabekel ineinander greifen (Fig. 115, Orientierungsfigur), 5. daß die Lymphsinus mit Lymphozyten gefüllt sind, welche erst durch besondere Methoden entfernt werden müssen. Auf diese Weise bilden Sekundärknötchen, Markstränge und die Lymphozyten der Lymphsinus eine weiche Substanz, die „Pulpa“ (Parenchym der Lymphknoten) genannt worden ist.

Die Blutgefäße der Lymphknoten treten teils an verschiedenen Stellen der Oberfläche, größtenteils aber am Hilus ein. Die von der Oberfläche eintretenden feinen Blutgefäße verteilen sich in der Kapsel und in den gröberen Trabekeln, in deren Achse sie verlaufen. Die am Hilus eintretende, größere Arterie teilt sich in mehrere Äste, die daselbst von reichlicher entwickeltem Bindegewebe umgeben sind. Die Äste verlaufen zum geringeren Teile in den Trabekeln weiter, zum größeren Teile gelangen sie, die Lymphsinus durchsetzend, in die Markstränge und von da in die Sekundärknötchen; an beiden Stellen lösen sich die Blutgefäße in ein wohlentwickeltes Kapillarnetz auf, welches die zur Bildung der Lymphozyten nötige Sauerstoffmenge liefert. Die Venen treten am Hilus aus.

Die in die Achse der Sekundärknötchen eintretenden Arterien lösen sich in gestreckte, nicht miteinander anastomosierende Kapillaren auf, welche in ein am Rande des Knötchens gelegenes Maschenwerk venöser Kapillaren übergehen, aus dem stärkere Venen entspringen. Es liegen hier zum Teil ganz ähnliche Verhältnisse vor, wie bei der Milz.

Die spärlichen Nerven der Lymphknoten sind teils markhaltige, teils marklose Faserbündel, die im wesentlichen reich verästelte Geflechte um die Blutgefäße bilden; auch in der Kapsel und in den Trabekeln, nicht aber in den Knötchen sind Nerven gefunden worden.

Blutlymphknoten

(= Hämolymphdrüsen; rote Lymphdrüsen).

Als solche bezeichnet man den echten Lymphknoten im Bau sehr ähnliche Organe, die sich dadurch unterscheiden, daß die den Sinus echter Lymphknoten entsprechenden Räume Blut enthalten („Bluträume“). Die Blutgefäße verhalten sich (beim Schaf) gleich denen der Milz; es finden sich auch Unterbrechungen der Blutbahn (vgl. S. 192), so daß die Blutzellen frei in das Retikulum des adenoiden

Gewebes und von da in die Bluträume gelangen können. Die Abfuhr erfolgt durch Vermittlung der Venenlakunen (siehe Milz). Lymphgefäße fehlen in ausgeprägten Fällen (z. B. beim Schaf), sind jedoch in anderen vorhanden. Eine Bildung von Erythrozyten findet in den Blutlymphknoten nicht statt; im Gegenteil, es gehen solche daselbst zugrunde. Beweis hierfür ist die Anwesenheit von zerfallenden Erythrozyten, von Phagozyten, die Erythrozyten (oder Trümmer solcher) und Pigmentschollen enthalten.

Die Blutlymphknoten erzeugen wie die echten Lymphknoten, mit denen sie durch mannigfache Übergänge verbunden sind, Lymphozyten, die durch die Venen abgeführt werden. Über ihr Vorkommen s. Technik Nr. 81, S. 200.

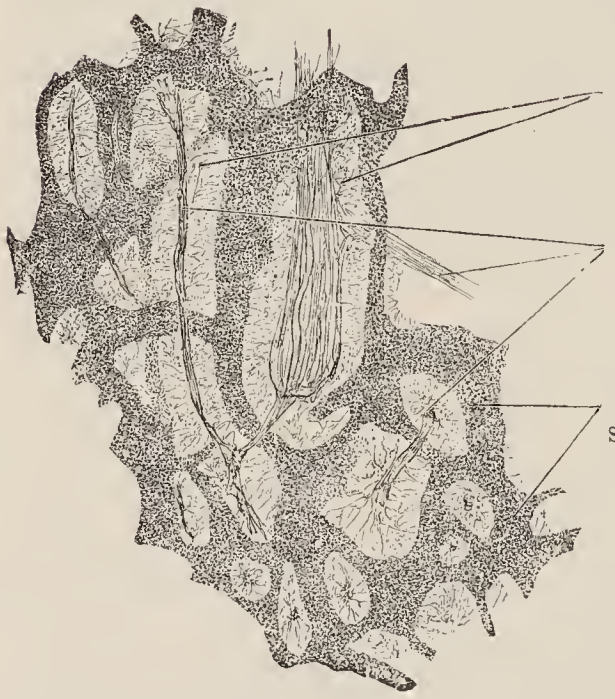

Fig. 116.
Stück eines Schnittes durch die Marksubstanz eines Lymphknotens des Rindes. In der oberen Hälfte sind die Trabekel und Markstränge der Länge, in der unteren Hälfte der Quere nach durchschnitten. Beide bilden ein zusammenhängendes Netzwerk. In den Lymphsinus sieht man die feinen Fasern des retikulären Bindegewebes, welches zum Teil noch Leukozyten enthält; Zeichnung bei wechselnder Tubuseinstellung. 50 mal vergrößert.

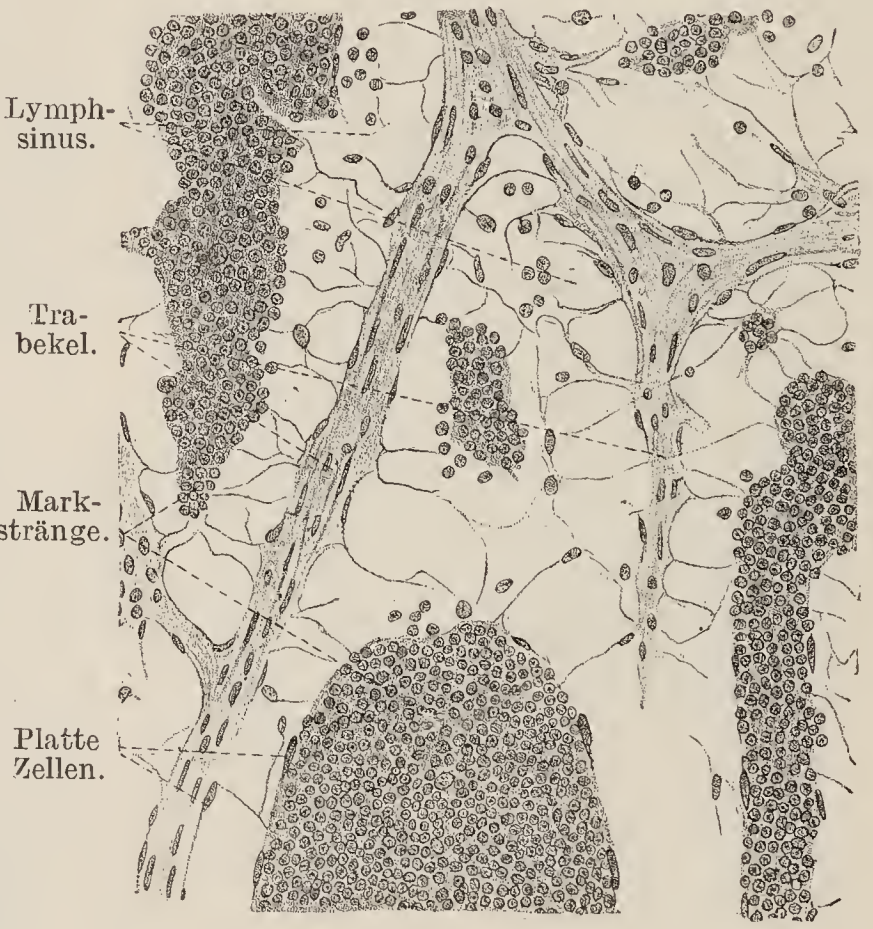

Fig. 117.
Ebendaher. 240 mal vergrößert.

Technik beider Präparate Nr. 80, S. 200.

Neuerdings werden sie als Degenerationsformen echter Lymphknoten aufgefaßt. Am häufigsten werden solche Blutlymphknoten in der hinteren Bauchwand aufgefunden.

Die peripherischen Lymphknötchen.
(Noduli lymphatici.)

Das weiße Blutzellen einschließende retikuläre Bindegewebe ist nicht nur auf die Lymphknoten beschränkt; es findet sich auch in großer Ausdehnung in vielen Schleimhäuten, und zwar in verschiedenen Entwicklungsgraden, bald als diffuse, bald als schärfer begrenzte Infiltration von Lympho- und Leukozyten. Diese Formationen werden nicht zum Lymphsystem gerechnet. Es gibt aber noch einen höheren Grad der Ausbildung,

in welchem den Sekundärknötchen der Lymphknoten ganz ähnliche Knötchen („Follikel") der Schleimhaut mit Keimzentrum bestehen. Diese hat man zum Lymphsystem gerechnet und peripherische Lymphknötchen genannt. Sie sind in vielen Schleimhäuten entweder vereinzelt: Solitärknötchen (Noduli lymphatici solitarii, „solitäre Follikel"), oder in Gruppen: gehäufte Knötchen (Nod. lymph. aggregati, „Peyersche Haufen") zu finden und liegen in stets einfacher Schicht in der Tunica propria (s. Verdauungsorgane) dicht unter dem Epithel. Verbreitung und Zahl der peripherischen Lymphknötchen ist nicht nur bei den einzelnen Tierarten, sondern selbst bei einzelnen Individuen erheblichen Schwankungen unterworfen; da auch ihre Größe bedeutend differiert und vielfache Übergänge zu zirkumskripten und diffusen Infiltrationen bestehen, so ist es sehr wahrscheinlich, daß sie während des Lebens werden und vergehen, also nur temporär auftreten. Sie besitzen dieselben Zellen wie die eigentlichen Lymphknoten, unterscheiden sich aber von diesen neben dem Fehlen von Kapsel und Trabekeln, vor allem durch ihre minder innigen Beziehungen zu den Lymphgefäßen, welche hier keine die Knötchen (Follikel) umgreifende Sinus bilden. Ihre Beizählung zum Lymphgefäßsystem scheint insofern eine berechtigte, als auch sie (in dem Keimzentrum) Brutstätten von Lymphozyten sind. Dieselben gelangen jedoch nur zum Teil in die Lymphgefäße; viele wandern vielmehr durch das Epithel auf die Schleimhautoberfläche (s. auch bei Zungenbälge).

Milz.

Die Milz ist ein den Blutlymphknoten besonders insofern nahestehendes Organ, als sie die Stätte des Untergangs vieler Erythrozyten, der Neubildung vieler weißer Blutzellen darstellt, die durch die Venen abgeführt werden. Sie besteht außer vielen Blutgefäßen aus einer Kapsel, aus Balken und aus der Pulpa.

Die Kapsel ist fest mit dem sie überziehenden Bauchfell verwachsen, und besteht vorzugsweise aus derbfaserigem Bindegewebe, wenigen glatten Muskelfasern und dichten Netzen elastischer Fasern, deren Menge im Alter zunimmt. Von der Kapsel ziehen zahlreiche, meist strangförmige Fortsetzungen, die Milzbalken (Fig. 118), in das Innere der Milz und bilden dort ein zusammenhängendes Netzwerk; sie bestehen ebenfalls aus Bindegewebe, elastischen Fasern und beim Menschen spärlichen, bei Tieren (z. B. Hund, Katze) reichlichen glatten Muskelfasern. Dadurch ist die Kapsel imstande, ein starkes An- und Abschwellen des Organs zuzulassen. Die dickeren Balken enthalten die gröberen Blutgefäßverästelungen. Die Maschen des Balkennetzes werden ausgefüllt von der Pulpa, einer roten, weichen, aus retikulärem Gewebe und kleineren Blutgefäßen bestehenden Masse, deren feinerer Bau nur durch Beachtung der Blutgefäßanordnung verständlich werden kann.

Die am Hilus eintretenden Arterien teilen sich in Äste, die zusammen mit den Venen weiterhin in Balken eingeschlossen sind (Fig. 119). Dann trennen sich die Arterien von den Venen, ihre von den Balken gelieferte Hülle (die „adventitielle Scheide"), sowie ihre Tunica externa wird gelockert durch Einlagerung zahlreicher weißer Blutzellen. Diese können entweder als kontinuierlicher Belag den ganzen Verlauf der Arterien begleiten (z. B. beim Meerschweinchen) oder nur auf einzelne Stellen beschränkt sein (Mensch, Katze usw.). In letzterem Falle bilden sie kuglige Ballen von 0,2—0,7 mm Größe, die Milzknötchen (Malpighischen Körperchen), oder langgestreckte Spindeln (Fig. 119 am rechten Arterienast).

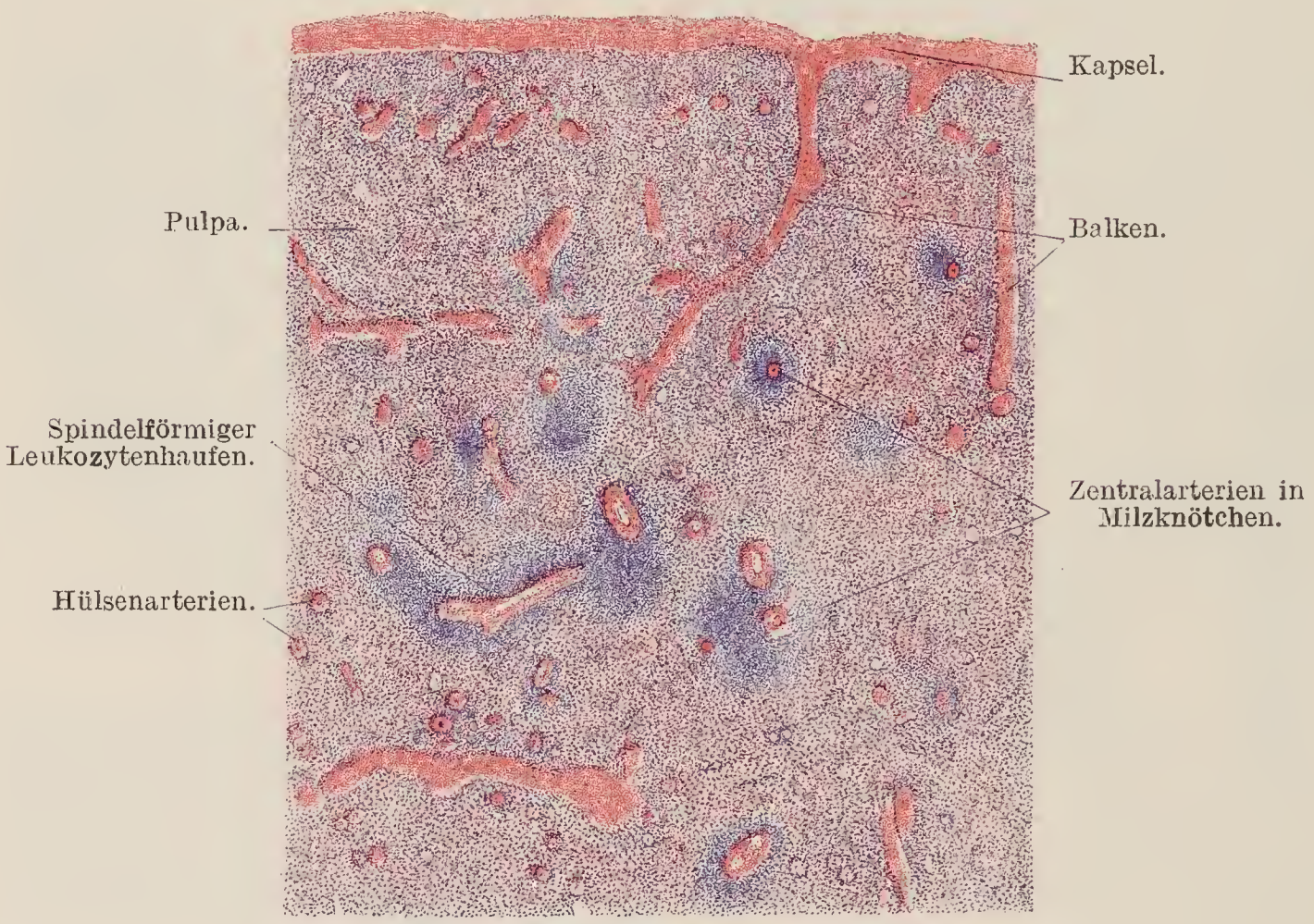

Fig. 118.
Stück eines Schnittes der Milz des erwachsenen Menschen. 15 mal vergr. Technik Nr. 83, S. 200.

Die Milzknötchen sitzen mit Vorliebe in den Astwinkeln der kleinen Arterien, und zwar so, daß die Arterie entweder die Mitte oder den Rand des Knötchens durchbohrt. Deswegen heißen diese Arterien Zentralarterien; sie geben Kapillaren ab, welche gering in den Spindeln, gut aber in den Knötchen entwickelt sind. Die langgestreckten, nicht miteinander anastomosierenden Endäste der Arterien, die sogenannten Pulpaarterien, sind kurz vor ihrem Übergang in Kapillaren mit relativ dicken Wandungen versehen, sie heißen dort Hülsenarterien, die aus diesen entspringenden arteriellen Kapillaren münden unter spitzem Winkel in weite (12—40 μ) Räume, die Milzsinus (Venenlakunen), welche durch weite Pulpavenen mit den in den Balken verlaufenden großen Venen zusammenhängen.

Man kann an injizierten und mazerierten Milzen die Pulpa ausspülen, dann sieht man die langgestreckten Endäste der Arterien in ganzen Büscheln (Penizilli, Pinsel) beisammenliegen.

Die nur 0,15—0,25 mm lange Hülsenarterie ist von besonderem Bau; hier ist das Gefäßepithel(-endothel) von einer dicken Lage längsverlaufender Fasern umgeben, die der streifigen Bindesubstanz mitteldicker Arterien gleichen. Der konstante Durchmesser (6—8 μ) der Hülsenarterien läßt vermuten, daß sie zur Regulierung des arteriellen Blutstromes dienen, indem sie eine allzurasche Überschwemmung der Sinus und des Milzparenchyms verhindern. Sie sind bei Tieren

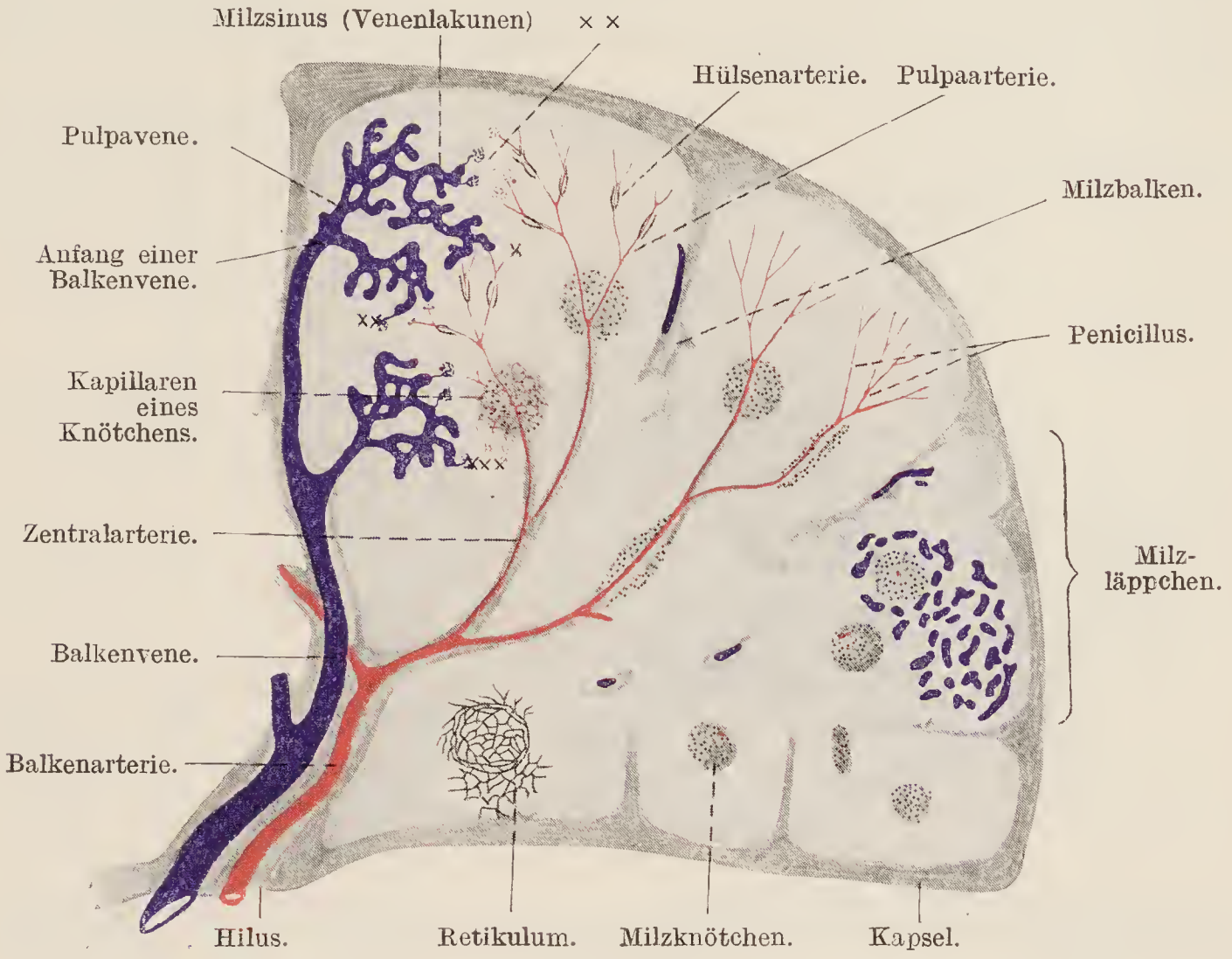

Fig. 119.

Schema der menschlichen Milz. × Mündung der arteriellen Kapillaren in die Milzsinus. × × Unterbrechung der geschlossenen Blutbahn an den Enden der arteriellen Kapillaren, × × × am Rande der Knötchen. (Die Milzsinus sind der Deutlichkeit halber zu weit entfernt vom Knötchenrande gezeichnet.)

(z. B. beim Igel, Hund, Schwein) sehr stark entwickelt, beim Menschen zuweilen leicht und in großer Anzahl (Fig. 118), oft aber nur schwer zu finden.

Die größeren ganz oder teilweise in die Balken eingeschlossenen Venen besitzen außer ihrem Epithel keine eigene Wand, während die Balkenarterien ihre Wandschichten auch im Balkenabschnitt beibehalten.

Der funktionell wichtigste Abschnitt dieses Gefäßsystems sind die Milzsinus (Fig. 119), deren Wand ein gitterförmiges Plasmodium ist; die in der Längsrichtung der Sinus verlaufenden Anteile des Plasmodiums sind zytoplasmatisch geblieben und enthalten die in das Lumen stark vorspringenden Kerne. Die quer verlaufenden Züge des Gitters sind beim Menschen fast vollständig zu Stützfasern umgewandelt (sogenannte Ringfasern), die mit den Retikulumfasern des Pulparetikulums allenthalben zu-

sammenhängen. Durch die so gebildeten Lücken treten Blutkörperchen in beiden Richtungen hindurch.

Durch die Kenntnis des Aufbaues der Sinuswand ist ein hinreichendes Verständnis dafür gegeben, daß in der Pulpa sehr reichlich Erythrozyten angetroffen werden. Die sehr problematische Annahme einer „freien" Ausmündung der Arterien in die Maschen des retikulären Gewebes ist unnötig geworden. Da die Milzsinus einmal sehr eng, in anderen Fällen wieder weit erscheinen, muß man mit einer Kontraktilität der Wandung rechnen, wodurch auch die Wandlücken einmal eng, ein andermal weit sein werden. Damit ist also die Möglichkeit einer weitgehenden Regulation gegeben. Manche Autoren nehmen an, daß die Poren in der Gitterwand der Venensinus durch eine sehr wenig widerstandsfähige zytoplasmatische Haut geschlossen sind.

Die durch Isolation darzustellenden sogenannten Milzfasern (Fig. 120) sind nur Bruchstücke des plasmodialen Retikulums der Sinuswand und geben kein vollständiges Bild von deren Zusammensetzung.

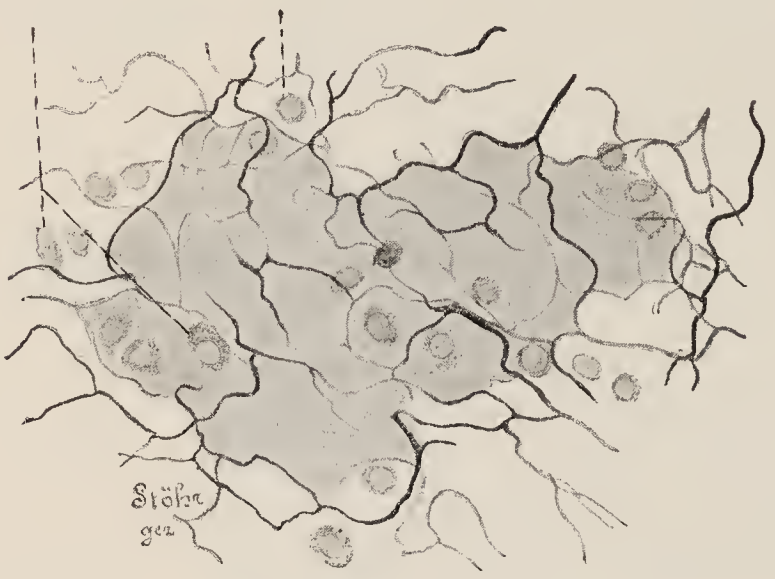

Fig. 120.

Retikuläres Bindegewebe der menschlichen Milz. 560mal vergr. Nach Technik Nr. 11, S. 39.

Fig. 121.

Elemente der menschlichen Milz. 560mal vergr. Techn. Nr. 82, S. 200.

Das grobe Bindegewebsgerüst (Kapsel) und Trabekel) und das beschriebene Gefäßnetz bilden den stabilen Teil der Milz; zwischen ihnen befindet sich ein dicht gebautes, retikuläres Gewebe (Fig. 120), das allenthalben mit den groben Gerüstteilen und den Gefäßwänden in Verbindung steht und in sehr wechselndem Maße mit freien Zellen angefüllt ist. Die Größenschwankungen, die bei der Milz sehr oft unter normalen wie pathologischen Umständen beobachtet werden, entstehen größtenteils durch Zu- oder Abnahme dieser freien Zellen. Das gesamte Zwischengewebe (einschließlich der außerhalb der Balken verlaufenden Gefäße bezeichnet man als Pulpa.

Die oben erwähnten Lymphzellenansammlungen in der Arterienwand (Milzknötchen, auch weiße Pulpa genannt) stimmen hinsichtlich ihres feineren Baues mit den Sekundärknötchen der Lymphknoten überein; sie enthalten sogar Keimzentren und gewöhnlich feine elastische Fasern. Sie bilden sich zeitweise zurück und an anderen Stellen wieder neu aus.

Das verwirrendste Bild bietet der übrige Teil des außerhalb der Gefäße liegenden Milzgewebes dar. In ihm werden Erythrozyten in allen Stadien des Zerfalles (Fig. 121), teilweise von Makrophagen aufgenommen, teilweise frei angetroffen; auch die verschiedenen Formen von Lympho- und Hämoleukozyten finden sich hier vor. Wie wir oben sahen, kommen diese Blutzellen höchst wahrscheinlich durch die Poren in der Wand der Venensinus in das retikuläre Gewebe hinein.

Hier werden in großer Zahl rote, jedenfalls abgenutzte Blutzellen zerstört, gleichzeitig werden Lymphozyten dem Milzvenenblut zugefügt; dieses enthält 70mal mehr weiße Blutzellen als das Blut der Milzarterie.

Die Lymphgefäße sind an der Oberfläche der Milz bei Tieren reich, beim Menschen dagegen nur spärlich entwickelt. Tiefe, im Innern der Milz verlaufende Lymphgefäße fehlen.

Die aus spärlichen markhaltigen Fasern und vielen nackten Achsenzylindern bestehenden Nerven treten mit den Arterien in die Milz und verzweigen sich mit diesen. Während ihres Verlaufes geben sie Äste zur Muskulatur der Arterien (Fig. 123) und der Milzbalken ab. Auch in der Milzpulpa finden sich Geflechte markloser Nervenfasern, die zum Teil sensibler Natur sind und vermutlich von den Verästelungen der eben erwähnten markhaltigen Nervenfasern herrühren.

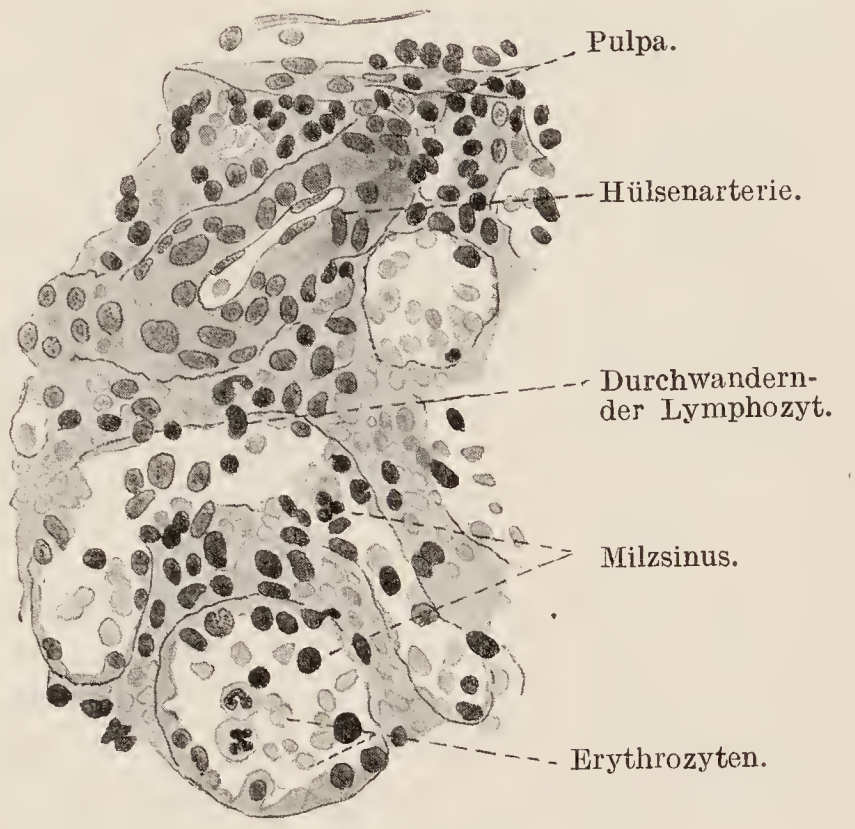

Fig. 122.

Stück eines dünnen Schnittes durch die menschliche Milz. 400 mal vergr. Technik Nr. 83, S. 200.

Die unverletzte Oberfläche der Milz zeigt häufig eine Abgrenzung in rundliche Läppchen; der Versuch, auch an Durchschnitten eine Einteilung in Läppchen zu treffen, läßt sich an der menschlichen Milz nicht scharf durchführen, doch kann man immerhin zunächst der Milzoberfläche Balken mit den darin befindlichen Venen als Grenzen von Läppchen betrachten und konstatieren, daß die Arterien möglichst weit von den „interlobulären" Balkenvenen, in der Achse der Läppchen gelegen sind (vgl. Schema Fig. 119). In der Tiefe der Milz ist eine Läppcheneinteilung nicht mehr möglich.

Technik.

Nr. 62. Farbige Blutzellen des Menschen. Man reinige einen Objektträger und ein kleines Deckglas sorgfältig (zuletzt mit Alkohol). Dann steche man sich mit einer durch Glühen kurz vorher gereinigten Nadel in die Seite der Fingerspitze: der zuerst hervortretende Blutstropfen wird durch leichtes Aufdrücken des Deckglases aufgefangen, das Deckglas rasch auf den Objektträger gelegt, auf den man vorher einen kleinen Tropfen 0,9%iger Kochsalzlösung gebracht hat. Man

erblickt bei starker Vergrößerung oft viele mit den Flächen aneinander geklebte farbige Blutzellen. „Geldrollenformen“ (Fig. 98), sowie isolierte farbige und farblose Blutzellen. Die zackigen Ränder mancher Blutzellen sind durch Verdunstung entstanden. Setzt man an der einen Seite einen Tropfen Wasser an den Rand des Deckglases, so tritt alsbald eine Entfärbung der Blutzellen ein; das Hämoglobin tritt aus, wodurch das Wasser gelblich wird; dabei werden die Blutzellen kugelrund, erscheinen nur mehr als blasse Kreise, „Schatten“, die

Fig. 123.
Schnitt durch die Milz einer Maus. 85 mal vergrößert. Die hier auf ihrer ganzen Länge mit Leukozyten infiltrierte Arterienscheide ist durch eine punktierte Linie gegen die Pulpa abgegrenzt. Technik Nr. 86, S. 201.

schließlich ganz verschwinden. Es empfiehlt sich, die Entfärbung an einer Blutzelle zu studieren.

Nr. 63. Dauerpräparate farbiger Blutzellen fertigt man an, indem man auf einen sorgfältig gereinigten Objektträger mit einem Pinsel frisch dem lebenden Körper entnommenes Blut in möglichst dünner Lage aufstreicht und an der Luft trocknen läßt. Das getrocknete Präparat wird mit einem trockenen Deckglase bedeckt und dieses an den Rändern mit Deckglaskitt fixiert (s. S. 44, 2). Neben vielen verunstalteten Formen findet man einzelne in Form und Größe wohlerhaltene Blutzellen.

Nr. 64. Für Dauerpräparate farbiger und farbloser Blutzellen bedient man sich der Trockenmethode Ehrlichs[1]). Es muß vorausgeschickt werden, daß diese Methode bei genauer Berücksichtigung aller angegebenen Vorschriften und bei einiger Übung in mancher Hinsicht gute Resultate ergibt, daß aber bei ungeschickter Behandlung eine Menge von Zerrbildern entstehen, die dem Unerfahrenen mancherlei Täuschung vorspiegeln. Wer mit dieser Methode neues entdecken will, muß sehr geübt und sehr vorsichtig im Urteil sein.

Vorbehandlung. Vor der Blutabnahme wird die betreffende Hautstelle (Fingerspitze) mit Äther gereinigt. Die dünnen Deckgläschen, die nicht über 0,1 mm dick sein dürfen, werden zuerst ein paar Minuten in verdünnte Salzsäure, dann in destilliertes Wasser gelegt und schließlich mit Alkohol gereinigt. Am besten nimmt man noch nie gebrauchte Deckgläser. Zu je einem Blutpräparat braucht man zwei Deckgläser. Dann bereite man eine Mischung von gleichen Teilen absoluten Alkohols und Schwefeläthers (etwa je 5 ccm), befeuchte damit ein Bäuschchen reiner Watte und reinige die Fingerspitze nochmals. Nun mache man mit einer nicht zu anatomischen Zwecken benutzten reinen Nadel einen Einstich in die durch Kompression etwas hyperämisch gemachte Fingerspitze, auf den hervorquellenden kleinen Blutstropfen wird ein Deckgläschen leicht aufgedrückt, das mit einer Pinzette (nicht mit den Fingern) gehalten wird, und dann auf das zweite Deckgläschen gelegt. Zwischen den beiden Gläschen breitet sich der Blutstropfen in dünner Schicht aus; sofort werden die beiden Deckgläschen, die man so aufeinander gelegt hat, daß der Rand des einen etwas überragt, mit zwei Pinzetten auseinandergezogen. Durch diese Manipulation wird der Einfluß des verdunstenden Schweißes auf die Blutzellen verhindert, die sonst ihr Hämoglobin verlieren oder schrumpfen.

Sobald das Blut auf dem Deckgläschen an der Luft eingetrocknet ist (nach wenigen Minuten) werden die Gläschen in die mit Alkoholäther gefüllte Schale zur Fixierung eingelegt. Nach ¼—2 Stunden nimmt man die Gläschen wieder heraus, läßt sie an der Luft wieder trocknen und beginnt nun (ca. 5 Minuten nach der Alkoholätherfixierung) entweder sofort oder beliebig später die Weiterbehandlung.

Die fixierten Trockenpräparate können lange aufbewahrt werden.

Weiterbehandlung. a) Für oxyphile (eosinophile, α-) Granulationen. Man lege das Trockenpräparat auf 24 Stunden in ca. 4 ccm destilliertes Wasser, dem man etwa 10 Tropfen Eosinlösung (S. 9) zugesetzt hat. Dann spüle man einige Minuten in destilliertem Wasser ab und färbe 1--5 Minuten in einer Uhrschale mit Hansenschem Hämatoxylin (S. 32). Dann übertragen in destilliertes Wasser, nach 5 Minuten herausnehmen und an der Luft unter einer Glasglocke trocknen lassen. Das trockene Präparat wird nun direkt mit einem Tropfen Xylolbalsam bedeckt und so konserviert. Die farbigen Blutzellen und die oxyphilen Granulationen der farblosen Blutzellen sind leuchtend rot, die Kerne blau gefärbt. Die oxyphilen Granulationen finden sich nur spärlich (2—4%) in den Leukozyten des normalen Blutes, ferner in den Leukozyten der Lymphe und der Gewebe; sehr viele sind im Knochenmark des Kaninchens vorhanden; zum Aufsuchen genügen meist mittlere Vergrößerungen ($(\frac{400}{1}$).

b) Für basophile (Mastzellen-) Granulationen, welche sich sehr spärlich (höchstens 0,5%) in normalem Blute finden, färbe man das Trockenpräparat nach der Nr. 17, S. 116 angegebenen Methode. Nach vollendeter Färbung verfahre man wie bei a).

---

[1]) Viel besser ist die von Weidenreich nach Deetjen angegebene Methode (Arch. f. mikr. Anatomie, Bd. LXXII. S. 213. 1908), die nur zu kompliziert ist, um auch noch hier angegeben zu werden.

c) Für neutrophile (ε-) Granulationen. Man löse 1. 1 g „Orangegelb extra“ in 50 ccm destilliertem Wasser, 2. 1 g „Säurefuchsin extra“ in 50 ccm destilliertem Wasser, 3. 1 g kristallisiertes Methylgrün in 50 ccm destilliertem Wasser und lasse die drei Lösungen durch Absetzen klar werden. Dann mische man von Lösung 1: 11 ccm, von Lösung 2: 10 ccm, gieße 20 ccm destilliertes Wasser und 10 ccm absoluten Alkohol hinzu; dieser Mischung werden zugesetzt eine Mischung von Lösung 3: 13 ccm + Aqua destill. 10 ccm + Alk. absol. 3 ccm. Das Ganze bleibt bis zum Gebrauche 1—2 Wochen stehen. In diese am besten von Dr. Hollborn (Adr. S. 3) zu beziehende „Triazidlösung“ wird das Trockenpräparat 15 Minuten eingelegt, dann abgewaschen, getrocknet und in Xylolbalsam konserviert wie bei a). Die neutrophilen Granulationen, welche sich in den gelapptkernigen Leukozyten normalen und anderen Blutes finden, sind von violetter Farbe und leicht mit den gewöhnlichen starken Trockenlinsen zu sehen, die oxyphilen Granulationen und die farbigen Blutzellen sind gelbbraun bis schokoladebraun gefärbt, die Kerne sind leuchtend blaugrün, doch sind ihre Umrisse nicht so scharf wie an den Hämatoxylinpräparaten.

Nr. 65. Die Blutplättchen erhält man, indem man vor dem Stiche in den Finger auf diesen einen Tropfen einer **filtrierten** Mischung von ca. 5 Tropfen wässerigem Methylviolett (S. 9) mit ca. 5 ccm Kochsalzlösung (S. 3) bringt und durch den Tropfen in den Finger sticht. Das heraustretende Blut mischt sich mit dem Methylviolett, ein Tropfen davon wird mit der Deckglasunterfläche aufgefangen und bei starker Vergrößerung untersucht. Die Plättchen sind intensiv blau gefärbt, von eigentümlichem Glanze, scheibenförmig (Fig. 98) und nicht zu verwechseln mit den gleichfalls gefärbten weißen Blutzellen. Ihre Menge ist individuell sehr verschieden; im Blute des einen sind sie in großer Menge, im Blute des anderen nur ganz vereinzelt zu finden. Man hüte sich vor Verwechslungen mit körnigen Verunreinigungen, die auch in der filtrierten Farblösung vorkommen.

Nr. 66. Farbige Blutzellen von Tieren (Frosch). Vorbereitung. Man reinige sorgfältig einen Objektträger und ein Deckglas (zuletzt mit Alkohol). Ein kleiner Tropfen des dem frisch getöteten Tiere (S. 11) entnommenen Blutes wird mit einem Glasstab auf das Deckglas übertragen und dieses rasch auf einen Objektträger gelegt, auf den man vorher einen kleinen Tropfen Kochsalzlösung (0,65%) gebracht hatte. Die Kerne der farbigen Blutzellen sind anfangs undeutlich, die der viel kleineren weißen Blutzellen überhaupt nicht zu sehen. Im Frühjahr enthalten die farbigen Blutzellen mancher Frösche gar kein Hämoglobin, so daß dann nur deren Kerne zu sehen sind.

Nr. 67. Für forensische Zwecke, in denen es sich ja meistens um Untersuchung schon eingetrockneten Blutes handelt, weiche man kleine Partikelchen in 35%iger Kalilauge auf dem Objektträger auf; blutbefleckte Leinwandstückchen zerzupfe man in einem Tropfen Kalilauge. Obwohl die farbigen Blutzellen unserer einheimischen Säugetiere kleiner sind als die des Menschen, so ist es doch unmöglich, aus der Größe der Blutzellen die Frage zu entscheiden, ob das Blut vom Menschen oder vom Säugetiere stamme. Leicht ist es dagegen, die ovalen Blutzellen der anderen Wirbeltiere von den scheibenförmigen der Säuger zu unterscheiden.

Nr. 68. Farblose Blutzellen, Leukozyten in Bewegung finden sich in dem nach Nr. 66 hergestellten Präparate. Zum Studium der Bewegung wähle man solche Leukozyten, deren Protoplasma teilweise körnig ist und die nicht rund sind. Die Bewegungen erfolgen langsam; man kann sich am besten davon überzeugen, wenn man in Intervallen von 1—2 Minuten kleine Skizzen eines und desselben Leukozyten verfertigt. Starke Vergrößerung (Fig. 100).

Nr. 69. Blutkristalle. a) Die Herstellung der Häminkristalle ist leicht. Man schneide ein Läppchen (von ca. 3 mm Seite) einer blutgetränkten, trockenen Leinwand aus und bringe es mit einem höchstens stecknadelkopfgroßen Stückchen Kochsalz auf einen reinen Objektträger. Dann gebe man mehrere große Tropfen Eisessig hinzu und stoße mit einem stumpfen Glasstabe Salz und Leinwand, bis der Eisessig sich bräunlich färbt (ca. 1 Minute). Dann erhitze man den Objektträger über der Flamme, bis der Eisessig kocht. Nun nehme man das Läppchen rasch weg, lasse die Flüssigkeit eintrocknen und untersuche die trockenen braunen Stellen auf dem erkalteten Objektträger mit starker Vergrößerung (von 240mal an). Man sieht zuweilen schon ohne Deckglas, ohne Konservierungsflüssigkeit die braunen Kristalle (Fig. 99, $_1$) neben zahlreichen Fragmenten von weißen Kochsalzkristallen. Zum Konservieren bedecke man den Objektträger direkt mit einem großen Tropfen Xylolbalsam und einem Deckglase. Form und Größe der Häminkristalle ist sehr verschieden. Man erhält von demselben Blut gut ausgebildete Kristalle, teils einzeln, teils kreuzweise übereinanderliegend, teils zu Sternen vereint (Fig. 99), neben wetzsteinähnlichen Formen und kleinsten, kaum die Kristallform zeigenden Partikelchen. Der Nachweis der Häminkristalle ist in forensischer Hinsicht von großer Wichtigkeit. So leicht es oft ist, aus größeren Flecken an Kleidungsstücken die Kristalle herzustellen, so schwierig ist es, von kleinen Flecken besonders an rostigem Eisen den Nachweis zu liefern, daß sie von Blut stammen. Die bei solchen Untersuchungen zu verwendenden Instrumente und Reagenzien müssen absolut rein sein.

b) Hämatoidinkristalle findet man beim Zerzupfen alter Blutextravasate, die schon makroskopisch durch ihre rotbraune Farbe kenntlich sind (z. B. in apoplektischen Zysten im Corpus luteum) (Fig. 99, $_3$).

c) Hämoglobinkristalle stellt man her, indem man etwa 5 ccm Hundeblut in ein Reagiergläschen bringt, ein paar Tropfen Schwefeläther zufügt und dann so lange stark schüttelt, bis das Blut lackfarben wird. Dann breite man einige Tropfen auf dem Objektträger aus und lasse das Präparat in der Kälte trocknen. Nach erfolgter Kristallbildung setze man einen Tropfen Glyzerin zu und lege ein Deckglas auf. Die großen Kristalle zeigen oft Neigung, in Längsfasern zu zerfallen (Fig. 99, $_4$a).

Nr. 70. Neubildung von Kapillaren. Man töte ein 7 Tage altes Kaninchen durch Chloroform, spanne es mit Nadeln auf (S. 11), eröffne durch einen Kreuzschnitt die Bauchhöhle, nehme rasch Milz, Magen und das daran hängende große Netz heraus und lege diese Teile in ca. 80 ccm gesättigte, wässerige Pikrinsäurelösung (S. 6, Nr. 19). Hier breitet sich das sonst schwer abzulösende große Netz leicht aus. Nach 1 Stunde schneide man dasselbe ab, übertrage es in 60 ccm destilliertes Wasser und teile es mit der Schere in ca. 1 qcm große Stücke. Ein solches Stück wird auf einen trockenen Objektträger gebracht (das Wasser durch Fließpapier abgesogen), und dann mit Nadeln möglichst glatt ausgebreitet, was um so leichter gelingt, je weniger Flüssigkeit dem Präparat anhängt. Die sehr zarten jungen Kapillaren können dabei durch Zerrung leicht von den älteren Kapillaren losgerissen werden und imponieren dann als „isolierte, blutkörperchenhaltige Zellen“; man hat solche Kunstprodukte (und auch Rückbildungsformen von Kapillaren) als „vasoformative Zellen“ beschrieben. Das Netz ist auch beim Lebenden vielen Zerrungen ausgesetzt, die vielleicht gleichfalls zur Trennung junger Kapillaren von ihrer Ursprungsstelle führen können. Nunmehr bringe man 1 bis 2 Tropfen Hansensches Hämatoxylin auf das Präparat. Nach 1—5 Minuten lasse man das Hämatoxylin ablaufen und lege den Objektträger mit dem Präparate in eine flache Schale mit destilliertem Wasser; das Präparat wird sich bald vom

Objektträger abheben, bleibt aber glatt und wird nun nach 5 Minuten mit dem Spatel in ein Uhrschälchen voll Eosin (s. S. 9) übertragen, wo es 3 Minuten verbleibt. Dann wird das Präparat in destilliertem Wasser eine Minute lang ausgewaschen und auf den Objektträger gebracht; das Wasser wird wieder mit Filtrierpapier abgesogen, etwaige Falten mit Nadeln ausgeglichen und endlich ein Deckglas, an dessen Unterseite ein Tropfen verdünnten Glyzerins angehängt ist, aufgesetzt. Man kann statt Glyzerineinschluß auch Xylolbalsam (d. h. Alkohol abs., Karbolxylol, Balsam) nehmen, doch gehen feinere Details leicht verloren. Die roten Blutzellen sind durch Eosin glänzend rot gefärbt (Fig. 102).

Nr. 71. Kreislauf im Omentum maius. Das große Netz eines Kaninchens, dem die Bauchgefäße injiziert waren (s. S. 43), wird nach Fixation in Formalin 10% vorsichtig am Magen abgeschnitten, in Hansens Hämatoxylin (S. 32), dann in Sudan III (s. Technik Nr. 30, S. 118) gefärbt; schließlich wird ein Stück sorgfältig auf einen Objektträger ausgebreitet und in Glyzerin (s. S. 44) eingeschlossen (Umranden des Deckglases mit Deckglaskitt (S. 44).

Nr. 72. Kleine Blutgefäße und Kapillaren. Man ziehe von einem menschlichen Gehirn an der Basis langsam Stückchen Pia von 1—3 cm Seite ab (dabei werden die senkrecht in das Gehirn eindringenden feinen Blutgefäße mit ausgezogen), dann befreie man sie durch Schütteln in destilliertem Wasser von den anhängenden Gehirnmassen und lege sie in 60 ccm Zenkersche Flüssigkeit auf 1 Stunde; hierauf in womöglich fließendes Wasser auch 1 Stunde (Weiterbehandlung siehe S. 16). Betrachtet man ein solches Stückchen in einer Uhrschale auf schwarzem Grunde, so sieht man die feinen Gefäßchen isoliert. a) Mit einer feinen Schere werden kleine Gefäßbäumchen abgeschnitten, 2—5 Minuten in Hansenschem Hämatoxylin gefärbt (S. 32) und in Xylolbalsam (S. 45) eingeschlossen. Oft sind die Blutgefäße prall mit Blutzellen gefüllt, welche ein genaues Studium der Gefäßwand erschweren; diesem Übelstand ist durch einstündiges Einlegen der frisch ausgezogenen Blutgefäße in destilliertes Wasser abzuhelfen. Die Blutzellen werden dadurch entfärbt (s. Technik Nr. 62). (Fig. 104). b) von den größeren Stämmchen der Hirngefäße schneide man ein ca. 5 mm langes Stückchen der Länge nach auf, färbe es in Hansenschem Hämatoxylin und lege es so auf den Objektträger, daß die Externaseite auf dem Glase aufliegt. Konservieren in Xylolbalsam. Man kann durch wechselnde Einstellung des Tubus sehr schön die drei Schichten mit deren Verlaufsrichtung sehen.

Kapillaren findet man auch bei der Untersuchung frischen Gehirns. Man erkennt sie an den parallel verlaufenden Konturen und den ovalen Epithel-(Endothel-)kernen; ferner auch an anderen Präparaten.

Nr. 73. Gefäßepithel (-endothel). Man töte ein Kaninchen durch Halsabschneiden, öffne mit der Schere den Bauch durch einen Kreuzschnitt und schiebe unter das Mesenterium, ohne dasselbe mit dem Finger viel zu berühren, einen Korkrahmen von ca. 2 cm Seite, spanne es mit einigen Igelstacheln glatt auf, schneide es rings um den Rahmen ab und lege das aufgespannte Stück in 20—30 ccm der 1%igen Silberlösung (24, S. 6). Weitere Behandlung siehe E S. 40. Nach erfolgter Bräunung wird das Ganze in ca. 50 ccm 70%igen Alkohol übertragen (die Haut muß in den Alkohol tauchen); nach einer halben Stunde schneide man mit einer Schere Stücke von 5—10 mm Seite aus, und konserviere in Xylolbalsam nach § 10, 3 (S. 45). Man vergesse nicht, daß man keine Schnitte, sondern wie in Nr. 72 das ganze Gefäß vor sich hat, so daß nur die richtige Einstellung auf die Fläche des Gefäßes ein Bild wie Fig. 105 ergibt.

Nr. 74. Elastische Fasern der Blutgefäße. Man färbe Schnitte nach Nr. 75 in absolutem Alkohol fixierter Objekte mit Boraxkarmin und Resorzin-Fuchsin (C S. 35) und konserviere in Xylolbalsam (S. 45).

Nr. 75. Herz und größere Blutgefäße. Man schneide einen Papillarmuskel oder von den Mm. pectinati aus einem menschlichen Herzen, ein Stück der Aorta von 2 cm Seite und ein 1 cm langes Stück der Vena renalis aus, binde ein 1—3 cm langes Stück der Arteria brachialis mitsamt Venen und umgebendem Bindegewebe nach der Nr. 60 (S. 150) angegebenen Methode auf ein Hölzchen und fixiere die Teile in ca. 40 ccm absolutem Alkohol (S. 14). Nach 24—48 Stunden sind sämtliche Objekte schnittfähig. Man bette in Zelloidin ein und fertige feine Querschnitte an, die mit Hansenschem Hämatoxylin 2—5 Minuten lang gefärbt (S. 32) werden. Einschluß in Xylolbalsam (S. 45; Fig. 106, 108, 109). Elastische Fasern bleiben ungefärbt, können jedoch, oft erst mit starken Vergrößerungen, deutlich erkannt werden.

Querschnitte geben über den Verlauf der Adventitiaelemente ungenügenden Aufschluß. Oft sieht es aus, als ob sämtliche Adventitiaelemente zirkulär angeordnet seien). Die wahre Anordnung kann erst mit Zuhilfenahme von Längsschnitten, welche auch die Muskelfasern der Externa deutlich zeigen, erkannt werden. Sehr zu empfehlen ist auch die Fixierung in Sublimat und Färbung feiner Schnitte nach van Giesons Methode (S. 42).

Nr. 76. Lymphgefäße. Zum Studium der Wandung größerer Lymphgefäße wähle man die in die Inguinalknoten einmündenden Lymphgefäße, die groß genug sind, um mit Messer und Pinzette herauspräpariert zu werden. Behandlung wie größere Blutgefäße Nr. 75 oder Nr. 72 b.

Nr. 77. Bezüglich der Darstellung feiner Lymphgefäße, ihres Verlaufes und ihrer Anordnung bedient man sich oft der Injektion durch Einstich, d. h. man stößt die Nadel einer mit Berlinerblau gefüllten Pravazschen Spritze in das betreffende Gewebe und injiziert; eine rohe Methode, deren Resultate sehr zweifelhaften Wert besitzen. Wenn es auch hier und da gelingt, wirkliche Lymphgefäße dadurch zu füllen, wird doch in vielen anderen Fällen die Injektionsmasse mit dieser Methode einfach gewaltsam zwischen die Spalten des Bindegewebes getrieben. Daraus ergibt sich von selbst, welche Beurteilung die so dargestellten „Lymphräume“ und „Lymphgefäßwurzeln“ verdienen.

Nr. 78. Zu Übersichtsbildern der Lymphknoten sind die im Mesenterium gelegenen Lymphknoten junger Katzen am geeignetsten. Man fixiere und härte einen solchen Knoten in ca. 30 ccm absolutem Alkohol; nach 3 Tagen lassen sich leicht feine Schnitte anfertigen, die so gelegt sein müssen, daß sie den makroskopisch an einer Einsenkung leicht kenntlichen Hilus treffen. Längsgerichtete, beide Pole des Knotens treffende Schnitte sind die besten, doch sind auch Querschnitte brauchbar. 6—8 Schnitte werden in Hansenschem Hämatoxylin (2—3 Minuten), dann in Eosin (höchstens 1 Minute) gefärbt (S. 41, G), dann in ein zur Hälfte mit destilliertem Wasser gefülltes Reagenzgläschen gebracht und 3—5 Minuten lang geschüttelt. Gießt man die geschüttelten Schnitte in eine flache Schale, so kann man schon makroskopisch Rinde und Mark unterscheiden; erstere ist gleichmäßig blau, letzteres ist gefleckt. Konservieren in Xylolbalsam (S. 45). Die Trabekel sind nur wenig entwickelt. Man verwechsle nicht die den Knoten aufsitzenden Reste von Fett mit retikulärem Gewebe. Starke Vergrößerungen bieten keinerlei Vorteil; es verschwinden nur die scharfen Konturen, das Bild verliert an Deutlichkeit.

Nr. 79. Der Bau der Lymphknoten älterer Tiere und des Menschen ist oft schwer verständlich, da die ganze Rinde in eine zusammenhängende Masse verwandelt ist, in die unregelmäßig Keimzentra eingestreut sind, doch geben feine Schnitte kleiner, in Zenkerscher Flüssigkeit fixierter (S. 16) und in allmählich verstärktem Alkohol gehärteter Drüsen, die nach van Gieson (S. 42, $_{18}$) gefärbt werden, gute Übersichtsbilder (Fig. 114). Durch Schütteln kommen die Lymphsinus der

Follikel nur undeutlich zum Vorschein, die Keimzentra fallen gern aus und erscheinen, schon makroskopisch erkennbar, als runde Lücken.

Nr. 80. Zur Darstellung des Netzes der Markstränge und Trabekel eignen sich sehr gut die mesenterialen Lymphknoten des Rindes. Man lege 2 cm lange Stücke derselben in 200 ccm konzentrierte wässerige Pikrinsäurelösung und versuche nach 24 Stunden mit scharfem, mit Wasser benetztem Messer feine Schnitte anzufertigen. Das gelingt freilich nicht so gut wie nach Alkoholfixierung, allein selbst etwas dickere Schnitte sind noch brauchbar. Die Schnitte werden auf 1 Stunde in 100 ccm öfters zu wechselndes destilliertes Wasser gebracht, dann mit Hansenschem Hämatoxylin und Eosin gefärbt und geschüttelt (s. Nr. 78). Einschluß in Xylolbalsam (S. 45). Die Balken sind rot, die Markstränge blau; bei schwachen Vergrößerungen sieht man Bilder wie Fig. 116, bei starken Vergrößerungen sehr schön das retikuläre Bindegewebe der Lymphsinus; die in dessen Maschen befindlich gewesenen Leukozyten sind durch die Pikrinsäurebehandlung gelockert und durch Schütteln meist entfernt worden (Fig. 117).

Nr. 81. Blutlymphknoten, makroskopisch den Lymphknoten ähnliche Gebilde von dunkelroter Farbe, finden sich in individuell sehr wechselnder Zahl längs der Vorderfläche der Wirbelsäule, am Ursprung der A. mesent. sup. und der A. renalis. Beim Menschen von der Größe eines Stecknadelkopfes bis zu der einer Mandel sind sie am besten an Eingeweiden zu finden, die in 4%iger Formollösung fixiert waren. Dadurch werden die Knoten dunkelbraun gefärbt und treten schärfer hervor. Am leichtesten sind sie beim Schwein längs der Brustaorta, beim Schaf in der Bauchhöhle zu finden, fehlen aber auch zuweilen da. Technik wie Nr. 79.

Nr. 82. Elemente der Milz. Man durchschneide eine frische Milz, streiche mit schräg aufgesetztem Skalpell über die Schnittfläche und untersuche die der Skalpellklinge anhaftende rote Masse in einem Tropfen Kochsalzlösung. Starke Vergrößerung! Man findet (besonders bei Tieren) oft nur rote und weiße Blutzellen, letztere enthalten zum Teil kleine Körnchen. Bei menschlichen Milzen sind neben zahlreichen, in ihrer Gestalt veränderten farbigen Blutzellen (Fig. 121) stets die früher sogenannten Milzfasern, das sind Epithel-(Endothel-)zellen der Milzsinus, zu finden. Erythrozytenhaltige Zellen und mehrkernige Zellen sucht man in menschlichen Milzen oft vergebens.

Nr. 83. Milz. Man fixiere die ganze Milz, ohne sie anzuschneiden, in Müllerscher Flüssigkeit. (Bei menschlicher Milz 1 Liter, bei Katzenmilz 200—300 ccm.) Nach 2 (bei Tieren) bis 5 (beim Menschen) Wochen wasche man die Milz 1—2 Stunden in womöglich fließendem Wasser, schneide Stücke von ca. 2 cm Seite aus und härte sie in ca. 60 ccm allmählich verstärktem Alkohol (S. 17). Einbetten in Zelloidin oder Paraffin. Man sieht auf der Schnittfläche die Milzknötchen schon mit unbewaffnetem Auge. Nicht zu feine Schnitte färbe man mit Hansenschem Hämatoxylin (S. 32) und konserviere sie in Xylolbalsam (S. 45). Will man die Balken färben, so lege man die mit Hämatoxylin gefärbten Schnitte ½ Minute[1]) in Eosin (S. 41). Bei gelungenen Präparaten erscheinen die Pulpastränge und die Knötchen blau, die Balken rosa, die mit Blutzellen strotzend gefüllten Gefäße braun. Möglichst schwache Vergrößerungen liefern die besten Bilder (Fig. 118), bei stärkeren Vergrößerungen sind die so scharf gewesenen Konturen oft undeutlich. Für feine Schnitte ist Fixierung in Zenkerscher Flüssigkeit usw. (S. 16) und Färbung nach van Gieson (S. 42, $_{18}$) zu empfehlen (Fig. 122).

Nr. 84. Zur Darstellung des retikulären Bindegewebes der Milz sei Studnickas Modifikation (S. 39) empfohlen.

---

[1]) Färbt man länger, so werden die Erythrozyten ziegelrot, die Balken dunkelrot, wodurch die leichte Unterscheidbarkeit verloren geht.

Nr. 85. Blutgefäße der Milz erhält man gelegentlich der Injektion des Magens und des Darmes, vgl. Nr. 134.

Nr. 86. Nerven der Milz. Am besten geeignet ist die Milz der Maus, die halbiert nach Golgis Methode (S. 36) behandelt wird; 3 Tage Aufenthalt in der osmiobichromischen Mischung (in der Wärme) und ebenso lange in der Silberlösung genügt zuweilen; oft führt erst einmalige oder doppelte Wiederholung des Verfahrens zu guten Resultaten.

II. Bewegungsapparat.

Hierunter rechnen wir Gebilde, die zur Gestaltsveränderung des ganzen Körpers dienen.

Nicht behandelt sind in diesem Abschnitt die Bewegungseinrichtungen im größten Teile des Eingeweideapparates.

Zum Bewegungsapparat sind in inniger Vereinigung Muskeln, Sehnen, lockeres Bindegewebe, Knorpel, Knochen und manche Hilfseinrichtungen zusammengeschlossen; Blutgefäße und Nerven nehmen an der Zusammensetzung und Funktion reichlichen Anteil. Wir unterscheiden als aktiven Teil 1. das Muskelsystem mit seinen Hilfseinrichtungen, als passiven Teil 2. das Skelettsystem.

1. Das Muskelsystem.

Das Muskelsystem setzt sich zusammen aus einer großen Anzahl kontraktiler Organe, den Muskeln, welche, aus quergestreiftem Muskelgewebe bestehend, meist durch Vermittlung besonderer bindegewebiger Formationen, der Sehnen, mit dem Skelett, mit der Haut, mit den Eingeweiden usw. in Verbindung treten. Dazu kommen noch gleichfalls bindegewebige Hilfsapparate, wie die Faszien, Sehnenscheiden und Schleimbeutel.

Muskeln. Jeder Muskel besteht aus quergestreiften Muskelfasern (S. 124), die in der Regel derart miteinander verbunden sind, daß sie sich der Länge nach neben- und hintereinander legen und durch lockeres Bindegewebe, das Perimysium, zusammengehalten werden; quere Durchflechtungen kommen nur selten (z. B. in der Zunge) vor. Niemals berühren sich benachbarte Muskelfasern mit ihrem Sarkolemm direkt, sondern jede einzelne Muskelfaser ist von einer zarten bindegewebigen Hülle, dem Perimysium der einzelnen Muskelfaser (Fig. 125) umgeben, welches mit den Nachbarhüllen zusammenhängt.

Indem eine sehr verschieden große Anzahl von Fasern durch eine etwas dickere Bindegewebshülle (Perimysium internum) umfaßt wird, kommt es zur Bildung eines Muskelbündels (Fig. 124). Eine Summe von Muskelbündeln bildet alsdann einen Muskel, der an seiner Oberfläche von einer noch dickeren Bindegewebshülle, dem Perimysium externum, umgeben wird. Sämtliche Perimysien hängen unter sich zusammen.

Die Einteilung in sekundäre Bündel, die in einer gewissen Anzahl tertiäre Bündel bilden, aus deren Vereinigung endlich ein Muskel sich aufbauen soll, ist eine durchaus willkürliche und läßt sich an vielen Präparaten gar nicht erkennen.

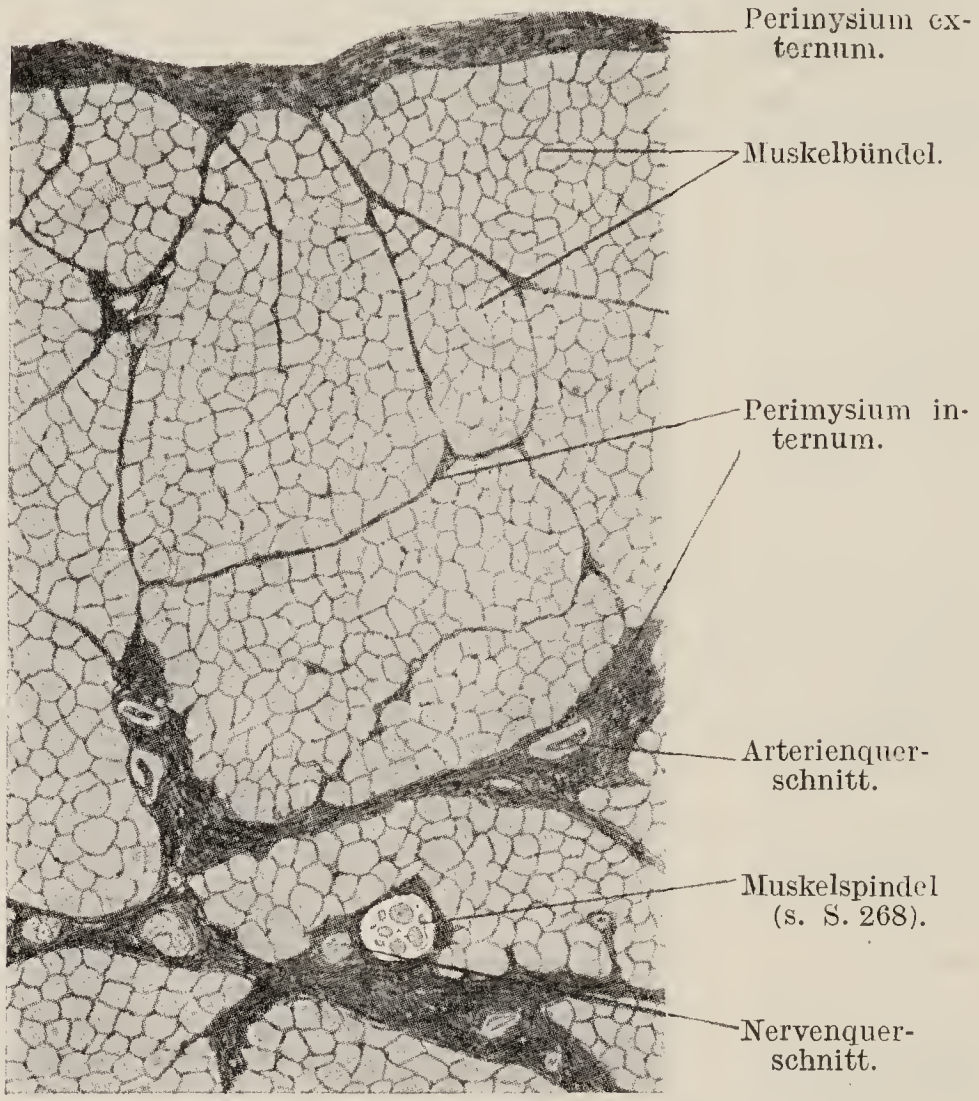

Fig. 124.

Stück eines Querschnittes des M. omohyoideus des Menschen. 60mal vergr. Technik Nr. 87, S. 205.

Das Perimysium besteht aus fibrillärem Bindegewebe, feinen, hauptsächlich längsverlaufenden, elastischen Fasern, enthält zuweilen Fettzellen und ist der Träger der Nerven-, Blut- und Lymphgefäße. Im Perimysium der einzelnen Muskelfasern sind nur Kapillaren und die Endäste der Nerven enthalten.

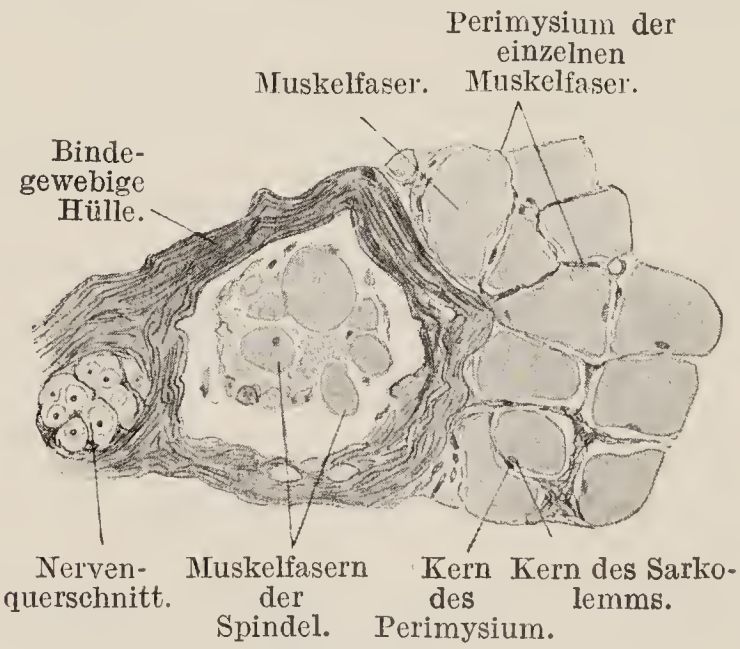

Fig. 125.

Stück des Schnittes der Fig. 124. 240mal vergr.

Im Perimysium externum sind elastische Fasern besonders reichlich vorhanden; die Extremitätenmuskeln sind arm, das Zwerchfell ist reich an elastischen Fasern.

Das Perimysium dient in seiner Gesamtheit also der Ernährung und der Innervation der einzelnen Muskelfasern; darüber hinaus besitzt es aber auch eine wichtige mechanische Bedeutung: das von kollagenen Querfasern verstärkte Perimysium der einzelnen Muskelfaser verhindert eine zu starke Ver-

dickung der einzelnen Faser und bildet damit ein Widerlager für die sich kontrahierende Muskelfaser; die meist längsverlaufenden, elastischen Fasern erleichtern die Verkürzung gedehnter Muskelfasern, ersparen also den letzteren Kraft.

Bindegewebe ist es endlich, das stets die Übertragung der Muskelkraft auf die zu bewegenden Teile (Knorpel, Knochen, Weichteile) übernimmt.

Sehnen. Die Verbindung der Muskeln mit den Sehnen ist außerordentlich fest; Einrisse kommen im Leben wohl innerhalb der Muskel-

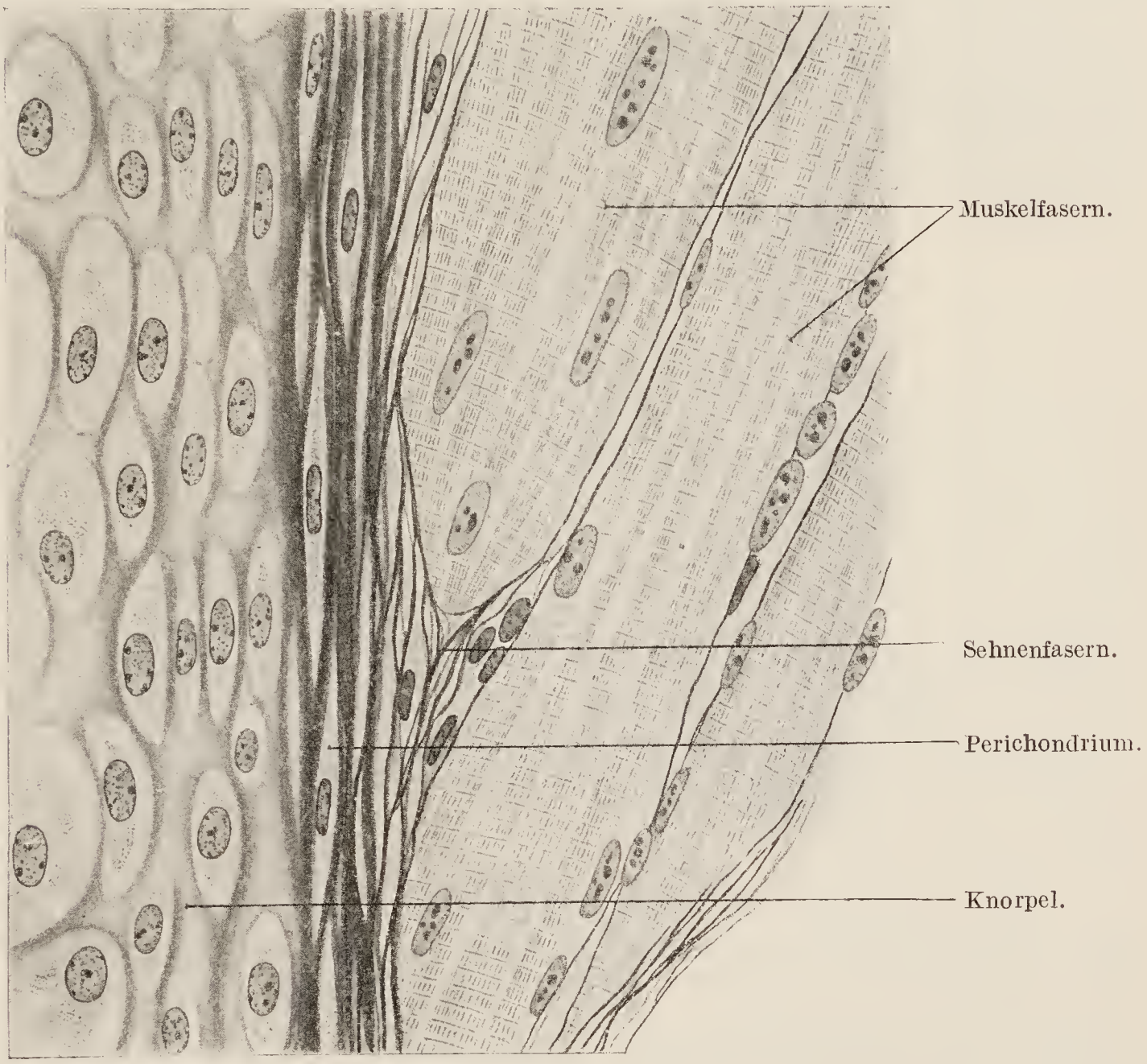

Fig. 126.

Ansatz von Muskelfasern am Perichondrium; aus einem dünnen Schnitt durch Rippe und Interkostalmuskeln einer jungen Maus. 750 mal vergrößert. Technik Nr. 89, S. 206.

fasern vor, niemals aber, soviel wir wissen, an der Verbindungsstelle von Muskel und Sehne.

Die Art dieser Verbindung ist noch nicht einwandsfrei festgestellt; von manchen Autoren wird ein unmittelbarer Übergang der Muskelfibrillen in die Sehnenfibrillen angenommen, andere erkennen die Beweiskraft dieser Präparate nicht an. Sicher besteht aber außerdem eine feste Verbindung der Sehnen mit den Muskelfasern durch Vermittlung von Sehnenfibrillen, die wie ein Korb das abgerundete Ende der Muskelfasern umgeben und in das Sarkolemm, zum Teil auch in das Perimysium der einzelnen Muskelfaser übergehen (Fig. 126). Beim Ausstrahlen quergestreifter Muskelfasern in Haut oder Schleimhaut stehen diese durch

zugespitzte oder geteilte Enden mit Sehnen in Verbindung, die entweder ganz oder teilweise aus elastischen Fasern bestehen. Solche elastische Sehnen üben im Bindegewebe ausstrahlend eine schwache, aber gleichmäßige Wirkung auf die Bewegung der Oberfläche aus.

Längere Sehnen (besonders diejenigen der Extremitätenmuskeln) haben einen ähnlichen Gesamtaufbau wie die Muskeln.

Der Querschnitt der ganzen Sehne, sowie derjenige einzelner Bündel ist stets beträchtlich kleiner wie derjenige der zugehörigen Muskelteile. Ein Peritenonium internum umschließt die einzelnen Schnenbündel, ein Peritenonium externum die ganze Sehne.

Die Faszien zeigen zum Teil den gleichen Bau wie die Sehnen, zum Teil sind sie mit elastischen Fasern reichlich versehene, bindegewebige Häute; letzteres ist der Fall da, wo die Faszien nur Hüllen um die Muskeln, nicht aber Ansatzflächen für Muskelfasern bilden.

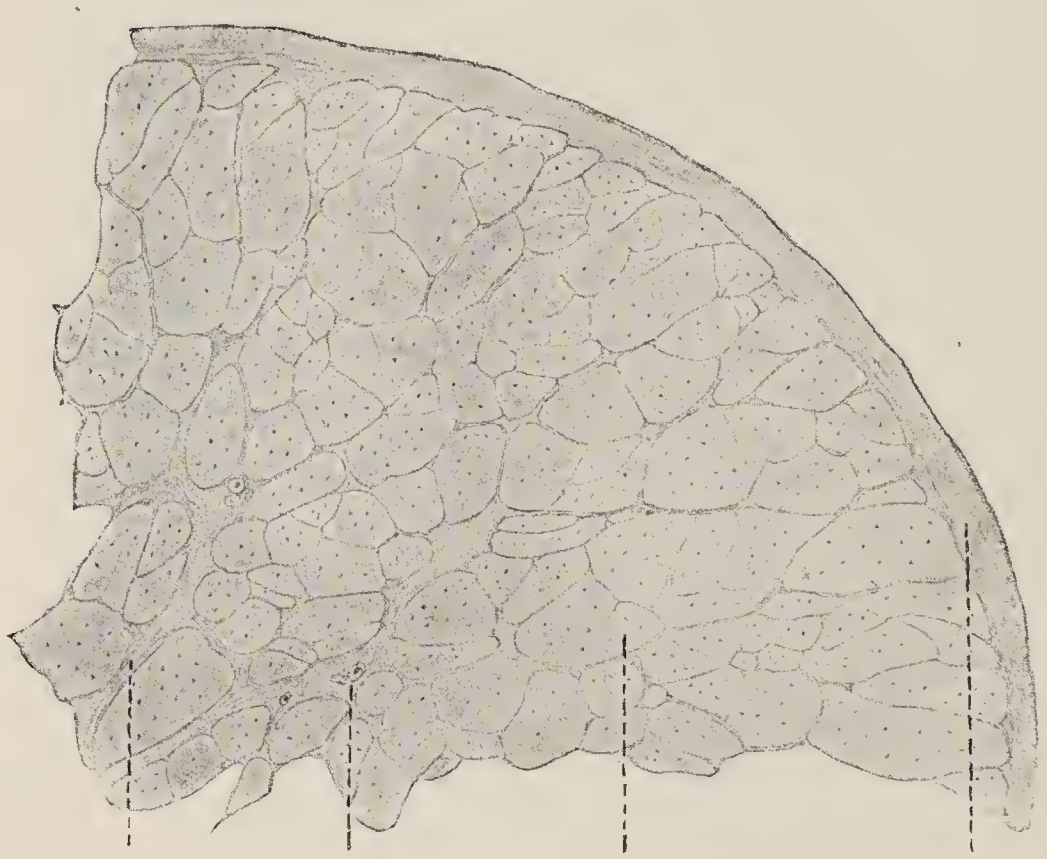

Fig. 127.

Stück eines Querschnittes einer Sehne eines erwachsenen Menschen. 40 mal vergrößert. Die dunklen Punkte in den Sehnenbündeln sind Bindegewebszellen. Technik Nr. 88, S. 205.

Die als Gleiteinrichtungen anzusehenden Schleimbeutel und Sehnenscheiden sind im Perimysium bzw. Peritenonium sekundär entstandene Lücken, die mit einer geringen Menge klarer Flüssigkeit angefüllt sind. Ihre Wand besteht aus einer verschieden dicken Lage von Bindegewebe mit elastischen Fasern, dessen Innenfläche stellenweise von einem meist einfachen Plattenepithel („Endothel“) überkleidet wird. Wo das Endothel fehlt, ist das Bindegewebe derb und reich an rundlichen, den Knorpelzellen ähnlichen Elementen. In den meisten Sehnenscheiden kommen kleine, den Synovialzotten vollkommen gleichende, blutgefäßführende Fortsätze vor.

Diese reichen bei den oft sehr langen Sehnenscheiden von der Außenfläche der Wandung bis an die Sehnenoberfläche und enthalten die sehr feinen zur Versorgung der Sehne notwendigen Blutgefäße.

Die Blutgefäße der quergestreiften Muskeln sind sehr zahlreich und gleichmäßig verteilt, die Kapillaren gehören zu den feinsten des menschlichen Körpers und bilden ein den Muskelfasern dicht anliegendes Netz langgestreckt rechteckiger Maschen; die Venen sind bis in die feinsten Ästchen mit Klappen versehen. Die spärlichen Lymphgefäße verlaufen mit den Verästelungen der kleinen Blutgefäße.

Über die teils sensiblen, teils motorischen Nerven der quergestreiften Muskeln sowie über die Muskelspindeln s. bei Nervenendigungen.

Die Blutgefäße der Sehnen und der schwächeren Faszien sind sehr spärlich und nur in dem lockeren, die Sehnenbündel umhüllenden Bindegewebe enthalten; die Sehnenscheiden dagegen und die Schleimbeutel sind reich an Blutgefäßen. Lymphgefäße finden sich nur an der Oberfläche der Sehnen.

Die markhaltigen Nerven der Sehnen laufen zum Teil in ein dichtes Netz markloser Nervenfasern aus, zum Teil aber gehen sie meist in spindelförmige Auftreibungen der Sehnen, in die sogenannten „Sehnenspindeln“ über (s. S. 268). Auch Endkolben und Lamellenkörperchen (s. S. 266) finden sich in Perimysien, Sehnen, Faszien und Sehnenscheiden.

Technik.

Nr. 87. Bündel quergestreifter Muskeln. Man mache mit einem scharfen Rasiermesser in einen parallelfaserigen Muskel (z. B. in einen Adduktor des Kaninchens) einen tiefen, quer zum Faserverlauf gerichteten Einschnitt und 2—3 cm abwärts von diesem einen zweiten Schnitt, verbinde beide durch Längsschnitte und präpariere, ohne zu zerren, das so umschriebene Stück vorsichtig heraus. Fixieren in 100 ccm Kalibichromat-Essigsäure (s. weiter S. 15). Querschnitte ungefärbt in verdünntem Glyzerin betrachten. Man sieht sehr verschieden dicke Muskelfasern; die ganz dünnen sind querdurchschnittene Enden. Obwohl die Muskelfasern zylindrisch sind, also im Durchschnitte rund sein sollen, erscheinen sie hier durch gegenseitigen Druck unregelmäßig polygonal. Das Perimysium der einzelnen Muskelfasern ist besser bei starken Vergrößerungen (240mal) und Färbung nach van Gieson (S. 42), die Cohnheimschen Felder (Fig. 80, S. 128) nur an dünnen Mikrotomquerschnitten zu sehen. Muskelspindeln lassen sich leicht an den Querschnitten des menschlichen M. omohyoideus finden (Fig. 124).

Nr. 88. Sehnen. Man schneide ein 5—10 cm langes Stück einer Sehne aus und lasse dasselbe an der Luft (nicht an der Sonne) trocknen. Dünne Sehnen (z. B. die des M. flexor. digit. pedis) sind bei Zimmertemperatur schon nach 24 Stunden hinreichend trocken, dickere bedürfen mehrerer Tage. Dann stelle man mit dem Skalpell (nicht mit dem Rasiermesser) eine glatte Querschnittfläche dar, und schnitzle feine Späne von der Sehne, indem man den Daumen der rechten Hand an die eine Seite, das von den übrigen Fingern gehaltene Skalpell an die andere Seite der Sehne ansetzt. Die meist sehr kleinen Späne werden in ein Schälchen mit destilliertem Wasser geworfen und nach 2 Minuten in einem Tropfen destillierten Wassers betrachtet (Fig. 127); will man konservieren, so färbe man in 3 ccm Pikrokarmin (5 Minuten lang) und schließe in verdünntem Glyzerin (S. 48) ein. Sehr häufig sieht man auf dem Querschnitte eine das ganze Präparat durchziehende Streifung, welche durch die Messerführung entstanden ist.

Einen zweiten Schnitt bringe man ungefärbt in einem Tropfen Wasser auf einen Objektträger und lasse dann unter dem Deckglase einen Tropfen Essigsäure zufließen. Die Randpartien des Querschnittes werden alsbald zu gewundenen Bändern aufquellen (Essigsäurereaktion des Bindegewebes S. 117).

Nr. 89. Muskeln und Sehnen. Man fixiere eine junge (10—20 Tage alte) weiße Maus mit Sublimatkochsalzlösung (S. 16, § 4, 8) und behandle sie entsprechend (S. 16) weiter, schneide dann aus der Brustwand ein Stück heraus, das etwa drei Rippenknorpel mit den dazwischen verlaufenden Interkostalmuskeln enthält, bette in Zelloidinparaffin (S. 25) ein. Die 5 μ dicken Schnitte werden aufgeklebt und nach Nr. 48 b gefärbt (s. Fig. 126).

Andere, zum Teil sehr komplizierte Methoden siehe in den Büchern über Mikroskopische Technik (S. 32).

2. Skelettsystem.

Die Zusammensetzung des Skelettsystems aus Knorpel, Knochen, Bindegewebe, die mannigfachen speziellen Einrichtungen, sowie die Art der Verbindung mit dem Muskelsystem werden durch einige Angaben aus der Entwicklung des Skelettsystems verständlich.

Die Knochen sind verhältnismäßig spät auftretende Bildungen. Es gibt eine embryonale Zeit, in welcher Muskeln, Nerven, Gefäße, Hirn, Rückenmark usw. schon wohl ausgebildet sind, vom Knochen aber noch keine Spur vorhanden ist. In jener Zeit wird das Skelett des Körpers durch embryonales Bindegewebe und hyalinen Knorpel gebildet. Mit Ausnahme einiger Teile des Schädels und fast aller Teile des Gesichtes sind alle später knöchernen Teile des Skelettes erst durch Knorpel vertreten; so finden wir z. B. bei der oberen Extremität Humerus, Radius, Ulna, Carpus und die Skeletteile der Hand als Knorpelstücke, die aber nicht wie der spätere Knochen hohl, sondern durchaus solid sind. An die Stelle dieses Knorpelskelettes tritt nun allmählich das knöcherne Skelett. Die zuerst auftretende Knochensubstanz entsteht aber zumeist an Stellen des Körpers, die einer knorpeligen Stütze entbehren, also ohne Anlehnung an Knorpel; so entstandene Knochen nennen wir Bindegewebsknochen (die Seitenteile des Schädels, das Schädeldach und fast alle Gesichtsknochen, zum Teil auch die Klavikula).

Zu den knorpelig vorgebildeten Knochen gehören dagegen: sämtliche Knochen des Stammes, der Extremitäten, der größte Teil der Schädelbasis (Hinterhauptbein mit Ausnahme des oberen Teiles der Schuppe desselben, Keilbein mit Ausnahme der inneren Lamelle des Proc. pterygoideus, Felsenbein und die Gehörknöchelchen, Siebbein und die untere Nasenmuschel) und das Zungenbein.

a) Bei den sogenannten Bindegewebsknochen liegen die Verhältnisse am einfachsten.

Hier verläuft die Bildung der Knochensubstanz wie es auf S. 112 geschildert wurde (vgl. Fig. 64). Die Knochen wachsen durch Bildung immer neuer Knochenmassen an den Rändern (flächenhaftes Wachstum) und an den Oberflächen (Dickenwachstum); die Folge reichlicher Knochenablagerung an den Oberflächen ist, daß später bei diesen Knochen außen und innen kompakte Knochenschalen und dazwischen spongiöse Knochen-

substanz (s. S. 214) (hier Diploe genannt) gefunden werden. Die Bindegewebslagen an der inneren und äußeren Oberfläche der Knochen stehen mit ihren Fibrillen zum Teil in unmittelbarer Verbindung mit den Fibrillen der Knochensubstanz selbst; setzen Muskeln an der Knochenoberfläche an, so gehen deren Sehnenfibrillen unmittelbar in das den Knochen umhüllende Bindegwebe und durch dieses in den Knochen über. Muskel, Sehne und Knochensubstanz stellen also ein in sich zusammenhängendes System schon von der Entwicklung her dar.

Die Art des Knochenwachstums und seine Einordnung in das allgemeine Körperwachstum bedingen es, daß die Knochensubstanz in ihrem Bestande dauernd erneuert werden muß. Das harte Knochengewebe kann nur durch Apposition wachsen, ist dagegen nicht dehnbar. Soll die anfangs sehr kleine Form eines Skeletteiles (z. B. des Unterkiefers eines 3monatigen Embryos) in diejenige des Erwachsenen übergeführt werden, dabei aber jederzeit den an sie gestellten Anforderungen entsprechen, so darf nicht nur neue Knochensubstanz gebildet, sondern es müssen auch schon gebildete Teile wieder entfernt werden. Fast überall, wo eine solche Resorption von Knochensubstanz stattfindet, sieht man grubige, meist scharf begrenzte Vertiefungen an den Knochenrändern („Howshipsche Lakunen“); in ihnen liegen — wahrscheinlich durch Verschmelzung vorher nur durch feine Fortsätze miteinander verbundener Bindegewebszellen entstanden, also synzytiale (s. S. 153) — Riesenzellen, die man als Osteoklasten (Knochenbrecher) bezeichnet (s. Fig. 128).

b) Entwicklung knorpelig vorgebildeter Knochen. Schwerer zu übersehen ist die Entstehung der Bewegungsapparate dort, wo der Bildung der knöchernen Stützsubstanz Knorpelbildung vorausgeht.

Der Knorpel verschwindet in diesen Skeletteilen bis auf geringe Reste (besonders Gelenkknorpel) vollkommen; sein frühes Auftreten in der Ontogenese wird einmal dadurch verständlich, daß wir Wirbeltiere kennen, deren Skelett zeitlebens aus Knorpel aufgebaut ist (Cyclostomen, Selachier), so daß man annimmt, daß die Knorpelsubstanz auch phylogenetisch älter ist. Außerdem spielt aber anscheinend der Knorpel beim Formen und Wachsen dieser Skeletteile eine große Rolle. Vor allem kommt dabei die Fähigkeit des Knorpels interstitiell zu wachsen in Betracht.

Man darf auch wohl annehmen, daß die sehr frühe Verbindung der meisten knorpelig vorgebildeten Skeletteile mit Muskeln die Notwendigkeit mit sich brachte, das Stützgewebe an diesen Stellen so früh zu verhärten, zu einer Zeit, wo Knochenbildung noch nicht in Frage kommt. So bietet die knorpelige Vorstufe eines Knochens den frühdifferenzierten Muskeln die notwendige Ansatzfläche und bestimmt den Lageort und die Form des später entstehenden Knochens.

Bei der Umwandlung dieser Knorpel in Knochen gehen zwei Prozesse Hand in Hand, die Neubildung von Knochengewebe, die in allen wesentlichen Punkten mit derjenigen bei den Bindegewebsknochen übereinstimmt, und die Zerstörung des Knorpels; letztere gibt Veranlassung

zu sehr komplizierten Bildern. Topographisch sehen wir an zwei Orten zunächst relativ unabhängig voneinander Knochensubstanz entstehen: 1. an der äußeren Oberfläche des Knorpels (perichondraler Knochen), 2. im Inneren des Knorpels (enchondraler Knochen).

1. Die perichondrale Ossifikation (wir besprechen hier nur die Entwicklung eines Röhrenknochens) beginnt damit, daß aus dem perichondralen Bindegewebe unter Anteilnahme von Osteoblasten in der Mitte der Diaphyse ein sich allmählich verstärkender Knochenmantel gebildet wird.

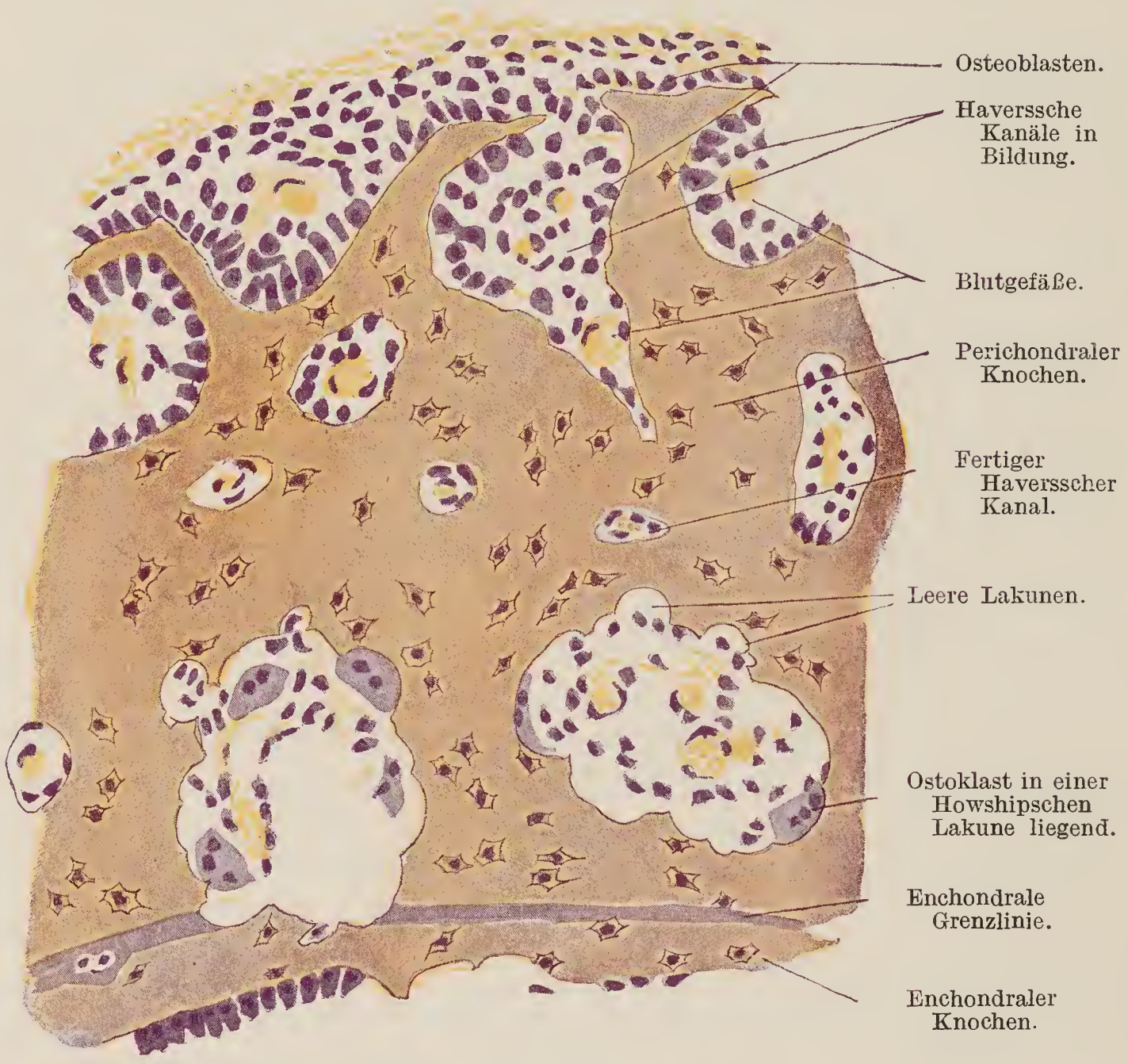

Fig. 128.

Stück eines Querschnittes durch einen Röhrenknochen einer neugeborenen Katze. Die zwei großen Hohlräume unten sind Haverssche Räume. 240 mal vergr. Technik Nr. 90, S. 224.

In der Mitte des Skelettstückes stets dicker, verdünnt sich die Schale nach den Epiphysen zu, so daß diese selbst ohne Knochenmantel bleiben.

Die perichondrale Knochenrinde entsteht nicht in fortlaufender, gleichmäßig dicker Schichte, sondern man bemerkt an vielen Stellen Vertiefungen der Knochenrinde, in denen Blutgefäße, umgeben von Osteoblasten liegen; anfangs sind diese Vertiefungen nur gegen die Peripherie offene Rinnen; mit immer vorschreitender Verdickung der perichondralen Knochenschichten werden die Rinnen von außen geschlossen und stellen nun gefäßhaltige Kanäle (Haverssche Kanäle) dar. Durch die Tätigkeit der in den Haversschen Kanälen eingeschlossenen Osteoblasten (Fig. 128) werden neue Knochenschichten, die späteren Haversschen Lamellen gebildet.

2. Gleichzeitig mit dem ersten Auftreten von Knochensubstanz im Perichondrium machen sich die ersten Anzeichen des enchondralen Verknöcherungsvorganges bemerkbar. Die ersten Veränderungen bestehen hier darin, daß an einer bestimmten Stelle des Knorpels die Zellen sich vergrößern, sich teilen, so daß mehrere in einer Knorpelhöhle liegen; dann wird die Grundsubstanz selbst durch Einlagerung von Kalksalzen feinkörnig getrübt, sie verkalkt. Solche Stellen sind bald mit unbewaffnetem Auge zu bemerken und heißen Ossifikationspunkte (oder besser Verkalkungspunkte (Fig. 129). Die vom Verkalkungspunkte entfernteren Knorpelpartien wachsen weiter in die Dicke und Länge, während am Verkalkungspunkte selbst kein Wachstum mehr stattfindet; dadurch erscheint jene Stelle des Skelettstückes wie eingeschnürt (Fig. 129). Unterdessen ist an der Oberfläche des Verkalkungspunktes ein an jungen Zellen und Blutgefäßen reiches Gewebe, das osteoblastische Gewebe, aufgetreten. Dieses dringt in den Knorpel ein und bringt die verkalkte Knorpelgrundsubstanz zum Zerfall; die Knorpelzellen werden frei und gehen zugrunde; so ist eine kleine Höhle im Verkalkungspunkte entstanden, sie heißt der primordiale Markraum.

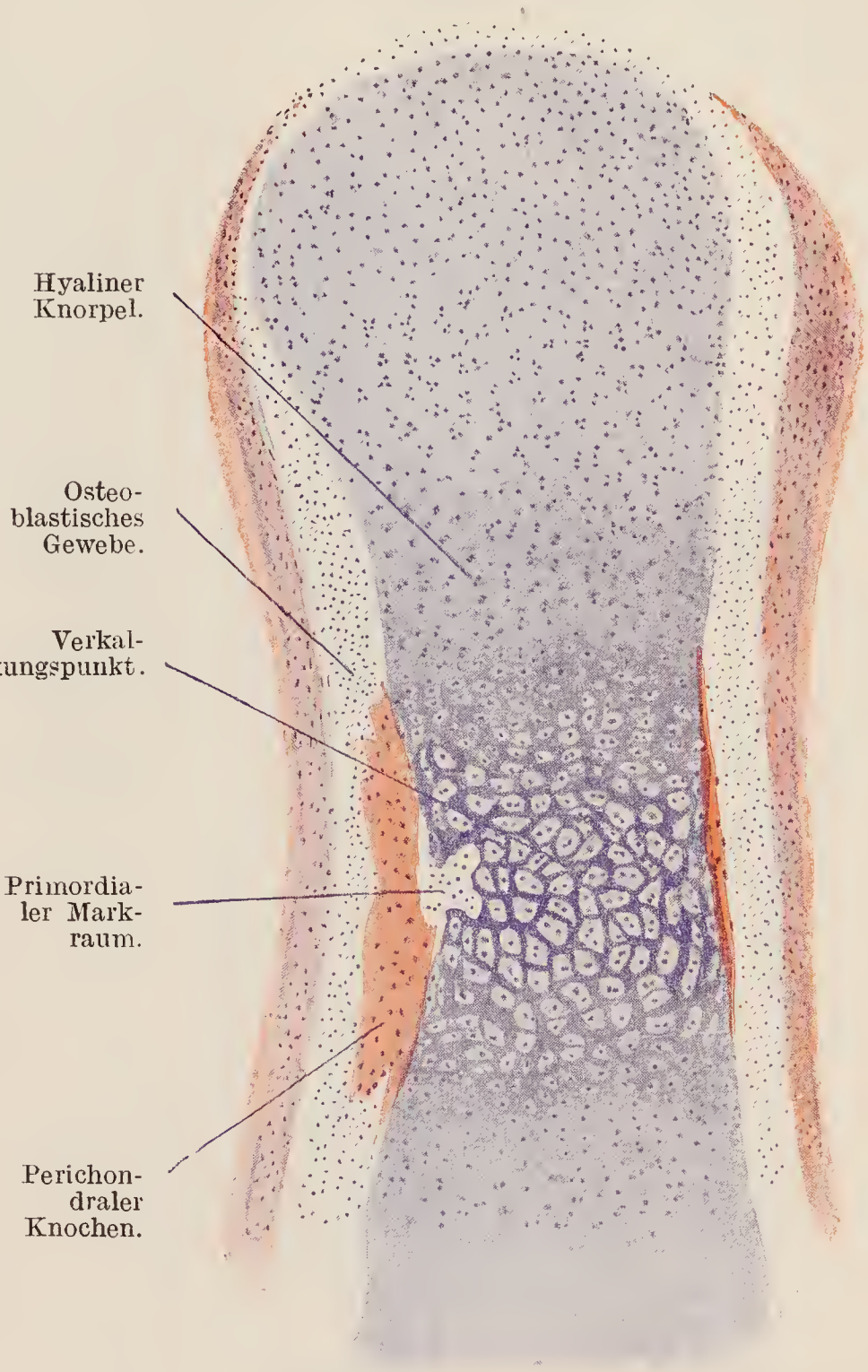

Fig. 129.

Stück eines dorsopalmaren Längsschnittes einer Kleinfingerphalanx eines 6 monatigen menschlichen Fetus. 60 mal vergrößert. Am Verkalkungspunkt sind die Knorpelhöhlen vergrößert und enthalten mehrere Zellen, weiter oben stehen die Knorpelzellen in Gruppen. Jede Gruppe ist durch wiederholte Teilung aus einer Knorpelzelle hervorgegangen. Technik Nr. 90, S. 224.

Die nächste Umgebung desselben macht nun die gleichen Prozesse durch wie zu Beginn, d. h. die Knorpelzellen vergrößern sich, die Knorpel-

grundsubstanz verkalkt. Allmählich erfolgt eine immer mehr fortschreitende Vergrößerung des Markraumes, indem neue Partien des Knorpels einschmelzen. Dabei werden die Kapseln vieler Knorpelzellen eröffnet, die Zellen gehen zugrunde, während die zwischen diesen gelegene verkalkte Knorpelgrundsubstanz sich noch in Form zackiger, in den Markraum ragender Fortsätze (Fig. 130) erhält. Der Markraum ist jetzt eine buchtige Höhle, gefüllt mit Blutgefäßen und mit primärem Knochenmark, d. h. verzweigten Bindegewebszellen, die miteinander anastomosieren. Ein Teil dieser Zellen wird bald zu zytoplasmareichen Elementen, Osteoblasten, die sich nach Art eines einschichtigen Epithels an die Wände des Markraumes anlegen und daselbst zu Knochenzellen werden (s. S. 113). Unterdessen treten weiße Blutzellen in immer steigender Menge auf, die schließlich die Hauptmasse der zelligen Elemente des Knochenmarkes bilden und damit das primäre Knochenmark zum „roten“ (besser sekundären) Knochenmark umwandeln.

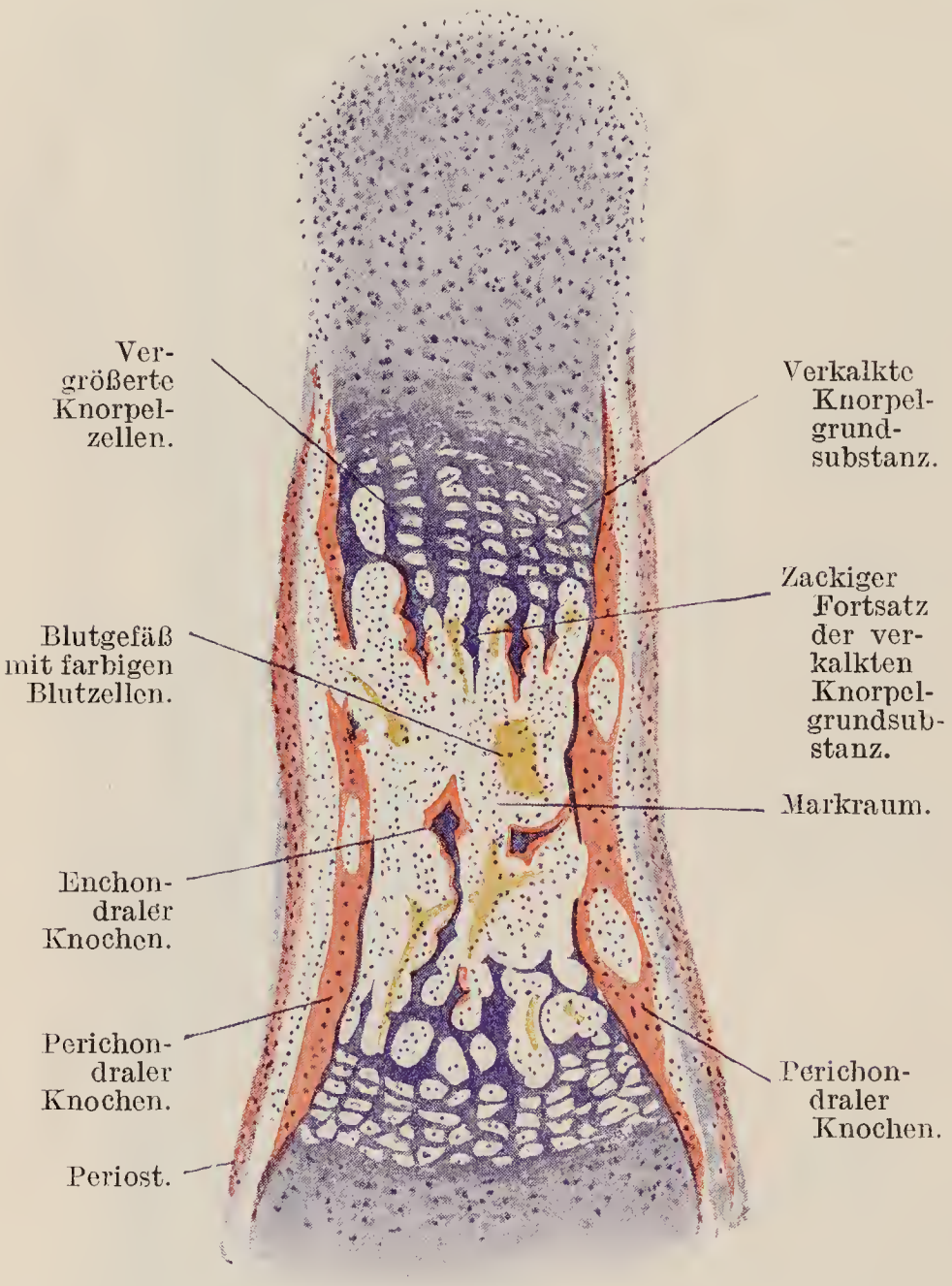

Fig. 130.

Stück eines dorsopalmaren Längsschnittes einer Mittelfingerphalanx eines 4 monatigen menschlichen Fetus. 60 mal vergr. Technik Nr. 90, S. 224.

Die verzweigten Bindegewebszellen behalten zum Teil auch späterhin ihre Form als Retikulumzellen bei (sie bilden miteinander anastomosierend ein Plasmodium, in welchem feine, anfangs interzelluläre Bindegewebsfasern entstehen, die sich dann von den Zellen lösend das Stützgerüst des Knochenmarkes darstellen), zum Teil werden diese Bindegewebszellen zu Fettzellen.

Bald ist nun der Markraum durch die Tätigkeit der Osteoblasten mit einer dünnen, allmählich dicker werdenden Knochentapete ausgekleidet; die oben erwähnten, zackigen Blätter verkalkter Knorpelgrundsubstanz sind rings von jungem Knochen umgeben. So wird nach und nach das

früher solide Knorpelstück in spongiösen Knochen umgewandelt, dessen Bälkchen noch Reste verkalkter Knorpelgrundsubstanz enthalten(Fig.132).

An diesen Resten verkalkter Knorpelsubstanz läßt sich enchondral entstandener Knochen mit Sicherheit von perichondral gebildetem unterscheiden. Ebenso

Fig. 131.

Stück eines dorsopalmaren Längsschnittes der zweiten Fingerphalanx eines 4monatigen menschlichen Fetus. 230mal vergr. Im enchondralen Knochen fehlen noch Knochenhöhlen mit Knochenzellen. Technik Nr. 90, S. 224.

wie bei den Bindegewebsknochen bewirkt auch hier die vorzugsweise innen (s. Fig. 128) stattfindende Resorption den Schwund der anfangs gebildeten Knochensubstanz; dieser Resorption fallen in erster Linie die enchondral gebildeten Knochenspangen zum Opfer.

Aus dem Knorpelstücke ist durch Auflösung des Knorpels und durch Ersatz desselben durch Knochen (enchondrale Ossifikation), sowie durch

Auflagerung neuer Knochenmassen von außen (perichondrale Ossifikation), ein Knochen geworden.

Das Wesen der vorstehend beschriebenen Prozesse besteht in einer Auflösung des ursprünglich knorpeligen Skelettstückes und in einer Neubildung desselben durch Entwicklung von Knochensubstanz. Man nennt diesen Modus der Knochenbildung den neoplastischen Typus. An der Gelenkgrube des Schläfenbeins, an der Gaumennaht, am Unterkiefer, an der Tuberositas radii, der Spina scapulae und an den Spitzen der Endphalangen findet man Stellen, an denen Knorpelgewebe in Knochengewebe direkt überzugehen scheint (Fig. 133). Man hat daraus den Schluß gezogen, daß hier eine direkte Umwandlung von Knorpelgrundsubstanz

Fig. 132.

Stück eines Querschnittes der Humerusdiaphyse eines 4monatigen menschlichen Fetus. 80mal vergrößert. Technik Nr. 90, S. 224. (Die dunkelroten Linien unter den Osteoblasten sind unverkalkte Knochengrundsubstanz.)

in Knochengrundsubstanz, von Knorpelzellen in Knochenzellen stattfindet und hat diesen Prozeß den metaplastischen Typus genannt. Der Schluß ist unberechtigt, es handelt sich hier nicht um Umwandlung einer ausgebildeten Knorpelzelle in eine Knochenzelle, sondern um Leistungen indifferenter Bildungen des Periosts, die zeitweise Knorpel, zeitweise Knochen liefern (s. auch S. 111). Knochen, die einen metaplastischen Typus zeigen, sind in ihrer ersten Anlage entweder perichondrale oder Bindegewebsknochen.

Weiteres Wachstum der knorpelig vorgebildeten Knochen.

a) Röhrenknochen. Viel später als die Verknöcherung der Diaphyse beginnt diejenige der Epiphysen. So entsteht im Humerus der

Ossifikationspunkt in der Diaphyse in der 8. Fetalwoche, in den Epiphysen im ersten Lebensjahre. Blutgefäße wachsen in den verkalkenden Knorpel, welcher anfangs nur auf dem Wege der enchondralen, später auch der perichondralen Ossifikation zu Knochen umgewandelt wird. Knorpelig bleiben nur 1. immer, die Oberfläche als Gelenkknorpel, 2. vorübergehend bis zu vollendetem Wachstum eine zwischen Diaphyse und Epiphyse bestehende Zone, die Epiphysenfuge; hier findet ein lebhaftes Wachstum des Knorpels statt, der durch Ausdehnung der primordialen Markräume der Diaphyse und der Epiphysen fortwährend in Knochen umgewandelt wird. Auf diese Weise wächst der Knochen

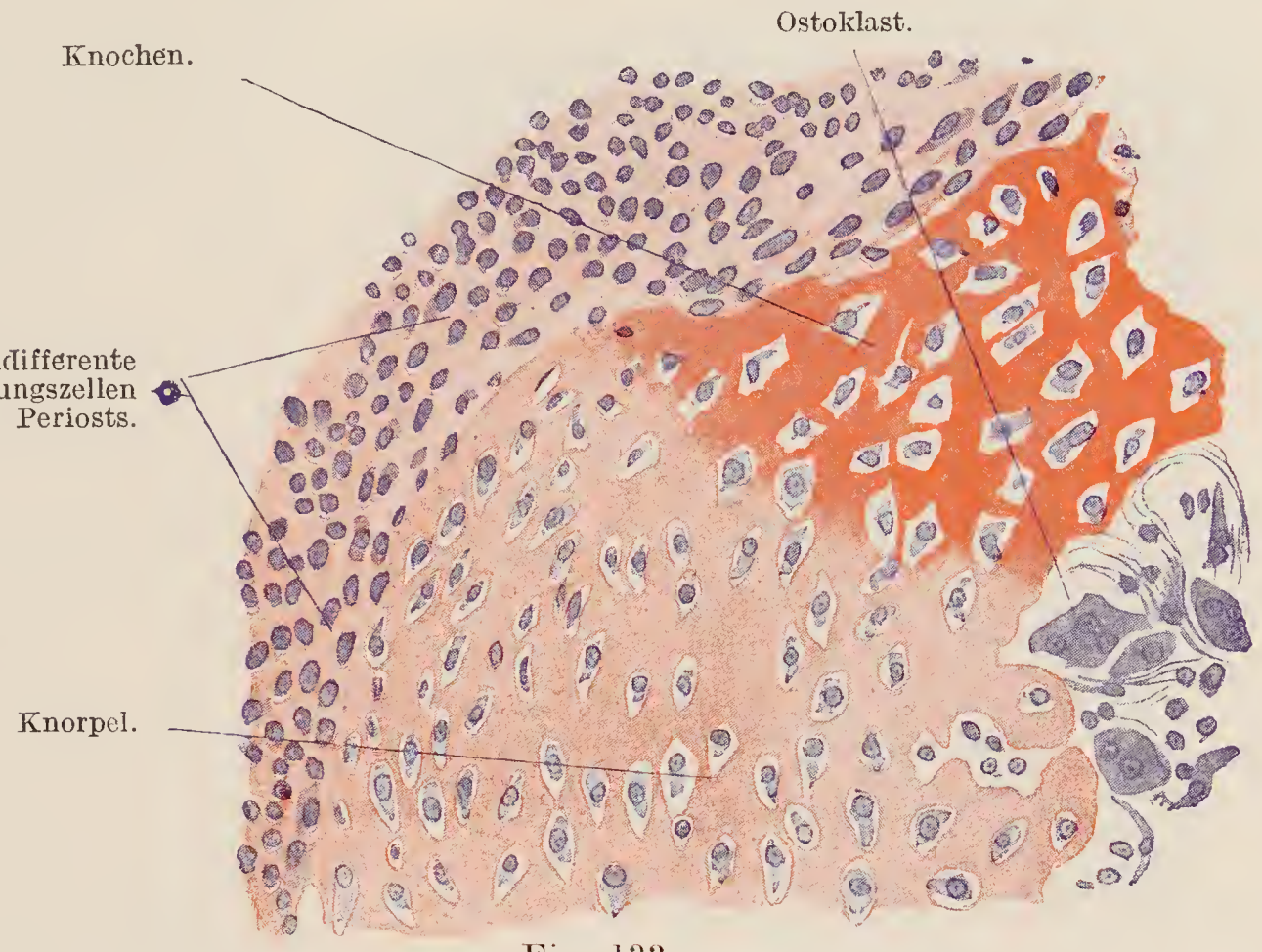

Fig. 133.
Stück eines Schnittes durch den harten Gaumen einer neugeborenen Katze. 240 mal vergrößert. Technik Nr. 90, S. 224.

in die Länge. Das Dickenwachstum geschieht durch Auflagerung, „Apposition“, immer neuer periostaler Knochenschichten.

Ein „interstitielles“, durch Vermehrung der zwischen den Knochenhöhlen befindlichen Grundsubstanz bedingtes Wachstum kommt nur in ganz geringem Grade bei jüngster Knochensubstanz vor. Hier liegen die Knochenzellen viel dichter als in späteren Stadien.

b) Kurze Knochen ossifizieren wie die Epiphysen anfangs nur enchondral; erst nach Auflösung der letzten oberflächlichen Reste von Knorpelsubstanz wird eine perichondrale Knochenrinde gebildet.

c) Bei platten Knochen beginnt die Verknöcherung erst perichondral, dann enchondral.

Beim Erwachsenen besteht also das Skelett zum überwiegenden Teil aus Knochensubstanz; Knorpel ist nur an Verbindungsflächen von Knochen, am häufigsten als Angrenzung gegen Gelenke erhalten geblieben.

Die Gelenke bilden sich schon zu einer Zeit aus, wo das gesamte Skelett noch vorwiegend knorpelig ist (s. u. S. 220).

Die zum Aufbau der Eingeweide gehörigen, im Respirationstraktus reichlich vorkommenden Knorpel werden dort besprochen.

Die Knochen.

Durchsägt man einen frischen Röhrenknochen, so sieht man ohne weiteres, daß das Gefüge seiner Diaphyse nicht allenthalben das gleiche ist. Die Hauptmasse der Peripherie stellt eine sehr feste, harte, anscheinend gleichartige Substanz dar; wir nennen diese „Substantia compacta“; gegen die axiale Höhle des Knochens finden wir dagegen feine Knochenblättchen und -bälkchen, die in den verschiedensten Richtungen zusammenstoßend ein unregelmäßiges Maschenwerk bilden; dieses heißt Substantia spongiosa. Die axiale Höhle des Knochens sowie die Maschen der Substantia spongiosa sind mit einer weichen Masse, dem Knochenmarke, ausgefüllt; die Oberfläche des Knochens wird von einer faserigen Haut, dem Periost, überzogen. Die Epiphysen dagegen und die kurzen Knochen bestehen vorwiegend aus spongiöser Substanz, während die kompakte Substanz nur auf eine schmale Zone an der Peripherie beschränkt ist. Platte Knochen haben bald dickere, bald dünnere Rinden kompakter Substanz, während das Innere von spongiöser Substanz erfüllt wird.

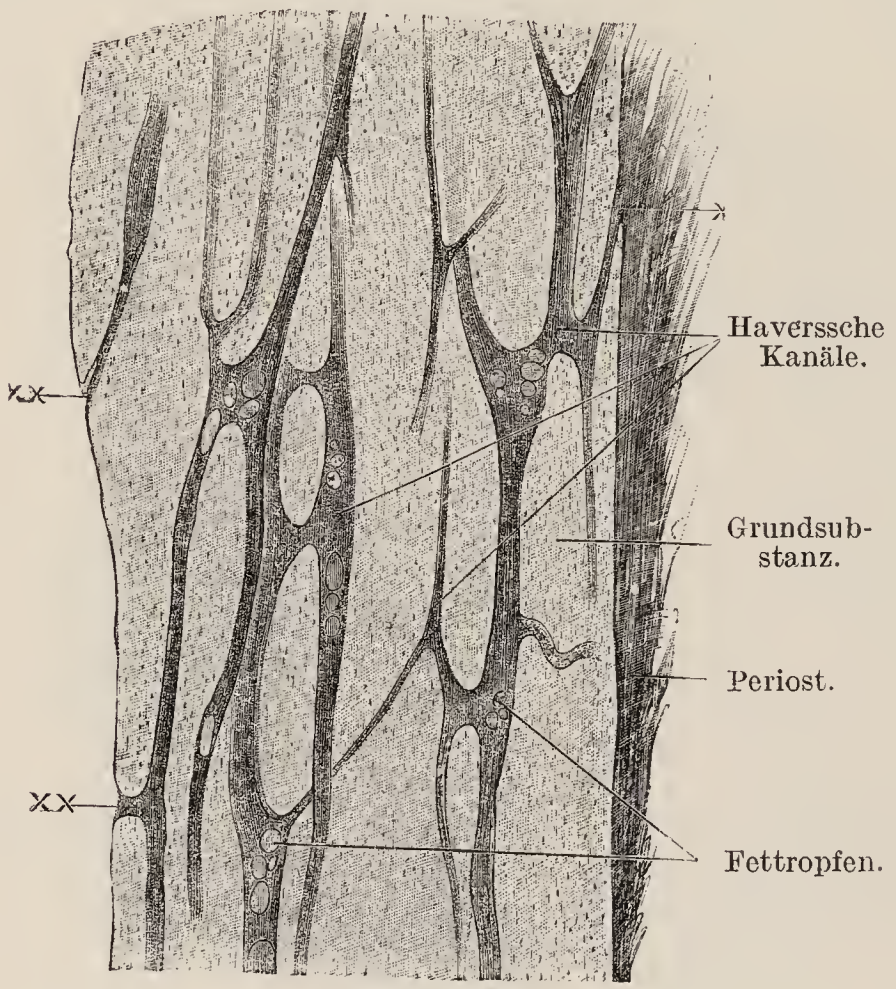

Fig. 134.
Stück eines Längsschnittes durch einen Metakarpalknochen des Menschen. 30 mal vergr. Im Präparate sind in den Haversschen Kanälchen Fettropfen zu sehen. Bei × münden die Haversschen Kanäle auf die äußere, bei ×× auf die innere Oberfläche des Knochens. Technik Nr. 92, S. 226.

Die Substantia spongiosa besteht nur aus Knochengewebe (S. 112), die Substantia compacta enthält dagegen außer den bekannten Knochenkanälchen und -höhlen ein zweites System gröberer, 22—110 μ weiter Kanäle, welche sich ab und zu dichotomisch teilen und ein weitmaschiges Netzwerk bilden. Die gröberen Kanäle enthalten die Blutgefäße und heißen die Haversschen Kanäle. Ihre Verlaufsrichtung ist in den Röhrenknochen, in den Rippen, im Schlüsselbeine und im Unterkiefer eine der Längsachse des Knochens parallele; in kurzen Knochen wiegt eine

Richtung vor, z. B. bei Wirbelkörpern die senkrechte; in platten Knochen endlich verlaufen die Haversschen Kanäle der Oberfläche der Knochen parallel, nicht selten in Linien, die von einem Punkte sternförmig ausstrahlen, z. B. am Tuber parietale. Die Haversschen Kanäle münden an der äußeren (Fig. 134 ×), wie inneren (Fig. 134 ××), gegen die Substantia spongiosa gekehrten Fläche frei aus.

Die Lamellen des kompakten Knochengewebes lassen nach ihrem Verlaufe drei, durch reichlichere Kittsubstanz („Kittlinien") scharf voneinander getrennte Systeme (Fig. 136) unterscheiden; ein System konzentrisch um die Haversschen Kanäle angeordneter Lamellen, sie erscheinen an Querschnitten als eine Anzahl (8—15) konzentrisch um den Haversschen Kanal gelegter Ringe. Man nennt diese Lamellen die Haversschen oder Speziallamellen. Die Durchschnitte der Haversschen Lamellensysteme stoßen zum Teil aneinander, zum Teil aber werden sie von in anderer Richtung geschichteten Knochenlamellen auseinander gehalten. Wir nennen diese mehr unregelmäßig zwischen den Haversschen Lamellensystemen verlaufenden Lamellen die interstitiellen oder Schaltlamellen; sie hängen mit einem dritten oberflächlichen Lamellensysteme zusammen, das der äußeren Oberfläche des Knochens parallel verläuft: das ist das System der äußeren Grundlamellen (Generallamellen); an der inneren Oberfläche findet man zuweilen ähnlich verlaufende Lamellen, welche innere Grundlamellen heißen. —

Fig. 135.

Stück eines Schnittes durch eine Fingerphalanx eines Erwachsenen. Färbung der Fibrillen nach S. 39, 11. 80 mal vergr. Nur die Fibrillen haben sich geschwärzt, die fibrillenfreie Kittsubstanz erscheint, da wo sie in größeren Mengen vorliegt, als weiße „Kittlinie". Auch die an das Lumen der Haversschen Kanäle grenzende Knochengrundsubstanz ist hier frei von Fibrillen. Die Fibrillenbündel selbst sind bei dieser schwachen Vergrößerung nicht sichtbar (vgl. dagegen Fig. 66).

Die Richtung der Fibrillenbündel ist dabei sehr wechselnd. Die eine Haverssche Lamelle kann aus senkrecht, die andere aus parallel zur Längsachse der Haversschen Kanäle gestellten Bündeln bestehen; in anderen Fällen bilden die Bündel sich kreuzende Geflechte mit rhomboidalen Maschen, nicht selten endlich ist die Richtung der Bündel in einem Winkel von 20—45° zur Längsachse der Haversschen Kanäle gestellt (Fig. 68). Auch in den Schalt- und Grundlamellen verlaufen die

Fibrillenbündel in den verschiedensten Richtungen. (Häufig ist die dem Kanal zunächst liegende Grundsubstanz fibrillenfrei [Fig. 135]).

Die Grundlamellen enthalten in sehr wechselnder Anzahl noch eine andere Art von Gefäßkanälen, welche nicht von ringförmig angeordneten Lamellen wie die Haversschen Kanäle umgeben sind. Man nennt solche Kanäle die „Volkmannschen Kanäle", die darin enthaltenen Gefäße die „perforierenden Gefäße". Sie hängen mit den Gefäßen der Haversschen Kanäle vielfach zusammen; der Übergang der Volkmannschen in die

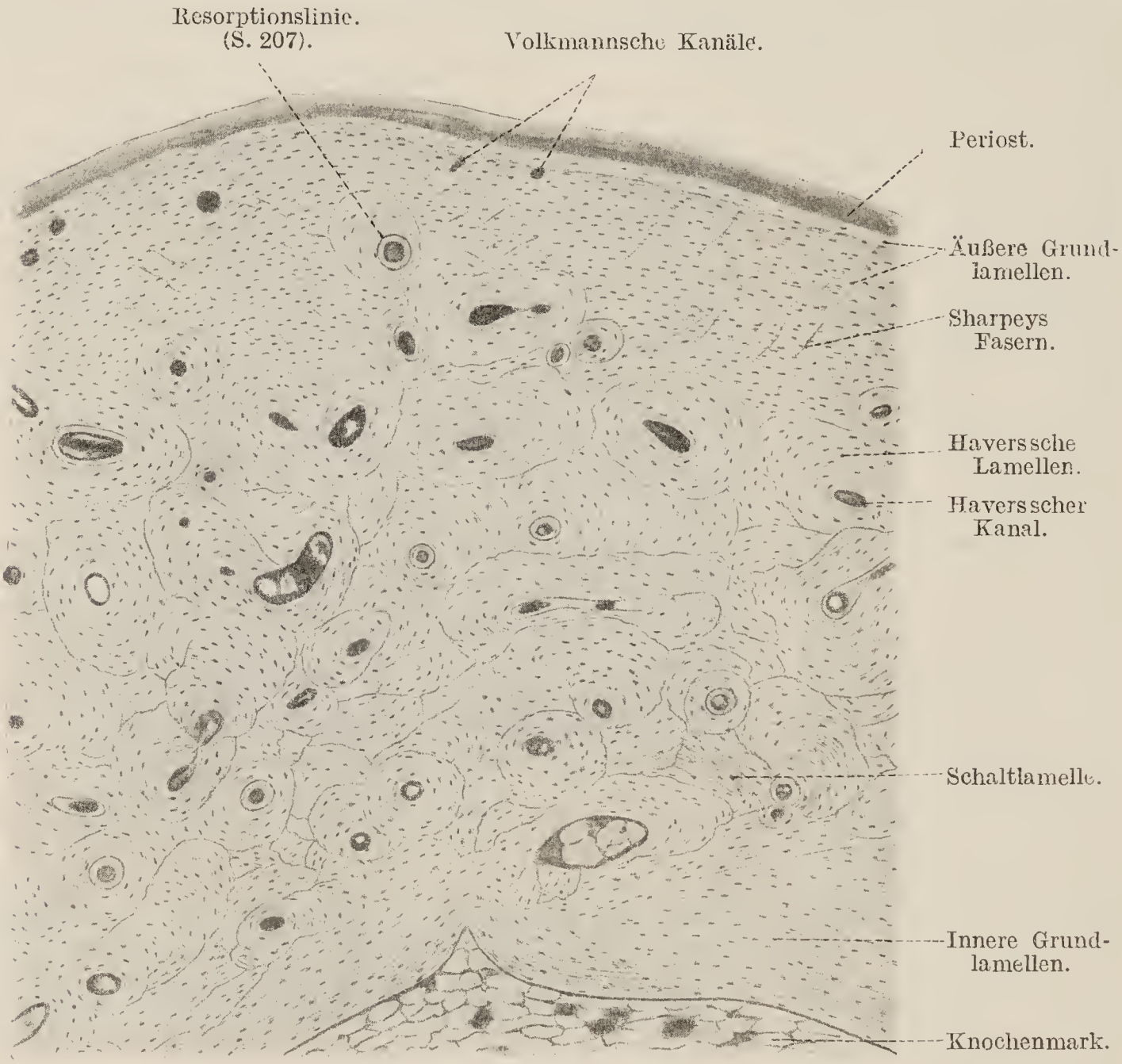

Fig. 136.
Stück eines Querschnittes der Phalanx eines erwachsenen Menschen. Technik Nr. 92, S. 226.

Haversschen Kanäle ist ein ganz allmählicher. Die Knochenhöhlen haben in der Substantia compacta ganz bestimmte Stellungen. In den Haversschen Lamellensystemen stehen sie mit ihrer Längsachse der Längsachse der Haversschen Kanäle parallel, der Fäche nach gebogen, so daß sie auf Querschnitten zum Querschnitte des Haversschen Kanales konzentrisch gekrümmt erscheinen. In den interstitiellen Lamellen sind die Knochenhöhlen unregelmäßig, in den Grundlamellen aber derart gestellt, daß sie mit ihren Flächen den Flächen dieser Lamellen gleichlaufen. Die Knochenkanälchen münden sowohl in die Haversschen Kanäle als auch frei an der Außen- bzw. Innenfläche der Knochen.

Knochenmark.

Das als Bildungsstätte der Blutzellen besonders wichtige Knochenmark nimmt die axialen Höhlen der Röhrenknochen ein, füllt die Maschen der spongiösen Substanz aus und findet sich selbst noch in größeren Haversschen Kanälen. Es ist in frühester Jugend in allen Knochen von roter Farbe; aber schon im Kindesalter beginnt eine proximalwärts fortschreitende Verfettung des Markes, so daß allmählich alle kurzen und langen Knochen der Extremitäten ein gelbes Mark enthalten; alle Knochen

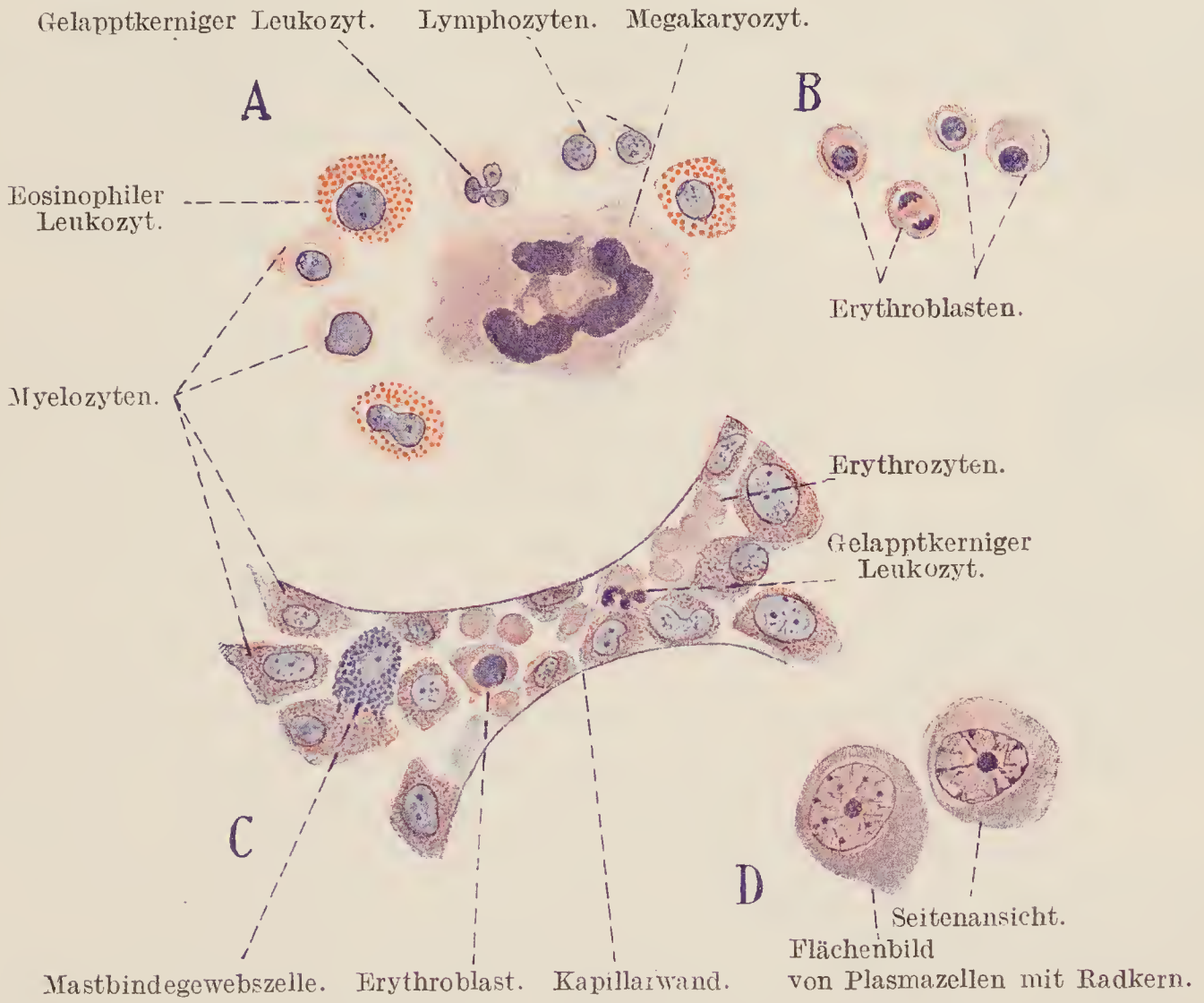

Fig. 137.

Elemente des menschlichen Knochenmarkes, A Femurmark eines 10jähr. Knaben, B aus Durchschnitten durch das Halswirbelmark eines 19jährigen, C des Femur einer 77jährigen, D Rippenmark einer 59jährigen. 900mal vergrößert. D nach Technik Nr. 93 b, S. 226.

des Stammes und der proximale Abschnitt von Humerus und Femur behalten ihr rotes Mark. Bei alten und kranken Personen wird das Mark schleimig, rötlichgelb und wird dann gelatinöses Knochenmark genannt; es ist lediglich durch seine Armut an Fett charakterisiert.

Das Knochenmark besteht aus Bindegewebe und Zellen. Das Bindegewebe ist an den Wänden der großen Markhöhlen zu einer dünnen Haut, dem Endost, entwickelt, das aus feinen Bindegewebsbündeln, die auch sonst im Markraum ausgespannt sind, besteht; im spongiösen Markraume dagegen fehlen die Bündel fast völlig; elastische Elemente sind überhaupt nicht vorhanden.

Die wichtigsten Markzellen sind: 1. feinkörnige, 2. grobkörnige Hämoleukozyten und 3. Erythroblasten. 1. Die feinkörnigen Hämoleukozyten lassen unterscheiden a) Myelozyten, Zellen mit großem rundlichem Kerne; sie sind die weitaus zahlreichsten, liegen vorwiegend im Gewebe zwischen den Gefäßen und fehlen völlig in den Arterien; sie sind durch Entwicklung von Granula aus den bei Erwachsenen spärlich vorkommenden granulafreien „Myeloblasten“ (S. 166) hervorgegangen. b) Gelapptkernige Leukozyten, die vorwiegend in den Blutgefäßen liegen. 2. Die grobkörnigen, eosinophilen Hämoleukozyten sind, in geringer Anzahl vorhanden, innerhalb und außerhalb der Gefäße gelegen. Die Vermehrung aller dieser Formen erfolgt durch Mitose aus ebenso beschaffenen Zellen. 3. Die Erythroblasten (schlechter „Hämatoblasten“) sind runde, kernhaltige Zellen mit homogenem, dem der Erythrozyten gleichendem, gelbgefärbtem Zytoplasma, die in ontogenetisch früher Zeit relativ groß sind. Diese „Megaloblasten“ („primäre Erythroblasten“ werden alsbald ersetzt durch kleinere Formen „Normoblasten“ (sekundäre E.), welche dann die noch alleinige Art der Erythroblasten darstellen. Diese haben anfangs ein deutliches Kerngerüst, das aber später pyknotisch (S. 71) wird. Aus ihnen gehen durch mitotische Teilung die Erythrozyten hervor, die anfangs noch einen Kern besitzen, diesen aber bald durch Zerfall in Stücke („Karyorhexis“ = Kernbruch) und Degeneration im Zellinneren — nach anderen durch Ausstoßung — verlieren, worauf der Erythrozyt die Napfform annimmt. Die sekundären Erythroblasten entstehen hauptsächlich in (nach anderen in der Umgebung von) den Kapillaren der Leber, in geringerem Maße in der Milz. Von der zweiten Hälfte des fetalen Lebens an tritt die Entstehung in den venösen Kapillaren des Knochenmarks immer mehr in den Vordergrund und bleibt beim Erwachsenen fast ausschließlich dort durch das ganze Leben fortbestehen. Die Menge der Erythroblasten schwankt und geht parallel mit der Energie des Blutbildungsprozesses.

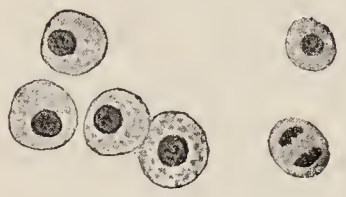

Fig. 138.
Vier primäre, zwei sekundäre Erythroblasten (der untere in Mitose); erstere aus den Dottersackgefäßen eines menschl. Embryo von 8 mm Nackensteißlänge, letztere aus dem Knochenmark eines 19jährigen Hingerichteten. 600mal vergrößert. Technik Zenkers bzw. Müllers Flüssigkeit.

Im Knochenmark kommen ferner vor: sternförmige, ein dem Retikulum lymphatischer Organe ähnliches Gewebe bildende Bindegewebszellen, Fettzellen, Lymphozyten (die kleinen nur in geringer Menge), Plasmazellen, die einen regelmäßigen, oft sehr erheblichen Bestandteil des Knochenmarks bilden, dann Erythrozyten oder Fragmente solcher, oder Pigmentkörperchen einschließende (oft große) Zellen und ganz spärlich, vorzugsweise in der Adventitia der Gefäße gelegene „Mastbindegewebszellen“ (S. 94). Im Knochenmark finden sich endlich Riesenzellen, und zwar a) Megakaryozyten, die einen Kern besitzen, der sehr ver-

schieden gestaltet, bald rund, bald gelappt, band- oder ring- oder netzförmig ist (Fig. 137), und b) Polykaryozyten = Ostoklasten (S. 207), die mehrere, kleine Kerne enthalten (Fig. 133) und im Gegensatz zu den Megakaryozyten stets in der Nähe von Knorpel oder Knochen gelegen sind.

Die außerhalb der Gefäße liegenden Megakaryozyten sind vermutlich Bildungsanomalien von Hämoleukozyten und kommen nur bei Mensch und Säugetier vor. Sie teilen sich beim Menschen wahrscheinlich nur durch pluripolare Mitose (S. 68), und zeigen zuweilen Degenerationserscheinungen am Zytoplasma, die unter Umständen zu völligem Verlust des Zytoplasmas und zur Bildung der sogenannten „Riesenkerne" führen.

Die Polykaryozyten sind Abkömmlinge der ästigen Bindegewebszellen, nach anderen Autoren aber aus der Wand von Blutkapillaren durch Wucherung des Zytoplasmas, Vermehrung der Kerne ihrer Epithel-(Endothel-)zellen und schließlich Abschnürung vom Mutterboden entstanden. Aus Polykaryozyten sollen durch Abschnürung einer einen Kern enthaltenden Zytoplasmaportion wieder einkernige Zellen entstehen können.

Außen werden die Knochen zum größten Teil durch das Periost umhüllt, dessen Bedeutung in mehreren Richtungen zu suchen ist; einmal ist es die hauptsächlichste Bildungshaut für den Knochen, was im Aufbau der inneren Schichte („Fibroelastika") zum Ausdruck kommt; sie ist sehr reich an Bindegewebszellen, unter denen die Osteoblasten eine wichtige Rolle spielen.

Die Lebensdauer dieser Zellen ist sehr groß. Das Periost einer Leiche, kühl aufbewahrt, ist noch nach Tagen imstande, Knorpel- und Knochengewebe zu bilden.

Für die Heilung von Knochenwunden ist die Erhaltung dieser inneren Periostschicht maßgebend; nur von ihr kann eine Neubildung von Knochensubstanz ausgehen. In dem Bindegewebe verlaufen auch zahlreiche, der Längsachse des Knochens parallel ziehende, elastische Fasern.

Die äußere Lage des Periostes (Adventitia) ist charakterisiert durch ihren Reichtum an Blutgefäßen und Nerven und stellt die Verbindung mit den am Knochen ansetzenden Sehnen her; im Zusammenhang damit ist diese Lage sehr reich an derben Bindegewebsbündeln.

Das Periost ist bald lockerer, bald fester mit dem Knochen verbunden; die Verbindung wird hergestellt durch die in den Knochen ein- bzw. austretenden Blutgefäße, sowie durch die zahlrei hen Sharpeyschen Fasern, Bindegewebsbündel, welche sich in die äußeren Grund- und in die an diese sich anschließenden Schaltlamellen einbohren und nach den verschiedensten Richtungen verlaufen (Fig. 139). An Röhrenknochen dringen als Begleiter vieler Sharpeyschen Fasern elastische Elemente aus der Fibroelastica in den Knochen, wo sie ohne Rücksicht auf die lamelläre Struktur des Knochens in den oberflächlicheren Schichten verlaufen. Auch unabhängig von den Sharpeyschen Fasern eindringende elastische Fasern kommen vor. An den Deckknochen des Schädels fehlen elastische Elemente.

Die Blutgefäße des Knochens, des Markes und des Periosts stehen untereinander in ausgiebigster Verbindung, wie sie auch mit ihrer Umgebung in Zusammenhang stehen. Von den zahlreichen venösen und arteriellen Gefäßen des Periosts treten überall in die Haversschen und

Volkmannschen Kanäle kleine Äste (keine Kapillaren) ein, welche an der Innenfläche des Knochens mit den Gefäßen des Markes zusammenhängen. Dieses bezieht sein Blut durch die Arteriae nutritiae, welche auf dem Wege durch die Substantia compacta an diese Äste abgeben und sich im Marke in ein reiches Blutgefäßnetz auflösen. Die Kapillaren des Markes gehen in weite, sehr zartwandige, klappenlose Venen über; von den größeren, ebenfalls klappenlosen Venen verläuft eine mit der Arteria nutritia, während die anderen sich vielfach mit den Venen der kompakten Substanz verbinden. Wirkliche Lymphgefäße finden sich nur in den oberflächlichsten Periostlagen.

Die zahlreichen, markhaltigen und marklosen Nerven sind teils im Periost gelegen, wo sie zuweilen in Lamellenkörperchen endigen, teils

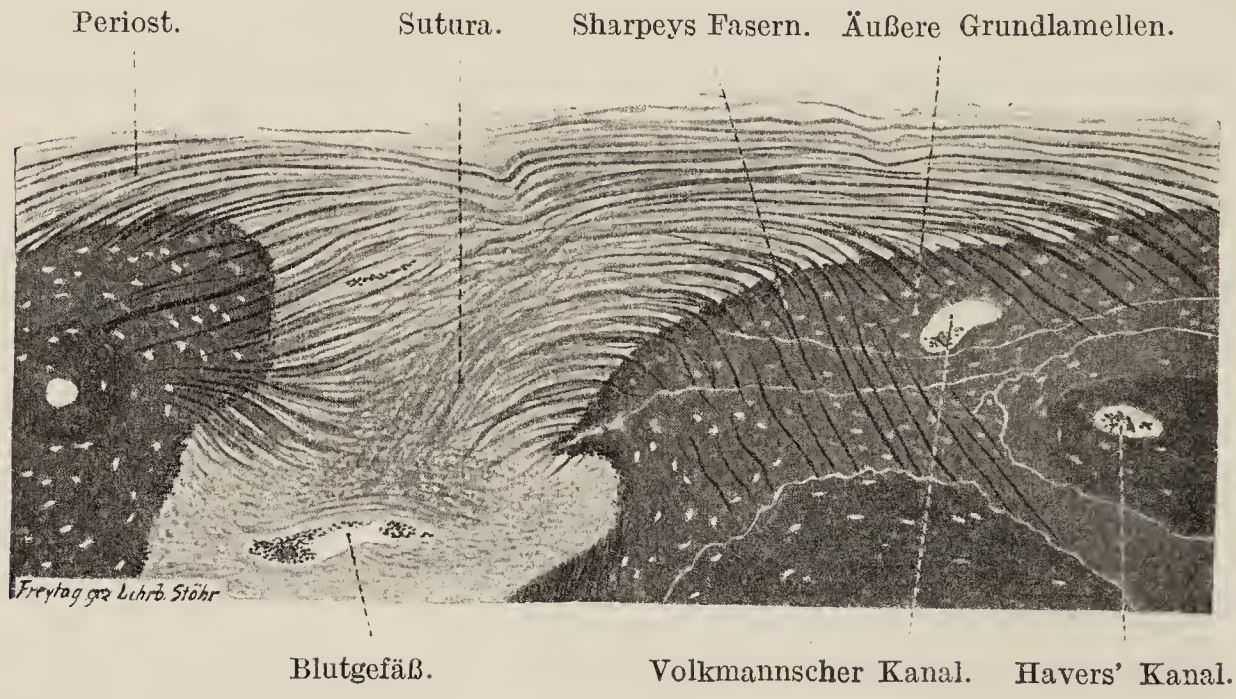

Fig. 139.

Stück eines senkrechten Schnittes durch das Schädeldach (Naht) eines erwachsenen Menschen. 80 mal vergr. Nach Technik 11, S. 39.

treten sie in die Haversschen Kanäle und in das Knochenmark, wo sie hauptsächlich für die Blutgefäße bestimmt sind.

Das die Knochen umgebende Bindegewebe ist es endlich, das den Zusammenhalt zwischen den einzelnen Skeletteilen vermittelt.

Die Verschiedenheit dieser Verbindung hängt mit der abweichenden Entwicklung zusammen, die dieses Bindegewebe schon von einer frühen Bildungsstufe aus durchmacht.

Schon zu der Zeit, wo fast alle Skeletteile knorpelig sind, entscheidet es sich, ob an einer Stelle später eine Synarthrosis oder eine Diarthrosis vorhanden sein wird. Im letzteren Falle weichen die zwischen den Knorpelstücken liegenden Teile des Perichondriums zur Bildung eines Gelenkhohlraumes auseinander, im ersteren Falle bleibt das Bindegewebe zwischen den Skelettstücken erhalten.

Die Synarthrosis kann sich nun sehr verschieden weiterentwickeln: entweder es entsteht faseriges Bindegewebe (Syndesmosis), wie wir es bei allen Nähten (Fig. 139) ausgebildet finden. Hier ziehen kurze Fasermassen (Fortsetzungen der Sharpeyschen Fasern von einem gezackten Knochenrand zum andern. Die Verbindung kann aber einen ganz anderen Charakter bekommen, wenn sich in dem Bindegewebe knorpelige Massen ausbilden (Synchondrosis).

In diesen Fällen kann es zu hochkomplizierten Bildungen kommen, wie wir sie in den Ligg. intervertebralia kennen.

Diese bestehen aus einem derben, sehnigen Faserring, in dessen Substanz vielfach Knorpelmassen eingelagert sind; der im Zentrum jeder Zwischenwirbelscheibe liegende Nucleus pulposus (ein Rest der Chorda

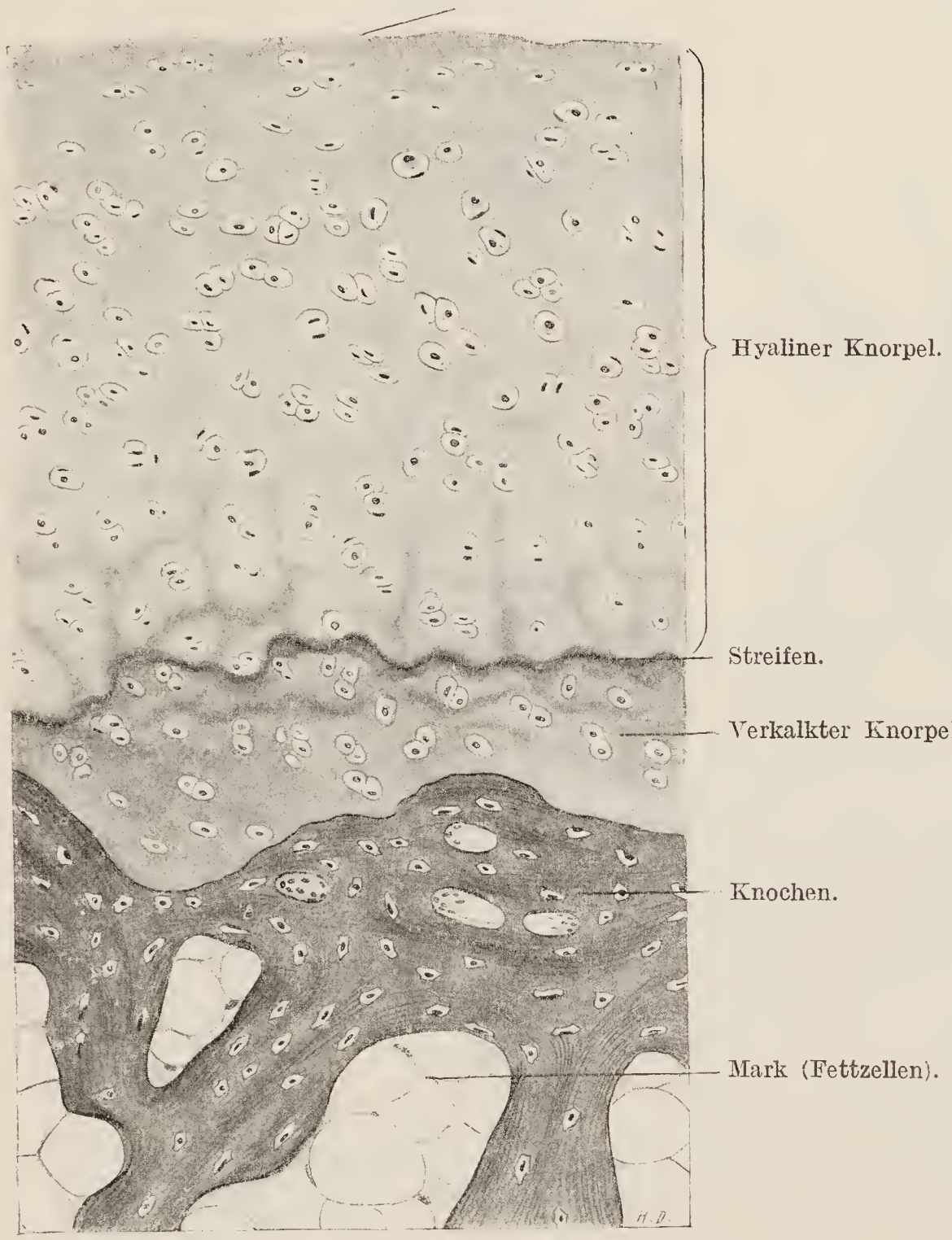

Fig. 140.

Senkrechter Durchschnitt durch das Gelenkende der Fingerphalanx eines erwachsenen Menschen. 100 mal vergrößert. Technik Nr. 94, S. 227.

dorsalis) besteht aus weichem, ebenfalls von Knorpel durchsetztem gallertigem Gewebe.

Am wenigsten nachgiebig wird eine Synarthrosis dann, wenn das Bindegewebe zur Knochenbildung schreitet. Dies sehen wir bei vielen Knochen als normales Entwicklungsstadium, wenn mehrere Knochenzentren zur Bildung eines einzigen Skeletteiles miteinander verschmelzen. Im späteren Leben sehen wir besonders am Schädel die Nahtlinien dadurch schwinden, daß das Bindegewebe verknöchert.

In der Diarthrosis ist die Beweglichkeit der Knochen besonders dadurch gesteigert, daß an der Verbindungsstelle der beiden gelenkbildenden Knochen kein Bindegewebsüberzug vorhanden ist, sondern die Skelettteile durch einen von Synovia erfüllten Gelenkspalt voneinander getrennt werden.

In den meisten Gelenken, die zwischen knorpelig vorgebildeten

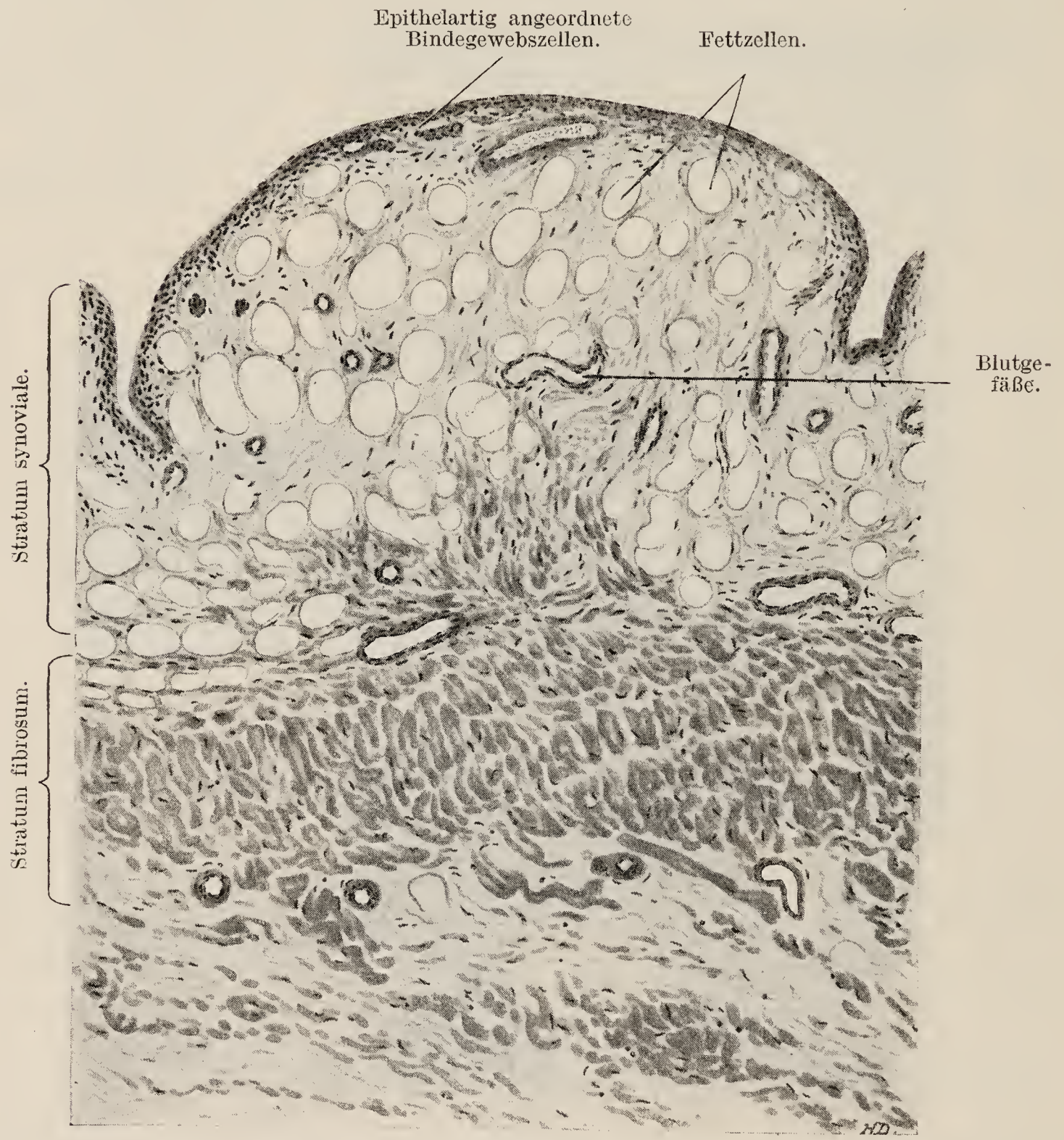

Fig. 141.

Durchschnitt durch die Kapsel des menschlichen Kniegelenkes. 80mal vergrößert. Technik Nr. 95, S. 227.

Knochen ausgebildet sind, besitzen die Knochen einen der Gelenkhöhle zugewandten Überzug von hyalinem Knorpel. Hier fehlt ein perichondrialer Überzug, soweit der Knorpel an die Gelenkspalte angrenzt.

Die Zellen dieser Gelenkknorpel sind an der Oberfläche parallel dieser gestellt und abgeplattet; in den mittleren Schichten des Knorpels sind die Knorpelzellen rundlich, oft zu Gruppen vereint; in den tiefsten

Schichten endlich sind die Zellgruppen teilweise in Längsreihen, senkrecht zur Knochenoberfläche gestellt; daran schließt sich durch einen Streifen getrennt, eine schmale Schicht verkalkten Knorpels, welche die Verbindung zwischen hyalinem Knorpel und Knochen vermittelt (Fig. 140).

An den Gelenkknorpelzellen sind Fortsätze beschrieben worden, welche sich in die benachbarte Knorpelgrundsubstanz hinein erstrecken. Die tieferen Schichten der abgeplatteten Knorpelzellen sollen gelappte Kerne besitzen.

Nicht alle Gelenkknorpel zeigen den eben beschriebenen Bau; so ist der Knorpel der Rippenknorpelgelenke, des Sternoklavikular-, des Akromioklavikulargelenkes, des Kiefergelenkes und des Capitulum ulnae kein hyaliner, sondern Bindegewebsknorpel; die distale Gelenkfläche des Radius ist von straffem Bindegewebe überzogen.

Fig. 142.

Synovialzotten mit Blutgefäßen aus dem menschlichen Kniegelenke. 50 mal vergr. An der Spitze der linken Zotte ist das Epithel abgelöst, so daß das Bindegewebe zum Vorschein kommt. Technik Nr. 96, S. 227.

Die Labra glenoidalia und die Zwischenknorpel entbehren der charakteristischen knorpligen Grundsubstanz; sie bestehen aus einem derben Bindegewebe und aus zum Teil rundlichen Zellen.

In die gleiche Kategorie gehören auch die sogenannten Sesamknorpel: die Sehnenscheide am Os cuboideum enthält dagegen echten Knorpel. (Vgl. auch S. 106.)

Nerven und Gefäße fehlen den Gelenkknorpeln Erwachsener: auch die Labra glenoidalia und die Zwischenknorpel sind nerven- und gefäßlos.

Das Periost setzt sich über den Gelenkspalt fort in die Gelenkkapsel, deren äußere Lage vielfach mit verschieden kräftig ausgebildeten, teils mehr sehnigen, teils mehr elastischen (gelben) Bändern in Zusammenhang steht. Auch an Stellen, wo eigentliche Bänder fehlen, ist das Stratum fibrosum mit reichlichem, straffem Bindegewebe ausgestattet (Fig. 141).

Die innere Schiehte der Gelenkkapsel, das Stratum synoviale (Synovialmembran) ist eine an der freien Innenfläche glänzend glatte Haut und besteht zunächst der fibrösen Sehieht aus lockerem, elastische Fasern und stellenweise Fettzellen enthaltendem Bindegewebe; weiter nach innen folgt eine dünne Schicht parallel verlaufender Bindegewebsbündel, welehe in der gegen die Gelenkhöhle gekehrten Schicht kleine (11—17 μ), rundliche oder sternförmige, einen großen Kern besitzende Zellen enthalten; letztere sind bald nur spärlich vorhanden — an Stellen, wo größerer Druck ausgeübt wird, — bald sind sie sehr reichlich und bilden förmliche Epithel(Endothel-)lagen, die in drei- bis vierfaeher Schicht die Innenfläehe decken.

Das Stratum synoviale (Synovialmembran) bildet oft frei in die Gelenkhöhle hineinragende, fetterfüllte Falten und trägt auf seiner Oberfläche die Synovialzotten (Fig. 142); das sind sehr verschieden gestaltete Fortsätze von meist mikroskopischer Größe, welche vorzugsweise dicht am Rande der Gelenkflächen sitzen und der Synovialmembran ein rötlich samtartiges Aussehen verleihen. Sie bestehen aus Bindegewebe und werden von einer einfachen oder doppelten Lage von Epithelzellen überzogen.

Die größeren Blutgefäße der Synovialmembran liegen in der lockeren Bindegewebslage; von da aus ziehen Kapillaren in die innere, dünne Bindegewebslage und dringen in die Zotten ein. Doch gibt es auch gefäßlose Zotten. Lymphgefäße liegen dicht unter dem Epithel.

Die Nerven liegen in der lockeren Bindegewebsschicht und enden zum Teil in Lamellenkörperchen (siehe „Endkolben“).

Die Synovia, Gelenkschmiere, enthält mehr oder weniger stark veränderte Zellen, Zellfragmente und Fettropfen, alles Produkte eines physiologischen Abnutzungsprozesses der Oberflächen des Stratum synoviale und des Gelenkknorpels; ferner Eiweiß, Schleim, Salze; diese festen Bestandteile betragen nur 6%, der Rest besteht aus Wasser.

Technik.

Nr. 90. Zu Präparaten über Knochenentwicklung sind menschliche Embryonen aus dem 4.—6. Monat und tierische Embryonen, Schaf, Schwein oder Rind von 10—14 cm Länge (von der Schnauzenspitze bis zur Schwanzwurzel gemessen) geeignet. Letztere sind leicht aus Schlachthäusern zu beschaffen. Man bestelle sich die ganzen Uteri („Tragsäcke“). Man lege von menschlichen Embryonen einzelne Stücke, von Tieren die ganzen Embryonen (2—3 Stück in 1 Liter) in Zenkersche Flüssigkeit auf 48 Stunden. Dann lege man dieselben eben so lange in (womöglich fließendes) Wasser und härte sie in 200–400 ccm allmählich verstärktem Alkohol (S. 17). Nachdem die Embryonen 1 Woche oder länger in 90%igem Alkohol gelegen haben, schneide man den Kopf, die Extremitäten dicht am Rumpfe ab und entkalke sie (S. 18). Stücke der Wirbelsäule, Rippen, geben ebenfalls instruktive Bilder. Nach 2—5 Tagen, während welcher man die Entkalkungsflüssigkeit etwa 3mal gewechselt hat, werden die Extremitäten herausgenommen (der Kopf wird noch nicht ganz entkalkt sein und muß noch einige Tage in der Salpetersäure liegen bleiben), und nach § 6 (S. 18) weiter behandelt.

Zu Präparaten über die ersten Vorgänge der Knochenentwicklung (Fig. 129 bis 151) mache man von der Beugeseite zur Streckseite gerichtete (sagittale) Längsschnitte durch die in Zelloidin eingebetteten Phalangen und die (bei den genannten Tieren sehr langen) Metakarpen; gute Schnitte müssen die Achse der Extremitäten treffen, Randschnitte geben unklare Bilder.

Für vorgeschrittene Stadien mache man vorzugsweise Querschnitte durch Humerus und Femur. Schnitte durch die Diaphyse liefern mehr perichondralen, Schnitte durch die Epiphysen mehr enchondralen Knochen.

Die schönsten Osteoblasten erhält man an Unterkieferquerschnitten, die auch zu Präparaten über Zahnentwicklung zu verwerten sind.

Für noch spätere Stadien sind Skelettstücke neugeborener Tiere zu verwenden, deren Phalangen zum Teil noch ziemlich frühe Vorgänge erkennen lassen. Die Karpalknochen zeigen noch die ersten Anfänge. Die Entkalkung nimmt hier etwas mehr Zeit (bis 8 Tage) in Anspruch.

Für Bindegewebsknochen mache man Flachschnitte durch Scheitel- und Stirnbein der Embryonen.

Sämtliche Schnitte werden vom Sublimat befreit durch Jodalkohol (S. 16), auf 2—10 Minuten in ca. 4 ccm Hansensches Hämatoxylin (S. 32) eingelegt, auf 10 Minuten in ca. 10 ccm destilliertes Wasser übertragen, dann 1 Minute lang in ca. 4 ccm Eosin (S. 41) gefärbt, auf 2 Minuten in ca. 5 ccm destilliertes Wasser gebracht und in Xylolbalsam (S. 45) konserviert.

Ist die Färbung gelungen, so sind Knorpel (besonders die verkalkten Partien) blau, Knochen rot. Zuweilen färbt sich der Knorpel nicht lebhaft blau, alsdann lege man die Schnitte anstatt in die gewöhnliche Hämatoxylinlösung in 5 ccm destilliertes Wasser + 5 Tropfen der filtrierten Hämatoxylinlösung. Nach 6 bis 14 Stunden wird der Knorpel blau sein. Die Eosinfärbung des Knochens ist oft nicht gleichmäßig, die jüngsten, unverkalkten Knochenpartien, z. B. die Ränder der Knochenbälkchen, sind in bald hellerem, bald dunklerem Tone gefärbt.

Nr. 91. Knochenschliffe. Die zu Schliffen zu verwendenden Knochen dürfen nicht vor der Mazeration getrocknet sein, sondern müssen frisch auf mehrere Monate in Wasser, das mehrmals gewechselt wird, eingelegt werden. Dann werden sie getrocknet, die Knochen müssen dann rein weiß sein; zeigen sich dagegen noch gelbliche, durchsichtige Stellen — die Zeichen unvollkommener Entfettung — so müssen die zu schleifenden Stückchen in Xylol im Warmen entfettet werden. Vgl. auch Schaffer, „Methodik der histolog. Unters. d. Knochengewebes". Zeitschr. f. wissensch. Mikroskopie Bd. X. Ein Stück wird zwischen zwei Korkstücke oder zwischen Tuch in einen Schraubstock geklemmt und mit einer Laubsäge ein 1—2 mm dickes Blatt der Quere bzw. der Länge nach abgeschnitten. Das Blatt wird mit Siegellack auf die Unterfläche eines Korkstöpsels fest angeklebt (der Siegellack muß das Blatt rings umgeben), das Ganze einen Moment in Wasser getaucht und dann zuerst mit einer flachen, groben und nachher mit einer feinen Feile ganz eben gefeilt; dabei muß die Feile öfter in Wasser getaucht werden, um die ihr anhängenden Teile abzuspülen und um die Erwärmung des Siegellackes durch die Reibung zu verhindern. Dann löst man durch Erwärmen des Siegellackes das Knochenblatt ab und klebt es mit der anderen, geebneten Seite auf den Stöpsel. Jetzt wird das Blatt mit der Feile so lange bearbeitet, bis es so dünn geworden ist, daß der Siegellack durchscheint. Alsdann bringt man das Ganze in 90%igen Alkohol, wo sich binnen weniger Minuten das Knochenblatt leicht ablösen läßt. Nun nimmt man einen groben Schleifstein, befeuchtet ihn mit Wasser, stellt durch Reiben mit einem zweiten Schleifstein etwas Schmirgel her, legt das Knochenblatt hinein und schleift es auf beiden Seiten in kreisförmiger Bewegung, indem man einen glatten (keine Risse tragenden) Korkstöpsel einfach auf das Knochenblatt aufsetzt; ein Ankleben des Blattes ist nicht nötig. Hat der Schliff die nötige Dünne erreicht — man überzeuge sich davon, indem man ihn zwischen Filtrierpapier abtrocknet und dann bei schwacher Vergrößerung betrachtet, der Schliff muß durchsichtig sein —, so glättet man ihn auf einem feinen Schleifsteine (die Manier ist dieselbe wie das Schleifen auf dem groben Steine) auf beiden Seiten, trocknet ihn dann mit Filtrierpapier ab und poliert ihn. Zu letzterem Zwecke nagele man ein Stükchen Rehleder (Waschleder) glatt auf ein Brett, bestreiche das Leder mit Kreide und reibe den mit etwas Speichel an die Fingerspitze geklebten Schliff auf und ab. Der bisher matte Schliff wird dadurch eine glänzende Oberfläche erhalten. Zuletzt entferne man die anhaf-

tende Kreide durch Streichen auf reinem Waschleder. Der fertige Schliff wird trocken unter ein Deckglas gebracht, welches man mit Kitt (S. 44) umrahmt.

Betrachten zuerst mit schwachen, dann mit starken Vergrößerungen. Ist der Schliff zu dick, so ist oft die Betrachtung mit starken Vergrößerungen unmöglich, da das Objektiv nicht nahe genug auf das Präparat gebracht werden kann. Die Knochenhöhlen und Knochenkanälchen sind mit Luft erfüllt, welche bei der üblichen Beleuchtung der Objekte von unten her schwarz erscheint (Fig. 69, S. 115).

Nr. 92. Für Haverssche Kanälchen und Knochenlamellen mache man Längs- und Querschnitte durch Knochen, welche man, nach vorhergegangener vierwöchiger Fixierung mit Müllerscher Flüssigkeit und Härtung mit Alkohol (s. S. 17), in 3%iger Salpetersäure entkalkt (S. 18) und dann wieder gehärtet hat. Man wähle dazu einen Metakarpalknochen eines völlig erwachsenen Individuums; kompakte Stücke größerer Knochen (z. B. des Femur) erfordern zu lange Zeit (mehrere Wochen) zur Entkalkung. Das Periost lasse man am Knochen sitzen. Für Längsschnitte der Haversschen Kanäle müssen sehr dicke (0,5 mm und mehr) Schnitte angefertigt werden; Konservieren in Xylolbalsam (nach § 10, 3 S. 45) und Betrachten bei schiefer Beleuchtung (S. 50) liefert instruktive Bilder (Fig. 134). Für Querschnitte und Lamellensysteme braucht man ebenfalls keine sehr dünnen Schnitte; die Lamellen sieht man am besten, wenn man den Schnitt in einigen Tropfen destillierten Wassers betrachtet und den Spiegel so dreht, daß das Objekt nur halb beleuchtet ist; dann sieht man auch die von den Knochenkanälchen herrührenden, feinen Streifen, die senkrecht zu den Lamellen verlaufen. Man konserviere in verdünntem Glyzerin, das indessen die Lamellensysteme teilweise undeutlich macht. Nicht jede Stelle des Knochens zeigt sämtliche Lamellensysteme; so fehlen häufig die äußeren und auch die inneren Grundlamellen; macht man Schnitte nahe den Epiphysen, so sieht man, wie sich die kompakte Substanz in die Bälkchen der Substantia spongiosa fortsetzt. Die Knochenhöhlen und Knochenkanälchen sind an feuchten Präparaten viel weniger deutlich als an trockenen Schliffen, weil die Konservierungsflüssigkeit die in ihnen enthaltene Luft herausgedrängt hat. Vgl. Fig. 69 und 70 (S. 115) miteinander. Für feinere Schnitte bette man in Zelloidin ein.

Nr. 93. Rotes Knochenmark. a) Man quetsche einen aus dem Schlachthaus bezogenen halbierten Wirbel oder eine Rippe eines Kalbes in einem Schraubstock oder mit einer Zange, sauge von der an der Schnittfläche herausgepreßten Flüssigkeitsmenge mit einer Pipette einen kleinen Tropfen ab, der auf den Objektträger gebracht, ohne Zusatz mit einem kleinen Deckglase oder besser mit einem Bruchstückchen eines solchen bedeckt wird. Untersucht man dann mit starker Vergrößerung, so sieht man rote Blutzellen, Erythroblasten, Markzellen in verschiedener Größe und Riesenzellen, aber nicht immer deren Kerne. Nun läßt man einen Tropfen Pikrokarmin zufließen (S. 48); die Kerne werden schon nach 1 bis 2 Minuten rot, sind aber noch blaß. Ersetzt man das Pikrokarmin erst durch Kochsalzlösung, und dann durch verdünntes, angesäuertes Glyzerin (S. 48), so werden die Kerne dunkel, scharf konturiert. Zuweilen sucht man vergeblich nach Riesenzellen.

b) Für Dauerpräparate kann man mit einem dünnen Deckglase einen Tropfen des aus einer Rippe ausgepreßten Markes abheben und in der gleichen Weise wie Nr. 64 (S. 195) behandeln, besser aber ist Fixation eines aus Femur oder Tibia herausgeschnittenen kleinen Markstückchens in Müllerformol usw. (S. 16). Handelt es sich um Untersuchung der Granulationen, dann sind sehr feine 2—4 μ dicke Mikrotomschnitte des in Paraffin eingebetteten Objektes nötig. Die Entkalkungsprozedur, die nach der Fixierung eventuell vorgenommen wird, schädigt die Granula. Färbung entweder nach der für das Blut vorgeschriebenen Methode (Nr. 101)

oder mit Hämatoxylin und Eosin. Anwendung starker Vergrößerung (Immersion) ist unentbehrlich; Schnitte haben vor Strichpräparaten den großen Vorzug der Erhaltung der topographischen Verhältnisse.

Nr. 94. Zu Schnitten des Gelenkknorpels wähle man Metakarpalköpfchen oder Phalangen erwachsener Individuen, die nach der Nr. 91 angegebenen Methode behandelt werden. Man fertige Längsschnitte an, welche in verdünntem Glyzerin konserviert werden (Fig. 140). Die im hyalinen Knorpel oft vorhandenen, parallelen Streifen rühren vom Messer her. Die Körnchen des verkalkten Knorpels sind durch die Entkalkung verschwunden.

Nr. 95. Gelenkkapsel vom Kniegelenk oder anderen größeren Gelenken konserviere man in Müllerformol, bette in Zelloidin ein, färbe die Schnitte mit Hansenschem Hämatoxylin (S. 32) und Eosin (S. 41).

Nr. 96. Synovialzotten. Man schneide von einer möglichst frischen Leiche am Rande der Kniescheibe ein Stückchen der Gelenkkapsel von ca. 4 cm Seite aus, trage von der rötlich glänzenden, samtartigen Innenfläche desselben mit der Schere einen 2—3 mm breiten Streifen ab, den man, mit einem Tropfen Kochsalzlösung befeuchtet, ohne Deckglas mit schwacher Vergrößerung betrachtet. Am Rande des Streifens bemerkt man die Zotten, deren Blutgefäße oft noch Blutzellen enthalten; die glänzenden Kerne der Epithelzellen liegen dicht beieinander (Fig. 142). Will man das Präparat konservieren, so färbe man unter dem Deckglase mit Pikrokarmin und konserviere mit verdünntem Glyzerin (S. 41), doch geht viel von der ursprünglichen Schönheit verloren.

III. Organe des Nervensystems.

Die Elemente des Nervengewebes und der Glia sind vielfach unter Anteilnahme von Bindegewebe zu kleineren und größeren Einheiten zusammengeschlossen, die alle unter sich in Verbindung stehen und die gesamten Bestandteile des Köpers durch ihren regulierenden Einfluß zu einem Organismus gestalten.

Zur mikroskopischen Charakterisierung der Anteile des Nervensystems gehört in erster Linie der Nachweis von Nervenzellen oder Nervenfasern; die letzteren sind oft (besonders in den peripheren Nervenendigungen) nur mit besonderen, schwierigen Methoden zu erkennen.

Eine histologische Schilderung des Nervensystems nach seinem funktionellen Aufbau ist bei dem eigenartigen Zusammenhang seiner Elemente kaum durchführbar; auch würde eine, unsere heutigen Kenntnisse nur einigermaßen berücksichtigende, funktionelle Darstellung weit über den Rahmen dieses Buches hinausgehen. Hier werden deshalb nur die wesentlichen Tatsachen der Zusammensetzung des Nervensystems insoweit berücksichtigt, als sie zur Erkennung pathologischer Abweichungen im Allgemeinen erforderlich sind.

I. Das zentrale Nervensystem gliedern wir in Gehirn und Rückenmark, die aber unmittelbar ineinander übergehen. Wie der Rumpfabschnitt in den meisten Systemen deutlicher als der Kopfabschnitt eine segmentale Gliederung erkennen läßt, so sind auch im Rückenmark Anklänge an eine Segmenteinteilung noch leichter festzustellen als im Gehirn, in dessen Hauptteilen eine Segmentierung fehlt.

Die Segmentierung des Rückenmarkes kommt zwar weniger in seinem äußeren Aufbau zum Ausdruck, wohl aber in dem segmentalen Zusammenhang mit den

peripheren Nerven (Wurzeln), der Anordnung der Spinalganglien, sowie in der Anordnung gewisser Zellgruppen in seinem Innern.

Die nervösen Zentralorgane bilden nach ihrer Anlage ein relativ dünnwandiges Rohr, dessen Wandung aus zahlreichen Zellen besteht. Mit der Wandverdickung vermehren sich diese Zellen; gleichzeitig beginnt aber eine Differenzierung, die regelmäßig zur Ausbildung von drei Schichten führt (siehe Fig. 149, S. 239): den Zentralkanal unmittelbar begrenzend 1. die Matrix, 2. aus Zellen bestehend, die der Matrix entstammen, die Mantelzone und 3. der zellfreie Rindensaum. Am fertigen Zentralnervensystem ist nur noch das Ependym als Rest der Matrix aufzufassen; die Gesamtheit der Nervenzellen und des überall verbreiteten Gliaplasmodiums ist aus der Matrix durch Vermittlung der Mantelzone entstanden. Der zellfreie Rindensaum ist im Rückenmark die Anlage der weißen Substanz. Im Gehirn (besonders im Klein- und Großhirn siehe S. 239 u. 245) führen kompliziertere Entwicklungsvorgänge zu mannigfachen Abweichungen.

Rückenmark.

Das Rückenmark besteht aus zwei, schon mit unbewaffnetem Auge unterscheidbaren Substanzen, einer weißen und einer grauen, deren Lagerungsbeziehungen am besten an Querschnitten des Rückenmarks (Fig. 143) erkannt werden können.

Die weiße Substanz enthält fast ausschließlich markhaltige Nervenfasern (daher ihre weiße Farbe) und schließt die graue Substanz rings ein. Sie wird durch einen tiefen vorderen Längsspalt, die Fissura mediana anterior, und ein hinteres „Septum (früher Fiss.) med. post.“ unvollständig in eine rechte und linke Hälfte getrennt. Jede Hälfte zerfällt durch die Austrittsstellen der vorderen und hinteren Nervenwurzeln in einen großen Seitenstrang, in einen Vorder- und einen Hinterstrang. Im unteren Hals- und oberen Brustteile des Rückenmarkes läßt jeder Hinterstrang zwei Abteilungen unterscheiden, von denen die mediale Fasciculus gracilis (Goll), die laterale Fasciculus cuneatus (Burdach) heißt. Die Vorderstränge hängen im Grunde des vorderen Längsspaltes durch die weiße Kommissur (oft schlechthin als Comm. anterior bezeichnet) miteinander zusammen. In dieser Kommissur kreuzen neben anderen Fasern die vom Gehirn herabsteigenden (motorischen) Pyramidenbahnen.

In der weißen Substanz des Rückenmarkes verlaufen im Prinzip drei Arten von Nervenfasern. 1. Die zu peripheren Neuronen gehörigen sensiblen, motorischen und sympathischen Fasern; 2. Fasern, die zu Rückenmarkszellen gehören, die die Neurone verschiedener Rückenmarkssegmente miteinander verbinden; 1. und 2. bilden die faserigen Anteile des „Eigenapparates“; dazu treten aber noch 3. zahllose Fasern, die die Verbindung mit Neuronen herstellen, deren zelligen Anteile im Gehirn liegen. Die letzteren werden auf Querschnitten, die näher dem Gehirne liegen, naturgemäß einen größeren Raum beanspruchen. Daher kommt es, daß die Gesamtmasse der weißen Substanz um so mächtiger wird, je mehr sie sich dem Gehirn nähert. Das macht sich auf Querschnitten des Rückenmarkes an einer absoluten Zunahme der weißen Substanz in kaudo-kranialer Richtung bemerkbar.

Die graue Substanz (ihrer relativen Armut an markhaltigen Fasern wegen weniger weiß erscheinend) enthält fast alle Nervenzellen des Rückenmarkes, ist mikroskopisch ziemlich scharf gegen die umgebende weiße Substanz abgegrenzt und erscheint auf dem Querschnitte in Form eines H, besteht also im ganzen aus zwei seitlichen Säulen, welche durch ein

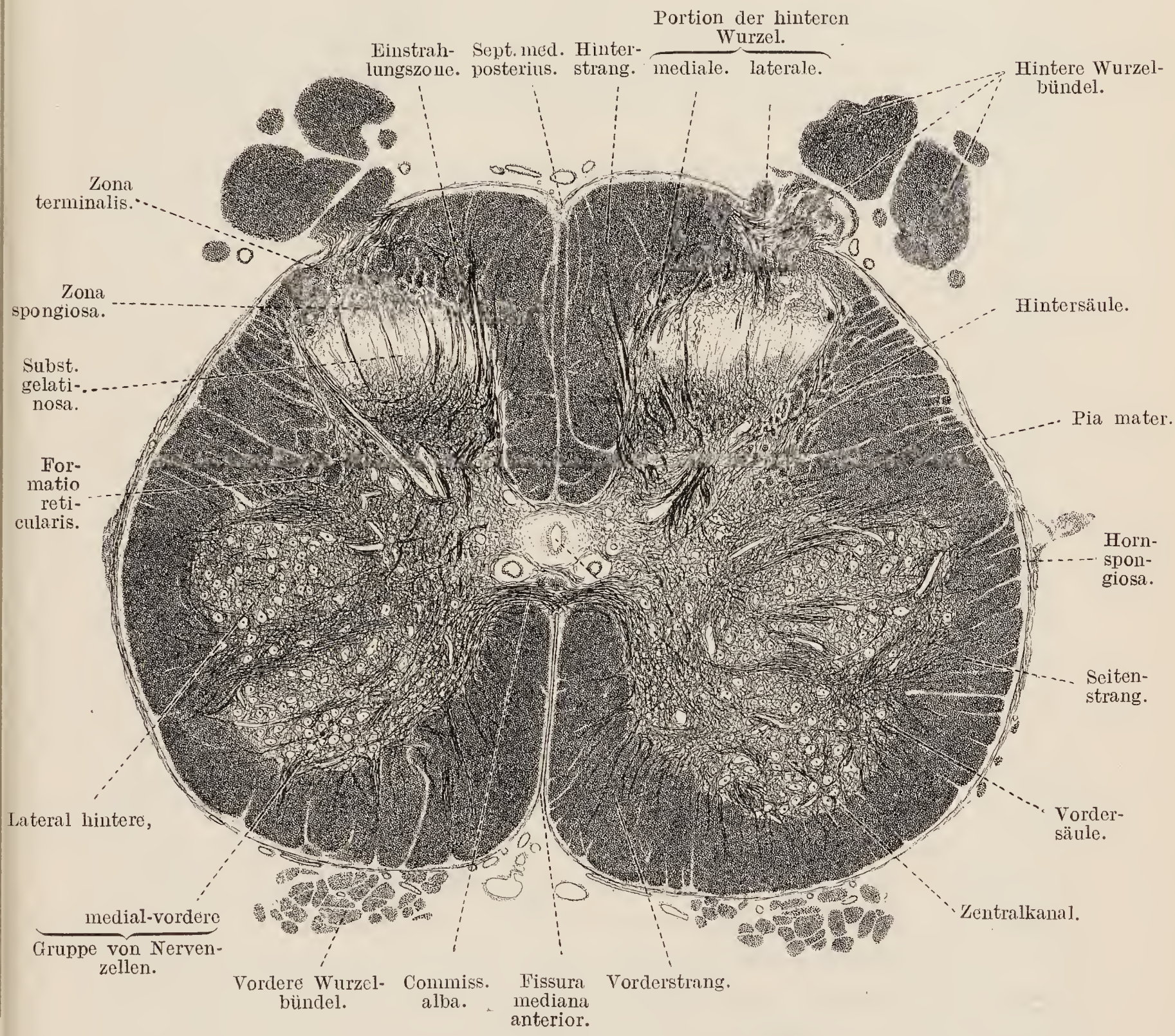

Fig. 143.

Querschnitt der Lendenanschwellung des menschlichen Rückenmarks. 11 mal vergr. Technik Nr. 97a. S. 270.

frontal gestelltes Blatt, die graue Kommissur, miteinander verbunden werden. An jeder Säule unterscheiden wir eine dickere Vordersäule (-horn) und eine schlankere Hintersäule (-horn).

Die Gesamtmasse der grauen Substanz wie ihre Form wechselt in den verschiedenen Höhen des Rückenmarkes nicht unbeträchtlich; die Gesamtmasse ist am größten in den zu den mächtigen Innervationsbezirken der Extremitäten zugehörigen Teilen (Intumescentia cervicalis und lumbalis). Hier ist im Vergleich zum „Brustmark“ das Verhältnis der grauen zur weißen Substanz zugunsten der

grauen verschoben. Das Ende des Conus medullaris besteht fast nur aus grauer Substanz. Am lateralen Teile der Vordersäule in gleicher Frontalebene mit dem Zentralkanale findet sich die besonders im oberen Teile des Brustmarkes deutlich ausgeprägte Seitensäule (-horn). Vom vorderen Umfange der Vordersäule entspringen in mehreren Bündeln die im wesentlichen motorischen vorderen Wurzeln, während an der hinteren und medialen Seite der Hintersäule die größtenteils sensiblen hinteren Wurzeln der Spinalnerven eintreten.

In den vorderen Wurzeln wie in den hinteren verlaufen auch sympathische Fasern, die peripher durch die Rami communicantes mit dem Grenzstrang in Verbindung stehen. Ein Teil dieser Fasern entspringt sicher aus den (sympathischen) Zellgruppen der Seitensäule des Rückenmarkes; von anderen kennen wir den Verlauf nicht.

An der lateralen Seite der Hintersäulenbasis findet sich eine aus netzartig verbundenen Balken grauer Substanz gefügte Masse, die Formatio reticularis; an der medialen Seite der Hintersäule, nahe der grauen Kommissur der Dorsalkern (Clarke), der in der ganzen Länge des Brustmarkes und im oberen Teil des Lendenmarkes als gut abgegrenzte Gruppe von Ganglienzellen sichtbar ist, aber auch in den übrigen Partien des Rückenmarkes nicht ganz fehlt. An der Spitze der Hintersäule unterscheidet man eine, besonders makroskopisch gut wahrnehmbare gallertig scheinende Masse, die Substantia gelatinosa (Rolando), dorsalwärts von dieser die schmale Zona spongiosa, an deren dorsalem Rande endlich die Randzone (Zona terminalis), ein Feld quer durchschnittener, feiner Nervenfasern, sich befindet. In dem grauen schmalen Querstück der H-Figur liegt der Querschnitt des das ganze Rückenmark durchziehenden Zentralkanals, welcher von der kaudalwärts an Masse abnehmenden Substantia grisea centralis umgeben ist. Der Zentralkanal ist 0,5 bis 1 mm weit und nicht selten obliteriert. Dorsal und ventral wird er von einer schmalen Lage grauer Substanz bedeckt; dorsal, wo sie faserärmer ist, bezeichnet man sie als Comm. posterior (grisea), ventral tritt sie gegenüber des Comm. anterior (alba) ganz zurück. Von der ganzen Peripherie der grauen Substanz strahlen gröbere oder feinere Fortsätze, die Septula medullaria, in die weiße Substanz.

Feinerer Bau. Wir beginnen hier mit der grauen Substanz, von deren Kenntnis das Verständnis der weißen Substanz abhängt. Die graue Substanz besteht aus multipolaren Nerven-(Ganglien-)zellen, die mit ihren Dendriten und Neuriten ein dichtes Gewirr, den Nervenfilz (Neuropilem) bilden. In diesen Filz treten noch Nervenfasern, die zum Teil von den weißen Strängen, zum Teil von den Hinterwurzeln herkommen; die Neuroglia trägt das Ganze.

1. Die Nervenzellen werden nach dem Verhalten ihres Neuriten eingeteilt in a) motorische Nervenzellen, b) Strangzellen, c) Binnenzellen, d) Bahnzellen; a—c gehören zum „Eigenapparat“ des Rückenmarkes, das heißt dem Teil dieses Organes, der auch bei Ausschaltung höherer Zentren sensible Erregungen in motorische Leistungen umsetzen

kann. Die unter d aufgeführten Zellen bewirken dagegen eine Verbindung mit höheren Zentren; ihr Neurit leitet in zentripetaler Richtung. Durch zahlreiche aus dem Gehirn absteigende Bahnen wird der „Eigenapparat“ des Rückenmarkes andauernd reguliert; diese Bahnen verlaufen in der weißen Substanz und gelangen in die graue erst unmittelbar vor der Endaufsplitterung an den Ganglienzellen.

a) Die motorischen Nervenzellen, welche in Gruppen in der Vordersäule liegen.

Man sieht an der Hals- und Lendenanschwellung zwei Gruppen, eine medial-vordere und eine lateral-hintere (vgl. Fig. 142), sie sind im obersten Halsmark und im Brustmark zu einer Kolonie vereint; minder scharf läßt sich noch eine medial-hintere und eine lateral-vordere Gruppe unterscheiden, die beide gleichfalls motorische Zellen enthalten. Auf Längsschnitten (besonders gut bei Amphi-

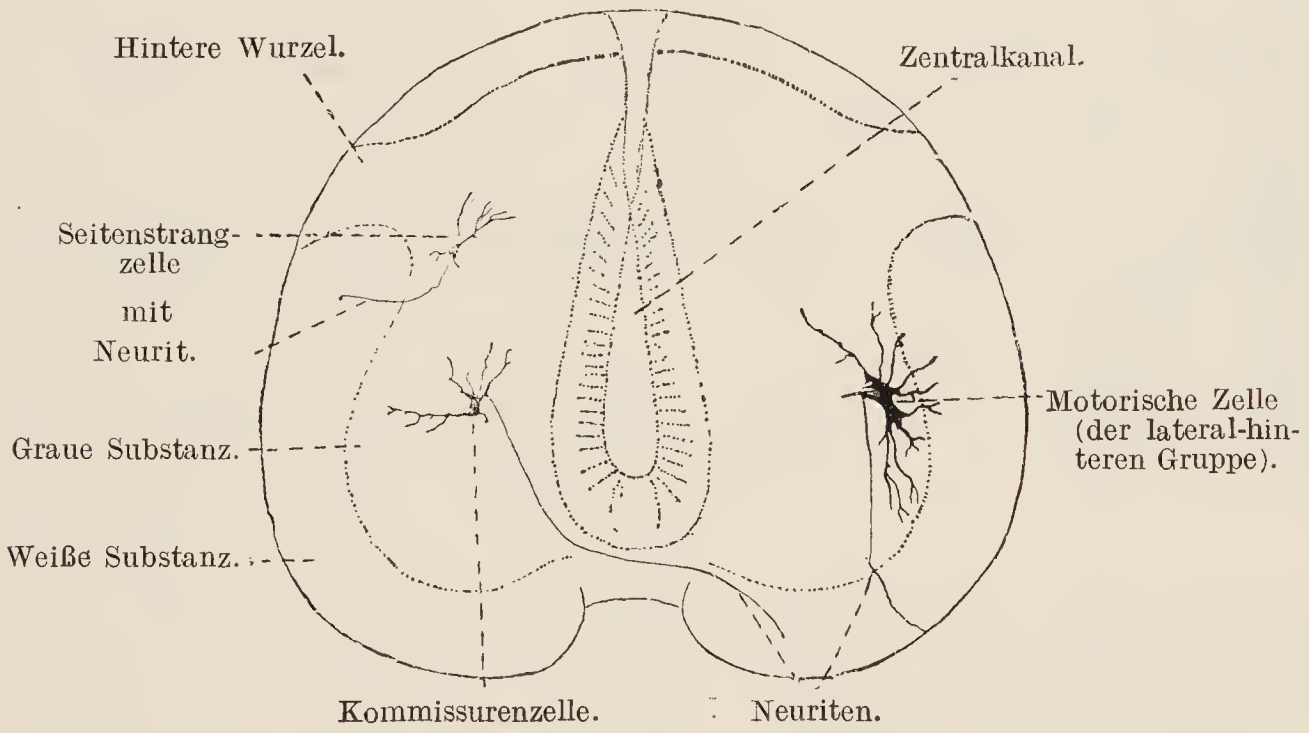

Fig. 144.

Querschnitt durch das Rückenmark eines 7 Tage bebrüteten Hühnerembryo. 80 mal vergrößert. Die weiße Substanz ist noch wenig entwickelt, der Zentralkanal noch sehr groß. Technik Nr. 99a, S. 271.

bien) zeigt sich, daß die Zellgruppen den Ursprungsgebieten der einzelnen Wurzeln entsprechend segmental angeordnet sind.

Diese Ganglienzellen besitzen einen großen (67—135 μ) Zellkörper, dessen Nißl-Substanzen ihm das oben (S. 136) geschilderte, getigerte Aussehen verleihen sowie ausgedehnte, weit bis in die Hintersäulen und in die Vorder- oder Seitenstränge reichende Dendriten; ihr Neurit tritt, meist nach Abgabe unbedeutender Seitenzweige („Kollateralen“), gewöhnlich aber ohne diese, an der Spitze der Vordersäule in die weiße Substanz, durchsetzt diese in schräg absteigendem Verlaufe und wird dabei, indem er eine Markscheide erhält, zum Achsenzylinder einer markhaltigen Nervenfaser. Er verläßt als Bestandteil eines vorderen (ventralen) Wurzelfaserbündels das Rückenmark. Alle (nach anderen Autoren nur die Mehrzahl) vorderen Wurzelfasern entspringen aus den motorischen Vordersäulenzellen, und zwar aus denen derselben, nicht der entgegengesetzten Seite (Fig. 144).

Mit den vorderen Wurzeln verlassen höchstwahrscheinlich auch die Neuriten etwas kleinerer, ebenfalls multipolarer Nervenzellen, deren Summe man als Nucleus sympathicus lateralis (an der Kante der Seitensäule gelegen) bezeichnet.

b) Die Strangzellen (Fig. 145) bilden die Hauptmasse der Nervenzellen der grauen Substanz und liegen in dieser überall (mit Ausnahme der von den motorischen Nervenzellen eingenommenen Stellen) teils zerstreut, teils in Gruppen (wahrscheinlich in allen Teilen des Querschnittes). Die Strangzellen sind ein wichtiges Glied in der Reizübertragungskette im Rückenmark, indem sie einerseits unter dem Einfluß der peripheren sensiblen Neurone stehen, andererseits durch ihre verzweigten Neuriten mit einer größeren Anzahl von motorischen Neuronen beider Seiten verbunden sind. Durch ihre Vermittlung können auf einen lokalen Reiz hin eine große Anzahl motorischer Neurone erregt werden. Die Strangzellen sind meist kleiner, wie die motorischen Nervenzellen und besitzen wenige, schwach verästelte, aber weit ausgestreckte Dendriten. Ihr Neurit tritt, nachdem er noch in der grauen Substanz viele Kollateralen abgegeben hat, in die weiße Substanz (in den Vorder- oder Seitenstrang, sehr selten in den Hinterstrang), und zwar entweder derselben („homolaterale Zellen") oder der entgegengesetzten Seite („kontralaterale Zellen"). Zellen der letzteren Art hat man auch Kommissurenzellen genannt, weil ihr Neurit die vordere Kommissur durchsetzt, ehe er in die weiße Substanz eintritt.

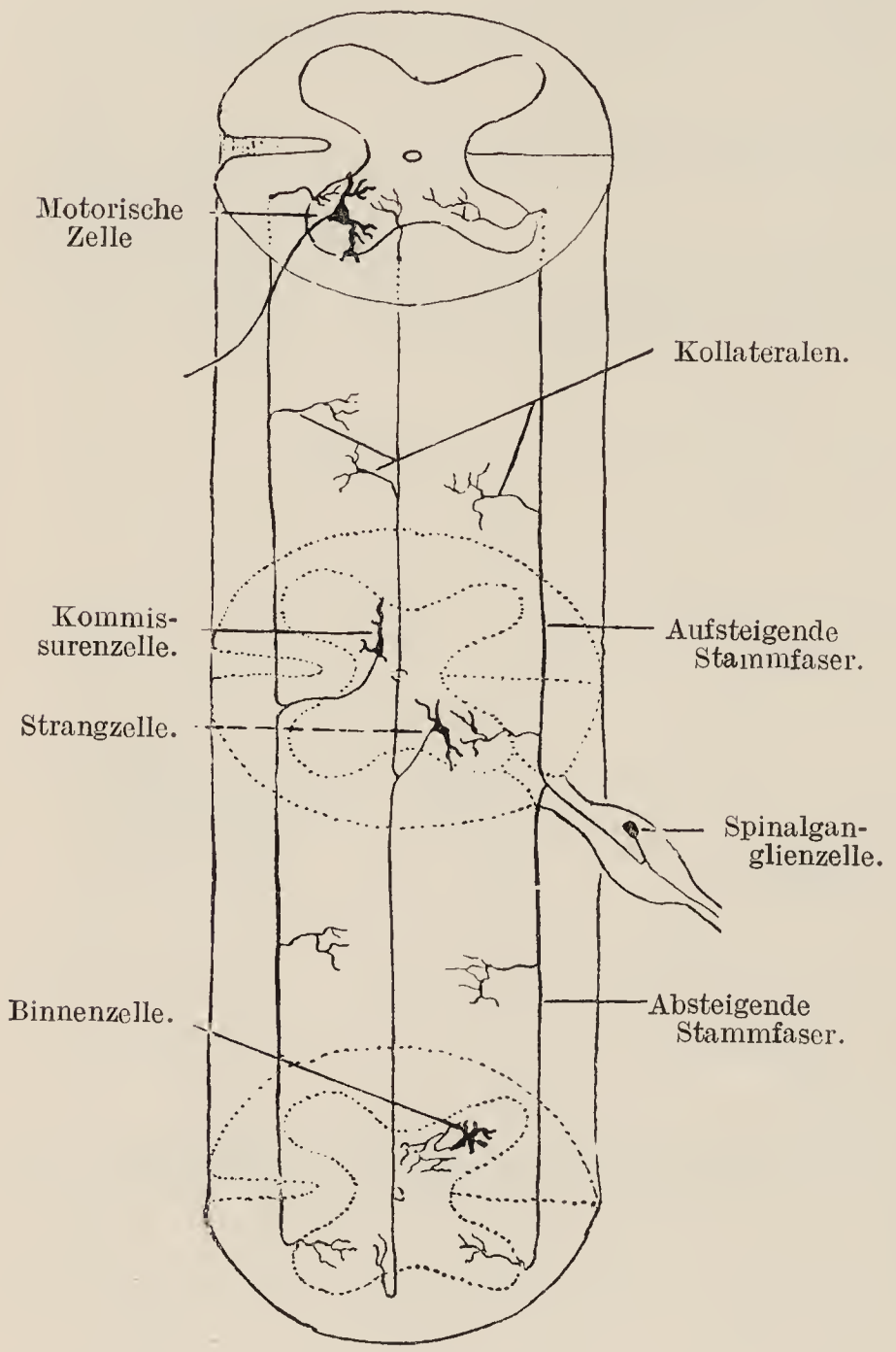

Fig. 145.
Schema der Lage und Verästelung der Nervenzellen, sowie der hinteren Wurzeln des Rückenmarks.

Die Kommissurenzellen nehmen ein Feld ein, welches den Zentralkanal von der ventralen Seite her bogenförmig umfaßt; dort sind sie von besonderer, den motorischen Vordersäulenzellen nahekommender Größe. Auch weiter hinten, im mittleren Abschnitt der grauen Substanz finden sich noch zerstreute Kommissurenzellen, dagegen fehlen sie in der Hintersäule.

In der weißen Substanz angelangt, teilt sich der Neurit der meisten Strangzellen in eine vertikal auf- und absteigende „Stammfaser", die während ihres parallel der Rückenmarklängsachse gerichteten Verlaufes Seitenäste (Kollateralen) abgibt, welche wieder in die graue Substanz einbiegen und hier frei verästelt enden; auch die Stammfasern selbst enden schließlich wie eine Kollaterale. Die vom Vorderstrang eintretenden Kollateralen dringen einzeln oder bündelweise in die Vordersäule, wo sie die großen motorischen Zellen umspinnen, besonders zahlreich sind sie im lateral-vorderen Bezirk der Vordersäule; nicht weniger zahlreich sind die vom Seitenstrang herkommenden Kollateralen. Beim Erwachsenen sind die Neuriten aller Strangzellen mit einer Markscheide umgeben.

Es gibt auch noch andere Strangzellen, deren Neurit in die weiße Substanz tritt und dort ohne Teilung auf- oder abwärts umbiegt. Unter dem Namen „plurifunikuläre Zellen" sind Strangzellen beschrieben worden, deren Neurit in der grauen Substanz sich in 2 oder 3 Äste teilt, die sich in ebensoviele Fasern verschiedener Stränge fortsetzen.

c) Die Binnenzellen, die die graue Substanz nicht überschreiten, besitzen ganz kurze, sich rasch verästelnde Neuriten; sie kommen in den Hintersäulen vor (Fig. 145), wo ihre Endverästelung sich entweder auf derselben oder auf der entgegengesetzten Rückenmarkshälfte ausbreitet.

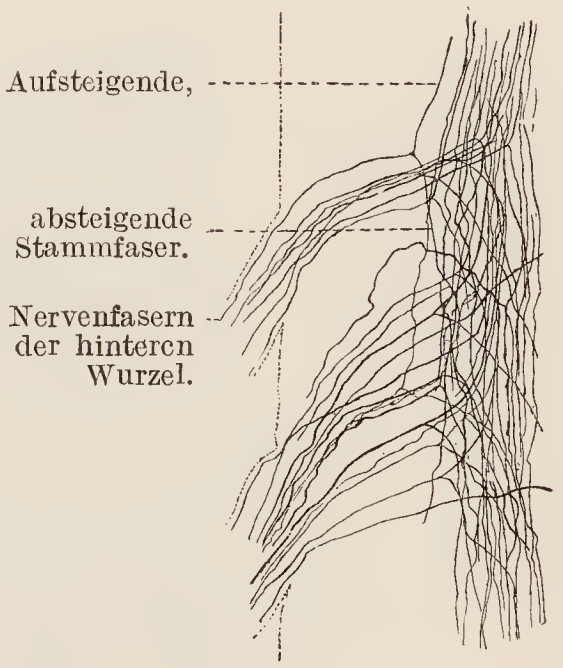

Fig. 146.
Stück eines Längsschnittes des Rückenmarkes einer neugeborenen Ratte. 110-mal vergr. Der Schnitt hat zwei hintere Wurzeln getroffen. Kollateralen sind nicht zu sehen. Technik Nr. 99a, S. 271.

d) Die Bahnzellen, deren Neurit in frontaler Richtung aufsteigt, die Erregung also von sensiblen, peripheren Neuronen in frontalere Zentren weiterleitet. Unter ihnen sind diejenigen der Clarkeschen Säulen (s. S. 230) am besten bekannt. Ihr Neurit zieht dem Kleinhirn zu.

2. Die Nervenfasern stammen, soweit sie aus den Vorder- und Seitensträngen hereintreten, zu einem Teil von den markhaltigen Kollateralen und Enden der Strangzellen-Neuriten, zum anderen Teil von (ebenfalls eine Markscheide besitzenden) Neuriten, die vom Gehirn kommen[1]). Dazu kommen noch die markhaltigen Nervenfasern der hinteren (dorsalen) Wurzeln, welche von den zentripetalen Fortsätzen der Spinalganglienzellen (S. 139) abstammen. Diese hinteren Wurzelfasern treten in das Rückenmark in zwei Gruppen ein, eine laterale — sie verläuft in der Randzone — und eine stärkere, mediale, welche im Hinterstrang ver-

[1]) Bezüglich des genaueren Verlaufs dieser Partie sei auf die speziellen Lehrbücher verwiesen.

läuft. Jede dieser Fasern senkt sich von da nicht direkt in die graue Substanz, sondern teilt sich zuerst y-förmig in eine längere aufsteigende und eine kürzere absteigende Stammfaser (Fig. 146), von welchen unter rechtem Winkel viele Kollateralen entspringen (Fig. 145). Erst diese treten in die graue Substanz ein und verteilen sich mit ihren Endverästelungen fast über alle Punkte der grauen Substanz. Von der lateralen Wurzelfasergruppe endet ein Teil in der Hintersäulenspitze und bildet dort einen sehr feinfaserigen, dichten Plexus; ein zweiter Teil liegt in der Substantia gelatinosa (Fig. 147*c*); von der medialen Gruppe endet ein Teil im Dorsalkern (Clarke) (Fig. 147*a*); hier reichen die Markscheiden

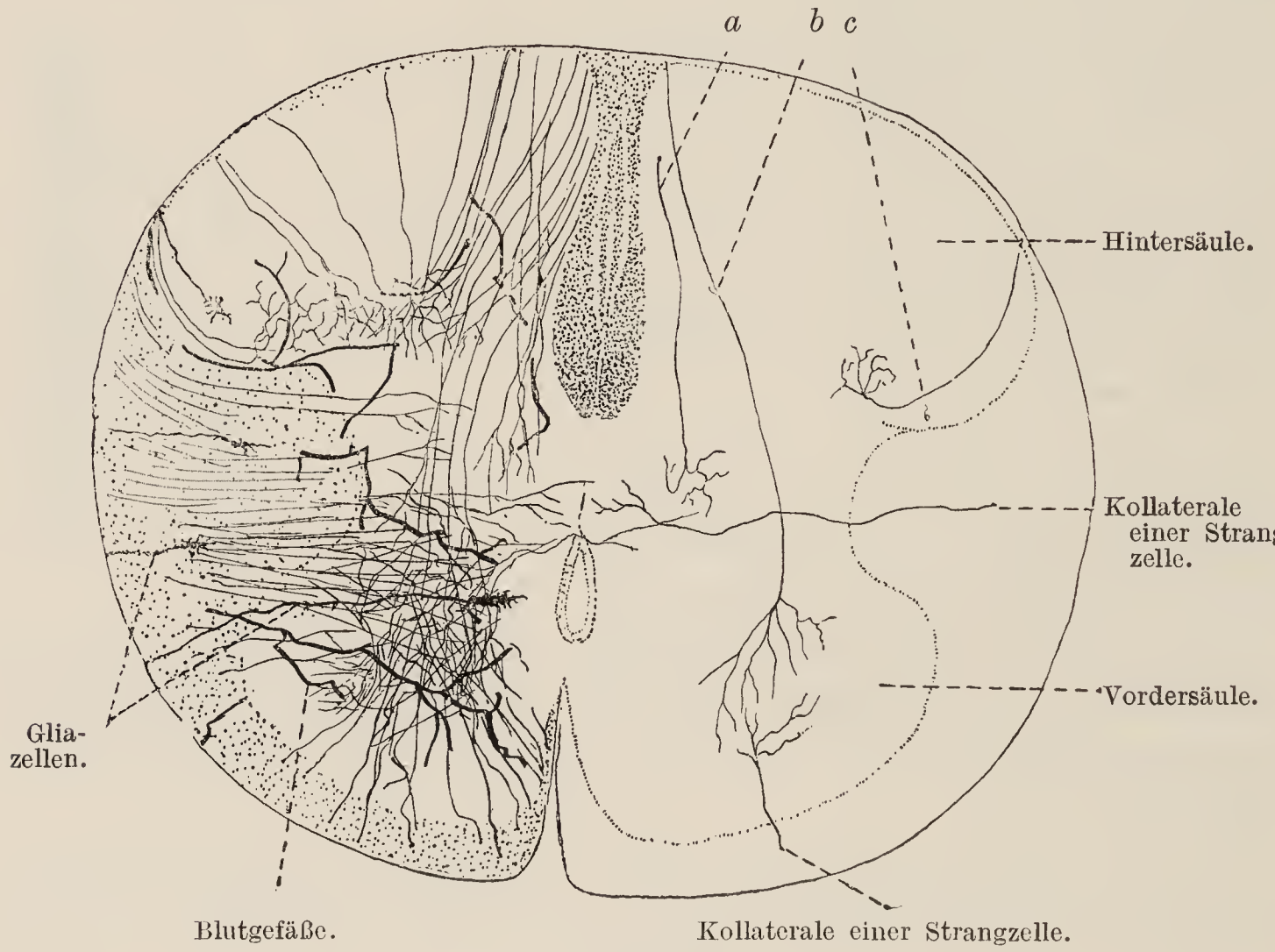

Fig. 147.

Querschnitt durch das Rückenmark einer neugeborenen Ratte, Kollateralen. 75mal vergr. Auf der reehten Hälfte ist nur je ein Repräsentant jeder Art eingezeichnet. Teehnik Nr. 99a, S. 271.

weiter als sonst, d. h. bis zu den letzten Endverästlungen. Ein anderer Teil, welcher den medialen Abschnitt der Substantia gelatinosa durchsetzend ventralwärts bis in die Vordersäule zieht, umspinnt dort fächerförmig ausstrahlend die motorischen Vordersäulenzellen (Fig. 147*b*); diese letzteren, sehr kräftigen Kollateralen („Reflexkollateralen“) entspringen von dem gleich an die Teilungsstellen grenzenden Abschnitt der Stammfasern und bilden das Reflexbündel.

Reflexbündel und Dorsalkernkollateralen senken sich in lateralwärts konkavem Bogen in die graue Substanz und sind in ihrer ansehnlichen Masse leicht wahrzunehmen (Fig. 143). Man hat ihre Einsenkungsstelle „Einstrahlungszone“, „Wurzeleintrittszone“, genannt.

Ein weiterer, kleiner Teil der Hinterwurzelfasern endlich tritt durch die hintere graue Kommissur in die Hintersäule der anderen Seite. Ein letzter, ebenfalls kleiner Teil geht quer durch die Hintersäulenbasis zum Seitenstrang derselben Seite. Wie die Kollateralen verhalten sich auch die Enden der Stammfasern, die wahrscheinlich erst nach langem, unter Umständen bis in die Medulla oblongata hineinreichendem Verlaufe in die graue Substanz umbiegend endigen.

Die Eigentümlichkeiten der Subst. grisea centralis und Subst. gelatinosa, welche auch zur grauen Substanz gehören, werden durch die Menge der Neuroglia bedingt und sollen mit dieser beschrieben werden.

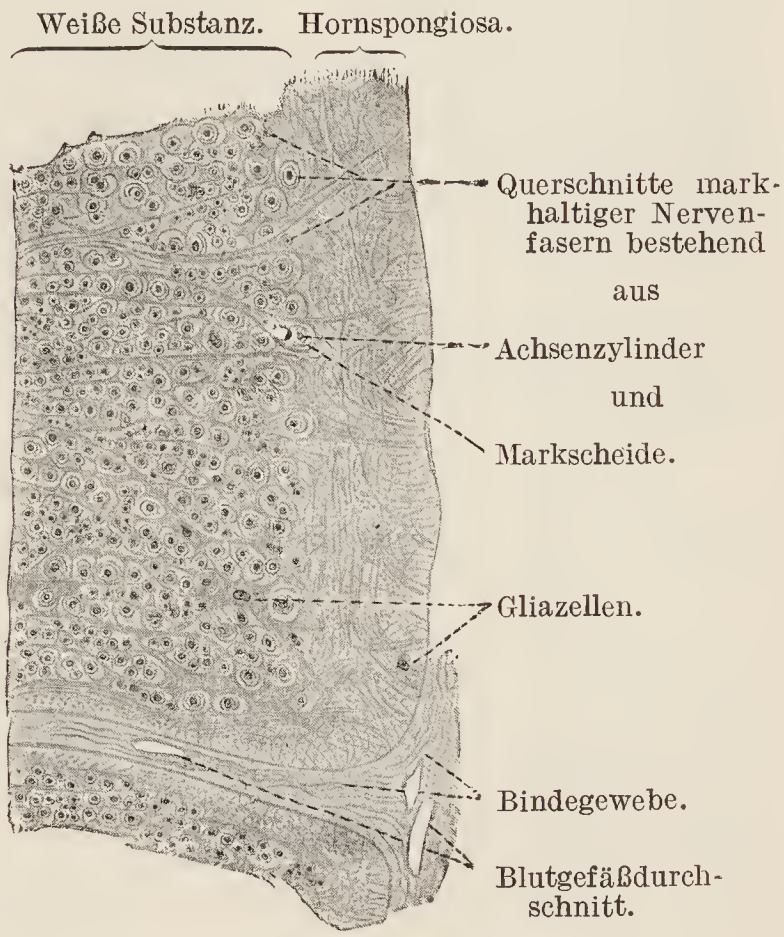

Fig. 148.

Stück eines Querschnittes des menschlichen Rückenmarkes (Seitenstranggegend). 180 mal vergrößert. Technik Nr. 98 b, S. 271.

Was den feineren Bau der weißen Substanz betrifft, so besteht diese nur aus Nervenfasern, markhaltigen und marklosen. Die Dicke der Fasern ist sehr verschieden; die dicksten Fasern finden sich in den Vordersträngen und an den lateralen Teilen der Hinterstränge, die feinsten in den medialen Teilen der Hinterstränge und in den Seitensträngen da, wo die weiße Substanz an die graue stößt. In den übrigen Partien sind dicke und dünne Fasern gemischt vorhanden. Die meisten Nervenfasern verlaufen der Längsachse des Rückenmarkes parallel, sind also in dessen Querschnitte quer getroffen. Außerdem kommen schräg verlaufende Fasern vor. Solche liegen in größerer Anzahl vor der grauen Kommissur und bilden, sich kreuzend, die weiße Kommissur (Fig. 143).

Sehr wichtig ist die Querschnittstopographie der weißen Substanz, deren Kenntnis zum Verständnis vieler Krankheitsbilder notwendig ist, bezüglich dieser Topographie muß auf die Spezialschriften verwiesen werden.

Die Neuroglia, deren elementare Zusammensetzung oben (S. 140) beschrieben ist, schließt die nervöse Substanz allseitig von dem Blutgefäßbindegewebsapparat ab.

Bindegewebe findet sich im Rückenmarke nur sehr spärlich in der unmittelbaren Umgebung der Blutgefäße, die von der Pia mater aus von allen Seiten in die weiße Substanz eindringen, aber in der Regel vor der grauen Substanz haltmachen.

Gegen alle Bindegewebsoberflächen (also auch an den Gefäßgrenzen) sind feinere oder gröbere gliöse Membranae limitantes ausgebildet. Besonders kräftig ist eine solche an der ganzen Oberfläche des Rückenmarkes (sogenannte Hornspongiosa) zu finden, wo sie von einem dichten Filz von Gliafasern gestützt wird (Fig. 148).

Von hier aus erstrecken sich verschieden kräftige, gliöse Septen in die weiße Substanz hinein.

Die weiße Substanz wird von dem ziemlich gleichmäßig verteilten, gliösen Plasmodium durchzogen, das alle Nervenfasern umhüllt; die in der weißen Substanz liegenden Zellkerne gehören sämtlich dem Gliaplasmodium an.

Mit der Golgi-Methode (siehe S. 271), die nur Bruchstücke des Gliaplasmodiums inkrustiert, stellen sich die Elemente der Glia in der weißen Substanz meist als „Langstrahler“ (siehe Fig. 92, S. 141) dar.

In der grauen Substanz bildet die Glia teilweise einen noch dichteren Filz; man findet hier die sogenannten Kurzstrahler am häufigsten.

Besonders reich an gliöser Substanz ist die unmittelbare Umgebung des Zentralkanals, der bei jüngeren Individuen regelmäßig mit den Ependymzellen (s. S. 142) ausgekleidet ist.

In Golgi-Präparaten besitzen die Ependymzellen einen radiär die graue, bei Embryonen auch die weiße Substanz durchsetzenden Fortsatz; nach dem Lumen zu sind diese Zellen mit fädigen Anhängen versehen.

Beim Erwachsenen setzen sich die Ependymzellen nur hinten (in das Septum medianum posterius) und vorne, bis zum Grunde der Fissura mediana anterior noch bis zur Oberfläche des Rückenmarkes fort.

Sehr oft ist der Zentralkanal beim Erwachsenen durch gewucherte Ependymzellen ganz oder teilweise geschlossen.

Gehirn.

Die Zusammensetzung des Gehirnes findet ihren charakteristischen Ausdruck sowohl in der Anordnung der weißen Substanzen wie in den auch hier durch die mehr graue Farbe auffallenden Ganglienzellgruppen. Bieten die aus markhaltigen Nervenfasern zusammengesetzten weißen Substanzen histologisch keine Besonderheiten, so ist dies im höchsten Grade bei den grauen Substanzen der Fall, die nach Form, Zusammenlagerung, Größe und Pigmentgehalt der Ganglienzellen viele bedeutsame Differenzen aufweisen. Der Verteilung der grauen Substanzen folgt deshalb naturgemäß die Darstellung.

Die hochkomplizierte Zusammensetzung des Gehirnes entstammt einer embryonalen Anlage, die sich histologisch zunächst dem Rückenmarke durchaus ähnlich verhält. So behalten denn auch Teile des Gehirnes zeitlebens in ihrem Aufbau eine innige Verwandtschaft zum Rückenmarke bei. Insbesondere sind dies Teile, die dem Ventrikelsystem der kaudaleren Hirnabschnitte anliegen. Die charakteristischen Abweichungen hängen mit den besonderen Aufgaben zusammen, die die Ausbildung der Sinnesorgane und der großen regulativen Apparate (Großhirnrinde,

Kleinhirnrinde u. a.) mit sich bringen. Diese dem Hirnstamm eingelagerten Teile umfassen das zentrale Höhlengrau, die Ursprungs- und Endkerne der Hirnnerven und gewisse als dem vegetativen System zugehörig erkannte Ganglienzellgruppen (besonders im Zwischenhirne).

Ontogenetisch sehr frühzeitig kommt es zur Absonderung großer Ganglienzellgruppen, die neue besondere Formationen bilden; unter ihnen sind am auffälligsten die sogenannten Stammganglien des Großhirnes, die Substantia nigra, der Nucleus ruber, der Nucleus olivaris inf. und der N. dentatus des Kleinhirnes. Diese Ganglienzellgruppen bleiben dem Ventrikelsystem noch relativ genähert, während sich endlich durch frühzeitige Zellabwanderung die grauen Rindensubstanzen in Groß- und Kleinhirn ausbilden. Diese stellen die größte Abweichung vom einfacheren Aufbau der Nervensubstanz dar, zeigen gleichzeitig in Aufbau und Funktion das höchste erreichte Differenzierungsstadium.

Der Ausgangsort für die Ausbildung aller Strukturen im Gehirn bildet wiederum die dem Ventrikelsystem anliegende Matrix, deren Überrest als Ependym alle Hohlräume des Gehirnes auskleidet. Ihm kommen die gleichen Charaktere wie im Rückenmarke zu; auf die besondere Ausgestaltung dieses einschichtigen Epithels im Bereiche der Plexus chorioidei wird unten (S. 252) besonders eingegangen.

a) Die dem Rückenmarksgrau ähnlich gebauten Teile des Hirnstamms.

Hierher gehören die Ganglienzellgruppen, die von mannigfachen kurzen und langen Bahnen durchsetzt, in den Gebieten des Hirnstammes von der Rautengrube bis zum Infundibulum mit dem Ursprunge der motorischen, dem Eintritt der sensiblen Hirnnerven in Verbindung stehen. Ferner kennen wir auch im Hirnstamm große Nervenzellenhaufen, die etwa mit den Bahnzellen des Rückenmarkes in Vergleich zu setzen sind ([sensible] Hinterstrangkerne, [motorische] Nucleus ruber u. a.); diese sind Nervenzellsysteme, die in die Kette der langen motorischen und sensiblen Bahnen eingeschaltet sind. Auch Strangzellen fehlen dem Hirnstamm natürlich nicht.

Histologisch finden wir deshalb prinzipiell die gleichen Zellformen wie im Rückenmark, multipolare (in den Ursprungskernen des motorischen Trigeminusanteiles und im Hypoglossuskern auffallend große) motorische Zellen, ferner Zellen vom Typus der Bahnzellen, Strangzellen usw. (eine ins Einzelne gehende Schilderung kann hiervon nicht gegeben werden).

In neuerer Zeit wendet sich die Aufmerksamkeit besonders den Zentren für das vegetative Nervensystem zu, die vermutlich durch die ganze Länge des Hirnstammes verteilt, ihren kranialen Abschluß im Zwischenhirn finden. Hier gehören die in dichte Fasergeflechte eingeschlossenen Gruppen kleinerer Ganglienzellen, wie sie im zentralen Höhlengrau des III. Ventrikels (mediale Fläche des Thalamus, Tuber cinereum, Corpus mamillare, Ganglion interpedunculare usw.) gefunden werden, zu den vegetativen Zentren. Hierfür spricht auch die Ähnlichkeit der hier gefundenen Ganglienzellen mit denjenigen des viszeralen Vaguskernes und der sympathischen Anteile in den Seitenhörnern des Rückenmarkes.

Aus der großen Zahl der besonderen Einrichtungen des Hirnstammes greifen wir hier noch die Olive inferior nebst dem N. dentatus, die Substantia nigra und die sogenannten Stammganglien heraus.

b) Oliva inferior und N. dentatus.

In allen wesentlichen Einzelheiten des Aufbaues übereinstimmend, haben wir anscheinend Apparate vor uns, die in irgendeiner Beziehung zur Regulation des Gleichgewichtes stehen; diese Gebilde sind beim aufrecht gehenden Menschen bedeutend stärker entwickelt als bei den vierbeinigen Säugern.

Die ziemlich einheitlich gebauten Ganglienzellen dieser gefalteten grauen Bänder sind von mittlerer (18—25 μ) Größe, besitzen zahlreiche, kleine Nißlkörper, zumeist reichlich gelbes Pigment und viele sehr stark verästelte Dendriten; der Neurit geht mannigfache Verbindungen ein, von denen z. B. die Verbindung der unteren Olive mit dem Kleinhirn, des N. dentatus mit dem N. ruber (von da Bahnen zu den motorischen Kernen des Rückenmarkes) sicher gestellt sind.

c) Substantia nigra.

Hier wird die schon makroskopisch sichtbare Dunkelfärbung dadurch hervorgerufen, daß die meist spindelförmigen Ganglienzellen ein tiefdunkelbraunes, feinkörnig angeordnetes Pigment enthalten (Melanin). Das Pigment, das den meisten Tieren an dieser Stelle fehlt, entwickelt sich beim Menschen vom 4. bis zum 18. Lebensjahre, ohne dann weiterhin zuzunehmen. Auch ist es längst nicht in allen Ganglienzellen dieser Regionen vorhanden. Die Bedeutung dieser Pigmentierung, die auch in den Nervenzellen des Locus coeruleus zu finden ist, bedarf noch der Aufklärung.

d) Die Stammganglien.

Diese in ihrer Bedeutung noch stark umstrittenen, gewaltigen Nervensubstanzanhäufungen, die man in N. caudatus und N. lentiformis unterteilt, enthalten zahlreiche meist kleinere multipolare Ganglienzellen, deren Form und Verteilung es besser erscheinen lassen, den N. caudatus und das Putamen des Linsenkernes zusammenzufassen und vom Globus pallidus abzutrennen; auch neuere experimentell physiologische, wie pathologische Erfahrungen deuten in diese Richtung.

Die dunklere, mehr rotbraune Färbung des N. caudatus und des Putamens rühren von dem größeren Zellreichtum dieser Abschnitte her, während der Globus pallidus seine mehr gelbgraue Farbe einmal einem größeren Reichtum an Nervenfasern, dann auch dem Vorhandensein eines gelblichen Pigmentes verdankt.

Nach neueren Forschungen ist das Corpus striatum ein wichtiges, übergeordnetes Zentrum für zahlreiche Automatismen und steht durch viele Bahnen mit kaudaleren Zentren in Verbindung; unter den letzteren spielt die Regio hypothalamica, über deren äußerst komplizierte Zusammensetzung hier nichts gesagt werden soll, eine wichtige Mittlerrolle.

e) Die Großhirnrinde.

Wie in allen Teilen der grauen Substanz so sind auch hier Nervenzellen, Nervenfasern und Glia die Elemente, die das histologische Bild bestimmen. Die typische Art ihrer Zusammenlagerung ist in der Großhirnrinde, wenn man die Zellen betrachtet, eine bestimmte parallel zur Oberfläche angeordnete Schichtung.

Diese kommt besonders gut an Zellenpräparaten (Färbung nach Nißl) zum Ausdruck. Faserpräparate (Weigertsche Markscheidenfärbung) müssen zur Ergänzung herangezogen werden.

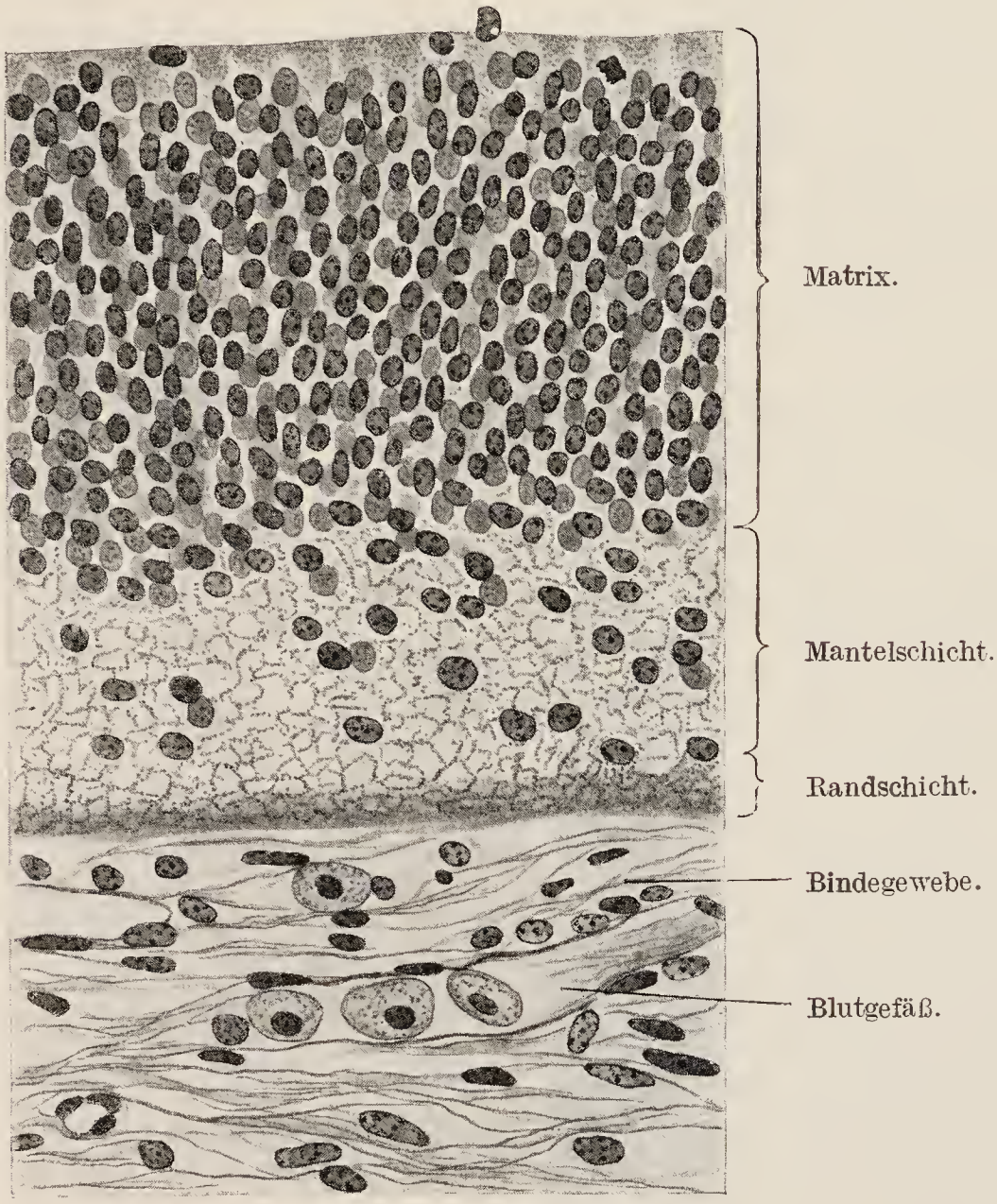

Fig. 149.
Querschnitt durch die Wand des Großhirns bei einem ca. 10 wöchentlichen menschl. Embryo. 500 mal vergrößert.

Trotz der scheinbaren Gleichförmigkeit in der Zusammensetzung der Großhirnrinde bestehen im Einzelnen nicht unerhebliche Verschiedenheiten, die in typischer Form für die einzelnen Areae bestimmte Schichtungsformen erkennen lassen. Für jedes nachweislich einer besonderen Funktion vorstehende Rindengebiet gibt es einen besonderen Schichtungstypus (Zytoarchitektonik)[1]).

[1]) Siehe darüber Genaueres bei K. Brodmann in Lewandowsky, Handbuch der Neurologie, Teil I, 1. Auf die ebenfalls erheblichen Verschiedenheiten, die sich bei Berücksichtigung des Faserverlaufes in dem Aufbau der Areae ergeben (Myeloarchitektonik) kann hier nicht eingegangen werden.

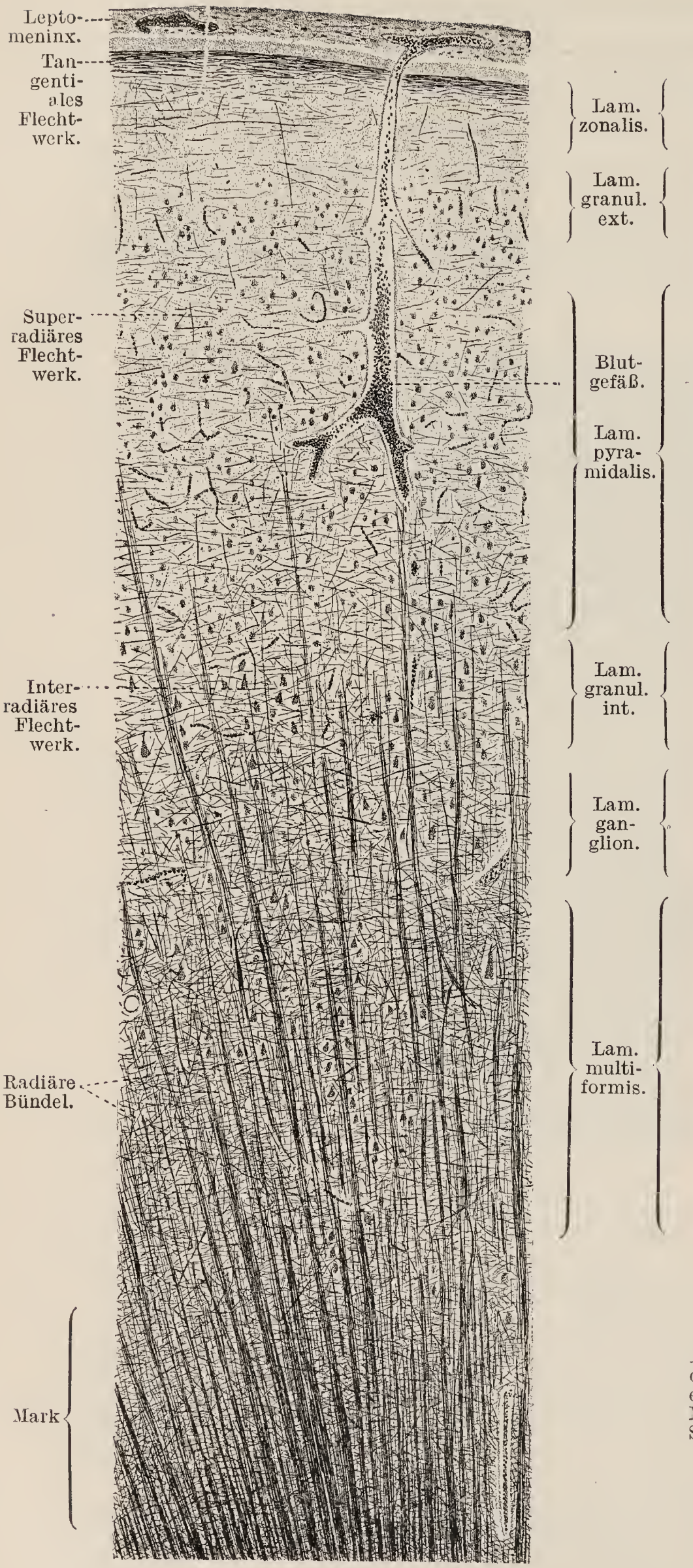

Fig. 150.

Fig. 151.

Fig. 150 und 151. Stücke senkrechter Schnitte der Großhirnrinde (hintere Zentralwindung) des erwachsenen Menschen. 45 mal vergr. Fig. 150 Markscheidenfärbung nach Technik Nr. 97a, S. 270. Fig. 151 Zellenfärbung nach Technik Nr. 98b, S. 127.

In früher Embryonalperiode besteht die Wand des Großhirns, ähnlich wie diejenige des Rückenmarkes und der übrigen Teile des Zentralnervensystems aus drei Schichten (Fig. 149): 1. aus der zellreichen Matrix, die dem Ventrikel unmittelbar anliegt, 2. der weniger zellreichen Mantelschicht und 3. der zellfreien Randschicht.

Mit dem weiteren Dickenwachstum der Großhirnwand wandern immer mehr Neuroblasten (siehe S. 134) in die Mantelzone ein, ohne daß es zunächst zu der typischen Schichtung kommt; diese bildet sich erst im 6.—7. Embryonalmonat aus.

Der Ausgangszustand, der auch in einer großen Reihe von Rindenarealen beibehalten wird, besitzt, wenn wir ausschließlich die Verteilung der Zellen berücksichtigten sechs Schichten. Diese sind:

I. Lamina zonalis,
II. Lamina granularis externa,
III. Lamina pyramidalis,
IV. Lamina granularis interna,
V. Lamina ganglionaris,
VI. Lamina multiformis.

Von diesem Grundtypus (Fig. 150 u. 151) lassen sich die Abweichungen in der Schichtung bei verschiedenen Rindenarealen verstehen, indem es da entweder zu einer Schichtenvermehrung (durch Unterteilung einer oder der anderen Schichte), oder zu einer Schichtenverminderung kommt.

Die Abgrenzung eines Areals mit bestimmtem Schichtungstypus gegen ein anderes ist in der Regel ziemlich scharf ausgeprägt.

Zu dem typischen Aufbau eines Rindenbildes trägt auch die Verteilungsart der Nervenfasern bei. Überall strahlen aus dem Rindenweiß Faserbündel (sogenannte Radii) in das Rindengrau ein. Innerhalb des Graus werden verschiedene Lagen angetroffen, in denen sich Gruppen von Nervenfasern parallel zur Oberfläche ausbreiten (tangentiales Flechtwerk in der Lamina zonalis, superradiäres Flechtwerk in den oberen Lagen der III. Schichte, interradiäres Flechtwerk etwa in der IV. Schichte).

Auch in dieser Beziehung sind die einzelnen Rindenareale recht verschieden ausgebildet.

In der einzelnen Schichten der Großhirnrinde sind folgende Strukturen bemerkenswert.

I. Lamina zonalis (Molekularschicht, Neurogliaschicht). In dieser Grenzschichte gegen das piale Bindegewebe, ist das Gliaplasmodium, das in den oberflächlichsten Lagen einen dichten Grenzfilz (siehe Fig. 91, S. 141). bildet, vorherrschend; in ihm verästeln sich die Dendriten der in den tieferen Schichten liegenden Nervenzellen; außerdem ist hier mehr oder weniger deutlich die Tangentialfaserschichte (Fig. 150) ausgebildet.

Bei Säugetieren finde nsich hier noch in geringer Zahl die Caljalschen Zellen, die mit ihren feinen Ausläufern parallel der Hirnoberfläche liegen; ihre nervöse Natur ist unsicher. Beim Menschen finden sich an deren Stelle die Retziusschen Zellen, deren unregelmäßig gestalteter Körper parallel der Oberfläche lange Fortsätze aus-

sendet, von denen kurze Seitenzweige senkrecht in die Höhe steigen; andere Fortsätze gehen in die Tiefe (Fig. 152). Sie gehören wahrscheinlich zu den Gliazellen.

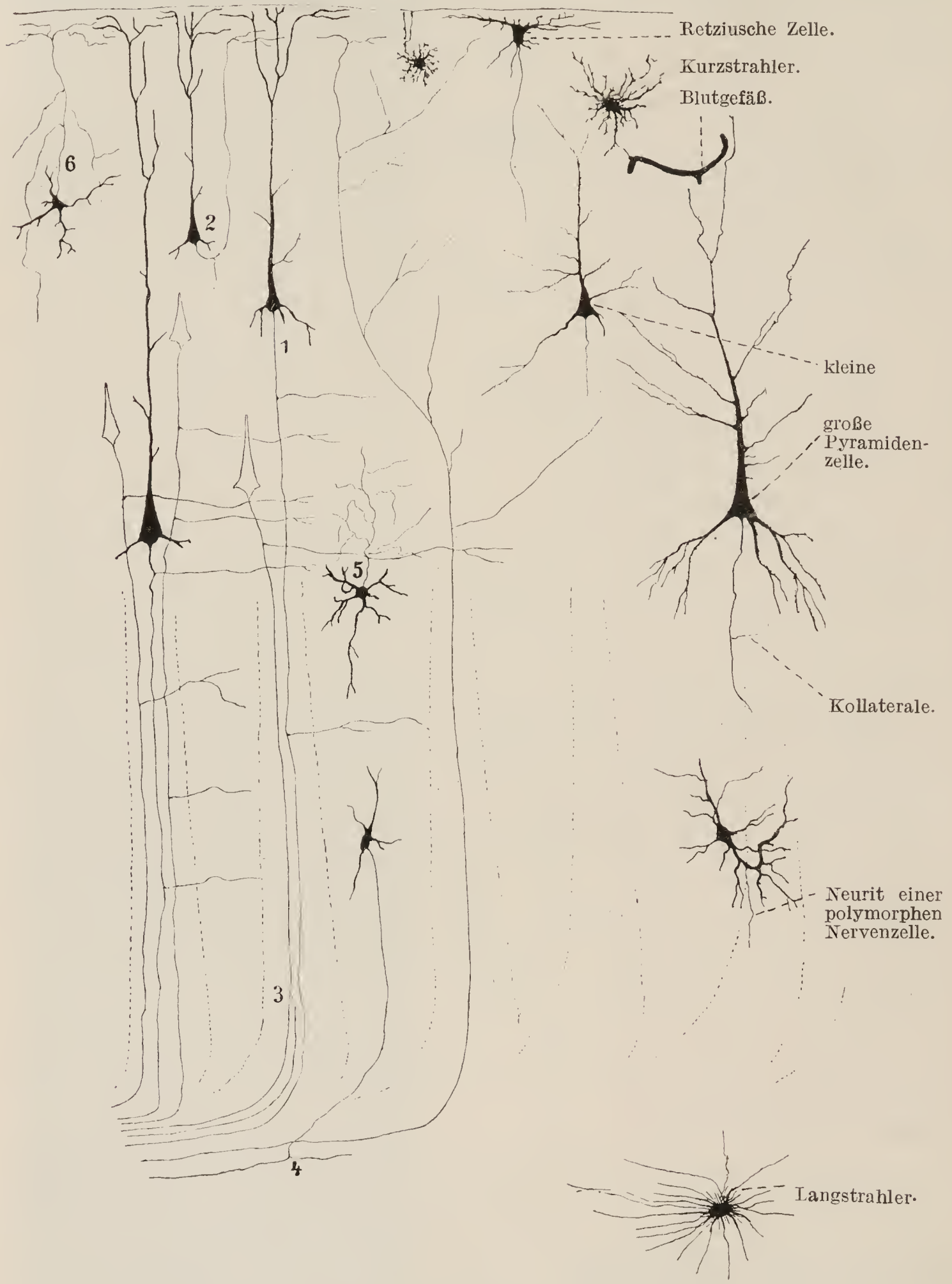

Fig. 152.

Schema der Großhirnrinde. Die Zellen rechts sind nach einem Präparate vom erwachsenen Menschen gezeichnet. 120 mal vergr. Technik Nr. 99 b, S. 272. Die radiären Bündel sind durch punktierte Linien angedeutet. Die Dicke der Hirnrinde ist im Schema auf die Hälfte reduziert, also nur 60mal vergrößert.

II. Lamina granularis externa (Schichte der kleinen Pyramidenzellen) Figg. 151, 153, 154); in ihr liegen sehr kleine (10—12 μ) Ganglienzellen von pyramidenförmiger Gestalt; die Spitze der Pyramiden-

zelle läuft in einen langen Zytoplasmafortsatz (Dendriten)[1]) aus, der nach Abgabe kleiner Seitenzweige in die Lamina zonalis tritt, wo er in viele, oft mit kleinen Zacken besetzte, Äste zerfällt (Fig. 152, 1, 2). Deswegen ist auch die Größe der Pyramidenzellen schwer zu bestimmen; die bedeutenden Differenzen in den Größenangaben sind auf diesen allmählichen Übergang des Zellkörpers in den Fortsatz zurückzuführen. Von den Seitenflächen und von der Grundfläche der Pyramidenzelle entspringen nur kleine Dendriten. Der Neurit entspringt stets von der Grundfläche und zieht nach Abgabe verzweigter Seitenäste (Kollateralen) in der Regel der weißen Substanz (dem Marke) zu, um dort in eine oder sich teilend in zwei Nervenfasern (Fig. 152, 3) überzugehen; zuweilen aber verläuft er in die Lamina zonalis umbiegend, wo er sich teilend in das Geflecht der Tangentialfasern tritt (Fig. 152, 2). Der Neurit und seine Kollateralen sind von einer markhaltigen Scheide umhüllt.

III. Lamina pyramidalis (Schicht der mittleren und großen Pyramidenzellen); die Größe der Pyramidenzellen, deren sehr starker Neurit stets dem Marke zuläuft, nimmt nach der Tiefe hin zu (20—40 μ). Diese Schichte ist in der Regel die bedeutendste an Ausdehnung.

IV. Lamina granularis interna. Sie ist beim erwachsenen Menschen sehr verschieden in den einzelnen Regionen ausgebildet; meist ist sie besonders zellreich; die einzelnen Zellen sind sehr klein und von sehr wechselnder Form.

Durch die in dieser Schichte schon stark ausgebildeten Radii (siehe S. 241) werden die Zellen dieser Schicht oft säulenartig angeordnet.

V. Lamina ganglionaris. In vielen Regionen der Rinde auffallend zellarm, enthält sie in der Regel wieder größere dem Pyramidentypus entsprechende Zellformen, in der Rinde der (motorischen) vorderen Zentralwindung die sogenannten Beetzschen Riesenpyramidenzellen (siehe Fig. 153).

Diese pyramidenförmigen Zellen sind die Ursprungszellen für die motorischen Pyramidenbahnen; sie gleichen den motorischen Zellen des Hirnstammes und des Rückenmarkes, die zum peripheren motorischen Neuron gehören, in der Anordnung des Nißl-Körper, die auch hier den Zelleib „getigert“ erscheinen lassen. In den übrigen Pyramidenzellen sind die mehr feinscholligen Nißl-Körper weniger charakteristisch angeordnet.

VI. Lamina multiformis. Mit vorwiegend spindelförmigen, in der Form aber sehr wechselnden Ganglienzellen ausgestattet, bildet dieses Gebiet die meist nicht sehr scharfe Grenze gegen das Mark.

Die große Mehrzahl der Ganglienzellen der Hirnrinde steht durch ihren Neurit mit subkortikalen Zentren in Verbindung; doch gibt es außer den oben erwähnten Zellen in der II. Schicht auch sonst viele Zellen vom Golgischen Typus, deren verästelter Neurit bald auf die nähere Umgebung der Zelle beschränkt, bald bis zur Lamina zonalis ausgedehnt ist, wo er reich verästelt endet (Fig. 152, 5 u. 6).

Über die regionalen Verschiedenheiten kann in diesem Buche kein vollständiges Bild entworfen werden. Nur als Beispiele mögen an Hand von Fig. 153 und Fig. 154

zwei typische Rindenregionen besprochen werden, in denen der Aufbau von dem sechsschichtigen Grundtypus abweicht.

Fig. 153 entstammt der vorderen Zentralwindung, die wir als Ausgangspunkt der zentralen motorischen (Pyramiden-) Bahn kennen: Schicht I—III sind deutlich ausgebildet; durch das Fehlen der IV. Schicht geht Schicht III unmittelbar in Schicht V über, deren Riesenpyramiden so an die großen Pyramidenzellen der III. Schicht unmittelbar anzuschließen scheinen.

Fig. 154 ist ein Durchschnitt durch das Gebiet

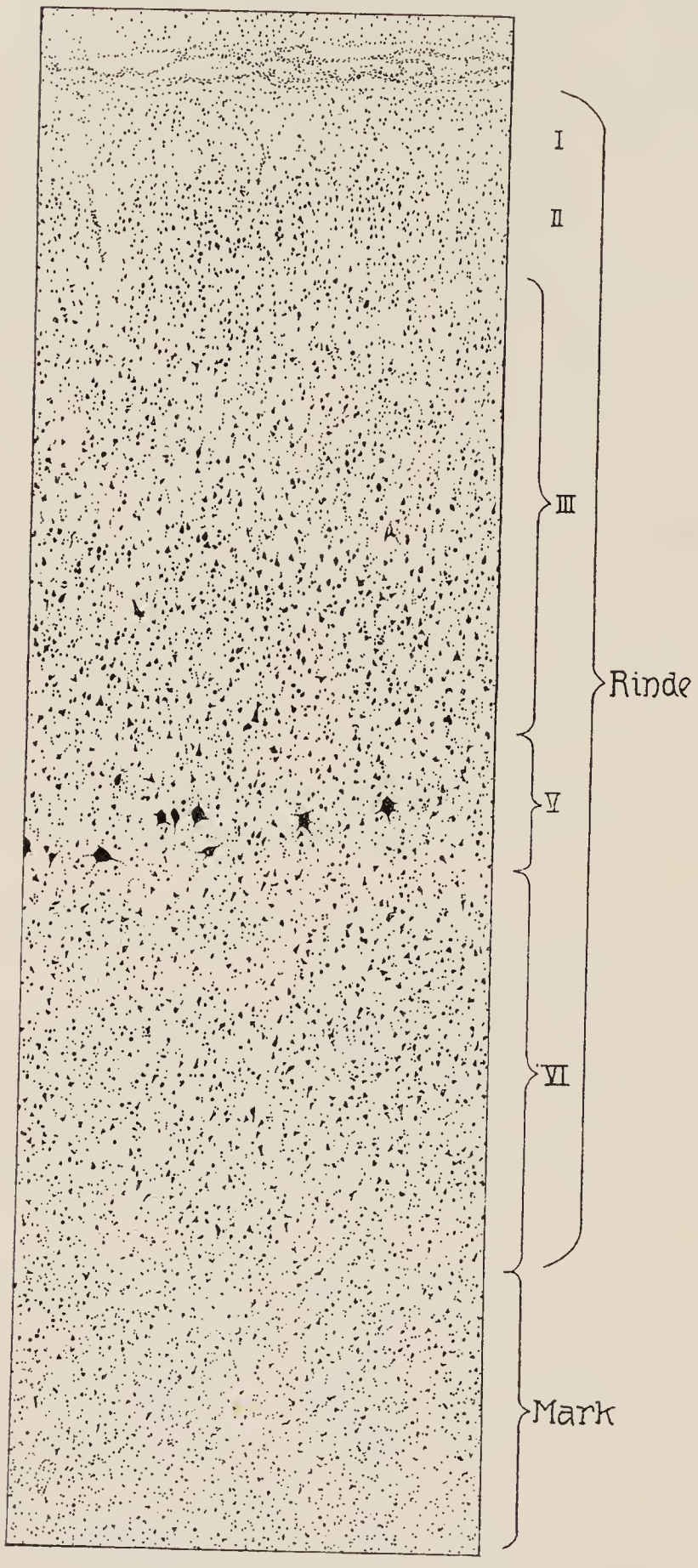

Fig. 153.
Schnitt durch die vordere Zentralwindung; Mikrophotographie, in der die Nervenzellen hervorgehoben wurden. (Präp. von Dr. Spatz-München.) 30 mal vergrößert. Technik Nr. 52, S. 148.

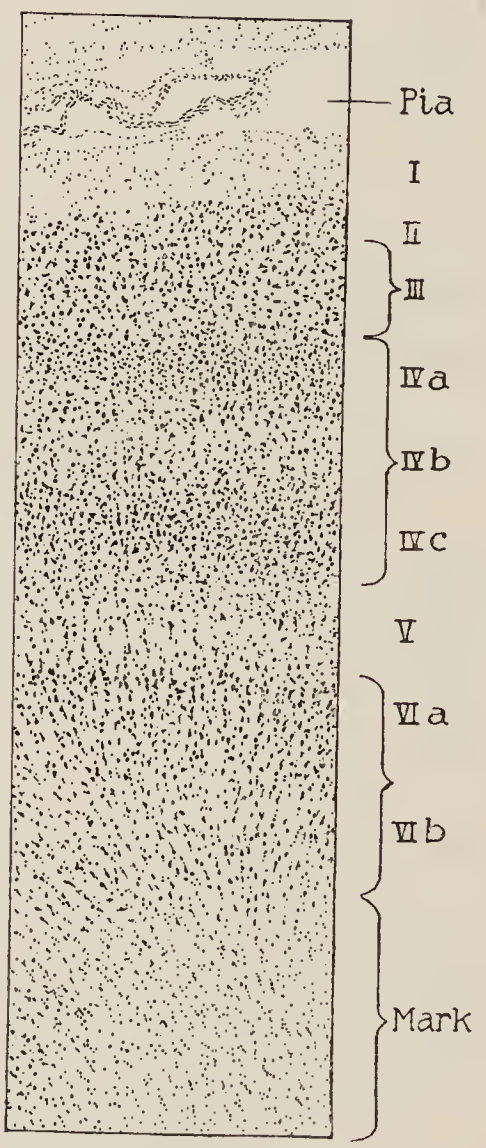

Fig. 154.
Schnitt durch die Großhirnrinde im Gebiet der Fiss. calcarina; Technik und Vergrößerung wie bei Fig. 153. (Präp. von Dr. Spatz-München.)

der Fissura calcarina, die das kortikale Sehzentrum in sich birgt; hier liegt eine Schichtenvermehrung vor, indem die Zona granularis interna (IV) in drei Schichten geteilt erscheint. Im ganzen erscheint diese Rindenregion schmal im Vergleich zu der Rinde der Zentralwindung.

Wenn wir auch noch weit davon entfernt zu sein scheinen, die funktionelle Bedeutung der Differenzen im Aufbau der einzelnen Rindenregionen zu erkennen, so hat doch die mühsame Erforschung dieser Hirntopographie die Lokalisation einzelner Funktionen in der Großhirnrinde außerordentlich gefördert.

Die Neuroglia verhält sich derjenigen des Rückenmarkes durchaus ähnlich; die Inkrustierung mit Silberchromat (Golgi) läßt auch hier im wesentlichen zwei Bilder hervortreten: Langstrahler, vorzugsweise im Mark, und Kurzstrahler, die meist in der Rinde gefunden werden (Fig. 152).

Auch hier sind diese Formen natürlich nur als Bruchstücke des Gliaplasmodiums aufzufassen. Dieses bildet im Übrigen an Blutgefäß- und Bindegewebsgrenzflächen wiederum Grenzsäume.

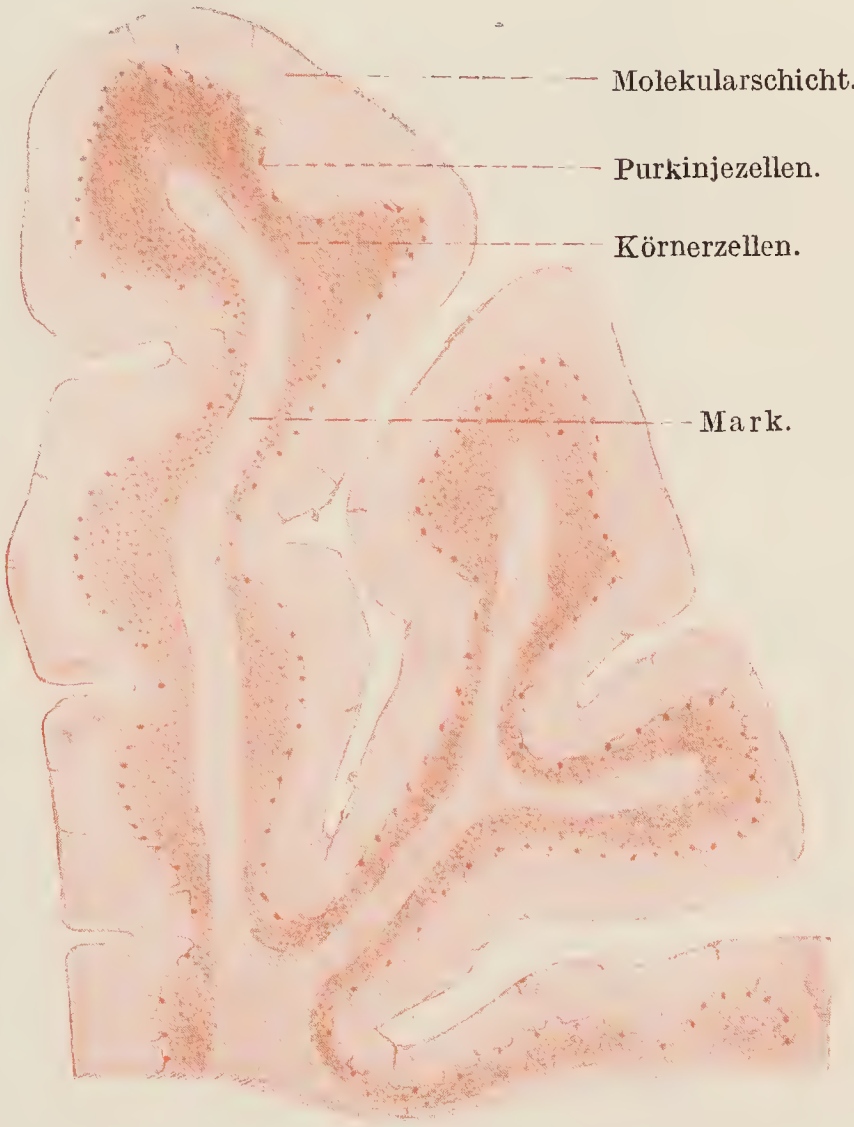

Fig. 155.
Stück eines senkrechten Schnittes durch das Kleinhirn des erwachsenen Menschen. 12 mal vergr. Technik Nr. 98 b, S. 271.

e) Die Kleinhirnrinde.

Da die Furchenbildung des Kleinhirns diejenige des Großhirns weit übertrifft, ist die Zahl der in der Kleinhirnrinde untergebrachten Ganglienzellen trotz der kleineren Gesamtgröße dieses Hirnteiles sehr groß. Schon mit bloßem Auge erkennt man an Durchschnitten durch das Kleinhirn das relative geringe Ausmaß der weißen Substanz (Mark) gegenüber der Rinde. An der letzteren selbst tritt die äußerste, zellarme „Molekularschicht“ deutlich hervor gegen die zellreiche „Körnerschicht“. Erst mit dem Mikroskop erkennt man an der Grenze beider eine Lage von großen Zellkörpern, die in gewissen Abständen voneinander stehend, als „Schichte der Purkinjezellen“ die Dreizahl der Rindenschichten vervollständigen (Fig. 155).

Im Kleinhirn endigen (genaueres darüber siehe die Darstellungen, die sich mit der Bahnentopographie beschäftigen) eine große Reihe von Neuriten, die aus Rückenmarks-, Brücken-Mittelhirnganglienzellen, zu einem bedeutenden Teile auch aus den Oliven stammen. Die genauere Endigungsweise dieser Fasern ist

nicht bekannt. Zu einem großen Teile dürfte ihre Endaufsplitterung aber in der Körnerschichte zu suchen sein.

Der weitaus größte Teil der Ganglienzellen, die wir in der Kleinhirnrinde finden, erstreckt sich mit ihrem Neurit nicht über das Gebiet der

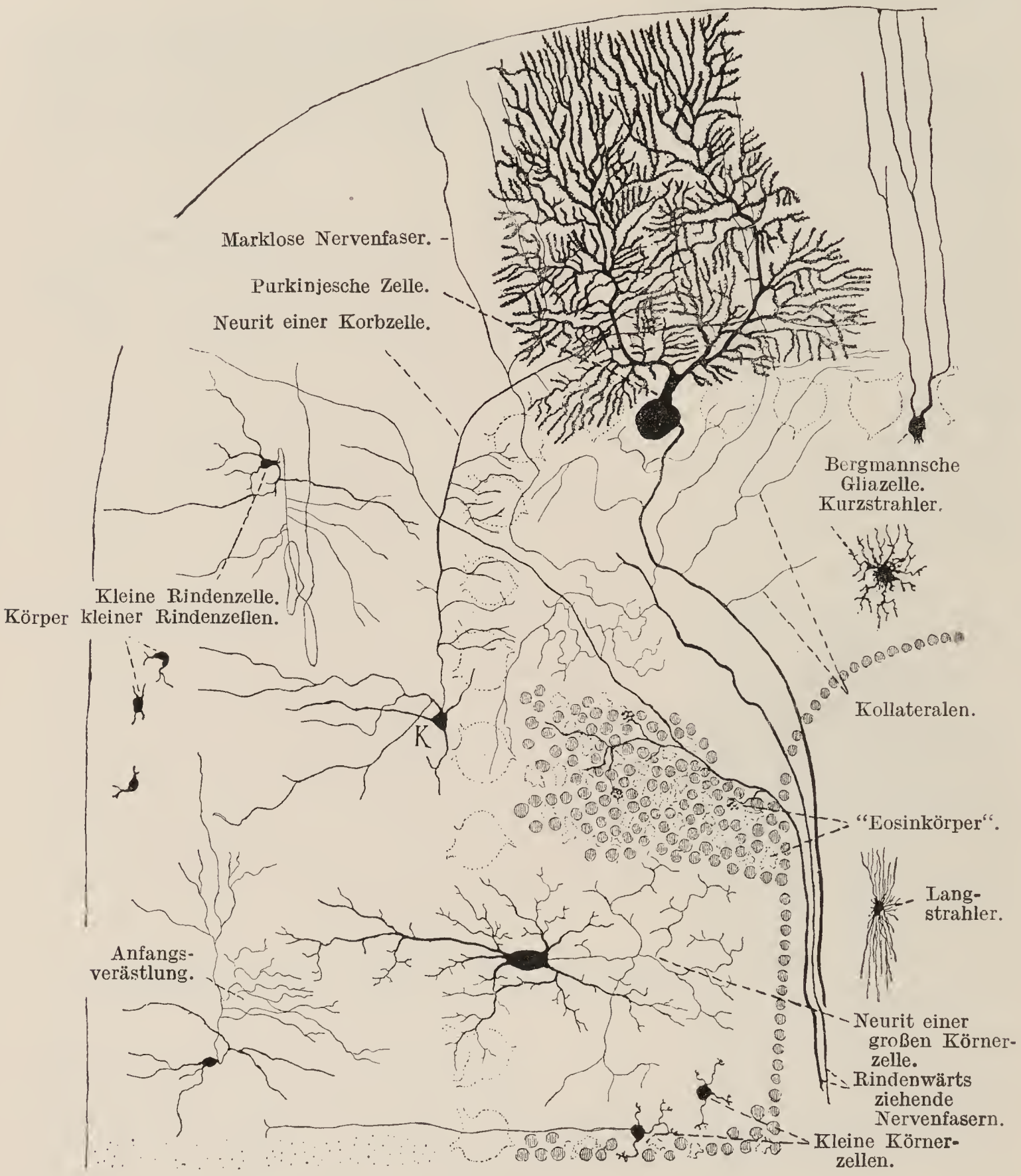

Fig. 156.

Schema der Kleinhirnrinde. Alle Elemente sind nach Präparaten vom erwachsenen Menschen (120 mal vergr.) gezeichnet. Technik Nr. 99 c, S. 272. *K* Korbzelle.

Kleinhirnrinde hinaus, muß also mit uns unbekannten Assoziationsverrichtungen in diesem Gebiete selbst vertraut sein.

Nur die Purkinjezellen entsenden einen langen Neuriten, der in das Mark übertritt. Sein Ziel ist uns unbekannt.

Solange die Kleinhirnrinde noch nicht völlig entwickelt ist, besteht eine Reihe von Eigentümlichkeiten, die dem Erwachsenen fehlen. So findet sich bei

Embryonen und jungen Tieren über der noch wenig ausgebildeten Molekularschicht eine „oberflächliche Körnerschichte; diese bleibt bei vielen Tieren zeitlebens erhalten, beim Menschen kann sie bei Entwicklungsstörungen, z. B. bei Idiotie auch im späteren Leben gefunden werden. Die Zellen dieser embryonalen Schichte wandern zum Teil in die tieferen Schichten aus, zum Teil bilden sie sich zu Gliazellen um.

Wir besprechen zuerst die Purkinjezellen und die mit ihnen unmittelbar in Verbindung stehenden Bildungen.

Ihr etwa birnenförmiger, pigmentarmer Körper, der von gut entwickelten Nißl-Schollen eingenommen wird, schickt zwei starke Dendriten in die Mole-

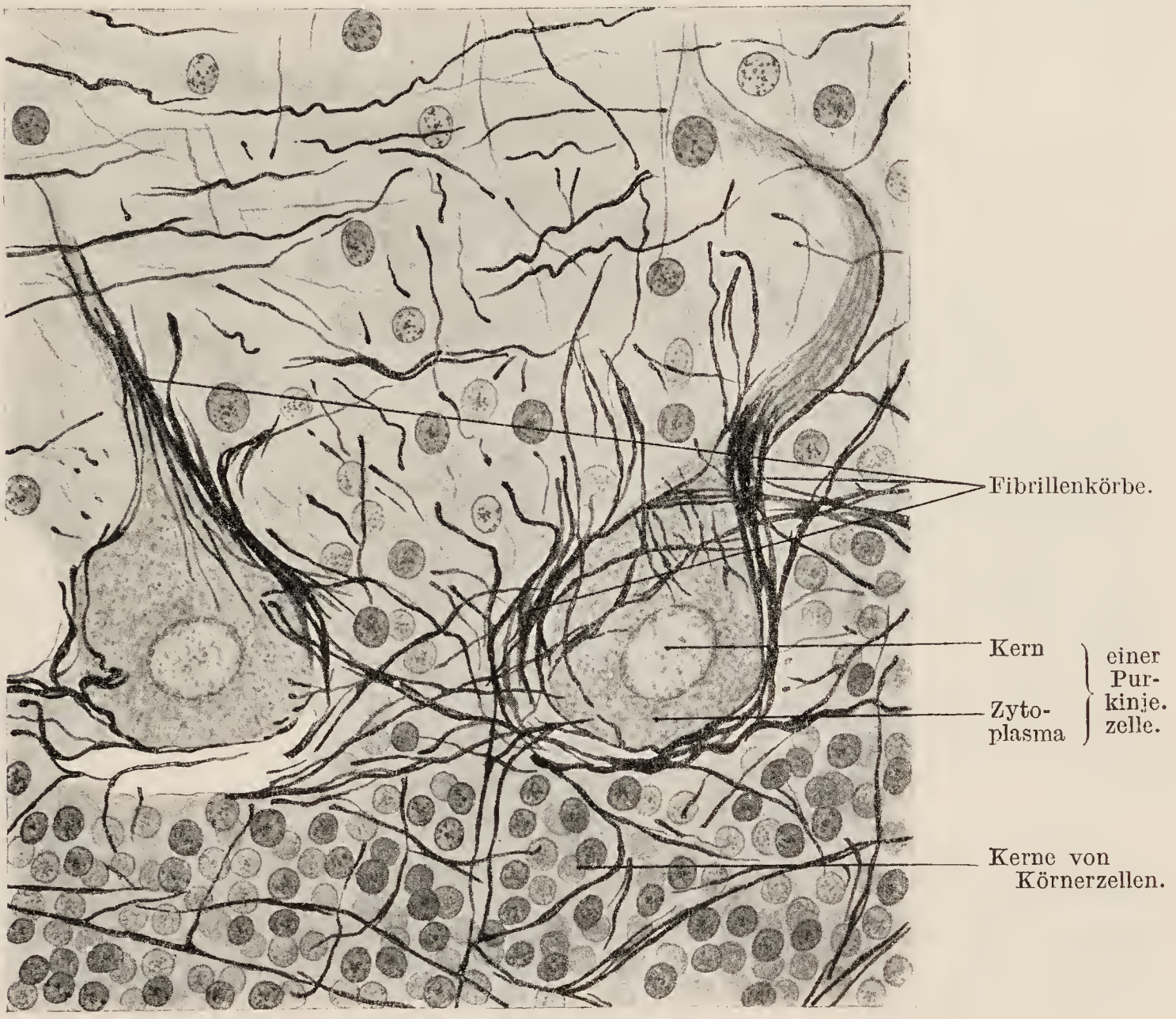

Fig. 157.

Fibrillenkörbe um die Purkinjezellen. 750 mal vergrößert. (Präp. von Privdoz. Ph. Stöhr jun. Würzburg.) Technik s. O. Schultze, Sitzber. Physik.-Med. Ges. Würzburg, 1918.

kularschichte, welche sich dortselbst in ein ungemein reiches Astwerk verzweigen und bis zur freien Rindenoberfläche reichen (Fig. 89, S. 139 und Fig. 156). Das gesamte, reichverzweigte Dendritensystem nimmt ebenso, wie wir es an Spalierbäumen kennen, nur eine relativ schmale Schicht ein; die Ausbreitungsebene steht immer quer zur Längsrichtung der Windungen, so daß die Verästelung nur auf Querschnitten der Windungen zu sehen ist.

Die Ursprungsstelle des Neuriten ist der Körnerschichte zugekehrt; die zuerst marklose Gliahülle wird noch innerhalb der Körnerschicht markhaltig (siehe S. 145); Kollateralen, die hier abgegeben werden, verästeln sich entweder noch in der Körnerschicht, oder sie laufen in die Umgebung der Purkinjezellkörper zurück, um dort zu enden.

Endlich gelangt der Neurit in die Marksehichte.

Die Zellkörper der Purkinjezellen werden von Fibrillenkörben umschlossen (Fig. 157), deren Fibrillen sich größtenteils aus den Verzweigungen der in der Molekularschichte gelegenen (2.) Korbzellen herleiten lassen (Fig. 156).

Die Korbzellen sind multipolare Ganglienzellen, deren Dendriten hauptsächlich gegen die Oberfläche streben. Ihr langer, anfangs dünner, weiterhin dicker Neurit verläuft horizontal in der Querrichtung der Windungen und schickt gegen die Oberfläche einzelne Kollateralen; wichtig sind aber vor allem die Äste des Neuriten, die er senkrecht in die Tiefe an die Fibrillenkörbe der Purkinjezellen entsendet. An der Bildung der Fibrillenkörbe haben aber wohl zweifellos auch andere Zellen Anteil, zum Teil aueh solche, die in der Körnerschichte liegen; die von hier kommenden Fibrillenzüge nennt man auch „Kletterfasern"; sie reichen außerdem bis zu den Dendritenverzweigungen der Purkinjezellen. Zweifellos bilden die Fibrillenkörbe ein hochkompliziertes und wichtiges, wenn auch noch nieht deutbares Strukturelement der Kleinhirnrinde.

Fig. 158.
Aus einem feinen Schnitte durch die Kleinhirnrinde des erwachsenen Menschen. 400 mal vergr. Technik Nr. 100a, S. 272.

In der Molekularschicht, die zu einem großen Teil von den Dendritenverzweigungen der beiden eben beschriebenen Zellarten eingenommen wird, kommen außerdem noch (3.) sogenannte kleine Rindenzellen vor.

Sie unterscheiden sich von den Korbzellen hauptsächlieh dadureh, daß sie mit den Fibrillenkörben nieht in Beziehung treten (Fig. 156).

Wenig geklärt ist noch die Zusammensetzung der Körnerschicht, in der wir neben zahlreichen Zellen ein dichtes Flechtwerk von Fibrillen finden, die zur Endaufsplitterung der rindenwärts ziehenden Fasern gehören (Fig. 159).

Dieses Fasergefleeht wird aueh von den Neuriten der Purkinjezellen durehzogen. Außer diesen und den oben erwähnten Fasern liegen zwischen den Zellen der Körnerschicht eigentümliche körnig strukturierte Substanzhaufen, die sieh wie Plastosomen färben, daher von manchen Autoren als Neurosomenhaufen bezeichnet werden; auch bei der üblichen Hämatoxylin-Eosinfärbung nehmen sie reichlich Farbstoff (und zwar Eosin) auf, weswegen man sie auch „Eosinkörper" genannt hat. Andere Autoren endlich sehen in diesen Strukturen Degenerationsprodukte von Fibrillen. Mit der Endaufsplitterung der Nervenfasern stehen sie offenbar in inniger Beziehung.

Unter den Zellen der Körnerschicht unterscheidet man 4. die kleinen und 5. die großen Körnerzellen, die im Golgibild durch ihre charakteristischen Formen sehr leicht zu unterscheiden sind. Die Neuriten beider Zellformen verlassen die Kleinhirnrinde nicht.

Dabei sind die kleinen Körnerzellen multipolare Ganglienzellen mit kurzen, krallenförmig endigenden Dendriten und einem feinen, von keiner Marksehcide

umhüllten Neuriten, der senkrecht in die Molekularschichte zieht und dort T-förmig in zwei Äste sich teilt; diese Äste verlaufen längs der Windungen, parallel der Oberfläche derselben und enden frei und unverästelt.

Die großen Körnerzellen, welche an Zahl gegen die kleinen sehr zurücktreten, sind ebenfalls multipolar, aber doppelt so groß als die zuerst beschriebenen; ihre reicher verästelten Dendriten (Fig. 156) reichen bis in die Molekularschicht hinein, während der markwärts gerichtete Neurit sich noch innerhalb der Körnerschicht in ein sehr reiches Astwerk auflöst.

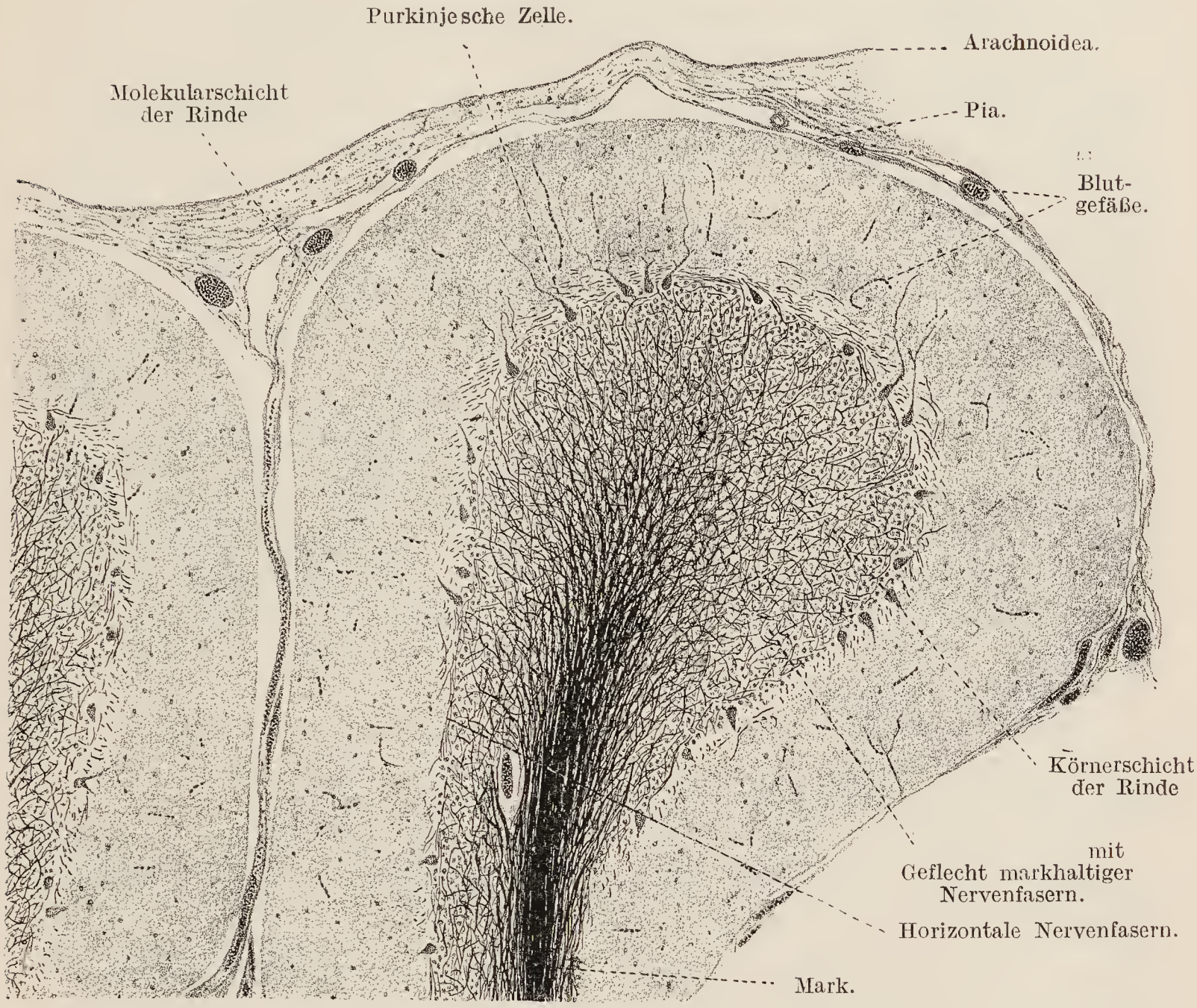

Fig. 159.
Stück eines Schnittes durch das Kleinhirn des erwachsenen Menschen. 45 mal vergr. Technik Nr. 97a, S. 270.

Die Glia, die sich im Kleinhirn in ihrem Grundaufbau ebenso wie im ganzen Zentralnervensystem verhält — auch hier ergeben Golgipräparate in der Rinde Kurzstrahler, im Mark Langstrahler —, weist nur in der Molekularschicht der Rinde auffallende, bemerkenswerte Bildungen auf. Die Molekularschichte ist von zahlreichen, senkrecht zur Oberfläche aufsteigenden, Gliafasermassen durchzogen, die zu „Zellen“ gehören, die etwa in der Höhe der Purkinjezellen liegen (Bergmannsche Gliazellen). Auch sie treten in Golgipräparaten (Fig. 156) oft sehr schön hervor.

Nicht selten (besonders im Alter) finden sich in der Hirnsubstanz runde oder biskuitförmige Körper mit deutlicher Schichtung, welche sich mit Jodtinktur und Schwefelsäure violett färben, also dem Amylum verwandt sind. Diese Corpuscula amylacea (siehe Techn. Nr. 101, S. 272) sind fast regelmäßig in den Wänden der Hirnhöhlen, aber auch noch an vielen anderen Orten, sowohl in der grauen, wie in der weißen Substanz, auch im N. opticus, vorhanden, zeigen bei genauerer Untersuchung eine homogene, mit einzelnen Fortsätzen versehene Kapsel und sind durch Amyloidinfiltration umgebildete Gliazellen.

Gefäße und Hüllen des Zentralnervensystems.

Die bindegewebige Umgebung der nervösen Zentralorgane ist zu einer wichtigen Hilfseinrichtung für dieselben geworden. Gehirn und Rückenmark eng anliegend führt die Pia mater[1]) (Leptomeninx)[2]) den nervösen Zentralorganen die Blutgefäße zu, die überall von spärlichem Bindegewebe begleitet, in die Nervensubstanz eindringen. Die Arachnoidea[3]), aus einem schwammartigen Gerüst feinerer und gröberer Balken eines eigenartigen Bindegewebes bestehend, ist von einer in langsamer Zirkulation befindlichen Flüssigkeit, dem Liquor cerebrospinalis, durchsetzt; dieser hat vermutlich eine zweifache Bedeutung: einmal dient er dem Stoffaustausch, dann bildet er, da er nach außen an eine überall dicht abgeschlossene bindegewebige und knöcherne Kapsel angrenzt, eine Art von Wasserkissen, in dem die nervösen Zentralorgane bei Körperbewegungen elastisch verschieblich sind, ohne Schaden zu leiden. Gegen die knöcherne Wandung der Kapsel schließt endlich die Dura mater (Pachymeninx)[4]) ab, die in der Schädelkapsel gleichzeitig das innere Periost bildet und also gegen den Knochen unverschieblich ist, im Wirbelkanal dagegen unabhängig vom Periost eine durch den epiduralen Spaltraum vom Periost getrennte elastische Hülle darstellt; dieses Verhalten ist an dieser Stelle notwendig, weil sich die Länge des Wirbelkanals bei den Rumpfbewegungen andauernd etwas verändert.

Die Hüllen des Zentralnervensystems entstehen aus der embryonalen bindegewebigen, zunächst einheitlichen Umhüllung dadurch, daß die einzelnen Lagen durch Flüssigkeitsansammlungen voneinander getrennt werden.

Die schützende Funktion der Meningen, die durch die Knochenbildung extrem verstärkt wird, ist im Aufbau der Dura mater am stärksten ausgeprägt. Im Rückenmarkgebiet (Dura mater spinalis) besteht sie aus straffaserigem Bindegewebe, das viele elastische Fasern enthält. Ihre innere Oberfläche ist mit einer einfachen Lage platter Epithelzellen überzogen. Sie ist arm an Blutgefäßen und Nerven.

Die harte Hirnhaut (Dura mater cerebralis) ist zugleich Periost der inneren Schädelfläche und besteht aus zwei Schichten: 1. aus einer inneren, welche der Dura mater spinalis entspricht und — abgesehen von einem größeren Reichtum an elastischen Fasern — ebenso gebaut ist wie diese und 2. aus einer äußeren Schicht, welche dem Periost des Wirbelkanals entspricht. Sie besteht aus den gleichen Ele-

---

[1]) pius, fromm, hier dünn; mater = Mutter, hier das Ernährende; durus = hart, also dünne und harte Ernährungshaut.

[2]) Von λεπτός = dünn, ἡ μῆνιγξ = die Haut.

[3]) Von ἡ ἀράχνη = die Spinne: Spinngewebe.

[4]) παχύς = dick.

menten wie die innere Schicht, nur verlaufen die äußeren Fasern in einer anderen Richtung (von vorn und lateral nach hinten und medianwärts) wie die inneren Fasern, welche von vorn median nach hinten und lateralwärts ziehen.

Die Blutgefäße bilden zwei Netze, die untereinander Verbindungen besitzen: 1. das äußere Netz ist als periostales Gefäßnetz zu betrachten und versorgt auch die Schädelknochen; 2. das innere, dicht am Plattenepithel des Subduralraumes liegende Kapillarennetz ist deshalb bemerkenswert, weil es der Ausbreitung von Erkrankungen günstig ist.

Die Nerven, die in der Dura mater reichlich angetroffen werden, gehören teilweise zu den Gefäßen, teilweise endigen sie frei im Bindegewebe.

Der die Dura mater von der Arachnoidea trennende Subduralraum steht mit Lymphräumen in Verbindung, die außerhalb des Zentralnervensystems liegen.

Durch Injektionen von gefärbten Flüssigkeiten bei Tieren, durch die Tatsache, daß Erkrankungen sich auf diesen Wegen ausbreiten, ist nachgewiesen, daß solche Zusammenhänge längs den Austrittsstellen der peripheren Nerven mit den Lymphbahnen dieser Nerven bestehen: dies ist dadurch möglich, daß sich die Dura an den Nerven eine Strecke weit fortsetzt (bei den Rückenmarksnerven bis zur Verbindung mit den Spinalganglien), auch sollen die Lymphbahnen der Nasenschleimhaut, die tiefen Lymphgefäße und Lymphknoten des Halses mit dem Subduralraum, der stets nur minimale Flüssigkeitsmengen enthält, in Verbindung stehen.

Arachnoidea und Pia mater lassen sich histologisch nicht so gut voneinander trennen; beide sind durch zahlreiche Bindegewebsbälkchen, die den Subarachnoidealraum durchsetzen, miteinander verbunden.

Alle Maschenräume des Subarachnoidealraumes sind von Plattenepithel ausgekleidet; feine Bindegewebsbündel, die vielfach von sehr feinen elastischen Fasern umsponnen werden, bilden das hauptsächliche Substrat, in dem die Blutgefäße, die zu den nervösen Zentralorganen verlaufen, eingehüllt sind.

Die pialen Blutgefäße, die gut mit Nerven versorgt sind, dringen allenthalben von der Oberfläche aus in das Nervensystem ein und bilden ein in der grauen Substanz engmaschiges, in der weißen Substanz weites Netz von Kapillaren, welche überall miteinander zusammenhängen. Die in der Hirnrinde befindlichen Kapillaren münden in Venen, die nicht in der Rinde selbst, sondern darunter, in der weißen Substanz ihren Anfang nehmen und von da die Rinde passierend zu den in der weichen Hirnhaut liegenden Venen verlaufen. Das in den Kapillaren befindliche Blut muß also die ganze Rinde passieren, ehe es sich in Venen ergießt. Sämtliche Blutgefäße besitzen noch eine zweite, sogenannte adventitielle Scheide, welche oft nur aus einer einfachen Schicht platter Epithelzellen hergestellt wird und bei vielen Erkrankungen besonders charakteristische Veränderungen darbietet. Die lockere adventitielle Scheide der Blut-

gefäße läßt sich vom Subarachnoidealraum aus injizieren; es können sich also wohl auch natürlicherweise auf diesem Wege Stoffe ausbreiten. Die Wand der venösen Sinus durae matris wird nur durch eine aus platten

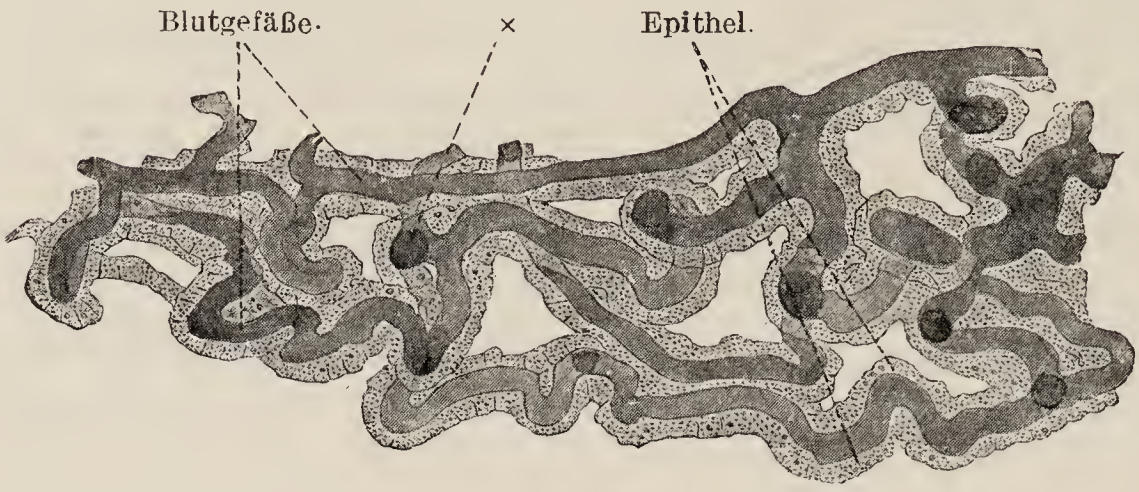

Fig. 160.
Stück des Plexus chorioideus des erwachsenen Menschen. 80 mal vergr. × Blutgefäß im optischen Querschnitt. Die großen Punkte im Epithel (rechts unten) sind nicht Kerne, sondern Pigment und Fettkörnchen. Technik Nr. 102b, S. 272.

Epithelzellen gebildete Haut hergestellt. Sie sind in das straffe Bindegewebe der Dura eingeschlossen und werden so dauernd offen gehalten.

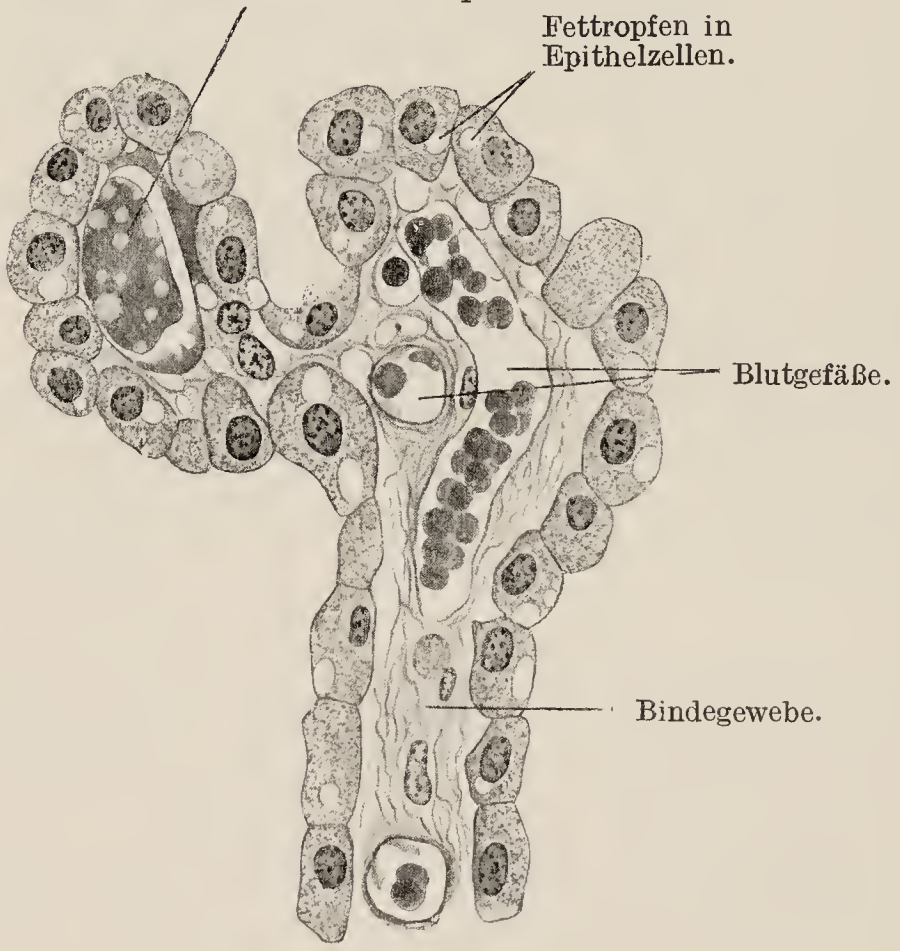

Fig. 161.
Schnitt durch eine Falte des Plexus chorioideus (Mensch). 500 mal vergr. Technik Nr. 102c, S. 273.

Das gefäßreiche, lockere Gewebe der Pia mater bereitet der Fortleitung von Erkrankungen wenig Widerstand. Sind einmal krankheitserregende Stoffe längs der Blut- oder Lymphbahn in dieses Gebiet gelangt, so breiten sie sich meist rasch über große Flächen des Gehirns und Rückenmarkes aus und verursachen die sogenannte Hirnhautentzündung.

Mit dem pialen Bindegewebe unmittelbar in Zusammenhang stehen die Telae chorioideae und die Plexus chorioidei, die, in die Ventrikelhohlräume hineinhängend, für den Stoffwechsel des Gehirns anscheinend von großer Wichtigkeit sind. Das äußerst dichte Netz der Gefäßkapillaren (Fig. 160), von zartem Bindegewebe umschlossen, bildet hier Läppchen, die von einer Lage kubischer Epithelzellen überkleidet sind. Diese Epithelzellen (Fig. 161) sind wahrscheinlich für die Bereitung der Ventrikelflüssigkeit und damit natürlich auch des gesamten Liquor von großer Bedeutung; darauf

weisen häufig anzutreffende Einschlüsse (Fett, Pigment, künstliche, der Blutbahn zugeführte Farbstoffe) hin, die das Zytoplasma dieser Zellen erfüllen (Fig. 161). Beim Neugebornen besitzen sie, wie die Ependymzellen flimmernde Anhänge.

Das Epithel ist entwicklungsgeschichtlich ein Teil der Hirnwand, die durch das gefäßreiche Bindegewebe in die Ventrikelhohlräume vorgewölbt wird; ist also als ein besonders differenzierter Teil der Matrix (siehe S. 241) zu betrachten.

Wie der Liquor cerebrospinalis durch die Tätigkeit der Telae und der Plexus höchstwahrscheinlich mit neuen Stoffen versehen wird, so besitzt er auch die Möglichkeit, verbrauchte Stoffe an die Blutbahn abzugeben. Als solche Orte sehen viele Autoren die Arachnoidealgranulationen (Pacchioni) an; dies sind hernienartige Ausbuchtungen der Arachnoidea, welche, die verdünnte Dura mater vor sich herstülpend, in die venösen Sinus der Dura hineinragen.

Gelangen giftige Stoffe unmittelbar in den Liquor hinein, so entfalten sie ihre Wirkung auf das zentrale Nervensystem in ungleich stärkerer Weise, als wenn sie in der Blutbahn an das Nervensystem herankommen. So gelingt es, ganze Teile des Nervensystems vorübergehend dadurch auszuschalten, daß man lähmende Substanzen (Narkotika) unmittelbar dem Liquor einverleibt. Der Plexus chorioideus hat also eine ähnliche Bedeutung für die Isolierung des Nervensystems wie die Grenzhäute der Glia, die den unmittelbaren Übergang von Stoffen aus der Blutbahn in das Nervengewebe regulieren. Schaltet man den Plexus aus oder umgeht man ihn, so ist das Nervengewebe der Einwirkung irgendwelcher Substanzen preisgegeben.

Peripheres Nervensystem.

Nerven.

Die zerebrospinalen Nerven bestehen zumeist aus markhaltigen Nervenfasern von verschiedener Dicke und nur vereinzelten marklosen Nervenfasern; sie erscheinen deshalb bei auffallendem Lichte weiß.

Ganglienzellen finden sich regelmäßig im Verlauf einzelner Zerebrospinalnerven, z. B. im N. glossopharyngeus. Auch in vorderen (ventralen) Spinalnervenwurzeln sind solche Zellen gefunden worden.

Die Vereinigungsweise der Nervenfasern zeigt viele Übereinstimmung mit derjenigen der quergestreiften Muskelfasern, da auch ihnen durch Bindegewebe Schutz vor der Umgebung und eine Zuleitung von Ernährungsbahnen gewährleistet wird. Dementsprechend umhüllt ein aus dicken Bindegewebsbündeln und zahlreichen elastischen Fasern gebildetes, oft Fettzellengruppen enthaltendes Gewebe, das Epineurium (Fig. 162), den ganzen Nerven. Ins Innere der Nerven ziehende, bindegewebige Forsetzungen des Epineurium umhüllen die (sogenannten sekundären) Nervenfaserbündel, deren jedes von dem recht derben Perineurium umfaßt wird. Dieses besteht aus feineren, konzentrisch gekrümmten, längsverlaufenden Bindegewebslamellen, elastischen Fasern und Häutchen, die von zusammenhängenden Lagen platter Bindegewebszellen gebildet

werden. Das Perineurium setzt der Präparation einen beträchtlichen Widerstand entgegen. Vom Perineurium ausgehende Septa dringen ins Innere des (sekundären) Nervenfaserbündels: man hat sie Endoneurium (Endoneurallamellen der Nervenbündel) genannt; sie bestehen vorzugsweise aus Bindegewebsbündeln, elastischen Fasern und nur da und dort vorkommenden Häutchen platter Zellen. Vom Endoneurium endlich zweigen sich von diesen wiederum feine Blätter, die „Fibrillenscheiden“ (= Endoneuralscheiden der Nervenfasern) ab, welche ähnlich dem Perimysium der einzelnen Muskelfaser jede einzelne Nervenfaser umgeben[1]). Sie bestehen im wesentlichen aus längs verlaufenden Bindegewebsbündeln. Die genannten Hüllen stehen mit Fortsetzungen der harten und weichen Hirnhaut in direkter Verbindung.

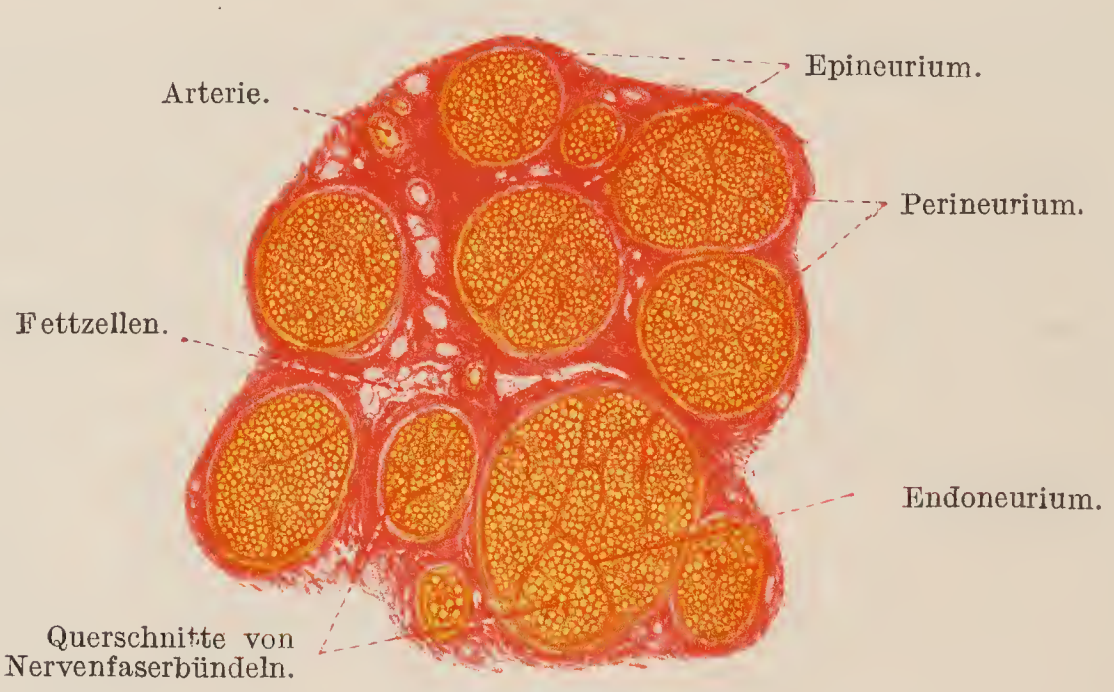

Fig. 162.

Stück eines Querschnittes des Nervus medianus des Menschen. 30 mal vergr. Technik Nr. 103, S. 273.

Teilungen (d. h. Kollateralen) der peripherischen Nervenfasern kommen während des Verlaufes nicht vor (erst gegen das Ende); dagegen zweigt sich nicht selten eine verschieden große Anzahl von Nervenfasern von einem Nervenfaserbündel ab, um sich einem anderen Nervenfaserbündel anzuschließen. Daraus resultiert ein spitzwinkeliges Geflecht von Faserbündeln.

Die sympathischen Nerven sind teils mehr weiß, teils mehr grau, was von der größeren oder geringeren Anzahl feiner markhaltiger Nervenfasern herrührt, so enthalten z. B. die Nn. splanchnici viele markhaltige Nervenfasern; in den grauen Sympathikusnerven, z. B. in den Zweigen der Bauch- und Beckengeflechte sind sehr wenige, feinste

[1]) Die „Henlesche Scheide“ entspricht nicht der Endoneuralscheide, sondern der Perineuralscheide, und zwar nur jener der feinsten peripherischen Nervenäste. Der Name ist überflüssig.

markhaltige, dagegen viele marklose Nervenfasern vorhanden. Ein Teil der markhaltigen Nervenfasern sind Fortsetzungen von Spinalnerven, ein anderer Teil sind Nervenfortsätze sympathischer Nervenzellen; auch lang ausgezogene Dendriten sympathischer Nervenzellen finden sich zuweilen im Verlaufe sympathischer Nerven (siehe auch S. 261). Ihre Vereinigung geschieht durch Bindegewebe, durch welches sie zu Bündeln zusammengehalten werden.

Die größeren Blutgefäße verlaufen innerhalb des Epineurium in

Fig. 163.

Stück eines Querschnittes des Nervus medianus des Menschen. 300 mal vergr. Technik Nr. 103, S. 273.

longitudinaler Richtung und bilden langgestreckte Kapillarnetze, deren Träger das Peri- und Endoneurium sind.

Die Lymphbahnen finden sich in den kapillaren Spalten zwischen den Lamellen des Perineurium und zwischen den einzelnen Nervenfasern, so daß jede Nervenfaser von Lymphe umspült ist. Sie stehen nur in Zusammenhang mit dem Subdural- und Subarachnoidealraum; gegen die die Nerven umgebenden Lymphgefäße sind sie geschlossen. Gelangen einmal krankheitserregende Stoffe in diese Bahnen hinein, so breiten sie sich längs der Nerven über große Strecken aus.

Ganglien.

Unter Ganglien verstehen wir im Verlaufe der peripherischen Nerven eingeschaltete Ganglienzellengruppen, die meist makroskopisch sichtbar sind. Alle Ganglien bestehen aus Nervenfasern, die zu kleinen Bündeln vereint sind und zwischen sich die teils in Längsreihen, teils in rundlichen Gruppen gelagerten Ganglienzellen fassen. Eine bindegewebige Hülle, die Fortsetzung des Perineurium, umgibt die äußere Oberfläche des Ganglion und sendet Nerven- und Ganglienzellen umfassende Fortsetzungen ins Innere des Ganglion. Die Ganglien sind sehr reich an Blutgefäßen, deren Kapillaren die einzelnen Zellen umspinnen. Hinsichtlich des feineren Baues bestehen Unterschiede zwischen den Spinalganglien und den sympathischen Ganglien.

Die Spinalganglien besitzen große runde, meist pigmentierte Ganglienzellen, die konstant den Apparato reticulare (S. 138) und einen bläschenförmigen, mit einem großen Kernkörperchen versehenen Kern einschließen. Jede Zelle ist von einer „kernhaltigen Hülle“ umgeben, welche aus platten, zuweilen sternförmigen, konzentrisch geschichteten Bindegewebszellen besteht und als Fibrillenscheide auf den Fortsatz der Ganglienzelle übergeht. Nach innen von dieser Hülle liegt eine homogene Membran, „Kapsel“, deren Innenseite mit einer meist einfachen Schicht von Zellen „Mantelzellen“ (Fig. 165) bekleidet ist. Es sind Fortsetzungen der Schwannschen Zellen des Neurilemm (S. 144) und wie diese der Glia zugehörig. Fast alle Nervenzellen der Spinalganglien sind in embryonaler Zeit bipolar, die Fortsätze entspringen an den entgegengesetzten Polen der Zelle. Im Verlaufe der Entwickelung verdünnt sich der Zellkörperabschnitt, von dem die beiden Fortsätze ausgehen zu einem Stiel (Fig. 84), der somit die zellulipetale und die zellulifugale Bahn der ursprünglichen beiden Fortsätze enthält, so wird die Zelle unipolar; zu einer T-Zelle. Außer dieser unipolaren Zellform enthalten die Spinalganglien noch andere, scheinbar multipolare, die wahrscheinlich dem sympathischen Nervensystem zugehören.

Unter den unipolaren Zellen unterscheiden wir a) große runde Zellen; ihr von einer kegelförmigen Zytoplasma-Erhebung entspringender Fortsatz ist spiralig oder knäuelförmig gewunden, zieht dabei bogenförmig um die Zelle; bald nach seinem Austritt aus der Kapsel wird seine Neurilemmhülle markhaltig. Nach Abgabe einiger feiner Kollateralen (Fig. 166, $_2$ C) teilt er sich regelmäßig nach kürzerem oder längerem Verlaufe im Niveau eines Schnürringes T- oder Y-förmig in zwei (Fig. 166, $_1$) oder drei (Fig. 166, $_2$) Äste.

Jeder der beiden Äste kann sich noch einmal teilen; von den daraus hervorgehenden Zweigen des peripherischen Astes verläuft dann der eine im ventralen, der andere im dorsalen Ramus des Spinalnerven (Fig. 166,$_3$).

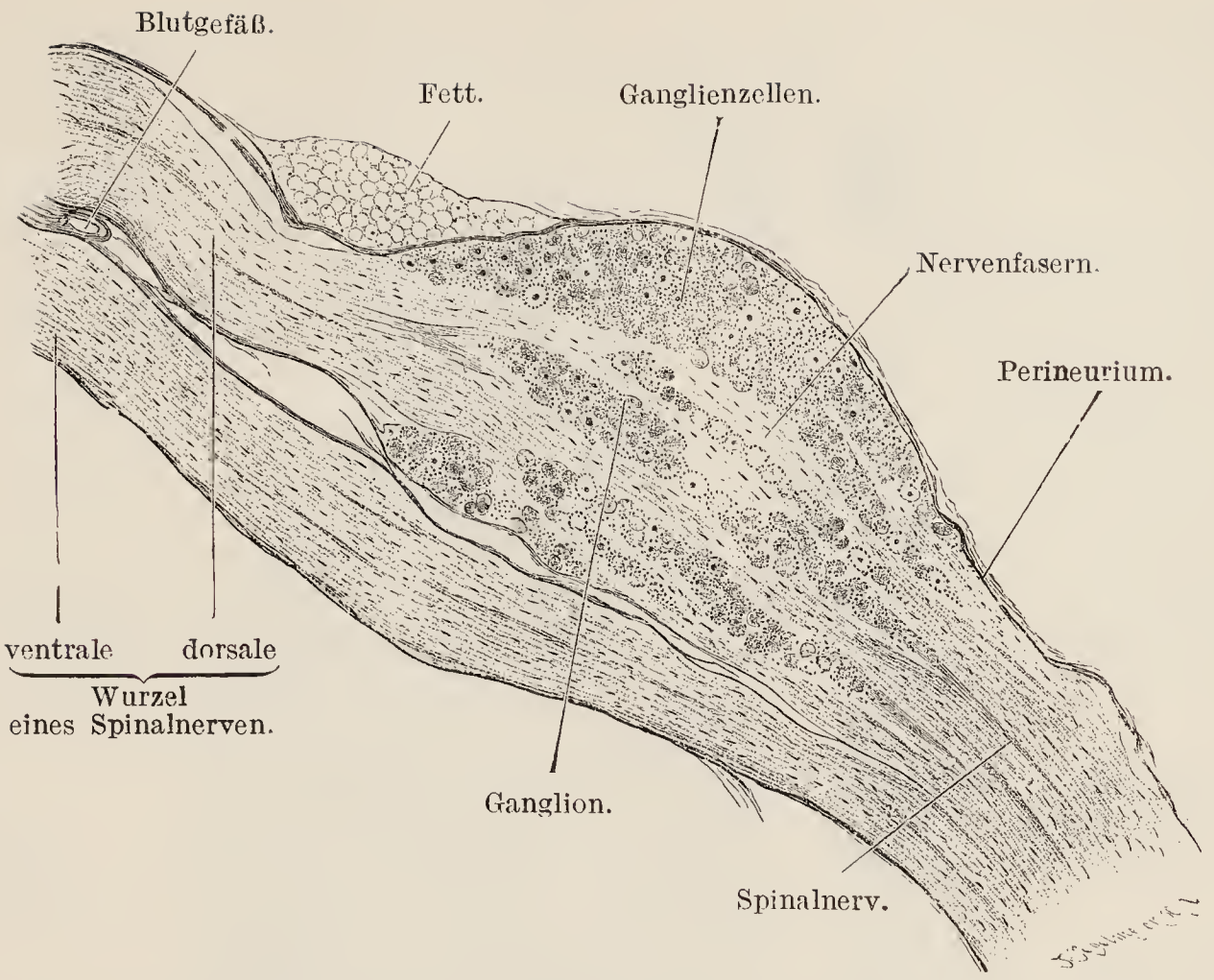

Fig. 164.

Längsschnitt durch ein Spinalganglion einer Katze. 18 mal vergrößert. Technik Nr. 104. S. 273.

Querschnitt markhaltiger Nervenfasern. Kern einer Bindegewebszelle.

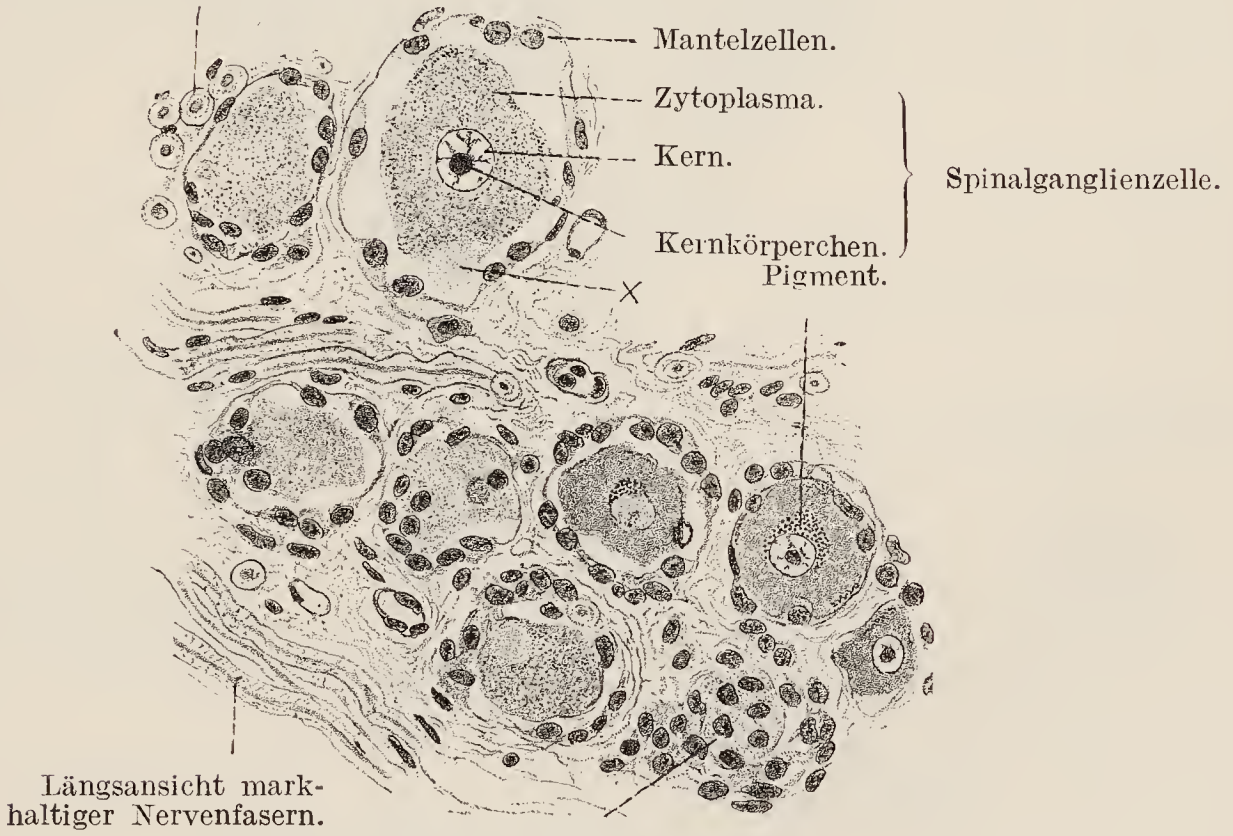

Fig. 165.

Stück eines Querschnittes des Ganglion Gasseri des Menschen. 330 mal vergrößert. Fortsätze sind an solchen Schnitten nicht zu sehen. Bei × sieht man den Tigroid (S. 137) -freien Teil der Zelle, von welchem der Neurit ausgeht. Technik Nr. 104, S. 273.

Spitzwinkelig entspringende Kollateralen können, sich vielfach windend, Knäuel bilden (Fig. 166, $_3$ Kn), von welchen dann in kugelige Verdickungen (siehe unten S. 263) endigende Fäden ausgehen können. Aus diesem Grunde und weil sie bei jungen Menschen völlig fehlen, ist man geneigt, sie als eine Varietät der unter 2a beschriebenen Zellen mit Regenerationserscheinungen anzusehen.

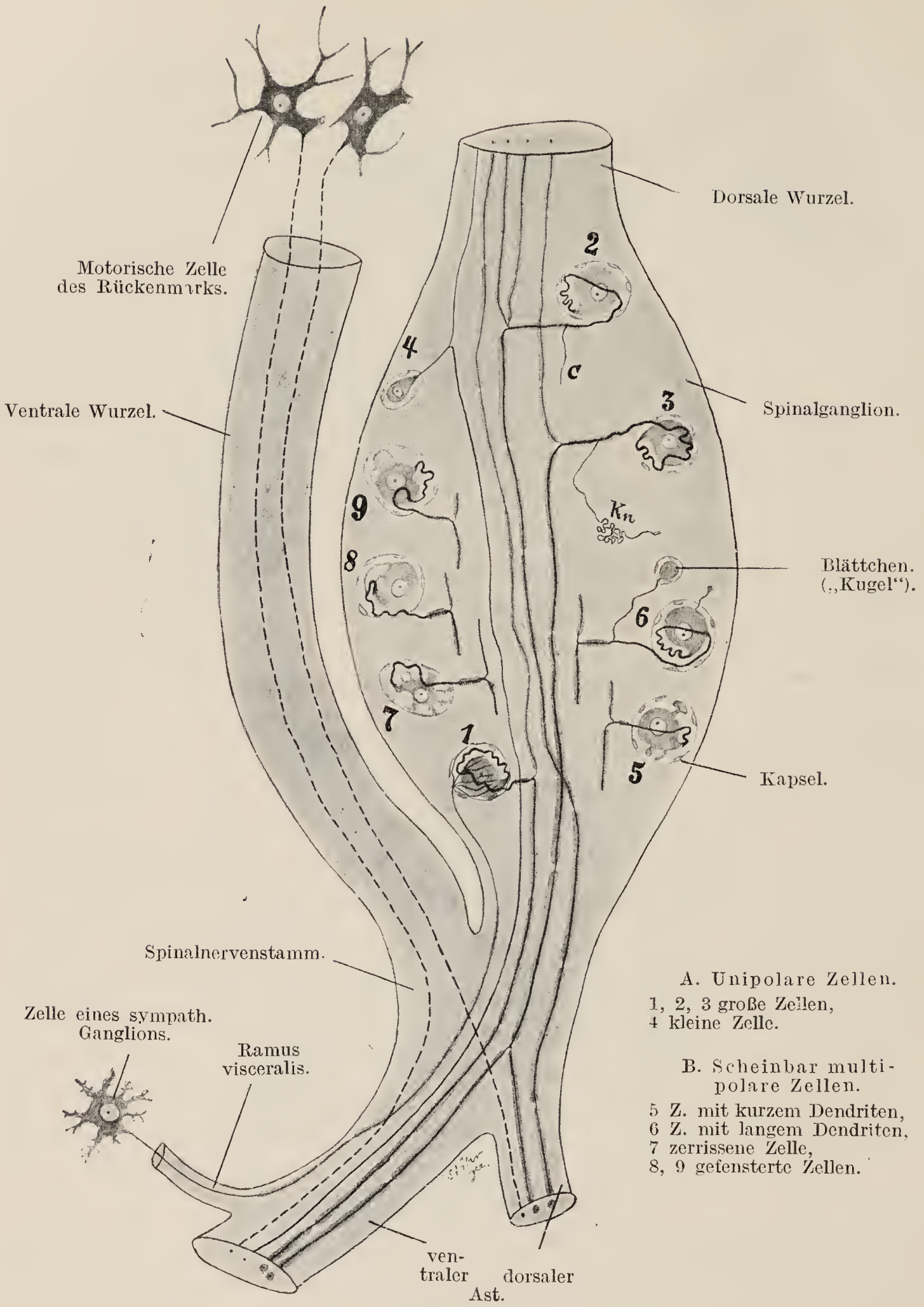

Fig. 166.

Schema der nervösen Teile eines Spinalganglion des Menschen.

Andererseits werden sie als gleichwertig den bei Tieren beschriebenen interstitiellen Glomeruli als im Bindegewebe frei auslaufende Nervenendverästlungen betrachtet. Auch andere, vielleicht von Zerebrospinalnerven kommende, ähnliche Endapparate sind beschrieben worden.

Der eine derselben kommt als Achsenzylinder einer sensiblen Faser aus der Peripherie des Körpers, entspricht also einem Dendriten, der an-

dere gewöhnlich schwächere Ast ist der wahre Neurit (S. 139) und verläuft als Bestandteil einer dorsalen Rückenmarkswurzel zum Rückenmark, in dessen grauer Substanz er verästelt endet (S. 233). Diese Zellen stellen die Hauptmasse der Spinalganglienzellen, etwa 70 %, dar.

Zu dieser Kategorie gehören die nicht sehr häufigen, aber im menschlichen Vagusganglion ständigen, großen Nervenzellen, die von gleicher Größe wie die unter a) geschilderten sich von diesen unterscheiden durch den Mangel spiraliger oder knäuelförmiger Windungen des Fortsatzes, der direkt aus der Kapsel hervortritt und sich bald darauf in seine beiden Äste teilt.

b) kleine birnförmige Zellen ohne Spirale oder Knäuel des Fortsatzes, der sich in einen dünneren zellulifugalen (zentripetalen) und einen dickeren zellulipetalen Ast teilt und im ganzen Verlauf keine Markscheide besitzt (Fig. 166, $_4$). Sie sind besonders häufig in den (S. 260) aufgezählten Ganglien der Gehirnnerven.

Als Entwicklungsformen der unipolaren Zellen sind endlich zu betrachten: bipolare, in ihrer Form den Fig. 84, $_1$ abgebildeten Elementen gleichende Ganglienzellen mit feinerem zellulifugalen Fortsatz. Sie kommen beim erwachsenen Menschen nur im Vagus vor.

c) Die sogenannten „gefensterten Zellen". Dies sind Ganglienzellen, von deren Zytoplasma feinere oder dickere Fortsätze entspringen, die wieder ins Zytoplasma zurücklaufen können (Fig. 166, $_9$): in der Regel aber treten sie in den Fortsatz (Fig. 166, $_8$) und erwecken so den Anschein, als wenn dieser mit mehreren Wurzeln aus der Zelle entspränge. Eine wirkliche Fensterung kommt beim Menschen seltener zum Vorschein, weil diese Fortsätze oft fein sind; dagegen sind bei anderen Vertebraten z. B. beim Hund die Fortsätze so dick, daß die Zelle wie gefenstert erscheinen kann. Daher der Name.

Diese Zellenform kommt beim erwachsenen Menschen fast ausschließlich im Ganglion nodosum vor und wird mit zunehmendem Alter häufiger. Ihr häufiges Vorkommen bei gesunden und bei jungen Tieren spricht gegen die Deutung, daß hier pathologische Elemente vorliegen.

Zu den gefensterten Zellen gehören wohl auch jene unipolaren Zellen, deren Neurit sich alsbald spitzwinkelig in mehrere Äste teilt, die dann wieder zu einem Strange zusammenfließen.

b) Als Altersformen werden zumeist die sogenannten „zerrissenen Zellen aufgefaßt, die von einer verdickten Hülle umschlossen sind, innerhalb deren viele, kurze, sehr verschieden gestaltete „Dendriten" (Fig. 166, $_7$) liegen. Diese sind wahrscheinlich durch Arrosion von der Peripherie her entstanden, zugrunde gehende vom Rande aus angenagte (S. 71) Zellen, wofür auch der Umstand spricht, daß sie nur bei alten, über 65 Jahre zählenden Menschen und auch da nicht konstant vorkommen. Sie sind am häufigsten im Ganglion nodosum vagi. Endlich finden sich hier auch Nervenzellen mit kurzen „Dendriten", die innerhalb der Hülle (siehe oben) verdickt endigen (Fig. 166, $_5$). Ob diese Zellen den bei anderen Wirbeltieren beobachteten „multipolaren Zellen" gleichwertig sind, ist um so fraglicher, als letztere außerhalb der Hülle endigende, fein auslaufende Dendriten besitzen. Sie sind durch Übergänge verbunden mit Ganglienzellen, von deren Körper, unter Durchbohrung der Hülle, oder von deren Neurit in sehr verschiedener Entfernung vom Zellkörper feine Fortsätze entspringen, die, dicker werdend, in eine sehr verschieden große Kugel auslaufen (Fig. 166, $_6$), die zweilen sogar in einer „Kapsel" (S. 256) eingeschlossen ist. Diese Zellen kommen auch in Spinal-

ganglien vor und sind auch im Ganglion jugulare des Vagus sehr zahlreich vorhanden, finden sich ferner auch im zentralen Nervensystem.

Die Spinalganglienzellen sind zuweilen von feinen Fasernetzen umsponnen (Fig. 166, 1), welche wahrscheinlich die marklosen Endigungen markhaltiger, von wenigen, sympathischen Nervenzellen (aus den sympathischen Ganglien) kommender Nervenfasern sind; Äste dieser Fasern treten auch zu den Blutgefäßen.

Die durch sorgfältige Zählungen ermittelte Tatsache, daß in einem Spinalganglion viel mehr Ganglienzellen sind, als sich Querschnitte markhaltiger Nervenfasern in der dorsalen Wurzel finden, ließ schon früher vermuten, daß im Spinalganglion noch weitere Komplikationen stecken. Diese Vermutung erweist sich als richtig durch den Befund, daß die Neuriten der kleinen unipolaren Ganglienzellen meist marklos sind (Fig. 148, 4). Ob es auch Nervenfasern gibt, welche das Spinalganglion durchsetzen, ohne mit dessen Zellen in Beziehung zu treten, ist unsicher. Bei jungen Hühnerembryonen sind solche von Vordersäulenzellen kommende Fasern nachgewiesen worden; sie konnten aber bei keinem Säugetier wiedergefunden werden.

Den gleichen Bau wie die Spinalganglien besitzen: Das Gangl. Gasseri, das Gangl. nodosum n. vagi, das Gangl. petros. n. glossopharyngei und das Gangl. geniculi n. facialis. Die Ganglien des N. acusticus (G. nervi cochleae et nervi vestibuli) dagegen enthalten bipolare Ganglienzellen, die also etwa der Form entsprechen, die ursprünglich allen Spinalganglienzellen zukommt (Fig. 84). Im Ganglion jugulare des N. vagus sind die multipolaren (wahrscheinlich sympathischen) Ganglienzellen häufiger zu finden.

Die sympathischen Ganglien, zu denen auch die vorgeschobenen Ganglien der Kopfnerven zu rechnen sind (G. ciliare, sphenopalatinum, oticum, submaxillare), enthalten verschiedene Formen multipolarer Zellen.

Solche Zellen finden sich in verschiedener Anzahl auch in den Spinalganglien, treten hier aber an Zahl gegen die typischen „unipolaren“ Zellen sehr zurück.

Man unterscheidet unter den sympathischen Ganglienzellen meist drei Typen, deren Fortsätze sich verschieden verhalten, ohne daß man angeben kann, welche biologische Bedeutung diesen Unterschieden zuzumessen ist.

I. Typus (Fig. 167, 1 u. 168). Rundlich ovale, zuweilen platte Zellen mit vielen kurzen, oft flach gedrückten Dendriten, die sich zwischen den Kapselzellen verzweigen, aber nicht über die Hülle hinaustreten; man nennt sie auch Kronenzellen. Ihr mit feinen Kollateralen versehener Neurit tritt aus dem Ganglion als marklose Nervenfaser in ein Nervenstämmchen und endet zumeist an glatten Muskelfasern.

II. Typus (Fig. 167, 2). Zellen, deren Dendriten sich vorwiegend nach einer Seite hin erstrecken und entweder mit benachbarten Zellen ein Geflecht bilden oder in längerem Verlaufe in ein Nervenstämmchen eintreten, wo sie sich ähnlich wie Neuriten verhalten. Diese Zellen hält man für rezeptorische Elemente, wenngleich ihre Endigungsweise nicht feststeht.

III. Typus (Fig. 167, 3). Diese Zellen, die besonders häufig in den Ganglien des Grenzstranges, dem Ganglion stellatum, den prävertrebralen Ganglien, dem Ganglion solare und mesentericum inferius vorkommen, unterscheiden sich von den Zellen des I. Typus durch die langen, die Kapsel durchbrechenden Dendriten. Sie werden auch als Sternzellen bezeichnet (Fig. 169).

Weiteren Forschungen muß es vorbehalten bleiben, eine bessere Einteilung der sympathischen Ganglienzellen zu geben. Sie wird erst möglich sein, wenn wir

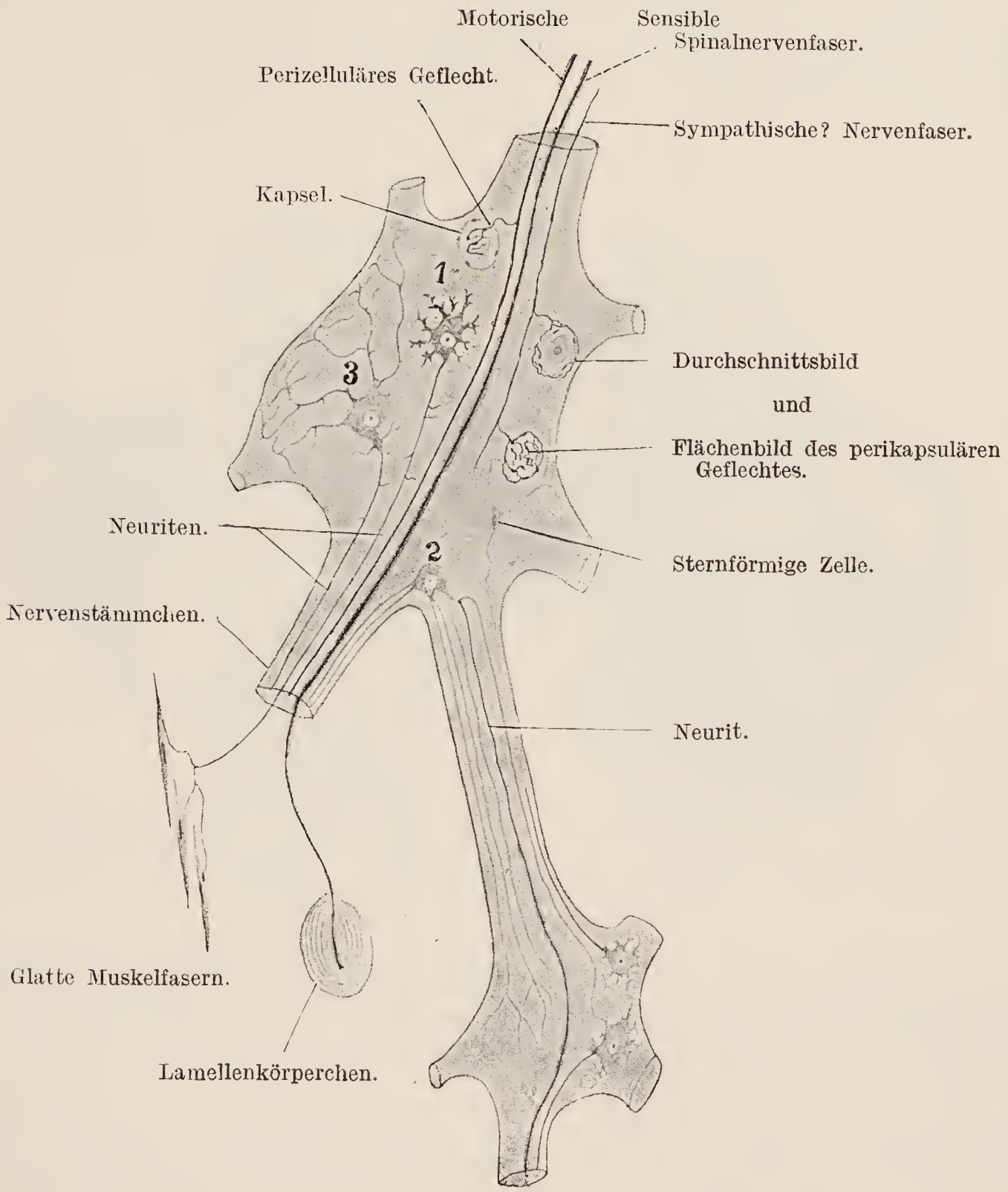

Fig. 167.

Schema der Elemente zweier sympathischer Ganglien; nach Präparaten, die mit Methylenblau (7, S. 36) hergestellt sind. 1, 2, 3 Zellen des ersten, zweiten, dritten Typus.

die Endigungsweise der Dendriten und Neuriten besser kennen, als dies heute der Fall ist.

Die sympathischen Ganglien enthalten außer diesen nervösen Zellen noch chromaffine Zellen (siehe S. 262) und viele verzweigte mit langen Ausläufern versehene Zellen (Fig. 167,), die meist an die Wand der Blut- und Lymphgefäße angeschmiegt sind; solche Zellen finden sich auch an vielen anderen Stellen des Körpers, z. B. in Darmzotten, Drüsen, in der Zunge und sind wahrscheinlich bindegewebiger Natur.

Das Zytoplasma der sympathischen Ganglienzellen enthält oft Pigmenteinlagerungen, entspricht im übrigen dem Bau anderer Nervenzellen; in beim Menschen seltenen Fällen besitzt eine Zelle zwei Kerne; bei manchen Tieren (Kaninchen, Meerschweinchen) ist die Mehrzahl der sympathischen Ganglienzellen zweikernig.

An Nervenfasern findet man in sympathischen Ganglien:

a) Spinale Nervenfasern, markhaltige, die einfach das Ganglion passieren oder nach Verlust ihrer Markscheide mit relativ grober Endverästlung ein perizelluläres Geflecht um die Zellen (wahrscheinlich des I. Typus) bilden. Ebenso verhalten sich Kollateralen solcher Nerven (Fig. 167). Auch sensible, von Endapparaten (Lamellenkörperchen S. 266) herkommende Nervenfasern ziehen durch die Ganglien (Fig. 167).

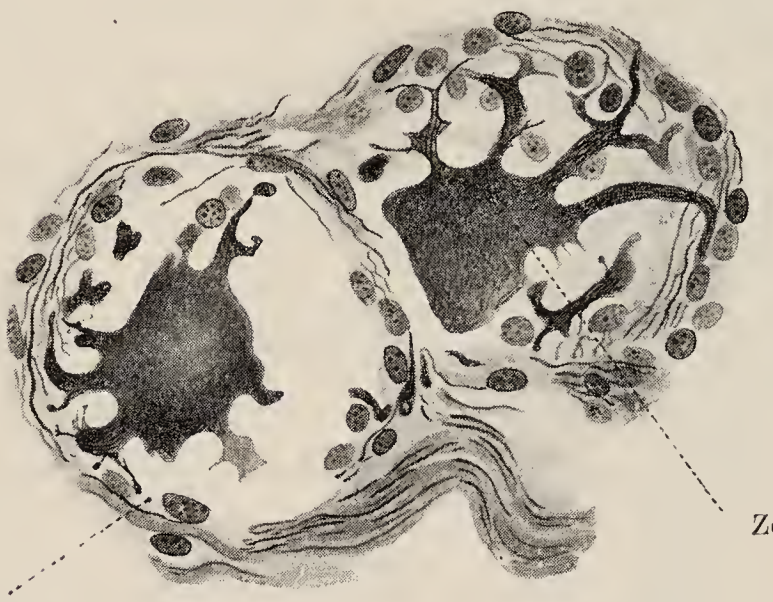

Fig. 168.

Fig. 169.

Aus einem Schnitt durch das Ganglion ciliare und des Ganglion cervicale supremum des erwachsenen Menschen. 465 mal vergr. Nach Präparaten von L. R. Müller (Erlangen) nach Technik 9, S. 38. Links sind die Kerne der Ganglienzellen unsichtbar.

b) Marklose Nervenfasern, die mit ihren feinen, varikösen Endverästlungen ein perikapsuläres Geflecht bilden. Es wird vermutet, daß diese Fasern sympathischer Natur sind.

Im Anschluß an die Ganglien sind die Paraganglien zu betrachten, Ballen oder Stränge von Zellen, die aus embryonalen Anlagen der sympathischen Ganglien stammen und sich dadurch auszeichnen, daß sie sich bei Fixierung mit Chromsäure- oder Chromsalzlösungen gelbbraun färben. Die Zellen werden deshalb auch ehromaffine Zellen genannt. Die Paraganglien finden sich in engerem oder loserem Zusammenhang mit dem Sympathikus und liegen in letzterem Falle an den großen Gefäßen, bei Feten zwischen den Ästen der Vasa spermatica, am Paroophoron und an der Paradidymis; auch die von Zuckerkandl entdeckten, makroskopisch darstellbaren, sympathischen Nebenorgane am Ursprung der A. mesenterica inferior gehören hierher. Einzelne chromaffine Zellen oder kleinere Gruppen solcher finden sich auch als diffuse Einlagerungen mitten in sympathischen Ganglien und Nerven. Endlich besteht die ganze Marksubstanz der Nebenniere der höheren Wirbeltiere aus ehromaffinen Zellen. Da bei intravenösen Injektionen von Extrakten ehromaffinen Gewebes eine starke Erhöhung des Blutdruckes erfolgt, so glaubt man, daß

die ehromaffinen Zellen spezifisehe Stoffe (sogenanntes Adrenalin) an den Kreislauf abgeben, welehe den Gefäßtonus auf normaler Höhe zu erhalten bestimmt sind (siehe auch bei Nebenniere, S. 287).

Periphere Nervenendigungen.

Endigungen der sensiblen Nerven.

Die peripheren Endäste der sensiblen Nerven laufen entweder nackt aus — freie Nervenendigungen — oder sie werden von Epithel- oder Bindegewebszellen umfaßt, die mit der Nervenendigung zusammen das Terminalkörperchen bilden[1]).

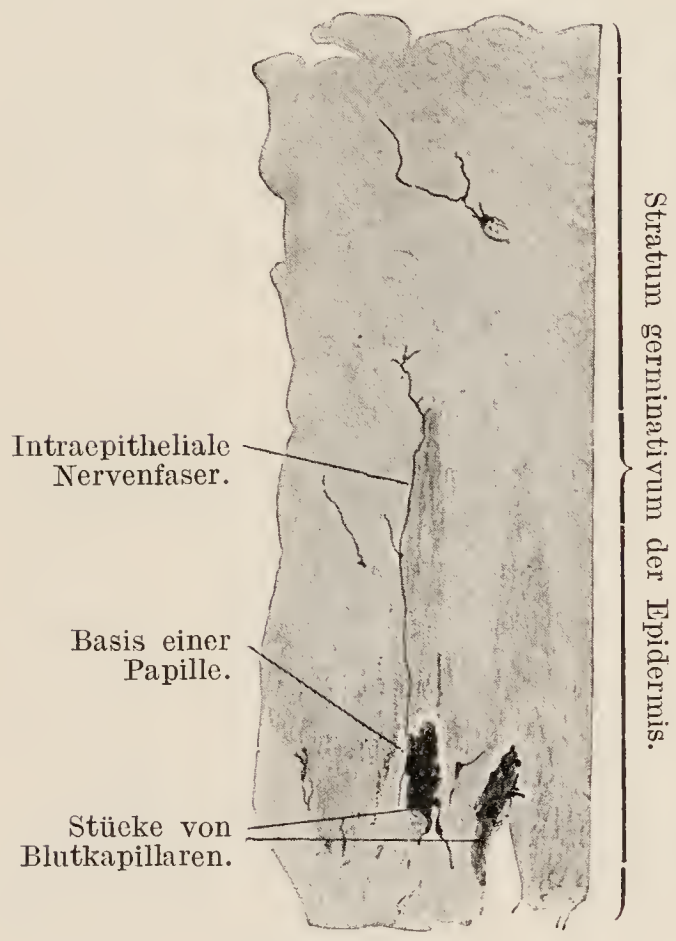

Fig. 170.

Stücke eines senkrechten Schnittes durch die Haut der großen Zehe eines 25jähr. Mannes. 360mal vergrößert. Technik Nr. 106, S. 274. Die Papillen sind nur an ihrer Basis angeschnitten, das ihnen aufsitzende Epithel ist schräg getroffen und darum wenig deutlich.

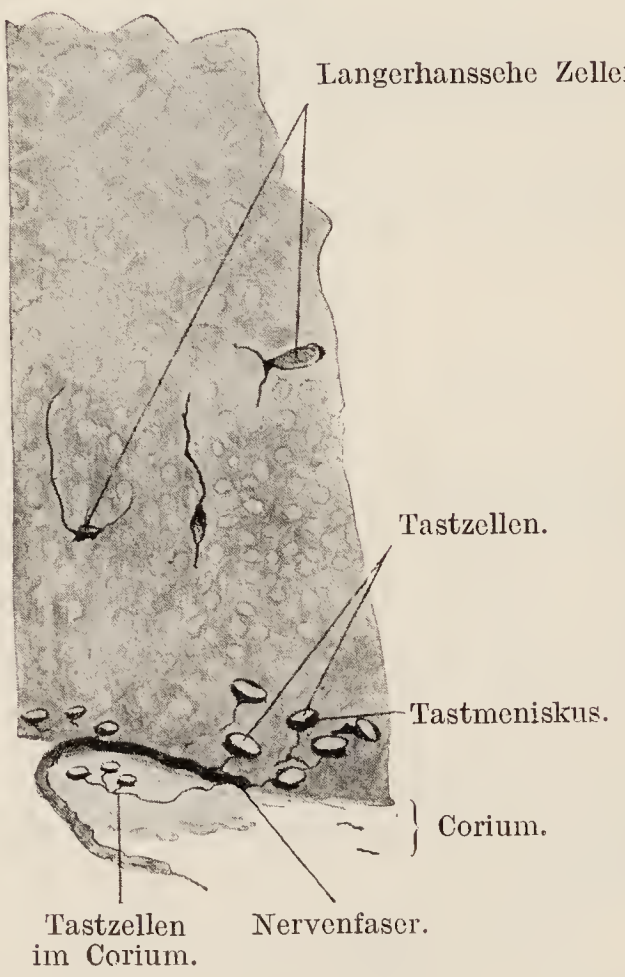

Fig. 171.

Stück eines senkrechten Schnittes durch die Haut der großen Zehe eines 25jährigen Mannes. 360mal vergr. Technik Nr. 106, S. 274.

Die freien Nervenendigungen finden sich im Bindegewebe, im Epithel und in den Muskeln.

Im Bindegewebe erscheinen sie als büschelige, oft langgestreckte Geflechte und Knäuel, die durch wiederholte Teilung einer marklos werdenden Nervenfaser entstanden sind. Derartige Bildungen kommen in der äußeren Haut, allein oder neben Terminalkörperchen vor.

Die im Epithel frei endenden Nervenfasern teilen sich naeh Verlust ihrer Markseheide vor dem Eintritt ins Epithel wiederholt und laufen, ein Gefleeht bildend, als naekte Aehsenzylinder in feine Spitzen aus oder enden mit einer knopf-

[1]) Über Nervenendigungen an Sinneszellen siehe bei den Sinnesorganen.

förmigen Anschwellung. Hier sind schleifenförmige Umbiegungen und Netze der Fibrillen der Achsenzylinder (S. 144) beobachtet worden. Derartige Endigungen kommen vorzugsweise im geschichteten Epithel vor (Fig. 169). Sie sind mit Sicherheit im Hornhautepithel (s. Kap. Sehorgan) gefunden worden, ferner in der Schleimhaut der Mundhöhle (s. Kap. Geschmacksorgan) und im Stratum germinativum der Epidermis. In letzterem sieht man auch mit langen, verästelten Ausläufern versehene Zellen, die Langerhansschen Zellen (Fig. 171); dieselben wurden früher für aus dem Korium eingedrungene Wanderzellen (S. 93) gehalten und es ist möglich, daß einzelne derselben wirklich einen derartigen Ursprung haben; die Mehrzahl aber sind Umbildungen untergehender gewöhnlicher Epithelzellen, denn man findet alle Übergangsformen von typischen Epithelzellen zu jenen Sternformen.

Die in den Muskeln frei endenden sensiblen Nerven gehen baumförmig sich verästelnd in viele marklose, mit einem Neurilemm versehene Fasern über und enden fein langgestreckt zwischen den Muskelfasern frei aus (Fig. 177).

Die Terminalkörperchen zerfallen in zwei Hauptarten, in Tastzellen und Endkolben. Bei den Tastzellen findet die Nervenendigung an einer oder zwischen zwei Zellen statt, bei den Endkolben dagegen im Innern eines feinkörnigen Körpers, des sogenannten Innenkolbens.

1. Tastzellen.

Wir unterscheiden: a) einfache Tastzellen, das sind ovale, kernhaltige, 6—12 μ große Zellen (Fig. 171), welche entweder in den tiefsten Schichten der Epidermis und der äußeren Wurzelscheide der Haare oder in den angrenzenden Partien des Korium gelegen sind. Marklose Nervenfasern legen sich mit einer schalenförmigen Verbreiterung, dem Tastmeniskus (Tastscheibe), an die Oberfläche der Tastzellen, welche von anderen Nervenfasern mit einem feinen, perizellulären Netze umsponnen werden. Die Tastmenisken selbst enthalten ein dichtes Netz feiner Nervenfibrillen.

b) Zusammengesetzte Tastzellen (Grandrysche, Merkelsche Körperchen); sie bestehen aus zwei oder mehreren kuchenförmigen Zellen, deren jede, größer wie die einfachen Tastzellen, 15 μ hoch und 50 μ breit ist und einen bläschenförmigen Kern enthält. Eine markhaltige Nervenfaser tritt zwischen zwei gegeneinander abgeplattete Tastzellen und wird an der Eintrittsstelle marklos, die bindegewebige Fibrillenscheide setzt sich in die bindegewebige Umhüllung der zusammengesetzten Tastzelle fort.

Der Achsenzylinder selbst umfaßt mit gablig geteilten Ästen eine flache, zwischen den Tastzellen gelegene Masse, die Tastscheibe, und bildet mit seinen auseinander fahrenden Fibrillen ein geschlossenes Netz. Ein Zusammenhang zwischen Tastzellen und Tastscheiben, ein Übergang von Nervenfasern in das Zytoplasma der Tastzellen wird in Abrede gestellt.

Die aus zwei Tastzellen bestehenden Gebilde heißen Zwillingstastzellen, die aus mehreren, drei oder vier Tastzellen aufgebauten wurden „einfache Tastkörperchen“ genannt.

Die zusammengesetzten Tastzellen sind bis jetzt nur in der Haut des Schnabels, sowie in der Zunge der Vögel, besonders der Schwimmvögel, gefunden worden; sie haben ihren Sitz fast ausschließlich in den höchsten Schichten des Korium.

c) Die Tastkörperchen (Wagnersche, Meißnersche Körperchen) sind elliptische, 40—100 μ lange, 30—60 μ breite Gebilde, welche durch eine quere Streifung charakterisiert sind. Diese wird bedingt durch quergestellte, abgeplattete Zellen, welche von einer bindegewebigen Hülle umfaßt werden. An jedes Tastkörperchen treten eine bis fünf markhaltige Nervenfasern, welche in quergestellten Touren den unteren Pol des Tastkörperchens umkreisen, dann ihre Fibrillenscheide und ihr Neurilemm an die Hülle abgeben, ihr Mark verlieren und als nackte, vielfach geteilte Achsenzylinder sich an die Tastzellen mit Verbreiterungen anlegen, in denen Netze von Neurofibrillen bemerkbar sind. Wie bei den Lamellenkörperchen (siehe unten) finden sich auch hier feine Endverästelungen eines zweiten dünnen, Achsenzylinders. Die Tastkörperchen liegen in den Koriumpapillen und werden vorzugsweise an der Hohlhand (23 auf 1 qmm), an den Fingerspitzen und an der Fußsohle gefunden.

Fig. 172.

Tastkörperchen aus einem Schnitt der menschlichen Fingerhaut. Technik nach Bielschowsky (siehe 9, S. 38). 560 mal vergr. Präp. von van der Velde.

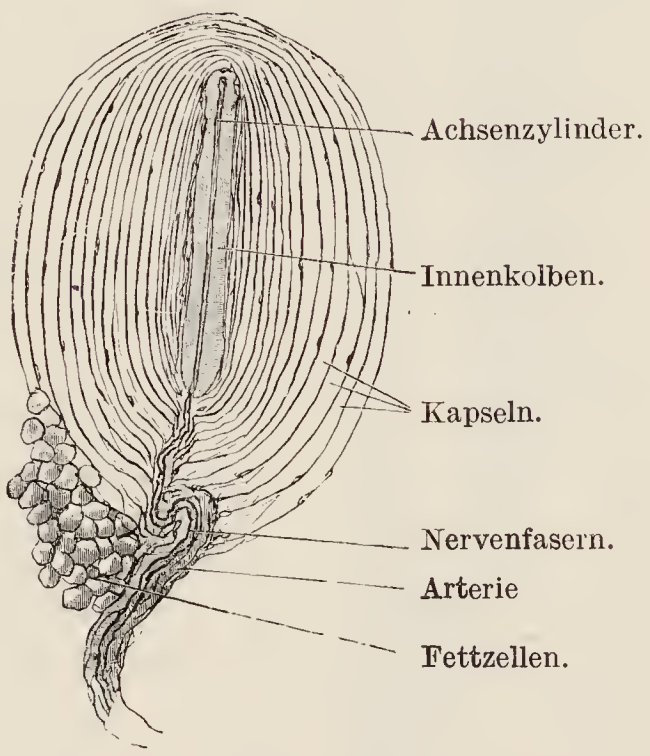

Fig. 173.

Kleines Lamellen-Körperchen aus dem Mesenterium einer Katze. 50 mal vergr. Die zwischen den Kapseln gelegenen Zellen sind an ihren dunkelgezeichneten Kernen zu erkennen. Man sieht das Nervenmark bis zum Innenkolben reichen. Technik Nr. 107, S. 274.

Ähnlich gebaut sind die in der Papillenbasis der menschlichen Haut vorkommenden, langzylindrischen „Dogielschen Körperchen".

2. Endkolben.

Die Endkolben sind rundliche oder ovale Körper, in deren Inneres sich Nervenfasern einsenken und dort bald einfach, bald verästelt enden. Es gibt verschiedene Formen von Endkolben:

a) die sogenannten zylindrischen Endkolben, die einfachste Form, bestehen zum großen Teil aus einer modifizierten Fortsetzung der eintretenden Nervenfaser: 1. aus einer durch platte Bindegewebszellen hergestellten Hülle, der Fortsetzung der Fibrillenscheide (S. 254); 2. aus dem Innenkolben, einer feinkörnigen Masse, welche konzentrische Schichtung zeigt und an der Peripherie spärliche Kerne aufweist; 3. aus dem Achsenzylinder; die Nervenfaser verliert beim Eintritt in den Innenkolben ihr Mark, ihr Achsenzylinder steigt jedoch als ein

plattes Band in demselben in die Höhe und endet ähnlich jenem der Lamellenkörperchen. Die zylindrischen Endkolben finden sich in der Tunica propria von Schleimhäuten, z. B. in der Conjunctiva bulbi von Säugetieren, in der Schleimhaut der Mundhöhle und im parietalen Bauchfell des Menschen.

b) die Lamellenkörperchen (Vater, Pacini); das sind meist elliptische 0,5—4,5 mm lange, 1—2 mm dicke, durchscheinende Gebilde und bestehen wie die zylindrischen Endkolben aus Hülle, Innenkolben und Achsenzylinder. Die Hülle besteht hier aus einer großen Anzahl ineinander geschachtelter Kapseln, deren jede von ihrer Nachbarin durch eine einfache Lage platter Bindegewebszellen geschieden ist. Jede Kapsel enthält Flüssigkeit und teils längs-, teils querverlaufende Bindegewebsfasern. Wie die Hülle des zylindrischen Endkolbens, so gehen auch die Kapseln aus der Bindegewebsscheide der eintretenden, dicken Nervenfaser hervor. Die Kapseln sind um so schmäler, je näher sie dem Innenkolben liegen. An dem dem Nerveneintritte entgegengesetzten Pole hängen sie nicht selten durch einen in der Richtung des Innenkolbens verlaufenden Strang, das Ligamentum interlamellare zusammen. Der in den kernlosen Innenkolben eintretende dicke Achsenzylinder erscheint an frischen Präparaten als ein bald einfacher, bald am Ende gabelig geteilter Strang, gibt aber, wie gelungene Methylenblaufärbungen zeigen, eine Masse feiner, zu einem langgestreckten Knäuel verbundener Ästchen ab, die den Binnenraum des Innenkolbens fast ganz ausfüllen und von feinen Verästelungen eines zweiten dünnen Achsenzylinders umsponnen werden. Mit der Nervenfaser, in deren Bindegewebsscheide eingeschlossen, tritt auch eine kleine Arterie in das Lamellenkörperchen, welche sich in ein zwischen den Kapseln gelegenes Kapillarnetz auflöst.

Durch Bielschowskys Methode lassen sich im Innenkolben Netze von Nervenfibrillen, dagegen nicht die verknäuelten Ästchen nachweisen, was so gedeutet werden könnte, daß die Fibrillen gar nicht bis zu den letzten Endigungen der Nerven reichen. Damit würde die schon oben (S. 138) bezweifelte Leitungsfähigkeit der Nervenfibrillen noch mehr verdächtigt.

Die Lamellenkörperchen finden sich teils oberflächlich (reichlich im subkutanen Bindegewebe der Vola manus und der Fußsohle, spärlicher an anderen Hautstellen, an der Brustwarze, im Gebiet des Nervus pudendus) teils in der Tiefe (in der Umgebung der Gelenke, an den Periost- und Knochennerven, an Sehnen und deren Scheiden, an Faszien, endlich in der Nachbarschaft des Pankreas, der Tubae uterinae, im Mesenterium, im parietalen Bauchfell und bei Säugetieren in verschiedenen Teilen der männlichen Geschlechtsorgane). Sie vermitteln einfache Druckempfindungen (?).

Die im Bauchfell, in der Haut der Geschlechtsorgane des Menschen und der Conjunctiva, sowie in verschiedenen Höhen des Corium anderer Orte, z. B. in den Papillen der Tastballen der Katze, vorkommenden Golgi-Mazzonischen Körperchen unterscheiden sich von den Lamellenkörperchen im wesentlichen durch ihre geringe Größe und durch ihre schwächer entwickelte Hülle.

Die bei den Vögeln vorkommenden Key-Retziusschen und Herbstschen Körperchen sind ebenfalls Lamellenkörperchen, die sich nur durch ihre viel geringere Größe und durch eine dem Innenkolben entlang ziehende, doppelte Kernreihe auszeichnen.

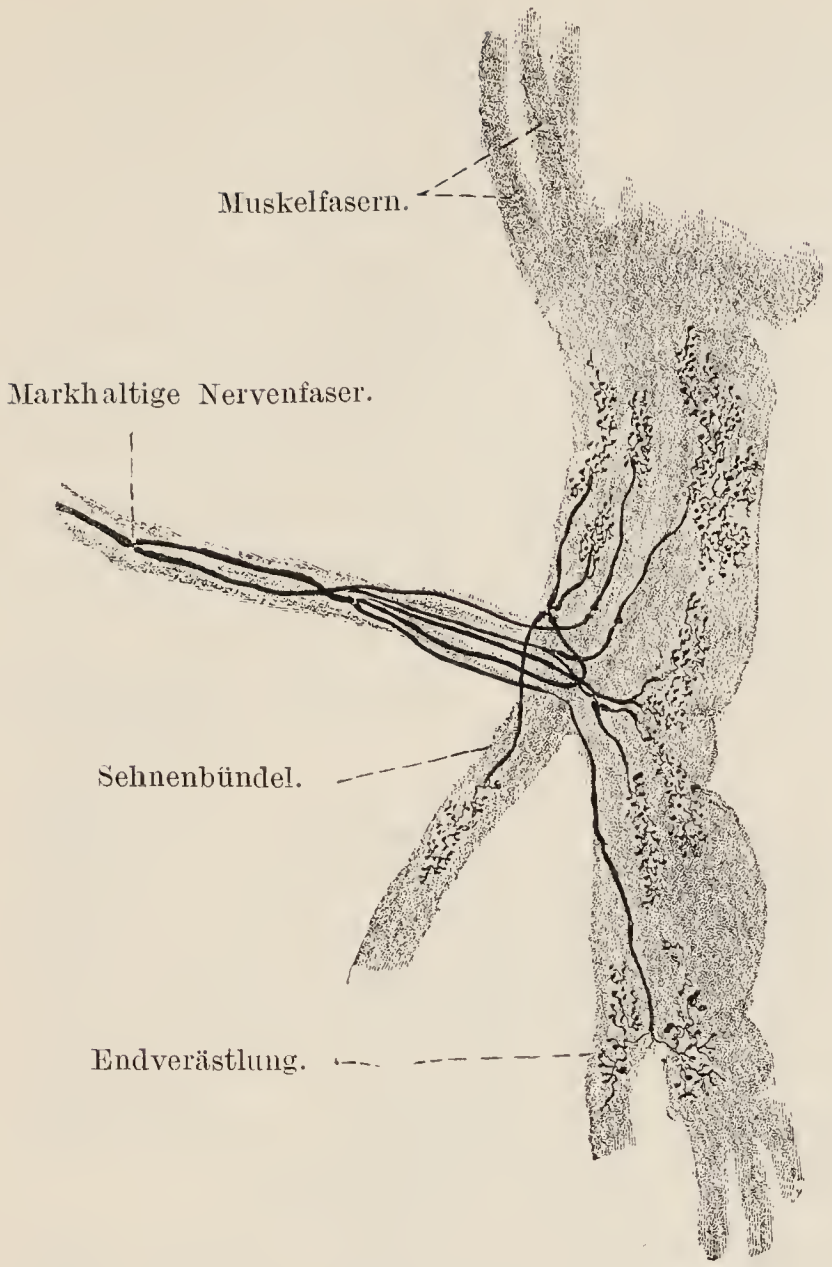

Fig. 174.
Sehnenspindel einer erwachsenen Katze. 80 mal vergr. Nach einem Präparat Ruffinis gezeichnet. Technik wie Nr. 108, S. 275.

Fig. 175.
Stück des Präparates Nr. 156. 345 mal vergrößert.

Fig. 176.
Muskelspindel einer erwachsenen Katze. 135 mal vergrößert. Technik wie Nr. 108, S. 275.

c) Die Genitalnervenkörperchen der Säugetiere und des Menschen sind ovale oder rundliche, 0,06—0,4 mm lange Gebilde und bestehen aus einem feinkörnigen, kernlosen Innenkolben, der von einer bindegewebigen, mit zytoplasmareichen Zellen versehenen Kapsel umfaßt wird. Die herantretenden markhaltigen Nervenfasern machen eine Anzahl Windungen um das Körperchen, verlieren, sich teilend, ihre Markscheide, während Fibrillenscheide und Neurilemm in die Kapsel übergehen; die nackten Achsenzylinder dringen an verschiedenen Punkten in den Innenkolben und bilden dort sich vielfach teilend ein dichtes Geflecht mit varikösen Anschwellungen. Jedes Geflecht ist mit Geflechten benachbarter Körperchen durch feine Nervenfäden verbunden.

Die Genitalnervenkörperchen liegen in der Tiefe des Korium in verschiedener Entfernung von der Pars papillaris der Haut; in den Papillen selbst kommen nur kleinere, den „kugeligen Endkolben“ gleichende Endapparate vor. In größter Anzahl (1—4 auf 1 qmm) finden sich die Genitalnervenkörperchen in der Glans penis und in der Klitoris. Einen ähnlichen Bau haben die sogenannten „kugligen“ (in Wirklichkeit teils runden, teils ovalen) Endkolben, welche in der Konjunctiva und den angrenzenden Teilen der Hornhaut des Menschen gelegen sind und einen größten Durchmesser von 0,02—0,1 mm besitzen. Auch die Gelenknervenkörperchen gehören in die gleiche Kategorie.

Im Anschluß an die Endkolben sind noch die Sehnen- und Muskelspindeln, sowie die Terminalzylinder Ruffinis zu betrachten.

Die Sehnenspindeln sind meist spindelförmige Auftreibungen von Sehnenbündeln, die von einer gut entwickelten bindegewebigen Hülle um geben werden. Das eine Ende der Spindel geht in Sehnenbündel über, das andere setzt sich in Muskelfasern tort (Fig. 174). Die an die Mitte herantretenden Nervenfasern teilen sich wiederholt, verlieren ihr Mark und gehen in ein reich entwickeltes Astwerk mit oft keulenförmig angeschwollenen Enden über (Fig. 175). Auch diese enthalten geschlossene Netze von Nervenfibrillen. Die Sehnenspindeln, die beim Menschen in allen Sehnen, aber in wechselnder Menge vorkommen, vermitteln das Gefühl der Dehnung und treten bei koordinierten Bewegungen in Tätigkeit.

Die Muskelspindeln (Muskelknospen) sind Gruppen feiner Muskelfasern, die mit einer dicken Perimysiumhülle umgeben (Fig. 124, S. 202) und mit vielen Kernen ausgestattet sind; die Endverästlungen der an sie herantretenden Nerven sind entweder in Form von Spiralen und Ringen (Fig. 176 oben) oder von blütenartigen Verzweigungen mit kolbigen Enden (Fig. 176 unten) angeordnet. Die Muskelspindeln liegen mehr im Bauch als in den Enden der Muskeln und fehlen den Muskeln des Auges, des Rachens, des Ösophagus, des Kehlkopfes, dem M. ischio- und bulbocavernosus, dem Zwerchfell und den mimischen Gesichtsmuskeln; sie sollen auf den Druck reagieren, der durch die Kontraktion der benachbarten Muskelfasern ausgeübt wird.

Die sowohl im Stratum subcutaneum in der Gegend der Knäueldrüsenkörper, als auch in der Lederhaut der Finger und Zehen vorkommenden Terminalzylinder ähneln in ihrer Endverästlung derjenigen der Sehnenspindeln.

Endigung der motorischen Nerven.

Die an die quergestreiften Muskeln herantretenden Nervenstämmchen zerfallen in Äste, diese wieder in Zweige, die miteinander anastomosierend ein Geflecht, den intermuskulären Nervenplexus, bilden. Im Bereich dieses Plexus finden viele Teilungen der markhaltigen Nervenfasern statt, so daß die Summe der Nervenfasern hier beträchtlich vermehrt wird. Von den Zweigen (Nervenfaserbündeln) entspringen feine, aus einer Nervenfaser bestehende Ästchen, die sich endlich mit je einer Muskelfaser verbinden.

Fig. 177.

Motorische Nervenendigungen an Interkostalmuskelfasern eines Kaninchens. 150 mal vergrößert. Technik Nr. 108, S. 275.

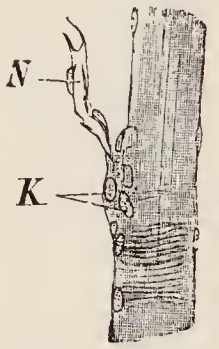

Fig. 178.

Motorische Nervenendigung an einer Augenmuskelfaser des Kaninchens. 240-mal vergrößert. *N* Markhaltige Nervenfaser. *K* Kerne d. Scheibe. Die Querstreifung der Muskelfaser ist nur in der unteren Hälfte deutlich. Technik Nr. 109 S. 275.

Durch Experimente ist neuerdings nachgewiesen, daß manche Muskelfasern von verschiedenen Segmenten des Rückenmarkes aus mit Nerven versorgt werden (plurisegmentelle Innervation).

Die bis dahin noch markhaltige Nervenfaser spitzt sich nun zu, ihre Hülle wird marklos und verschmilzt mit dem Sarkolemm der Muskelfaser. Durch die Auffaserung des Achsenzylinders an dieser Stelle sowie Ansammlung von Zellkernen (die den gliösen Schwannschen Kernen entsprechen) wird die sogenannte motorische Endplatte gebildet. Der Achsenzylinder verschmilzt mit dem Sarkoplasma, wobei seine Aufzweigungen Fibrillennetze bilden, die entweder in sich geschlossen oder offen sind (Fig. 179). Die Nervenendigung liegt also hypolemmal, nicht epilemmal, wie das bei den sensiblen Nervenendigungen an den Muskelfasern (Muskelspindel) der Fall ist.

Nach neueren Untersuchungen (Boeke) soll jede quergestreifte Muskelfaser doppelt innerviert sein; einmal, wie oben beschrieben, durch zerebrospinale, motorische Nerven; außerdem soll an jede Muskelfaser eine sympathische Nervenfaser herantreten, die für den „Tonus" der Muskulatur verantwortlich gemacht wird. Die letztere verhält sich ähnlich wie die die glatten Muskelzellen versorgenden Nervenfasern.

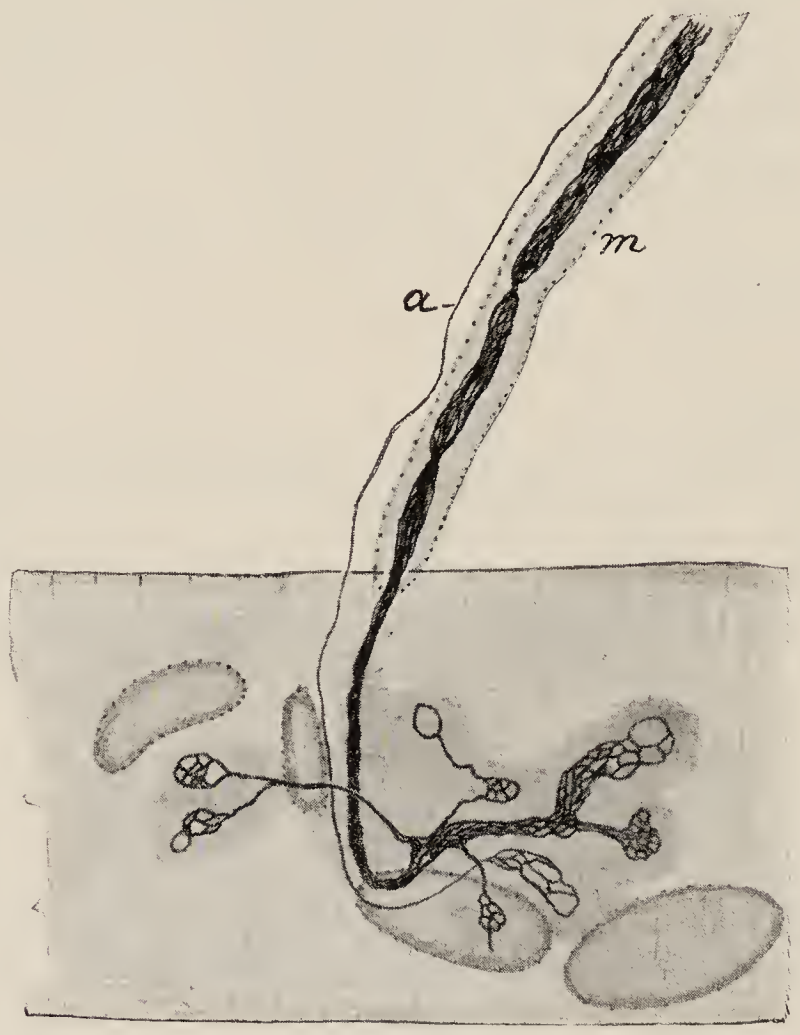

Fig. 179.
Nervenendigungen in einer Muskelfaser der Eidechse (Lazerta). m = Markscheide; a = akzessorische (sympathische?) Nervenfaser (nach Bocke, Anat. Anz. Bd. 35). 2100 mal vergrößert. Technik Nr. 11. S. 39.

Technik.

Die Fixation der nervösen Zentralorgane richtet sich danach, welche Elemente in den Präparaten besonders hervorgehoben werden sollen. Unter Hinweis auf die Darstellungen der speziellen Technik des Nervensystems (siehe besonders Spielmeyer, Technik der Untersuchung des zentralen Nervensystems, Berlin, Springer) kommen hier nur die häufigsten wichtigsten Methoden zur Besprechung. Man färbt entweder im Schnitte die Markmäntel der Nervenfasern, sämtliche Zellen oder zum Studium der Zellenform einzelne Zellen mit ihren Fortsätzen. Je nach dem beabsichtigten Färbeverfahren fixiert man in Formalin, Müllerscher Flüssigkeit, Alkohol 96 % oder in der Golgi-Mischung. Es empfiehlt, sich von demselben zur Untersuchung gelangenden Gehirn benachbarte Teile in den verschiedenen Mitteln zu fixieren. Will man größere Stücke eines ganzen menschlichen Gehirns konservieren, so muß man genügend große Einschnitte machen, damit die Konservierungsflüssigkeiten genügend in die Tiefe wirken.

Nr. 97. Darstellung der Markscheiden. a) Methode nach Weigert. Etwa 2 cm lange Stücke des frischen Zentralnervensystems aus: 1. der unteren Halsgegend, 2. der mittleren Brustgegend, 3. der Lendengegend, 4. des Hirn-

stamms, 5. des Kleinhirns, 6. der Großhirnrinde lege man in 200—500 ccm Müllerscher Flüssigkeit ein (auf Watte). Nach 4—6 Wochen, während welcher Zeit die Flüssigkeit mehrmals gewechselt werden muß, kommen die Stücke direkt, ohne vorher ausgewässert zu werden, in ca. 150 ccm 70%igen und am nächsten Tage in ebensoviel 90%igen Alkohol. Das Glas ist im Dunkeln zu halten (S. 15), der Alkohol während der ersten 8 Tage mehrmals zu wechseln. Dann können die Stücke in Zelloidin (S. 23) eingebettet und geschnitten werden. Die (20—50 μ dicken) Schnitte kommen in eine Schale mit ca. 20 ccm 70%igen Alkohol, aus diesem möglichst bald in 20 ccm filtrierte Kupferlösung (S. 8) + 20 ccm destilliertes Wasser und nach ca. 8—12 Stunden direkt in ca. 30 ccm Weigertsches Hämatoxylin. Zu besserer Färbung setze man zu 150 ccm dieses Hämatoxylins 51 ccm gesättigte, wäßrige Lösung von Lithium carbonicum. Nach 12 bis 40 Stunden wird die (unbrauchbar gewordene) Farbe abgegossen und durch zur Hälfte mit destilliertem Wasser verdünnte Blutlaugensalz-Boraxlösung (S. 8) ersetzt, die so oft gewechselt werden muß, als sie Farbe annimmt. Nach 20 bis 60 Minuten (je nach Intensität der Färbung und Dicke des Schnittes) ist die Differenzierung vollendet (graue Substanz gelbbraun, weiße tiefblau; oft sind auch die farbigen Blutzellen dunkel gefärbt), die Schnitte kommen auf 12 bis 24 Stunden in mehrfach zu wechselndes Brunnenwasser und werden dann in Xylolbalsam nach § 10, 3 (S. 45) konserviert. Gelingt die Färbung nicht, so hilft oft Einlegen der ungefärbten Schnitte in Müllersche Flüssigkeit (24—40 Stunden), dann $^1/_2$ Minute in Aq. dest. abspülen, dann kupfern usw.

b) Schneller führt die Methode von Spielmeyer zum Ziel. Fixation mindestens 3 Tage in Formalin (S. 14), eine Stunde wässern, 25—35 μ dicke Gefrierschnitte (S. 21); diese kommen für 6 Stunden in eine 2,5%ige Lösung von Eisenalaun (Nr. 18, S. 6). Nach kurzem Abspülen in Wasser kommen die Schnitte für 10 Minuten in 70 %igen Alkohol, dann 12 Stunden lang in eine alte Hämatoxylinlösung (man nimmt von einer 10%igen alkoholischen Hämatoxylinlösung 5 Teile auf 100 Teile Aq. dest. und läßt diese Lösung mehrere Wochen stehen; je öfter die Lösung benutzt wird, um so besser färbt sie, weshalb sie nach dem Färben jedesmal in die Flasche zurückfiltriert wird). Nach Abspülen in Wasser werden die schwarzen Schnitte in der Eisenalaunlösung differenziert, bis nur noch die Markscheiden schwarz sind. Nun gründlich wässern, hochführen durch Alkohol in Xylol und Xylolbalsam (§ 10,3 S. 45).

Nr. 98. Zur Darstellung sämtlicher Zellen fixiert und färbt man a) nach Nißl (siehe Nr. 52, S. 148). Man kann auch die nach Nr. 97a in Müllerscher Flüssigkeit fixierten Stücke verwenden und verfährt dann b) folgendermaßen: Nach 4 Wochen werden die Stücke direkt aus der Müllerschen Flüssigkeit in etwa 50 ccm karminsaures Natron (1%ige wässerige Lösung) auf 3 Tage übertragen. Während dieser Zeit muß das Glas mit den Stücken öfter geschüttelt werden. Die so gefärbten Stücke kommen in (womöglich fließendes) Wasser 24 Stunden, dann in ca. 150 ccm 70%igen Alkohol 5 Stunden, dann in ebensoviel 96%igen Alkohol, dann Zelloidineinbettung (siehe S. 23).

Die Schnitte werden in Xylolbalsam (S. 45) konserviert (Fig. 148). Bei dieser Methode werden auch Achsenzylinder und gliöse Bestandteile neben Nervenzellen gefärbt.

Nr. 99. Darstellung einzelner Zellen nach Golgi. a) Man präpariere bei neugeborenen Ratten oder Mäusen das Rückenmark mitsamt der noch knorpligen Wirbelsäule heraus und behandle sie nach der S. 36 angegebenen Methode. Der Aufenthalt der Stückchen in der Golgischen Mischung (beziehungsweise Kalibichromat-Formol) beträgt

2—3 Tage, wenn man Neurogliazellen,
3—5 Tage, wenn man Nervenzellen,
5—7 Tage, wenn man Nervenfasern (Kollateralen)

erhalten will. Läßt man die Mischung zu kurz einwirken, so erscheinen die Schnitte in ihren zentralen Teilen undurchsichtig und durchsetzt mit zahlreichen Niederschlägen; läßt man die Mischung zu lang wirken, so erfolgt keine genügende Schwärzung der Elemente. Da die Stückchen nach dem Herausnehmen aus der Silberlösung sofort weiter verarbeitet werden müssen, bringe man immer nur je ein Stückchen in den absoluten Alkohol. Die Zelloidinschnitte (s. S. 23) werden durch Rückenmark und Wirbelsäule geführt.

Noch bessere Resultate liefert das Rückenmark von 3—7 Tage alten Hühnerembryonen, Einbetten in Zelloidin (s. S. 23). Auch das Rückenmark junger Katzen sowie dasjenige menschlicher Feten von 20—40 cm Länge gibt sehr brauchbare Bilder.

b) Für Großhirnrinde sind am besten geeignet 8—30 Tage alte Mäuse (Einwirkungsdauer der Golgimischung 2—3 Tage) oder 1—15 Tage alte Kaninchen und junge, bis zu 6 Wochen alte Katzen (Einwirkungsdauer der Golgimischung 5 Tage). Gehirnstückchen Erwachsener müssen 8—15 Tage in der Golgimischung verweilen.

c) Kleinhirnrinde. Man nimmt am besten das aus dem Schädel genommene Kleinhirn neugeborener Meerschweinchen und junger bis 6 Wochen alter Katzen. Die Färbung der Kleinhirnelemente erfolgt schwieriger als diejenige des Großhirns und des Rückenmarks. Mißerfolge sind hier häufiger. Die Schnitte sind hauptsächlich senkrecht zur Längsrichtung der Windungen zu führen.

Nr. 100. „Eosinkörper". a) Kleine Stücke der Kleinhirnrinde (Fixation Müllersche Flüssigkeit s. Nr. 97a) werden in Paraffin oder Zelloidin eingebettet (S. 23) in 7,5 μ dicke Schnitte zerlegt und mit Hansens Hämatoxylin (S. 32) und Eosin (S. 41) gefärbt.

b) Klarer ist die Färbung dieser Gebilde bei der Behandlung nach Techn. Nr. 3, S. 72.

Nr. 101. Corpuscula amylacea. Gehirn älterer Personen. Man streiche mit einem Skalpell über die mediale, dem 3. Ventrikel zugekehrte Fläche des Sehhügels und zerteile den so gewonnenen Brei mit der Nadel in einigen Tropfen Kochsalzlösung. Deckglas! Die Corpuscula sind, wenn vorhanden, leicht zu finden und durch ihre bläulich grüne Farbe und die Schichtung erkennbar (Fig. 180 *a*). Man verwechsle sie nicht mit Tropfen ausgetretenen Nervenmarkes (*b*), die stets hell und nur doppelt konturiert sind. Außerdem finden sich in solchen Präparaten zahlreiche rote Blutzellen, Ependymzellen (*d*), markhaltige Nervenfasern von verschiedener Dicke (*e*) und Ganglienzellen; letztere sind oft sehr blaß und nur durch ihre Pigmentierung aufzufinden (*f*). Selbst nicht mehr ganz frische menschliche Gehirne sind noch tauglich.

Nr. 102. a) Ein ca. 1 cm langes Stück des Plexus chorioideus wird in einem Tropfen Kochsalzlösung ausgebreitet, mit einem Deckglase bedeckt. Man sieht, die gewundenen roten Blutgefäße und das Epithel des Plexus. Der Anfänger verwechsle nicht die dunklen Haufen von Fett- oder Pigmentkörnchen mit den hellen Kernen der Epithelzellen.

b) Sehr hübsche Dauerpräparate erhält man folgendermaßen: Man breite ein Stückchen Plexus sorgfältig in Kochsalzlösung aus; sind gute Stellen bei schwacher Vergrößerung sichtbar, dann lasse man die Kochsalzlösung abfließen und bringe ein paar Tropfen Zenkersche Flüssigkeit (S. 16) darauf; dann wird ein Deckglas aufgelegt, an dessen Rand man noch etwas Zenker Fl. zusetzt. Nach 30 Minuten

verdränge man diese Flüssigkeit durch destill. Wasser (S. 47), nach weiteren 30 Minuten das Wasser durch 50%igen Alkohol, dem man ein paar Tropfen Jodtinktur zugesetzt hat. Nach 15 Minuten nehme man das Deckglas ab und übertrage das nunmehr fixierte Präparat in eine Uhrschale mit neuem 50%igem, weingelben Jodalkohol, dem Jodtinktur zugesetzt wird, falls der Alkohol rasch abblaßt. Nach 15—30 Minuten wird das Objekt in reinen 70%igen Alkohol übertragen und nach ca. 12 Stunden mit Hämatoxylin und Eosin (S. 41) gefärbt und in Xylolbalsam (S. 45) eingeschlossen.

c) Schnittpräparate fertige man aus mit Formolalkohol (S. 15) fixierten, in Zelloidin (S. 23) oder Paraffin (S. 22) eingebetteten Stücken des Plexus eines menschlichen Gehirnes an. Färbung mit Hansens Hämatoxylin (S. 32) und Eosin (S. 41).

Nr. 103. Querschnitte der Nervenfaserbündel. Ein Stück eines Nerven, z. B. des N. ischiadicus, womöglich vom Menschen, der ein gut entwickeltes Endoneurium besitzt, wird nach der Nr. 60 (S. 150) angegebenen Methode aufgebunden und in Müllerscher Flüssigkeit 4 Wochen fixiert (siehe weiter 6, S. 15). Ist die Härtung vollendet, so bette man in Zelloidin ein. Der Schnitt wird nach van Gieson gefärbt (18, S. 42) und nach § 10, 3, S. 45 in Xylolbalsam eingeschlossen.

Ist der Schnitt gelungen, so sieht man den meist etwas zackig geschrumpften Achsenzylinder, ähnlich einem gelb-roten Kern, umgeben von dem gelblichen Marke, das seinerseits wieder von einer dunkelroten Hülle (Neurilemm und Fibrillenscheide) umfaßt wird. Die Querschnitte der Nervenfasern hat man „Sonnenbildchenfigur“ genannt (Fig. 163).

Fig. 180.
Aus einem Zupfpräparate der grauen Höhlenschicht des Menschen. 240 mal vergrößert. *a* Corpuscula amylacea, *b* Myelintropfen, *c* rote Blutzellen, *d* Ependymzellen, *e* markhaltige Nervenfaser, *f* Ganglienzelle. Technik Nr. 101, S. 272.

Nr. 104. Spinalganglien sind schwer erreichbar; man schneide deshalb das lateral von der Spitze der Felsenbeinpyramide gelegene Ganglion Gasseri aus und fixiere es 24 Stunden in ca. 100 ccm Zenkerscher Flüssigkeit (Weiterbehandlung S. 16). Möglichst feine Quer- und Längsschnitte (Paraffin S. 22) färbe man in Hämatoxylin und in Eosin (S. 41) und konserviere sie in Xyolbalsam. Zuweilen kontrahiert sich das Zytoplasma der Ganglienzellen und erhält dadurch eine sternförmige Gestalt, die den Ungeübten leicht zu einer Verwechslung mit einer multipolaren Ganglienzelle veranlassen könnte.

Die T-förmige Teilung sieht man an Rückenmarkspräparaten, die nach Nr. 99 behandelt sind. Bei den jungen Embryonen sind die Spinalganglienzellen noch bipolar; unipolare Zellen findet man am besten bei ca. 17 Tage alten Hühnerembryonen. Übergänge bei 9—14 Tage alten Hühnerembryonen und bei Kaninchenembryonen von 5—12 cm Länge. Besonders zu empfehlen ist die Färbung mit Methylenblau (S. 36).

Nr. 105. Sympathische Ganglien. Das große Gangl. cervicale supremum n. sympath. wird fixiert und gehärtet wie Nr. 104. Schon bei schwacher Vergrößerung erkennt man als Charakteristikum die vielen Schräg- und Querschnitte markloser Nervenfaserbündel; die Ganglienzellen sind zwar deutlich zu sehen, ihre Fortsätze treten aber nur sehr ungenügend zutage: an vielen Ganglienzellen sucht man in den Schnitten vergeblich nach den Fortsätzen. Letztere werden besser nach Methode Nr. 99 dargestellt, man wähle als Objekt den Halsteil 10—15tägiger

Hühnerembryonen; noch bessere Resultate gibt die Färbung mit Methylenblau (S. 36); auch Darmstücke neugeborener Kinder (Ganglien des Plexus myentericus) sind noch zu gebrauchen.

Nr. 106. Einfache Tastzellen, intraepitheliale Nervenfasern, Langerhanssche Zellen, Tastkörperchen. Man schneide von der Volarseite eines frisch amputierten Fingers (einer Zehe) mit scharfem Rasiermesser mehrere kleine ca. 5 mm lange und breite, höchstens 1 mm dicke Stückchen der Epidermis und der obersten Schichten des Korium ab (etwa anhaftendes Fett der unteren Koriumschichten muß sorgfältig entfernt werden) und lege sie in die vorher zubereitete Goldameisensäure (s. weiter Nr. 10, S. 38). Die gehärteten Stückchen werden in Leber eingeklemmt und geschnitten (oder nach Zelloidineinbettung S. 23). Konservieren in Xylolbalsam (S. 45). Die Epidermis ist rotviolett in verschiedenen Nuancen, die Kerne sind nur stellenweise deutlich, oft gar nicht wahrzunehmen; das Korium ist weiß, die Kapillaren, die Ausführungsgänge der Knäueldrüsen und die Nerven sind dunkelviolett bis schwarz. Für die einfachen Tastzellen sind möglichst feine Schnitte anzufertigen. Man findet sie oft in der Nähe der Knäueldrüsenausführungsgänge (Fig. 171). Man hüte sich vor Verwechslungen mit geschrumpften Epithelzellenkernen.

Die intraepithelialen Nervenfasern erscheinen als feine Fäden; ihr Zusammenhang mit den im Korium verlaufenden Nervenfasern ist nur schwer zu finden. Ausläufer von Langerhansschen Zellen können an feinen Schnitten zur Verwechslung mit intraepithelialen Nervenfasern führen (Fig. 171).

Langerhanssche Zellen und Tastkörperchen sind leicht zu sehen; an dicken Schnitten sind die Tastkörperchen tief schwarz, an dünnen Schnitten rotviolett.

Für die feineren Verhältnisse seien die Methoden der Methylenblaufärbung (S. 36) und der Nervenfibrillenfärbung (S. 39) empfohlen.

Für Sehnenspindeln sind die vorderen Hälften der geraden Augenmuskeln des Rindes sehr geeignet, die mit Methylenblau (S. 36) gefärbt und nach § 10, 3 (S. 45) in Xylolbalsam konserviert werden.

Nr. 107. Die Lamellenkörperchen entnimmt man am besten dem Mesenterium einer frisch getöteten Katze. Sie sind dort mit unbewaffnetem Auge meist leicht als milchglasartig durchscheinende, ovale Flecke zu erkennen, die zwischen den Fettsträngen des Mesenterium liegen. Ihre Anzahl wechselt sehr, zuweilen sind sie nur spärlich vorhanden und von so geringer Größe, daß ihr Auffinden schon genaues Zusehen erfordert. Dieser Fall lag bei der Anfertigung des Fig. 173 abgebildeten Präparats vor; das Körperchen ist sehr klein. Man schneide mit der Schere das das Körperchen enthaltende Stückchen Mesenterium heraus, breite es in einem Tropfen Kochsalzlösung auf dem Objektträger (schwarze Unterlage!) aus und suche es mit Nadeln von den anhaftenden Fetträubchen zu befreien. Man hüte sich, dabei das Körperchen selbst anzustechen. Bei schwacher Vergrößerung (ohne Deckglas) überzeuge man sich, ob das Körperchen hinreichend isoliert ist und bedecke es dann nochmals mit einem Tropfen Kochsalzlösung und einem Deckglase. Druck muß sorgfältig vermieden werden (Fig. 173).

Bei starken Vergrößerungen sieht man deutlich die Kerne der zwischen den Kapseln gelegenen Zellen. Will man konservieren, so lasse man 1—2 Tropfen der 1%igen Osmiumsäure unter dem Deckglase zufließen (S. 47) und ersetze die Säure, nachdem das Nervenmark schwarz, der Innenkolben braun geworden ist, durch sehr verdünntes Glyzerin. Auch die S. 36 angegebene Methylenblaufärbung ist (nur Geübten) zu empfehlen.

Nr. 108. Motorische Nervenendigungen, Endverästelungen. Man schneide 3—4 cm lange, 2—3 Interkostalräume umfassende Stücke der Thoraxwand eines Kaninchens aus und vergolde sie nach der Nr. 10 (S. 38) angegebenen Weise. Nachdem die dunkelvioletten Stückchen 3—6 Tage in 70%igem Alkohol gelegen haben, breite man ca. 5 mm breite Bündel der Muskelfasern in einem Tropfen verdünnten Glyzerins aus, dem man einen ganz kleinen Tropfen Ameisensäure zugesetzt hat. Ein auf das Deckglas ausgeübter, leichter Druck ist oft von Vorteil. Zum Aufsuchen der Endverästlungen verfolge man die schon bei schwacher Vergrößerung kenntlichen, tiefschwarzen Nervenfasern (Fig. 177). Zusatz eines weiteren Tropfens Ameisen- oder Essigsäure macht das Bild oft deutlicher.

Auch die Methode Nr. 11, S. 39 gibt, richtig angewandt, ausgezeichnete Bilder (Fig. 179).

Nr. 109. Kerne der motorischen Platte. Man lege die vorderen Hälften der Augenmuskeln eines frisch getöteten Kaninchens in 97 ccm destill. Wasser + 3 ccm Essigsäure. Nach 6 Stunden übertrage man die Muskeln in destill. Wasser, schneide ein flaches Stückchen mit der Schere ab und breite es auf dem Objektträger aus. Schon mit unbewaffnetem Auge sieht man die Verästlungen der weiß aussehenden Nerven deutlich; bei schwachen Vergrößerungen (50mal) erblickt man die Anastomosen der Nervenbündel, sowie die durch ihre quergestellten Kerne (der glatten Muskelfasern) leicht kenntlichen Blutgefäße. Das Auffinden der Endplatten ist wegen der großen Anzahl der scharf konturierten Kerne, welche dem intermuskulären Bindegewebe usw. angehören, nicht leicht. Verfolgt man eine Nervenfaser, so sieht man bald, daß deren doppelt konturierte Markscheide plötzlich aufhört und sich in eine Gruppe von Kernen verliert. Das sind die Kerne der motorischen Platte, deren übrige Details nicht deutlich sichtbar sind. Die Querstreifung der Muskelfasern, die sehr blaß sind, ist oft sehr wenig deutlich (Fig. 178).

IV. Innersekretorische Organe.

Gemäß den obigen (S. 83) Ausführungen beschränken wir den Begriff der Sekretion auf Vorgänge, die unter Anteilnahme aktiver Arbeitsprozesse von seiten der Zellen zur Entstehung von Substanzen führen, die für den Körper noch nutzbar gemacht werden, dabei aber die Zellen verlassen.

Die Lehre von der inneren Sekretion faßt aber für gewöhnlich den Begriff weiter und dehnt ihn auf alle Vorgänge aus, die eine chemische oder physiko-chemische Korrelation unter verschiedenen Systemen des Körpers herbeiführen, wobei es oft noch nicht klargestellt ist, ob dabei das betreffende innersekretorische Organ oder Gewebe eine Substanz (Sekret) produziert, die auf dem Blut- oder Lymphwege andere Systeme beeinflußt, oder ob die Wirkung des betreffenden Organs vielmehr darin zu suchen ist, daß es bestimme Stoffe an sich reißt und zerstört. Dieser letztere Vorgang wäre aber nicht als Sekretion in unserem Sinne aufzufassen.

Angesichts der Tatsache, daß über die allgemeine Bedeutung solcher Vorgänge noch keine feststehende Meinung vorhanden ist, beschränken wir uns an dieser Stelle auf die Darstellung derjenigen Gebilde, deren Hauptfunktion in einer durch den Begriff „innere Sekretion“ umschriebenen Beeinflussung des Organismus zu suchen ist. Wir geben dabei zu, daß außer den hier besprochenen Gebilden noch andere Organe zum Teil erwiesene endokrine Funktionen besitzen (Keimdrüsen, Teile des Pankreas, vielleicht auch Milz), die aber in diesen Fällen zu einer, von uns als Hauptfunktion betrachteten, anderen Aufgabe hinzutreten.

Bei dem heutigen Stand unserer Kenntnisse ist es noch nicht möglich, die hier zu besprechenden Gebilde nach ihrer Bedeutung zu gruppieren, weshalb wir

es vorziehen, diese Organe nach ihrem entwicklungsgeschichtlichen Zusammenhange geordnet zu besprechen.

Auffallend ist dabei die Produktivität des embryonalen Kopfdarmes, dessen ventrale und lateralen Bildungsprodukte (Gl. thyreoidea, Gl. parathyreoideae, Gl. thymus) wir auch hinsichtlich ihrer späteren Lage zu einer Gruppe zusammenfassen, wenngleich sie im Bau und in ihrer Funktion tiefgreifende Unterschiede aufweisen.

Eine zweite Gruppe (Gl. hypophysis und Gl. epiphysis) haben die Anteilnahme zerebraler Elemente an ihrem Aufbau gemeinsam; die bedeutendste sekretorische Funktion entfaltet allerdings der Rachenteil der Hypophyse, der sich frühzeitig vom Kopfdarmdache abschnürt.

Die dritte Hauptgruppe endlich (die chromaffinen Organe), deren Ausbreitung in der Tierreihe große Differenzen aufweist, ist beim Menschen in Verbindung mit dem Interrenalorgan (der Nebennierenrinde) als Gl. suprarenalis ein äußerst wichtiges Organ; das chromaffine Gewebe (am reichlichsten im Nebennierenmarke ausgebildet) leitet sich embryonal vom sympathischen Nervensystem ab.

I.

a) Gl. Thyreoidea.

Die Schilddrüse entsteht im wesentlichen aus einer medianen Wucherung der ventralen Schlundwand und bietet anfangs das Bild einer tubulösen zusammengesetzten, netzförmigen Drüse; ihr am Foramen coecum der Zunge mündender Ausführungsgang (Ductus thyreoglossus) obliteriert jedoch schon frühzeitig in embryonaler Zeit und bildet sich bis auf einzelne Reste zurück; auch das Netz der Drüsenröhrchen, die anfangs nicht hohl sind, zerschnürt sich in kurze Stücke. (Siehe auch S. 87).

Beim erwachsenen Menschen besteht die Schilddrüse aus länglich-runden, beiderseits blind endenden „Follikeln“, das sind Schläuche von sehr verschiedenem (40—120 μ) Durchmesser, welche durch lockeres, mit elastischen Fasern durchsetztes Bindegewebe zu Läppchen miteinander verbunden werden. Eine Membrana propria fehlt. Die Follikel sind mit einer einfachen Lage bald zylindrischer, bald kubischer, bald platter Epithelzellen ausgekleidet, die beim Menschen Körnchen von Fett und azidophiler Substanz enthalten; diese Körnchen faßt man als Vorstufen des Sekretes auf. Das Lumen der Follikel ist mit einer homogenen, zähen Masse, der kolloiden Substanz, die jene Körnchen und Vakuolen enthält, gefüllt. Die Vakuolen sind teils Kunstprodukte, teils enthalten sie Fett oder Muzin.

Früher galt die kolloide Substanz für ein Charakteristikum der Schilddrüse; seitdem aber dem Kolloid ähnliche Massen auch in der Hypophyse (S. 282) gefunden worden sind, und da auch in den Blut- und Lymphgefäßen des Halses das geronnene Blutplasma dem Kolloid sehr ähnlich sehen kann, verliert dieses Merkmal seinen diagnostischen Wert. Auch ist es noch nicht sicher, daß das „Kolloid“ als das spezifische Sekret aufzufassen ist. Auf welchen Wegen das von der Schilddrüse gelieferte Sekret abfließt, ist noch dunkel. Es ist beobachtet worden, daß an den Knotenpunkten des Schlußleistennetzes die Kittsubstanz überall fehlt; vielleicht handelt es sich hier um ein Auseinanderweichen der Epithelzellen zum Zwecke des Sekretabflusses zu den Lymphwegen. Möglicherweise wird das Sekret auch von den Blutgefäßen aufgenommen.

Die sehr zahlreichen Blutgefäße lösen sich in ein die Schläuche umspinnendes Netz von Kapillaren auf, welche dicht unter dem Epithel liegen. Die kleinen Schilddrüsenarterien besitzen normalerweise vorkommende Verdickungen der Intima und der Media, sogenannte „Knospen". Die ebenfalls zahlreichen Lymphgefäße bilden ein zwischen den Schläuchen gelegenes Netzwerk. Die Nerven verlaufen mit den Blutgefäßverzweigungen und bilden vorzugsweise diese, zum Teil auch die Drüsenschläuche umspinnende Geflechte. Ein Eindringen von Endzweigen in das Epithel ist nicht beobachtet.

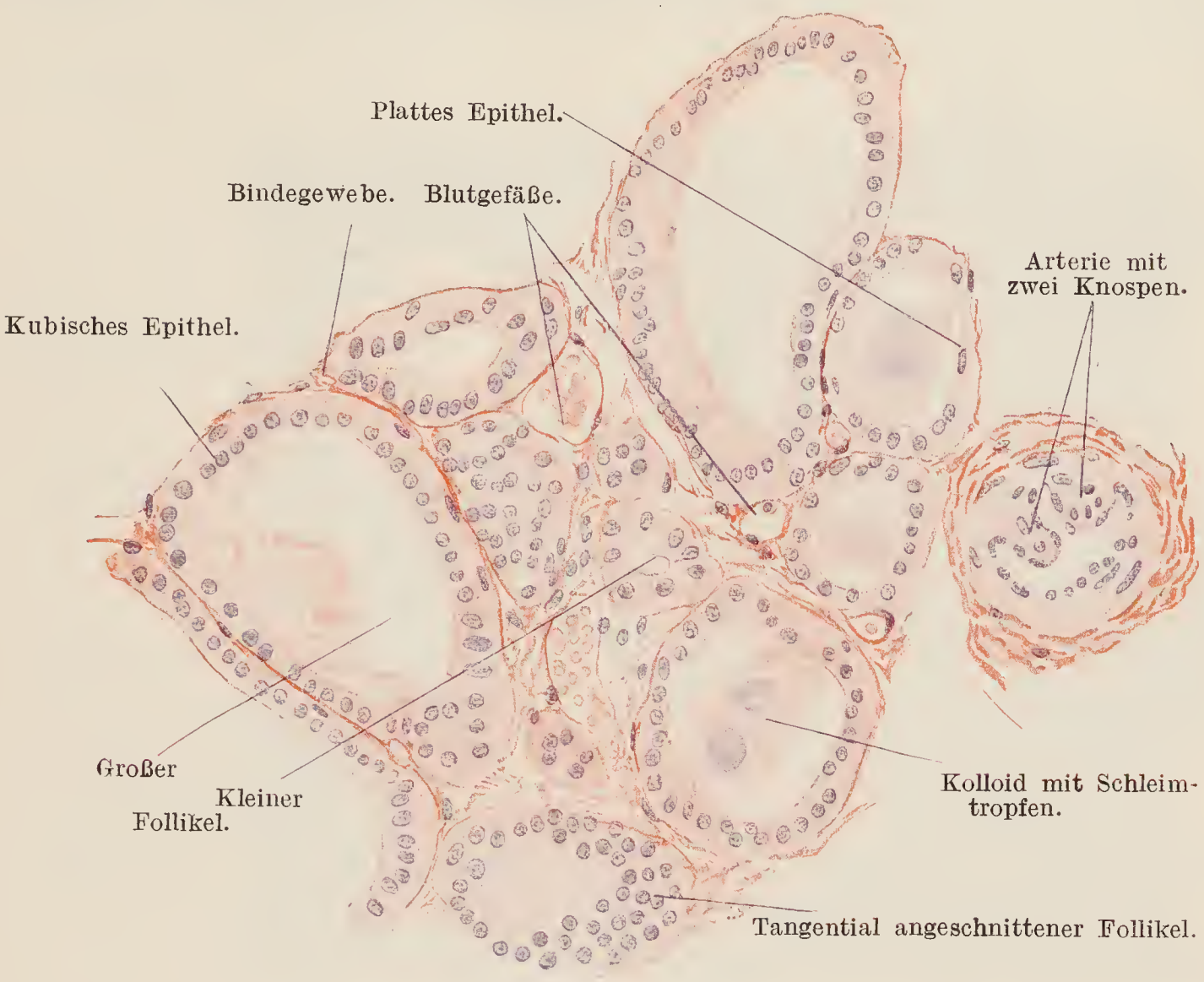

Fig. 181.

Ein Läppchen aus einem feinen Durchschnitte der Schilddrüse eines erwachsenen Menschen. 220 mal vergrößert. Man beachte den verschiedenen Durchmesser der Schläuche. Technik Nr. 111, S. 290.

Der Mechanismus der Schilddrüsenwirkung ist noch nicht aufgeklärt, wenngleich wir heute wissen, daß die Schilddrüse zu den lebensnotwendigen Organen gehört. Umfangreiche Erkrankungen dieses Organes rufen schwere Stoffwechselstörungen hervor, die den ganzen Körper beeinflussen. Bei wachsenden Organismen äußert sich der Mangel der Schilddrüsenfunktion z. B. in einem mangelhaften Wachstum besonders der Röhrenknochen, mangelhafter Ausbildung der Intelligenz usw. (Kretinismus). Zu lebhafte Schilddrüsenfunktion macht sich in mannigfachen, schweren Störungen des vegetativen Nervensystems geltend, die, mit anderen Erscheinungen verknüpft, das Bild der Basedowschen Krankheit hervorrufen. Alle diese und viele experimentelle Erfahrungen sprechen dafür, daß normalerweise von der Schilddrüse eine Substanz produziert wird, die im Haushalt des Körpers eine wichtige, regulierende Funktion ausübt.

b) Glandulae parathyreoideae.

Die an der Rückfläche der seitlichen Schilddrüsenlappen gelegenen, gewöhnlich in der Vierzahl vorhandenen „Epithelkörperchen“ stammen in ihren epithelialen Anteilen vom Epithel der dritten und vierten Schlundtasche ab; sie besitzen im allgemeinen keine Drüsenähnlichkeit mehr und sind im Bau wie in der Funktion als von der Schilddrüse völlig verschiedene Organe zu betrachten, wenngleich sie beim Menschen in innigster Lagebeziehung mit jener stehen.

Die Epithelkörperchen bestehen aus Nestern und Strängen von Epithelzellen (Fig. 182), die von spärlichem, Blutgefäße führendem Bindegewebe umgeben werden; dieses Bindegewebe bildet an der Oberfläche des Organes eine dünne Kapsel.

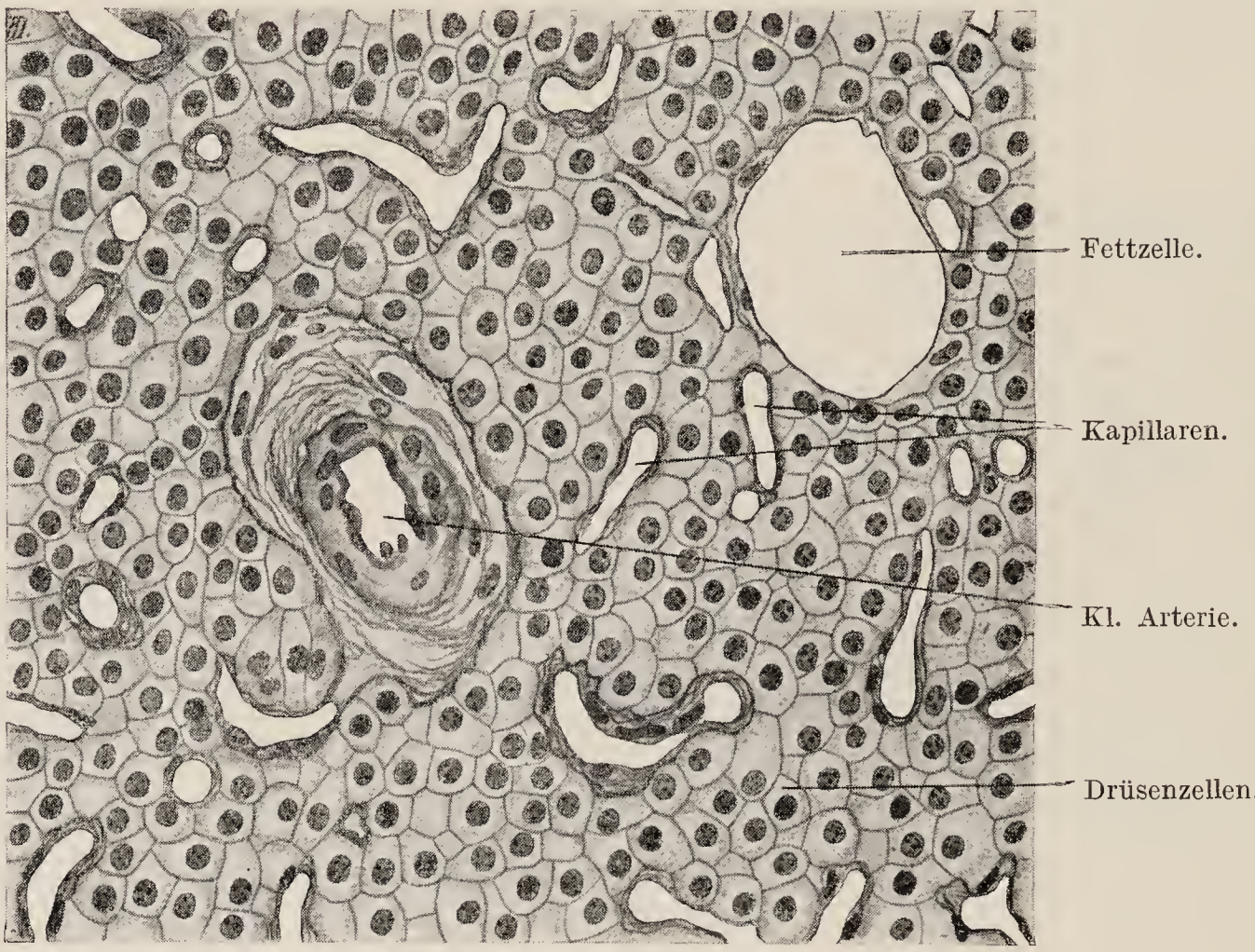

Fig. 182.

Aus einem Schnitt durch eine Gl. parathyreoïdea des Menschen. 520 mal vergrößert. Technik Nr. 112, S. 290.

Unter den Epithelzellen finden sich vereinzelt oder gruppenweise sogenannte oxyphile (d. h. eosinfärbbare) Zellen, wahrscheinlich bestimmte Funktions- oder Degenerationsphasen der „Hauptzellen“, die selbst durch ein sehr substanzarmes Zytoplasma ausgezeichnet sind.

Gelegentlich umschließen auch die Epithelzellen der Parathyreoideae kleine, mit einer kolloidähnlichen Masse erfüllte, Hohlräume; dies Verhalten hat, neben anderen Befunden die heute nur mehr wenig vertretene Ansicht entstehen lassen, daß die Epithelkörperchen nur andere Funktionsstadien des Schilddrüsengewebes seien. Gegen diese Ansicht spricht einmal die andersartige Entstehung, dann das histologische Verhalten, vor allem aber die Funktion.

Die Entfernung der Epithelkörperchen, die heute bei allen umfänglicheren Schilddrüsenoperationen vermieden wird, verursacht schwere Krämpfe (Tetanie).

c) Thymus.

Der Thymus entsteht paarig aus dem Epithel der 3. Viszeralspalte als eine anfänglich hohle, später solide Ausstülpung, die, von ihrem Mutterboden sich abschnürend, verästelte Sprossen, Läppchen treibt. Schon im 4. Fetalmonat ist der Thymus ein gelappter Körper, der von lockerem, fibrillärem Bindegewebe, dem Träger der größeren Blut- und Lymphgefäße, umgeben wird. Durchschnitte von Thymusläppchen zeigen eine dunklere Rindensubstanz (Fig. 183), welche aus einem durch sternförmige Epithelzellen gebildeten Netz besteht, in dessen Maschen viele, sehr zytoplasmaarme Lymphozyten liegen.

Die Lymphozyten werden von manchen Autoren für umgewandelte Epithelzellen gehalten; doch sprechen alle neueren Forschungsergebnisse für die oben dargestellte, von den meisten Autoren heute geteilte Ansicht. Trotzdem ist der Thymus nicht zu den echten lymphatischen Organen zu zählen, da ihm ein wichtiges Merkmal derselben, die Keimzentren, fehlt; auch ist das den Lymphozyten als Aufenthalt dienende Retikulum nicht ein dem retikulären Gewebe der Lymphknoten entsprechendes Gewebe, sondern epithelialer Herkunft.

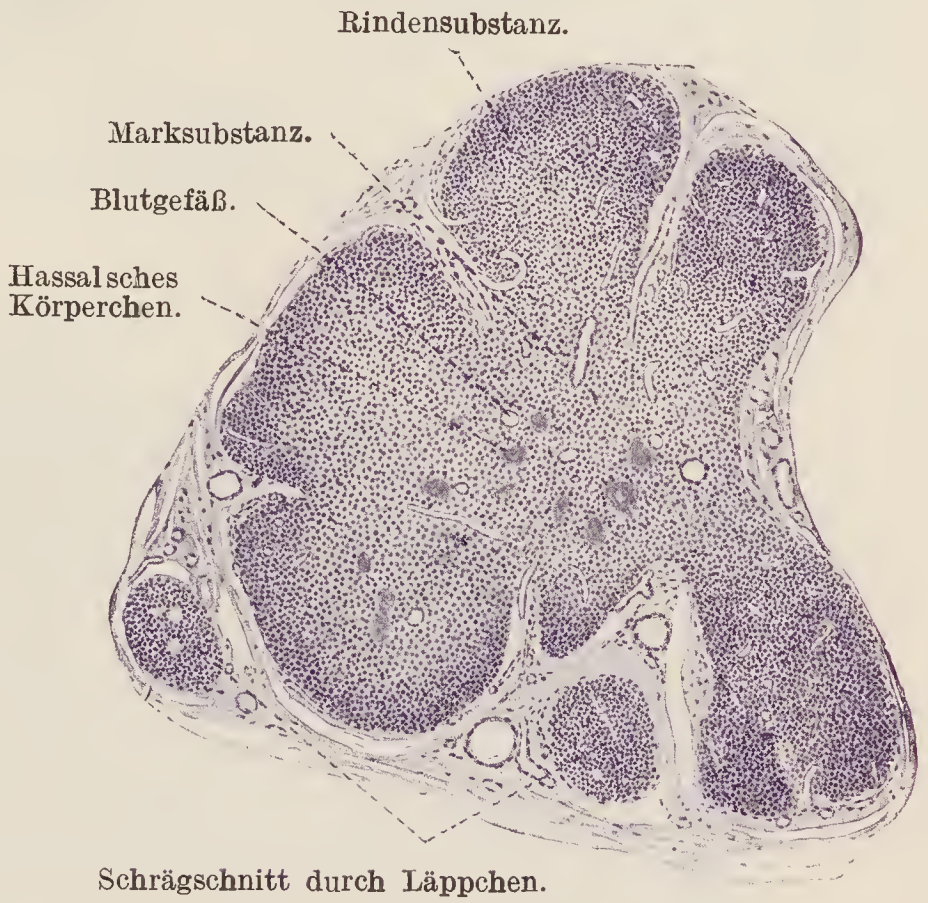

Schrägschnitt durch Läppchen.

Fig. 183.

Stück eines Schnittes durch den Thymus eines 5 monatigen menschl. Fetus. 50 mal vergrößert. Technik Nr. 113, S. 290.

Die zentrale Partie des Thymus, die Marksubstanz, ist heller, nicht immer scharf von der Rinde getrennt und besteht zum Teil aus ähnlichen Zellen wie die Rinde, zum Teil aus größeren, entweder einzelnen sternförmigen, oder in Gruppen beisammenliegenden, typischen Epithelzellen. Beide Substanzen werden frühzeitig von Blutgefäßen durchwachsen, in deren Begleitung zarte Züge von Bindegewebe und Leukozyten — auch eosinophile Zellen (S. 95) befinden sich unter diesen — eindringen. Etwa im 5. Fetalmonat entstehen in der Marksubstanz die „Hassalschen Körperchen", Gruppen konzentrisch zusammengeballter Epithelzellen, von denen die zentralsten chromatinarme Kerne (Zeichen baldigen Absterbens) enthalten. Die Körperchen sind anfangs klein (10—12 μ) und nur in geringer Anzahl vorhanden, nehmen aber rasch an Größe zu (— 180 μ), während immerzu neue entstehen, so daß das Thymusmark des Neugeborenen sehr viele Hassalsche Körperchen verschiedenster Größe enthält (Fig. 185).

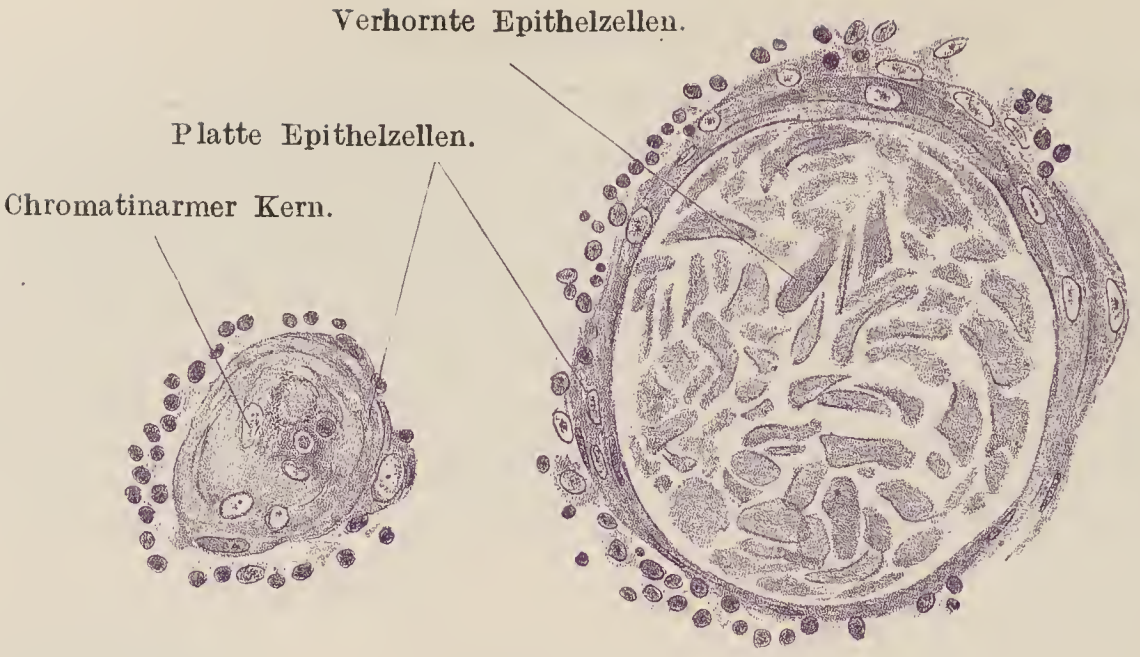

Fig. 184.
Hassalsche Körperchen aus einem Thymusschnitt von einem 23jährigen Hingerichteten. 360mal vergrößert. Technik Nr. 113, S. 290.

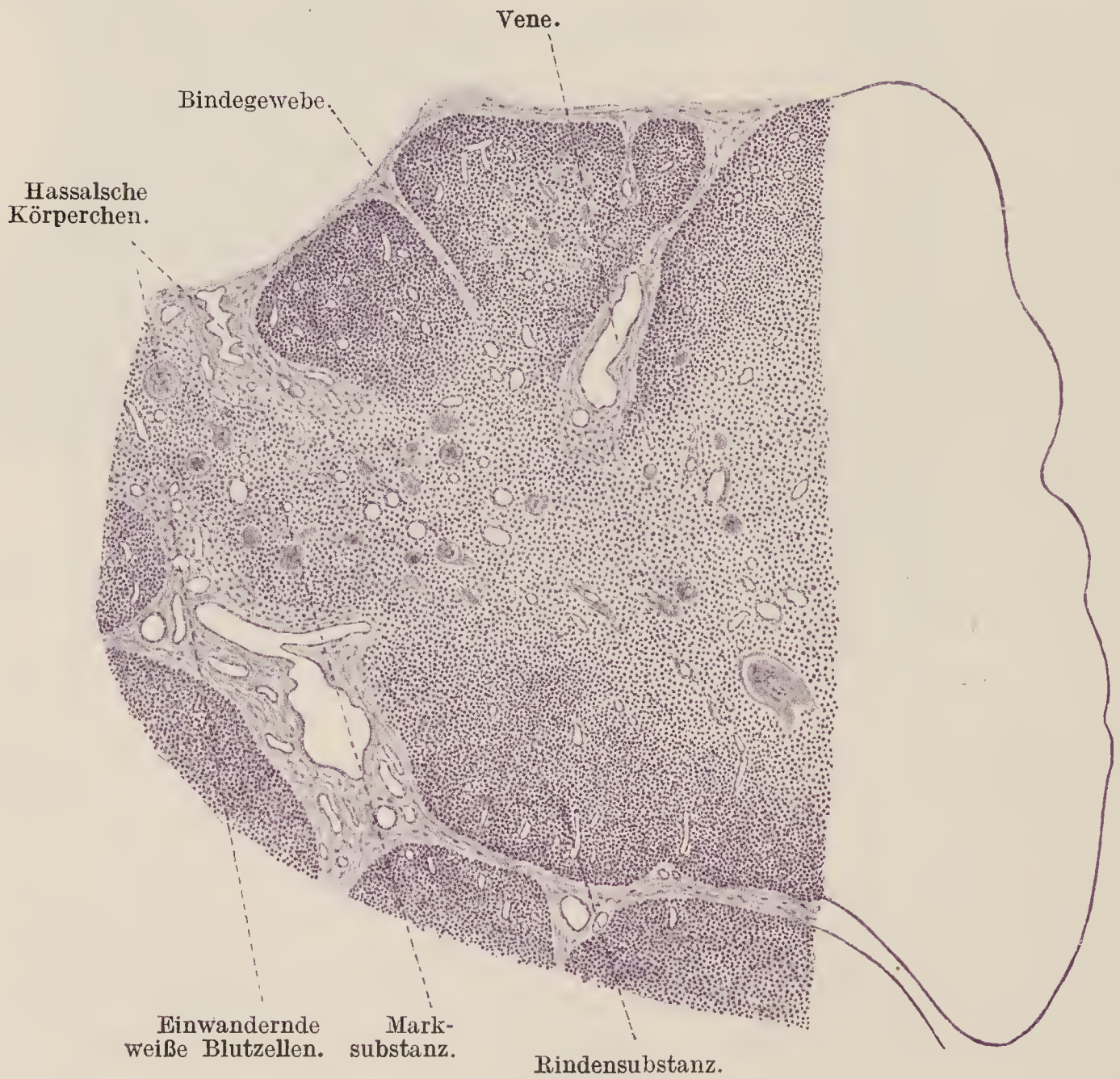

Fig. 185.
Stück eines Schnittes durch den Thymus eines neugeborenen Menschen. 50mal vergrößert. Technik Nr. 113, S. 290.

Um diese Zeit ist der Thymus zu einem stattlichen Körper herangewachsen, der durch stärkere Züge mit elastischen Fasern untermengten Bindegewebes in 4—11 mm große Läppchen geteilt wird, die wieder

durch feinere Bindegewebszüge in kleinere, 1 qmm große Läppchen getrennt werden und durch die Marksubstanz, die sich streckenweise später zu einem immer dünner werdenden Strang, dem „Markstrang“ auszieht, miteinander in Verbindung stehen (Fig. 186). Der feinere Bau des Thymus des Neugeborenen zeigt in der Rindensubstanz das gleiche Bild wie früher; die epithelialen Teile bilden vorwiegend das Retikulum; sie werden an der Grenze der Marksubstanz zu größeren Elementen, die das Material zu den Hassalschen Körperchen liefern, die auch nach der Geburt noch an Zahl und Größe (— 0,3 mm) zunehmen und nun deutliche Spuren inneren Zerfalles (zugrunde gehende Kerne, kernlose Schüppchen, eindringende Lymphozyten zeigen. Als zweiter Hauptbestandteil kommen, in der Rinde zahlreicher als im Mark, die eingewanderten Lymphozyten hinzu, die sich besonders in der Rinde lebhaft vermehren. Teil-

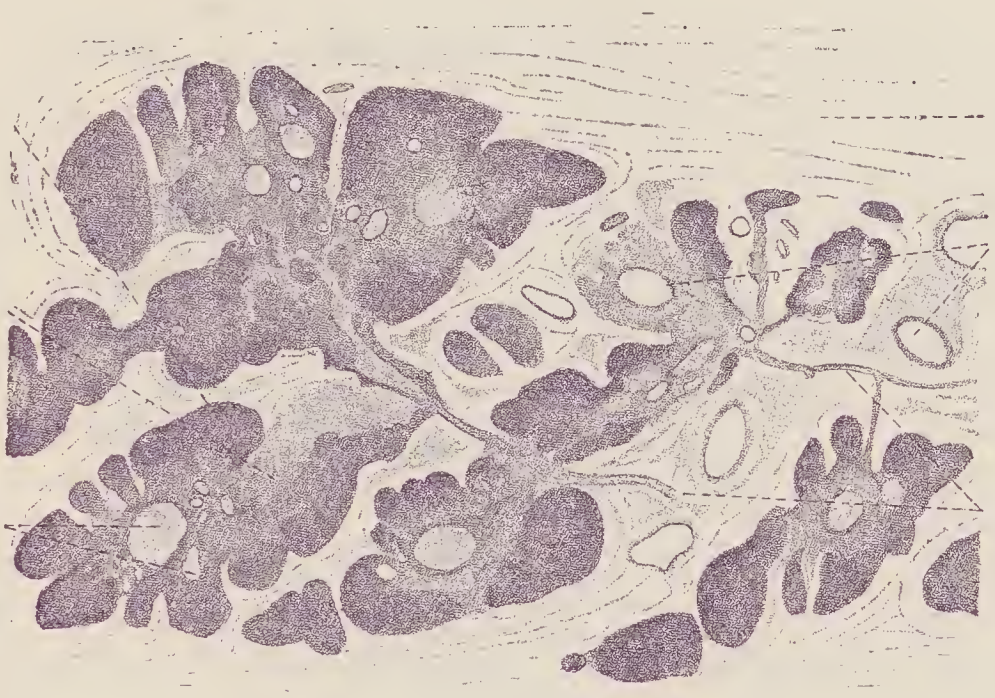

Fig. 186.
Querschnitt durch ein Thymusstück eines 1¾jährigen Kindes. 21mal vergrößert. Technik Nr. 113, S. 290.

weise bilden sie sich auch zu Plasmazellen (s. S. 95) um. Da das Mark viel weniger Mitosen enthält — sie fehlen völlig in den Hassalschen Körperchen — als die Rinde, so darf man annehmen, daß die Rinde des Thymus die Produktions-, das Mark die Wachstums- und Degenerationszone der Thymussubstanz darstellt.

Die zu sehr wechselnden Zeiten einsetzende „Rückbildung“ des Thymus besteht zum Teil darin, daß in dem interlobulären Bindegewebe sich ansehnliche Mengen von Fettgewebe bilden, wodurch die Läppchen auseinandergesprengt werden. Dadurch geht der Thymus als zusammenhängender Körper verloren; von den isolierten Läppchen verfällt ein Teil der Rückbildung, sie verschwinden schließlich völlig, d. h. sie werden zu größeren, den Markzellen gleichen Elementen, während das Mark selbst weiterem Untergang und der Abfuhr durch weiße Blutzellen entgegen geht. Ein anderer Teil der Läppchen aber erhält sich bis ins hohe

Alter; dabei kann sich die peripherste Schicht der Rindensubstanz zu einer einfachen oder mehrfachen Lage typischer Epithelzellen umgestalten.

Die Arterien verlaufen zwischen Rinde und Mark und speisen Kapillaren, die größtenteils in der Rinde, zum kleineren Teile im Marke gelegen sind. Die daraus sich sammelnden Venen verlaufen teils im Mark, teils münden sie in große, zwischen den Läppchen verlaufende Venenstämmchen. Die vielen Lymphgefäße sammeln sich aus weiten, dicht an der Oberfläche der Läppchen gelegenen Lymphräumen zu großen, im interlobulären Bindegewebe gelegenen Stämmchen, die weiterhin als klappenführende Gefäße neben den größeren Blutgefäßen hinziehen. Die Nerven enden im wesentlichen an den Blutgefäßen, nur äußerst spärliche Fäserchen dringen frei endend in das Mark.

Die Aufgabe des Thymus im Organismus ist noch nicht völlig geklärt; jedenfalls ist die Drüse in der Zeit bis zur beginnenden Altersinvolution bei der Regulierung des Knochenwachstums, der Entwicklung der Keimdrüsen und der Regulation der Funktionen des Nervensystems stark beteiligt. In diesen Beziehungen machen sich bei Tieren die schwersten Störungen geltend, wenn der Thymus entfernt wird; doch sind zum Teil bei verschiedenen Tierarten die Ergebnisse solcher Versuche noch nicht eindeutig. Vor allem wissen wir noch nicht, ob die Bedeutung des Thymus in der Produktion eines spezifischen Sekretes besteht oder darin, daß giftige Stoffwechselprodukte im Thymus gebunden und zerstört werden.

II.

a) Hypophysis cerebri.

Das histologische Aussehen eines Teiles dieser Drüse würde es gerechtfertigt erscheinen lassen, sie mit der Schilddrüse und den Epithelkörperchen in eine Gruppe zu vereinigen; die topographische Beziehung zum Gehirn, die die Hypophyse mit der Epiphyse gemeinsam hat, veranlaßt uns, sie bei dem gegenwärtigen unsicheren Stand der Gruppierung der innersekretorischen Organe mit der Epiphyse zusammenzustellen.

In sehr früher Embryonalperiode streben zwei sackartige Anlagen aus zwei ganz verschiedenen Mutterböden zueinander, um die Hypophyse zu bilden. 1. Aus dem Dach der primitiven ektodermalen Mundbucht entsteht die anfangs schlauchförmige Hypophysentasche, die in der ausgebildeten Hypophyse zwei Anteilen entspricht: einmal der Pars intermedia (oder infundibularis), die etwa die Mitte des ganzen Organes einnimmt; dann dem Vorderlappen (Fig. 187).

2. Scharf abgesetzt von diesen beiden Teilen ist die mit dem Infundibulum des Zwischenhirnes verbundene Anlage des Hinterlappens, aus der außer dem Hinterlappen auch der Stiel der Hypophyse entsteht (Fig. 187).

Von dem ursprünglichen Zusammenhang der oralen Hypophysenanlage mit dem Munddach erhält sich in der Regel nur eine kleine, wie der Vorderlappen gebaute, „Hypophysis pharyngea“; diese liegt konstant an der Stelle, die der Ausmündung des embryonal vorhandenen, nur selten dauernd erhaltenen, Can. craniopharyngeus entsprechen würde.

Der Vorderlappen der Hypophyse ist nach dem Typus des Epithelkörpers gebaut und enthält, eingebettet in lockeres, viele Blutgefäße und Nerven tragendes Bindegewebe, solide, verzweigte Epithelzellen-

stränge, die von sehr ungleichmäßigem Kaliber sind und vielfach miteinander anastomosieren.

Die einzelnen Zellen bieten ein verschiedenartiges Aussehen dar; die Tatsache, daß in den untersuchten Fällen die Verteilung der Zellformen sehr verschieden war, läßt es denkbar erscheinen, daß die drei gefundenen Zellarten nur verschiedenen Funktionszuständen einer einzigen Zellart entsprechen.

Die häufigste Form, die Hauptzellen, zeichnet sich durch ein substanzarmes, wenig färbbares Zytoplasma aus, der Kern ist groß und locker gebaut. Diese Zellen wandeln sich im Laufe der Schwangerschaft unter lebhafter Vermehrung und Vergrößerung in die sogenannten Schwangerschaftszellen um (Fig. 188).

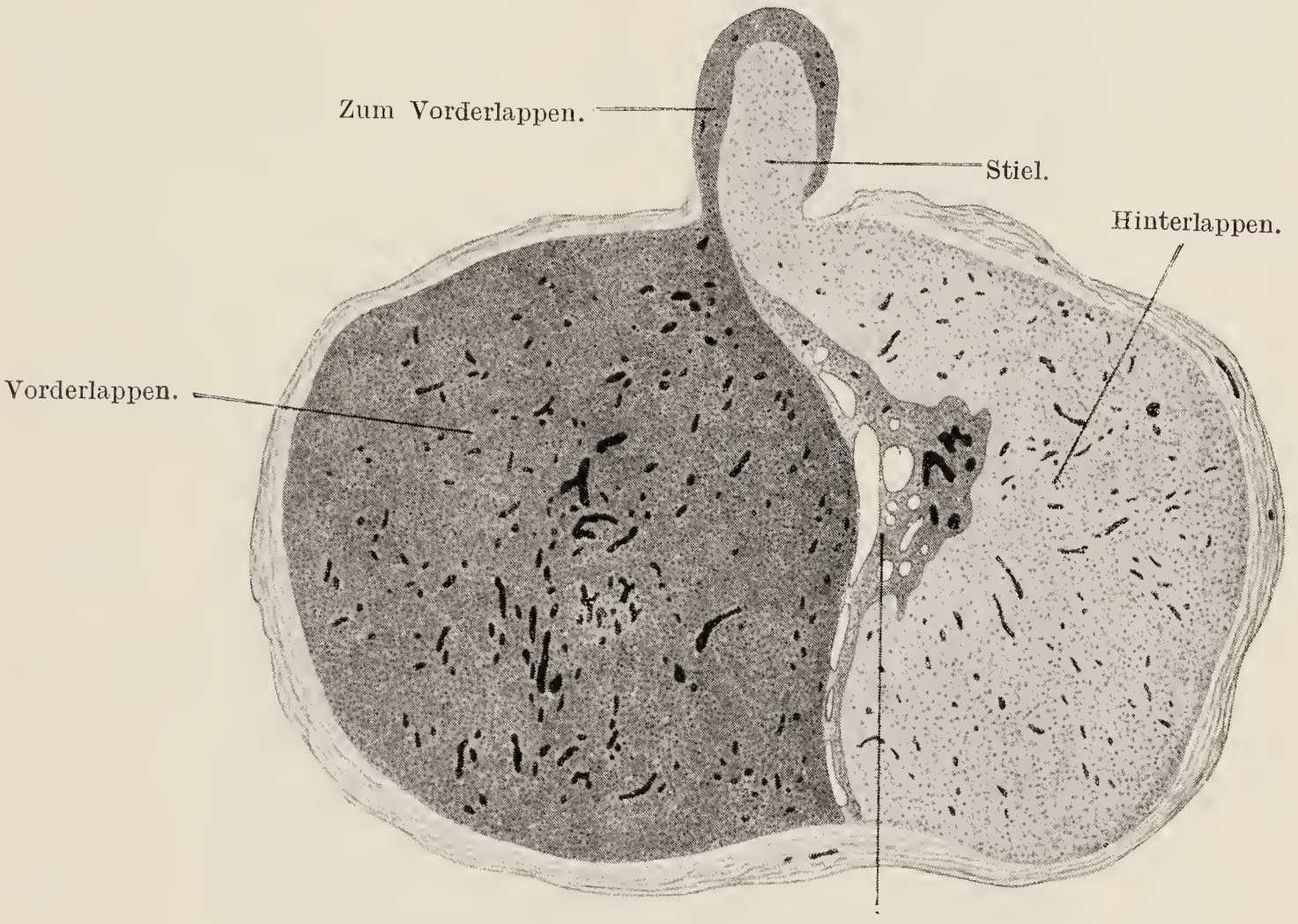

Fig. 187.
Medianschnitt durch die Hypophyse des Menschen. 9mal vergrößert. Technik Nr. 114, S. 290.

Unter den anderen Zellen, die sich an einer stärkeren Zytoplasmafärbbarkeit erkennen lassen, unterscheidet man azidophile und basophile Zellen; die ersteren (Fig. 188a), lebhaft eosinfärbbar, sollen sich vorzugsweise in den hinteren Teilen des Vorderlappens finden; ihre Zahl ist bei manchen Hypophysenerkrankungen, die mit einer Steigerung der Hypophysenfunktion verbunden sind, vermehrt (Akromegalie z. B., siehe unten). Die basophilen Zellen sind weniger häufig, ihr Zelleib färbt sich mit basischen Farbstoffen dunkel (Fig. 188b).

Der Pars intermedia (Zwischenlappen) sind verschiedene von Epithel umsäumte Hohlräume eigentümlich, die von dem ursprünglichen Lumen der oralen Hypophysenanlage abstammen. Beim Kind und zeitlebens bei vielen Tieren ein einheitlicher, von flimmerndem Zylinderepithel ausgekleideter Spalt an der Grenze von Vorder- und Hinterlappen, ist dieser Hypophysenabschnitt beim erwachsenen Menschen von größeren und

kleineren, zum Teil miteinander anastomosierenden Hohlräumen eingenommen. Diese (Fig. 188b) sind von verschieden hohen Epithelzellen umsäumt und mit einem Sekret erfüllt, das nur teilweise dem Kolloid der Schilddrüse ähnlich ist. Außer diesen größeren Hohlräumen kommen aber, zum Teil bis in die Substanz des Vorderlappens hinein, auch kleinere kuglige Bläschen vor, die den gleichen Bildungen in der Schilddrüse außerordentlich ähnlich sehen.

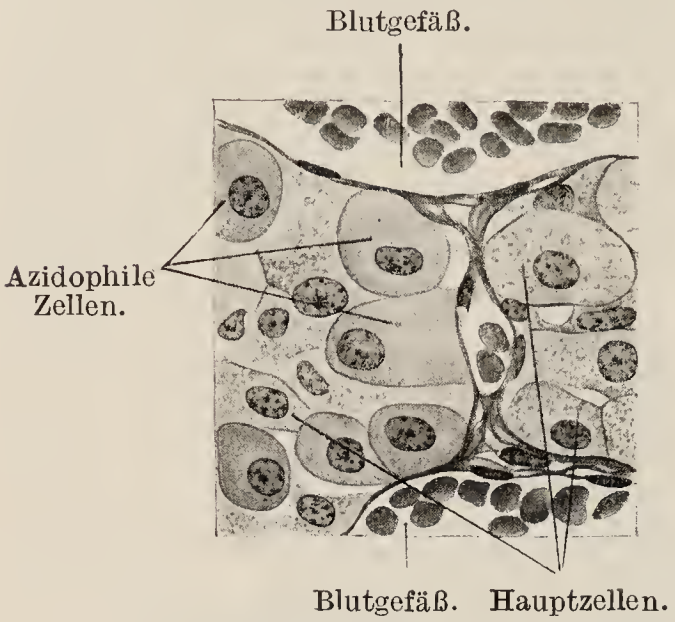

Fig. 188a.

Die Grenze des Zwischenlappens gegen Vorder- und Hinterlappen ist nicht vollständig scharf; besonders im Gebiet des Hypophysenstieles ist es nicht leicht, eine Grenze zwischen Vorder- und Zwischenlappensubstanz zu ziehen; dies Verhalten hängt wohl mit der genetischen Zusammengehörigkeit

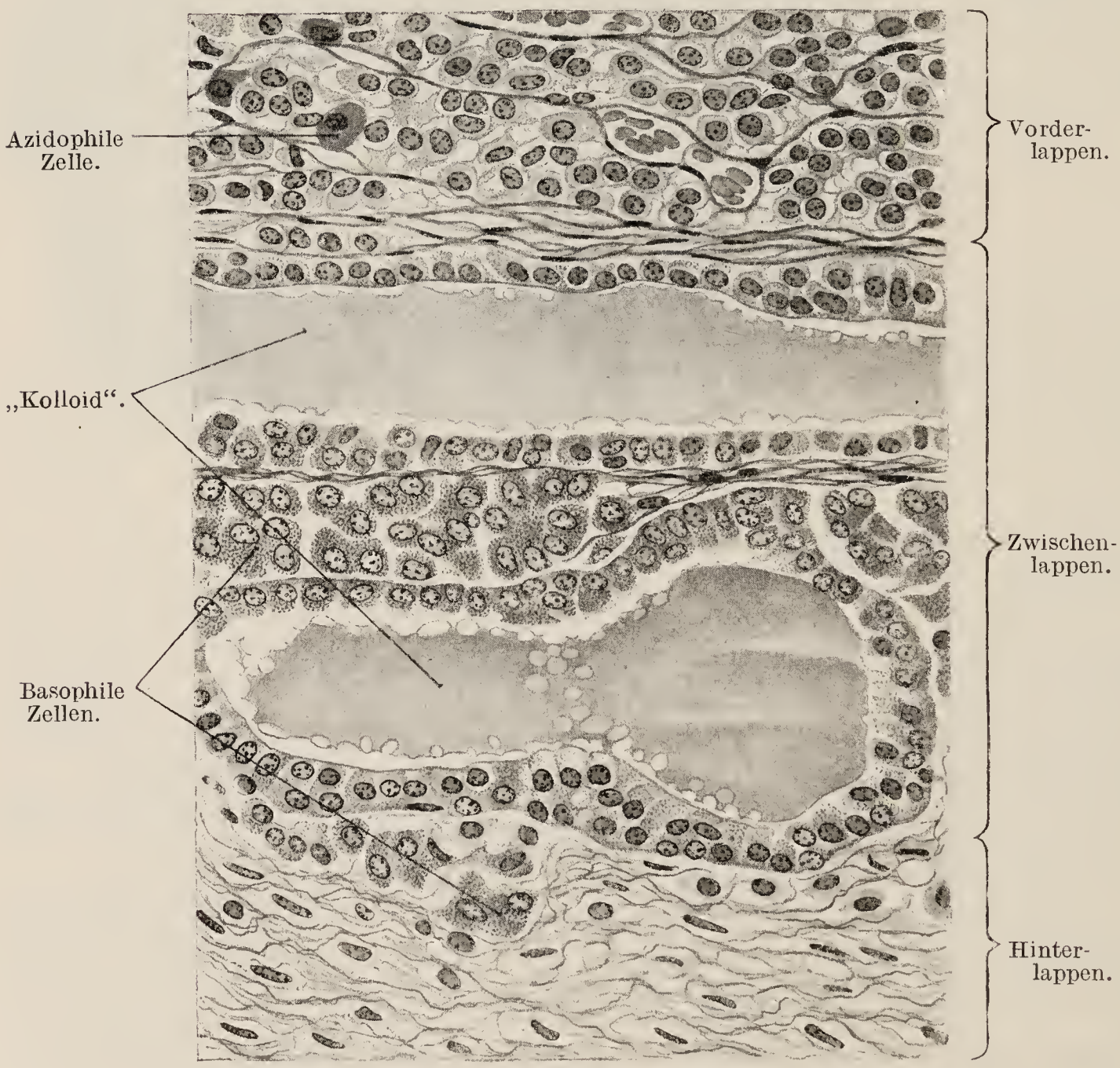

Fig. 188b.

Teilbilder aus der menschlichen Hypophyse: a) aus dem Vorderlappen, b) von der Grenze des Vorder-, Zwischen- und Hinterlappens. a 500, b 350mal vergrößert. Technik Nr. 114, S. 290.

dieser beiden Abschnitte zusammen. Gelegentlich finden sich im Gebiet des Zwischenlappens kleinere oder größere Lymphzellansammlungen.

Der Hinterlappen (Neurohypophyse) besteht größtenteils aus Glia; Nervenzellen sind in ihm nicht sicher nachgewiesen worden. Die Glia ist von Bindegewebssträngen, die Blutgefäße mit sich führen, durchsetzt. Besonders charakteristisch ist die intra- und extrazelluläre Ablagerung eines gelben Pigments, das mit dem Alter zunimmt.

Die Hypophyse ist ein lebenswichtiges Organ; ihre Entfernung führt in kurzer Zeit zum Tode. Sie steht in funktioneller Wechselbeziehung zu der Schilddrüse und zu den Keimdrüsen, deren beider Wegnahme unter lebhafter Vermehrung der eosinophilen Zellen zu einer starken Vergrößerung der Hypophyse führt. Gewisse Erkrankungen (vor allem die Akromegalie, deren sichtbarste Erscheinungen in einem Wachstum der vorstehenden Teile des Gesichtes, der Hände und Füße und in einer Herabsetzung der Genitalfunktion bestehen) werden auf eine Überfunktion der Hypophyse zurückgeführt. Dabei sind es hauptsächlich der Vorder- und Zwischenlappen, auf deren Erkrankung die Störungen beruhen. Über die Bedeutung des Hinterlappens sind wir nicht so gut unterrichtet.

Welche Abflußwege das anzunehmende Hypophysensekret benutzt, um seine Wirkungen zu entfalten, ist ebensowenig klargestellt, wie dies bei anderen innersekretorischen Organen der Fall ist.

b) Epiphysis.

Die Epiphysis (Corpus pineale, Zirbel) ist aus einer Falte der primitiven Hirnwand hervorgegangen.

Sie bietet in allen Teilen ein ziemlich gleichartiges Aussehen dar; außer Neuroglia und einem Bindegewebsgerüst finden sich dicht beieinanderliegend, im Alter allmählich an Zahl vermindert, rundliche Gruppen von Zellen, die nur wenig anscheinend substanzarmes Zytoplasma und einen großen Kern besitzen.

In der Zirbel sowie in den Telae chorioideae finden wir fast regelmäßig Hirnsand, Acervulus cerebri 5 μ bis 1 mm große, rundliche oder tropfsteinähnliche Konkretionen, die frisch eine unebene, maulbeerartige Oberfläche (Fig. 189) zeigen, während an in Glyzerin oder in Balsam konservierten Präparaten eine deutliche konzentrische Schichtung sichtbar wird. Sie bestehen aus einer organischen Grundlage und kohlensaurem Kalk nebst phosphorsaurer Magnesia und sind zuweilen von einer dicken bindegewebigen Hülle umgeben.

Fig. 189.
Hirnsand aus der Zirbel einer 70 jähr. Frau. 50 mal vergr. Technik Nr. 115, S. 290.

In der Zirbel des Rindes sind quergestreifte Muskelfasern gefunden worden, woraus auf einen Einfluß der Epiphyse auf die Verteilung des Liquors geschlossen worden ist.

Über die Bedeutung der Epiphyse sind wir noch mangelhaft unterrichtet; auch sie scheint aber in die Stoffwechselvorgänge regulierend einzugreifen. Gewisse Einflüsse auf die Entwicklung der Keimdrüsen werden der Epiphyse auf Grund von Beobachtungen an Menschen und Tieren zugeschrieben.

III.

Gl. suprarenalis und verwandte Bildungen.

Die Nebenniere besteht aus zwei genetisch und funktionell verschiedenen Abschnitten, der Rinde und dem Marke (siehe Fig. 190). Die Rinde, die in selbständiger Bildung dem embryonalen Peritonealepithel (nach anderen der Urniere) entstammt, entspricht den über eine größere Länge des Körpers verbreiteten Interrenalorganen niederer Tiere; beim Menschen finden sich (z. B. in der Niere, versprengt im Retroperitonealraum, im Bindegewebe der inneren Genitalorgane) sogenannte akzessorische Nebennieren, die als Reste einer ursprünglich weiteren Ausdehnung der Rindensubstanz zu betrachten sein dürften.

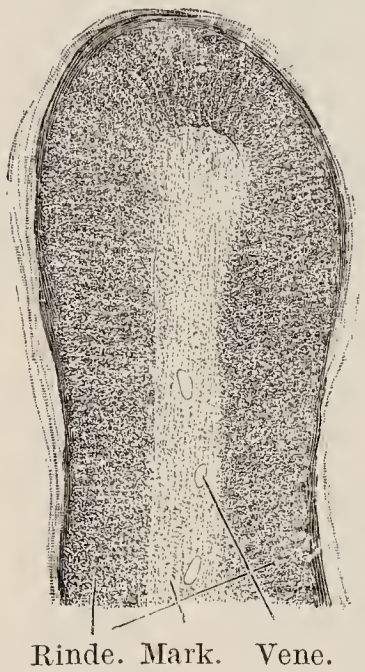

Fig. 190.
Stück eines Querschnittes der Nebenniere eines Kindes. 15 mal vergrößert. Technik Nr. 116, S. 290.

Das Mark (Adrenalsystem) bildet sich aus den Anlagen der sympathischen Ganglien, in denen ein Teil der Zellen die für dieses System typische Beschaffenheit (sogenannte chromaffine Zellen) annimmt. Auch das Adrenalsystem ist nicht auf die Nebenniere beschränkt. Besonders in embryonaler und kindlicher Zeit besitzt es in den sogenannten Paraganglien (zu beiden Seiten der Bauchaorta) und vielen kleineren Substanzgruppen, ferner eingelagert in fast alle sympathischen Ganglien, eine große Verbreitung (s. S. 262).

In der Nebenniere sind die beiden genetisch zu trennenden Bestandteile zu einem von einer Kapsel umschlossenen Organ zusammengefügt. Die Rindensubstanz (Interrenalorgan) ist von faserigem Bruche, frisch (infolge ihres Lipoidgehaltes) von gelber Farbe, die beim Erwachsenen an der Grenze gegen das Mark in einen dunkelbraunen Ton übergeht; hier findet sich eine mit dem Alter zunehmende Pigmentanhäufung in den Zellen. Die Zellen der Rindensubstanz besitzen einen Durchmesser von ca. 15 μ und enthalten Tröpfchen einer fettartigen Substanz, nach deren Entfernung (in den üblichen durch Alkohol und Xylol geführten Präparaten) das Zytoplasma als wabiges Gerüst zurückbleibt (Fig. 192).

Die fettartigen Substanzen der Rindenzellen bestehen teils aus Neutralfett, zum Teil aus kompliziert zusammengesetzten Cholesterinverbindungen, die sich auch färberisch von Neutralfetten unterscheiden lassen.

Die inneren Schichten der Rinde (sogenannte Zona reticularis, siehe unten) enthalten regelmäßig, mit dem Alter zunehmend, ein Abnutzungspigment, das die dieser Schicht eigentümliche Dunkelfärbung hervorruft (Fig. 191).

Die Rindenzellen bieten den Blutgefäßkapillaren eine große Oberfläche dar; sie sind in Strängen angeordnet, die kein Lumen enthalten, und sitzen der Blutkapillarwand mittels eines sehr zarten Bindegewebsgerüstes auf, ohne daß eine Membrana propria als Grenzscheide vorhanden ist. Das Bindegewebsgerüst zieht sich zwischen den einzelnen Zellen hin (Fig. 192).

Die Gruppierung der Rindenzellen ist schichtenweise verschieden, so daß nach diesem Merkmal drei Schichten zu erkennen sind (Fig. 191).

I. Zona glomerulosa; sie grenzt die Rinde nach der Kapsel zu ab, ihre Zellen sind zu rundlichen Haufen angeordnet.

II. Zona fasciculata, der umfangreichste Rindenabschnitt, in dem die Zellen radiär stehende Säulchen bilden.

III. Zona reticularis, die innerste Rindenschicht, die die meist unregelmäßige Grenze gegen das Mark darstellt. Die Netzbildung der Zellbalken, die Pigmentierung der Zellen sind ihre Hauptmerkmale.

Die oben erwähnten akzessorischen Nebennieren besitzen den gleichen Aufbau wie die Nebennierenrinde.

Die Marksubstanz (Adrenalorgan ist keineswegs gleichmäßig in der Nebenniere verteilt; häufig sind Querschnitte anzutreffen, denen die Marksubstanz vollständig fehlt. An anderen Stellen der Nebenniere ist sie dann zu größeren Haufen angeordnet. So kommt es, daß man in einem Bilde (Fig. 192) Rinden- und Markbestandteile dicht an die sogenannten Markvenen (siehe unten) angrenzen sehen kann.

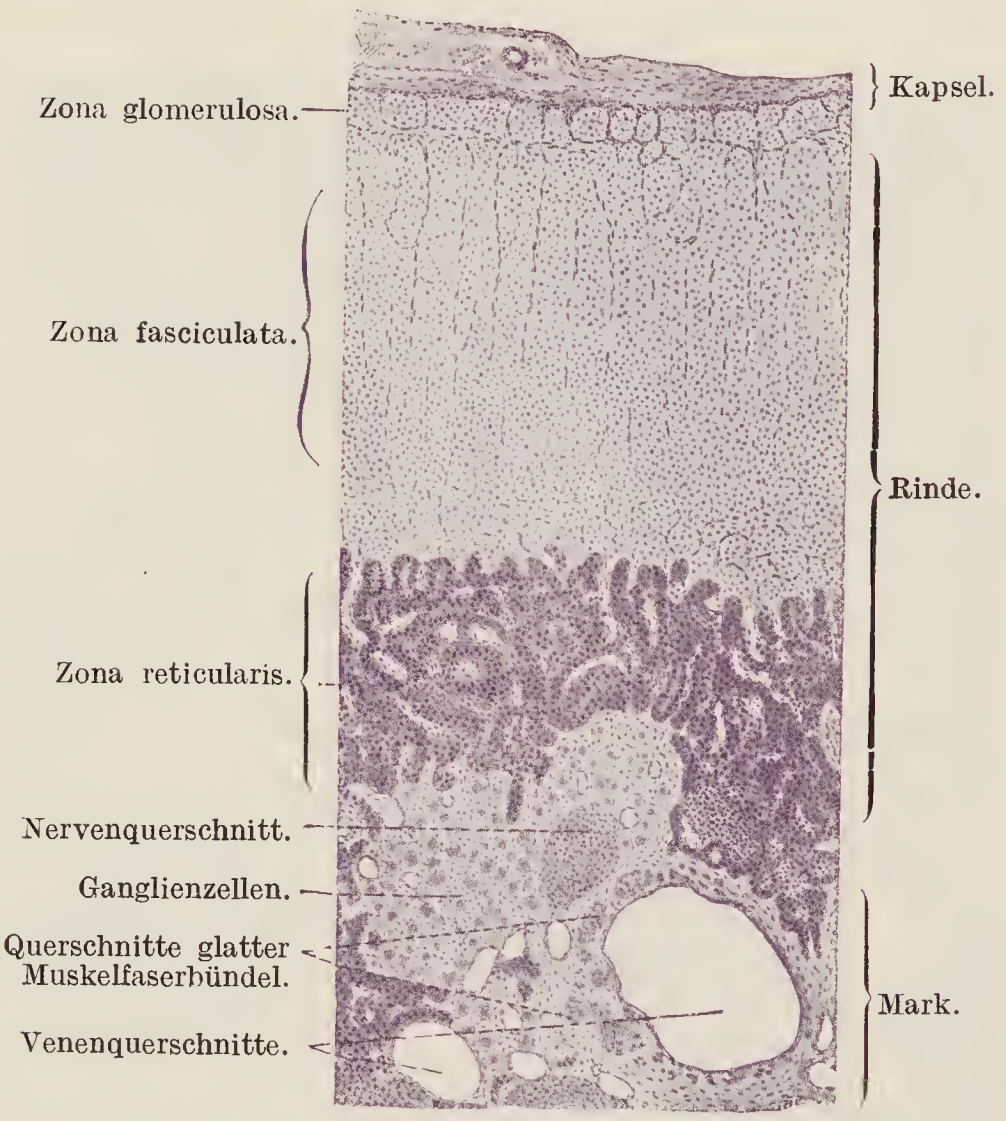

Fig. 191.

Stück eines Querschnittes der menschlichen Nebenniere. 47 mal vergrößert. Technik Nr. 117, S. 290.

Die Zellen der Marksubstanz — das gleiche gilt für die oben erwähnten anderen Teile des Adrenalsystems — sind chromaffin (phäochrom[1]), besitzen ein sehr schwer zu fixierendes Zytoplasma, das mit feinen, die Chromreaktion (siehe unten) in verschiedenem Grade gebenden Körnchen angefüllt ist. Die Markzellen sind (im Gegensatz zu den Rindenzellen) zu unregelmäßigen Haufen und Strängen angeordnet, zwischen die kein Bindegewebe eindringt (Fig. 192).

Die Zellkörnchen färben sich gelblich bis braun, wenn man sie kurz nach dem Tode mit Chromsäure enthaltenden Flüssigkeiten behandelt; mit Eisenchlorid läßt sich an ihnen eine Grünfärbung erzielen. Die gleichen Reaktionen gibt das auch künstlich darstellbare Adrenalin; es liegt deshalb nahe, die „Chromaffinität“ als Adrenalinreaktion aufzufassen.

[1]) Von φαιὸς = grau, bräunlich und τὸ χρῶμα = die Farbe.

Die Kapsel der Nebennieren sendet feine Fortsetzungen in das Innere des Organes; sie enthält in der Nähe der Blutgefäße elastische Fasern, die auch im Marke, nicht aber, oder nur sehr spärlich, in der Rinde vorkommen.

Die Arterien der Nebenniere teilen sich schon in der bindegewebigen Kapsel in viele kleine Äste, welche in die Rindensubstanz eindringen

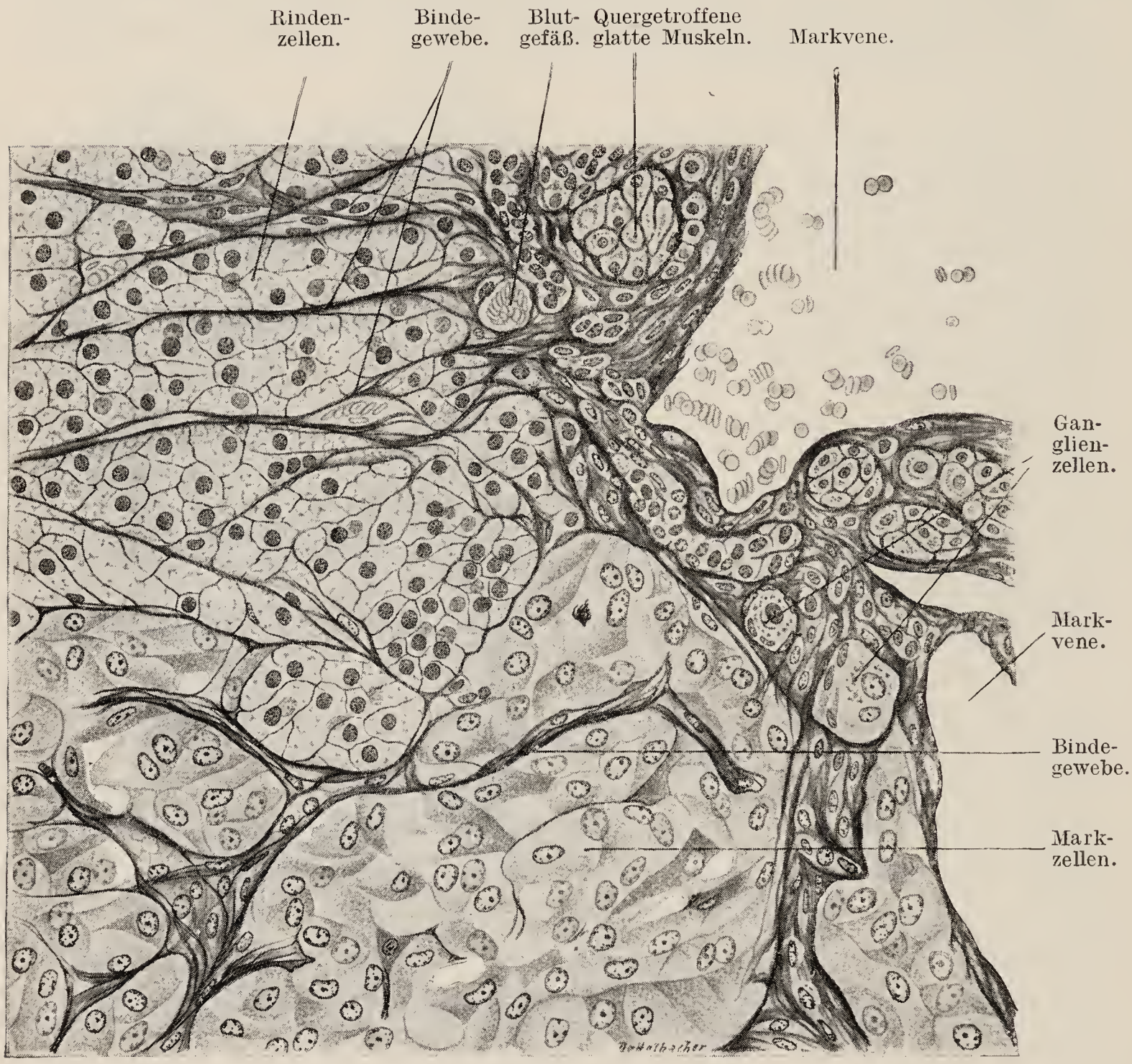

Fig. 192.
Aus der Nebenniere des Menschen. 320 mal vergrößert. Technik Nr. 117, S. 290.

und dort in der Z. glomerulosa und fasciculata ein langmaschiges Kapillarnetz bilden. In der Z. reticularis wird das Kapillarnetz rundmaschig, ein Verhalten, das es auch in der Marksubstanz beibehält. Dort sammeln sich aus ihm die Venen, von denen die größeren von Längszügen glatter Muskelfasern begleitet werden. Noch innerhalb der Marksubstanz vereinen sich die Venen zur Hauptvene, der Vena suprarenalis.

Das Mark besitzt auch kleine Eigenarterien, die, durch die Rinde dringend sich erst im Marke in ein Kapillarsystem auflösen.

Die zahlreichen, meist marklosen Nerven (beim Menschen ca. 33 Stämmchen) kommen vorzugsweise aus dem Plexus coeliacus und dringen mit den Arterien durch Kapsel und Rinde bis in die Marksubstanz. Während dieses Verlaufes werden an die Kapsel einige Ästchen abgegeben, die dort ein Geflecht bilden; aus diesem senken sich in die Rinde, zwischen die Zellgruppen der Zona glomerulosa und fasciculata, feine Ästchen, welche auf der Oberfläche der Zellgruppen enden, ohne zwischen die einzelnen Zellen einzutreten. Reichlicher ist das Nervengeflecht der Zona reticularis, welches durch Verästlung direkt durch die Rinde herabsteigender Fasern entsteht, aber auch hier nur Zellgruppen umfaßt. In der Marksubstanz ist das Nervengeflecht außerordentlich dicht, jede einzelne Zelle ist von Nervenfasern umgeben. In der Marksubstanz (selten in der Rinde) finden sich auch hier und da Gruppen von sympathischen Ganglienzellen. Ein Teil der Nerven endet in der Wandung der Blutgefäße.

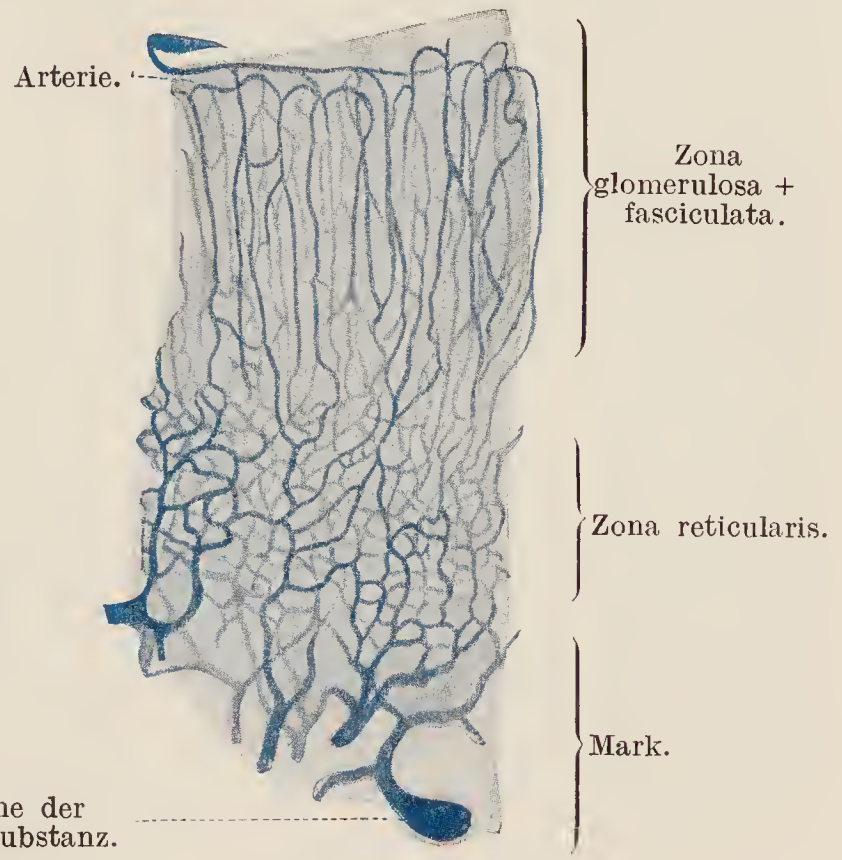

Fig. 193.

Stück eines Schnittes durch eine injizierte Nebenniere eines Kindes. 50 mal vergrößert.

Unsere Kenntnisse über die Funktion der Nebenniere lassen noch kein klares Bild entwerfen. Sicher ist die Nebenniere ein lebenswichtiges Organ, das maßgebend in den Stoffwechsel eingreift. Ihre vollständige Entfernung bewirkt bei Tieren unter schweren Vergiftungserscheinungen in wenigen Tagen den Tod. Das im Marke nachweisbare Adrenalin ist eine noch in äußerst starken Verdünnungen wirksame Substanz. Wahrscheinlich ist die Bedeutung des Markes in der Produktion des das gesamte sympathische Nervensystem erregenden Adrenalins zu suchen. Über die Funktion der Nebennierenrinde haben wir noch keine befriedigende Vorstellung. Die in ihr massenhaft abgelagerten Lipoide scheinen von außen her aufgenommen zu sein; welche Bedeutung dieser Lipoidspeicherungsprozeß besitzt, ist unbekannt.

Technik.

Nr. 110. Allgemeine Vorschriften zur Herstellung von Organpräparaten. In vielen Fällen handelt es sich darum, übersichtliche Bilder von der Zusammensetzung eines Organes zu erhalten. Hierzu müssen Fixationsmittel verwandt werden, die auch größere Stücke gut durchfixieren: Zenkersche Flüssigkeit, Müller-Formol (s. S. 16). In diesen Fällen empfiehlt es sich, die Blöcke in Paraffin oder Zelloidin einzubetten (s. S. 22); nur zur raschen Orientierung genügen Freihandschnitte mit dem Rasiermesser.

Gute, schneller zu erreichende Ergebnisse gibt auch die Fixation mit Formalin (S. 14) mit nachfolgender Anfertigung von Gefrierschnitten (S. 21).

Die Schnittrichtung ist besonders wichtig bei Organen, deren Bau schichtenweise verschieden ist (Hohlorgane, Nebenniere usw.); hier wählt man am besten genaue Quer- oder Längsschnitte.

Als Färbemethoden geben die beste allgemeine Übersicht: Hansens Hämatoxylin und Eosin (s. S. 41), Hansens Hämatoxylin, van Giesons Gemisch (S. 42), Hämatoxylin, Eosin, Phosphormolybdänsäure, Wasserblau (Nr. 20, S. 116).

Die beiden zuletzt genannten Methoden heben das Bindegewebe gut hervor. Zur Färbung der elastischen Fasern verwende man die Weigertsche Elastikafärbung (S. 35).

Die Schnittdicke betrage durchschnittlich 10 μ.

Auf Spezialmethoden ist in den einzelnen Nummern verwiesen.

Nr. 111. Schilddrüse. Man fixiert in Zenker (weiter s. S. 16) und verfährt nach Nr. 110. Dicke Schnitte betrachte man in Glyzerin, woselbst die mit Kolloid gefüllten Lymphgefäße oft deutlich hervortreten.

Nr. 112. Das obere Epithelkörperchen findet sich an der Eintrittsstelle der Art. thyreoid. inf. in die Schilddrüse, an der hinteren Kante des Seitenhornes, an dessen unterem Pol (oder tiefer unten) das untere Körperchen liegt. Manchmal fehlt eines. Die Epithelkörperchen sind am leichtesten an frischen Präparaten zu finden, sind von minderer Transparenz als die Lymphknötchen, von festerer Konsistenz als Fettläppchen. Sicheren Entscheid gibt die mikroskopische Untersuchung. Fixation: Formol-Alkohol (S. 15), Einbettung in Paraffin, Färbung nach Nr. 20, S. 116.

Nr. 113. Thymus. Man fixiere den Thymus von Feten, neugeborenen und älteren Kindern in Kalibichromat-Essigsäure (S. 15); weiter nach Nr. 110. (Fig. 184 ist nur mit Hämatoxylin gefärbt.) Man verwechsle die Gefäßquerschnitte, deren Lumina beim Heben und Senken des Tubus sich verrücken (wenn sie nicht genau quergeschnitten sind), nicht mit den konzentrisch gestreiften Hassalschen Körpern.

Nr. 114. Hypophysis. Fixation: Formol-Alkohol; die Paraffinschnitte (7,5—10 μ) werden in Hämatoxylin und Eosin (S. 32 u. 41) oder in Hämatoxylin und v. Giesons Pikrofuchsin (S. 42) gefärbt. Die azidophilen Zellen sind bei der zweiten Methode gelb, die basophilen dunkelgrau gefärkt.

Nr. 115. Hirnsand. Man zerzupfe die Zirbel in einem Tropfen Kochsalzlösung. Ist viel Hirnsand vorhanden, so kann man beim Zupfen schon das Knirschen der Körnchen hören und die größten auch mit unbewaffnetem Auge wahrnehmen. Betrachten mit schwacher Vergrößerung ohne Deckglas (Fig. 189); die Körnchen sind nicht immer rund, sondern oft länglich zackig. Dann streife man die größten Körnchen mit der Nadel zur Seite, bedecke einige kleine mit dem Deckglase und lasse 2—3 Tropfen Salzsäure zufließen (S. 47). Die scharfen Konturen der Körnchen verschwinden alsbald unter Entwicklung von Blasen.

Nr. 116. Nebenniere, Übersichtsbild. Man fixiere die ganze, möglichst frische Nebenniere in etwa 200 ccm Kalibichromat-Essigsäure usw. (S. 15). Ungefärbte Querschnitte in verdünntem Glyzerin konservieren (Fig. 190), worin die braune Farbe der chromaffinen Zellen am besten sichtbar ist.

Nr. 117. Zum Studium des feineren Baues der Nebenniere werden Stücke (von 1—2 cm Seite) des möglichst frischen Organs in ca. 100 ccm Müllerscher oder Zenkerscher Flüssigkeit fixiert usw. (S. 16). Die feinen Paraffinschnitte werden mit Hansenschem Hämatoxylin gefärbt usw. (S. 32, Fig. 191).

Sehr schöne Bilder geben auch Präparate, die nach Technik Nr. 20, S. 116 gefärbt sind (Fig. 192).

Nr. 118. Zur Darstellung der Nerven ist das Einlegen von Nebennierenstückchen in Golgi-Mischung (s. S. 5) auf 6—8 Tage, das Einlegen in 0,75 % Silberlösung auf 2—3 Tage, eventuell öftere Wiederholung dieser Prozedur, zu empfehlen.

V. Verdauungsorgane.

Schleimhaut.

Die innere Oberfläche des gesamten Darmtraktus, der Respirationsorgane sowie gewisser Bezirke des Urogenitalsystems und einzelner Sinnesorgane ist von einer weichen, feuchten Haut, der Schleimhaut, Membrana mucosa, überzogen. Dieselbe besitzt gegen das Lumen einen Epithelüberzug, der je nach der Aufgabe des von der Schleimhaut ausgekleideten Organes sehr verschieden gebaut sein kann; an vielen Stellen sind aus diesem Epithel Drüsen entstanden, die sich entweder im Bereich der Schleimhaut vorfinden oder mit ihr nur durch Ausführungsgänge in Verbindung geblieben sind. Das vielerorts mit besonderen Einrichtungen (speziell im Verhalten der Blut- und Lymphgefäße) versehene Bindegewebe der Schleimhaut bezeichnen wir als Tunica propria (Stroma). Dieses geht bei solchen Schleimhäuten, die unverschieblich mit der Unterlage (besonders mit Knochen) verbunden sind, unmittelbar in das die Verbindung herstellende Bindegewebe über, das wir als Tela submucosa bezeichnen. Wo die Schleimhaut auf der Unterlage stark verschieblich ist, ist dieses Bindegewebe sehr locker gebaut; auch besitzen solche Schleimhäute in der Regel als basalen Abschluß eine schmächtige Lage glatter Muskulatur (Tunica muscularis mucosae), die der Schleimhaut eine Eigenbeweglichkeit verleiht.

Die Schleimhaut setzt sich also in diesen Fällen zusammen aus:

I. Tunica epithelialis,
II. Tunica propria,
III. Tunica muscularis mucosae.

A. Kopfdarm.

I. Mundhöhle.

1. Die Schleimhaut der Mundhöhle.

Die Schleimhaut der Mundhöhle besitzt keine Eigenbeweglichkeit und besteht somit nur aus Epithel und Tunica propria. Das Epithel, Verletzungen leicht ausgesetzt, ist typisches geschichtetes Plattenepithel (S. 81), dessen oberste Zellen beständig als platte Schüppchen abfallen und dem Speichel zugemengt werden. Die Tunica propria wird von reichlich mit elastischen Fasern untermengten Bindegewebsbündeln gebildet, welche sich in den verschiedensten Richtungen durchflechten.

Die Bündel der obersten Lagen sind sehr fein und bilden ein dichtes, fast homogen aussehendes Filzwerk. Auf der Oberfläche der Tunica propria stehen zahlreiche, meist einfache Papillen (Fig. 194), deren Höhe in den einzelnen Bezirken der Mundhöhle sehr verschieden ist. Die höchsten (0,5 mm hohen) Papillen finden sich am inneren Lippenrande (wo sie beim Neugeborenen förmlich Zotten bilden) und am Zahnfleische. Die Tunica propria geht ohne scharfe Grenze in die Submukosa über, welche aus etwas breiteren Bindegewebsbündeln besteht; elastische Fasern sind hier spärlicher vertreten. Die Submukosa ist meist locker an die Wandungen der Mundhöhle angeheftet, nur am harten Gaumen und am Zahn-

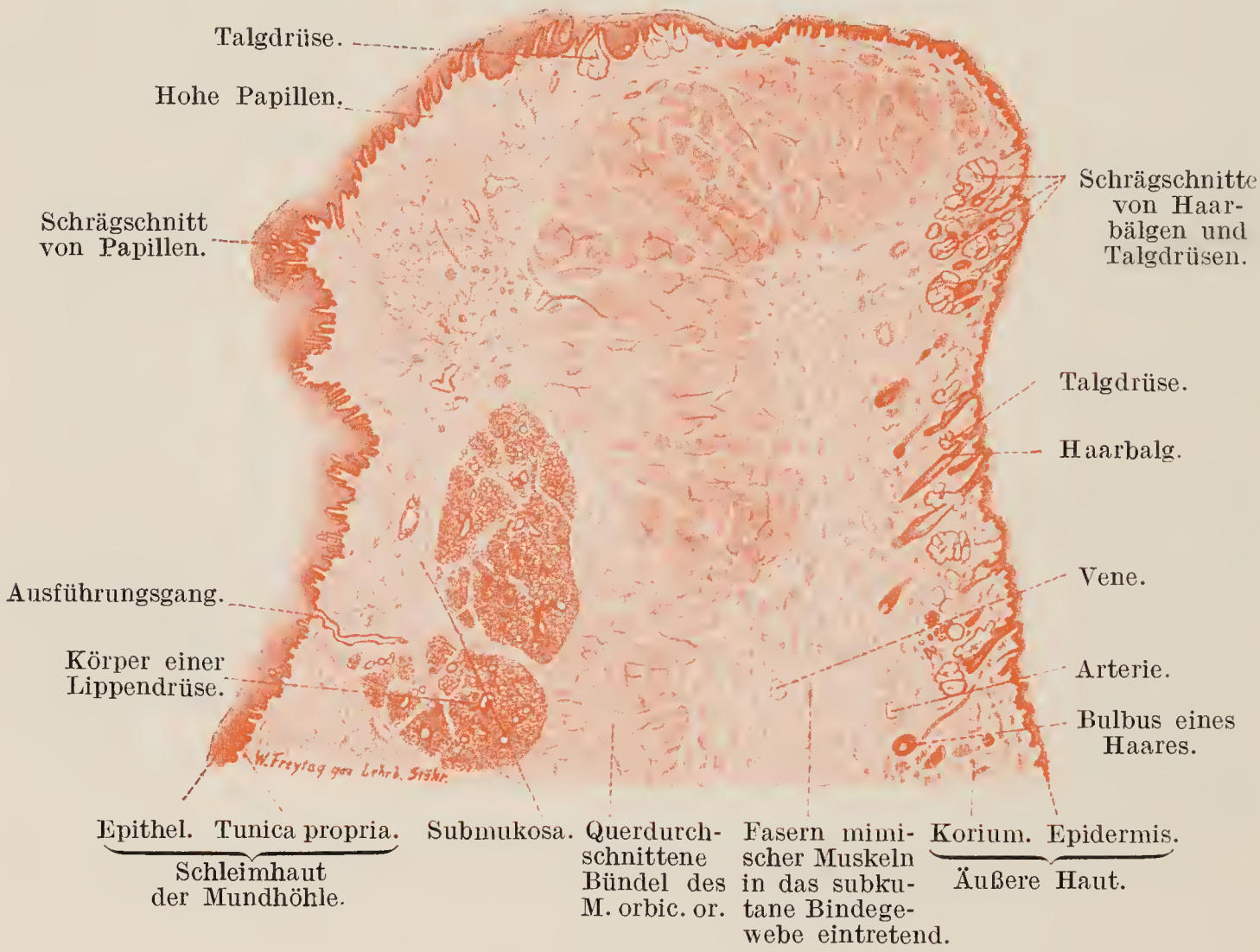

Fig. 194.

Senkrechter Schnitt durch die Unterlippe eines 19jährigen. 10mal vergr. Technik Nr. 110, S. 289.

fleische ist sie fester und hier innig mit dem Periost verbunden. Die Submukosa ist die Trägerin zahlreicher kleiner Speicheldrüsen von 1—5 mm Größe.

Ihr Hauptausführungsgang ist an seinem unteren Ende etwas erweitert und im größten Teile seiner Länge mit geschichtetem Pflasterepithel ausgekleidet; die aus ihm hervorgehenden Äste und Zweige tragen geschichtetes (die größeren) oder einfaches Zylinderepithel (die kleineren Äste). Nicht selten nimmt der Hauptausführungsgang die Ausführungsgänge kleiner akzessorischer Drüschen auf. (Über den feineren Bau der Endstücke siehe nächstes Kapitel.)

Am Lippenrande und an der Wangeninnenfläche kommen auch Talgdrüsen (ohne Haare) (siehe Kapitel „Haut“) vor, die sich meist erst während der Pubertät entwickeln.

Die reichlichen Blutgefäße der Mundschleimhaut sind in zwei, flächenhaft ausgebreiteten Netzen angeordnet, von denen das eine, gröbere, in der Submukosa, das andere, feinere, in der Tunica propria liegt. Von letzterem steigen kapillare Schlingen in die Papillen. Die Lymphgefäße bilden gleichfalls in die Submukosa eingebettete (weite) und in der Tunica propria gelegene (enge) Netze. Die markhaltigen Nerven bilden in der Submukosa ein weitmaschiges Netz, von dem aus viele, sich verästelnde Fasern in die Tunica propria emporsteigen. Hier enden dieselben entweder in Netzen, Geflechten, in Endkolben und Tastkörperchen (s. S. 265) oder sie dringen unter Verlust ihrer Markscheide als marklose Fasern in das Epithel ein, wo sie nach wiederholten Teilungen frei aufhören.

2. Die Drüsen der Mundhöhle.

Der während der Nahrungsaufnahme in die Mundhöhle ergossene Speichel ist das Produkt der drei großen und der zahlreichen kleinen Speicheldrüsen der Mundhöhle. Er dient sowohl zur Herstellung eines geformten Bissens, wobei der Muzingehalt[1]) eine große Rolle spielt, als zur Ausspülung und Reinigung aller feinen Spalten der Mundhöhlenoberfläche. Neben diesen mechanischen Aufgaben besitzt der Speichel Fermente, die für die Zerlegung mancher Nährstoffe wichtig sind. Der Speichel mancher Drüsen (besonders der Parotis und der an den Geschmackspapillen liegenden kleinen Drüsen) ist ganz muzinfrei und ein dünnflüssiges, an Eiweiß und Ferment reiches Sekret; andere Speicheldrüsen wieder liefern sehr muzinreiche Sekrete (so die Sublingualis des Menschen). In Übereinstimmung damit finden wir in den Speicheldrüsen zwei Arten von sekretbereitenden Zellen; beide Arten gehören zum merokrinen Typus der Drüsenzellen (s. S. 85): 1. Zellen, die ein eiweißreiches Sekret liefern, Eiweiß- oder seröse Zellen, 2. Zellen, deren Sekret aus Schleim besteht, Schleim, oder muköse Zellen.

Die serösen Zellen sind, frisch untersucht, durch viele, stark lichtbrechende Körnchen charakterisiert. An fixierten Präparaten erscheinen sie je nach dem Funktionszustande bald dunkler, von geringem Umfang („sekretleeres“ Stadium), bald etwas heller und größer („sekreterfüllt“) (vgl. Fig. 29, S. 83). Der kugelige Kern ist nicht ganz in der Zellmitte, meist näher der Zellbasis gelegen.

Die mukösen Zellen siud in frischem Zustande viel weniger lichtbrechend.

Als typische Schleimzellen möchte ich diejenigen Schleimzellen bezeichnen, deren Zellkörper zum größten Teil zur Sekretsammelstelle geworden ist und in verschiedenen Funktionsstadien diese Stelle in ihrem Umfang im wesentlichen lange beibehält. Nicht alle Schleimzellen teilen diese Eigenschaft, so ist die Sammel-

[1]) Als Muzin bezeichnet man bestimmte, eiweißartige Stoffe, deren Lösungen eine gewisse Klebrigkeit eignet.

stelle der menschlichen Glandulae olfactoriae ganz klein und scheint sich unter normalen Verhältnissen nicht viel zu vergrößern; an den Schleimzellen des Magenepithels, ferner an denjenigen der Katzenlingualdrüsen schwankt der Umfang der Sammelstelle je nach dem Funktionsstadium ganz bedeutend.

An fixierten Präparaten erscheinen die Schleimzellen hell, der Kern liegt bei sekretgefüllten Zellen abgeplattet an die Zellbasis gedrückt und wird bei Entleerung des Sekrets nur oval, ohne Lage und Stellung im wesentlichen zu verändern. Der gebildete Schleim läßt sich durch viele Anilinfarbstoffe, ferner durch Delafields Hämatoxylin und durch Mucikarmin färben (vgl. z. B. Fig. 30, S. 84).

Nur wenige Mundhöhlendrüsen des Menschen enthalten ausschließlich eine Zellenart; dazu gehört die Parotis, deren Endstücke lediglich von serösen Drüsenzellen gebildet werden, ferner die in der Gegend der Papilla foliata und der Papillae vallatae gelegenen „serösen Zungendrüsen“. Ausschließlich typische Schleimzellen enthalten die Drüsen

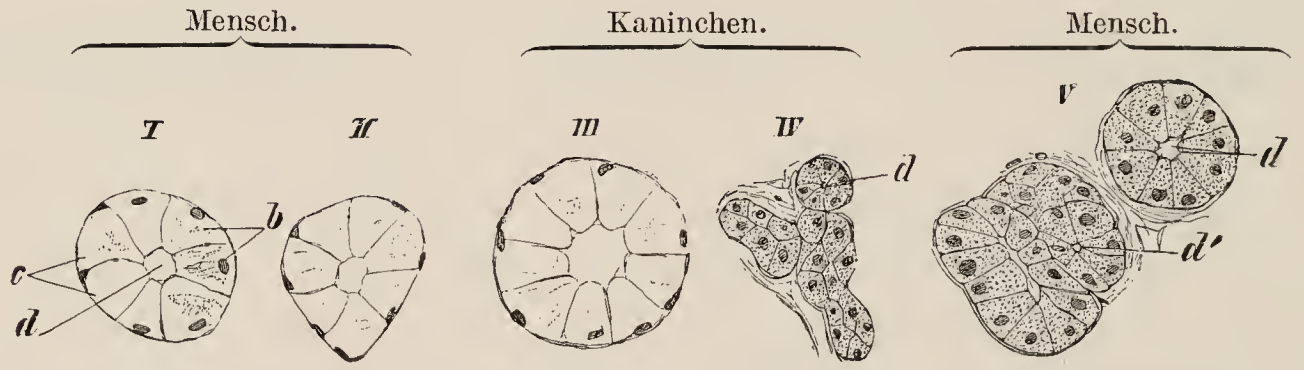

Fig. 195.

Aus Durchschnitten von Zungendrüsen. I Querschnitt mit *b* sekretleeren Drüsenzellen, *c* sekretgefüllten Drüsenzellen, *d* Lumen. II Querschnitt, nur sekretgefüllte Zellen enthaltend. III Querschnitt einer Schleimdrüse. IV Mehrere Acini einer Eiweißdrüse, bei *d* das sehr kleine Lumen. V Acini mit größerem (*d*) und kleinerem (*d'*) Lumen. Sämtliche Schnitte 240mal vergr. Technik Nr. 126, S. 359.

der Vorderfläche des weichen und des harten Gaumens, ferner die „Schleimdrüsen“ der menschlichen Zungenwurzel. Alle anderen Mundhöhlendrüsen sind „gemischte Drüsen“, und zwar in der Weise, daß die einen Endstücke nur von serösen Zellen ausgekleidet werden, während andere Endstücke meist Schleimzellen enthalten, zwischen denen einzelne oder Gruppen von serösen Drüsenzellen gelegen sind. Diese letzteren erfahren da, wo sie mit ihren Seitenflächen Schleimzellen berühren, von diesen Eindrücke, ja sie können sogar scheinbar ganz von dem axialen Drüsenlumen abgedrängt werden und bilden so die „Halbmonde“ Ebners.

Neuere Untersuchungen (M. Heidenhain) legen nahe, die „Halbmonde“ mit den serösen Acini zu identifizieren; sie sind danach Acini, die durch eine schleimige Umwandlung der Schaltstücke (des bei serösen Drüsen an die Endstücke anschließenden Teiles des Ausführungsgangsystems) in die Halbmondform gedrängt sind. Die schleimbereitenden Teile in den Speicheldrüsen wären nach dieser Darstellung gar keine Endstücke wie bisher allgemein angenommen wurde, sondern „ver-

schleimte“ Schaltstücke. Ist diese Vereinfachung in der Auffassung des Speicheldrüsenbaues richtig, so müßte in den „rein mukösen“ Drüsen eine Verschleimung auch des Endstückes angenommen werden.

Die Halbmonde besitzen ebenso wie die serösen Acini zwischenzellige Sekretkapillaren (s. S. 86).

Nicht mit diesen aus ganzen Zellen bestehenden Halbmonden sind die sogenannten Pflügerschen Halbmonde zu verwechseln, welche durch die peripherischen. zytoplasmatischen Abschnitte nicht ganz gefüllter Schleimzellen gebildet werden. Sie finden sich besonders schön an den Lingualdrüsen der Katze. Auch Schrägschnitte durch die Membrana propria und die ihnen aufliegenden sternförmigen Zellen können den Halbmonden ähnliche Bilder vortäuschen.

Demgemäß teilen wir die Mundhöhlendrüsen ein in rein seröse, in rein muköse und in gemischte Drüsen.

a) Rein seröse Mundhöhlendrüsen.

1. Die serösen Zungendrüsen (Ebnersche Dr.) sind tubulöse zusammengesetzte Drüsen, deren wässeriges („seröses“) Sekret sich durch seinen hohen Eiweißgehalt auszeichnet, daher der Name „Eiweißdrüsen“.

Diese Eiweißdrüsen sind nur auf die Gegend der Papillae vallatae und foliatae beschränkt; das dünnflüssige Sekret dient an dieser Stelle vielleicht der Verdünnung der Schmeckstoffe und der Ausspülung der Gräben.

Die in der Regel in die Furchen zwischen Papille und Wall einmündenden Ausführungsgänge (s. Fig. 224) sind mit einem ein- oder mehrschichtigen (nicht selten flimmernden) Zylinderepithel ausgekleidet; die kleinen Tubuli bestehen aus einer zarten Membrana propria und kurzzylindrischen oder konischen, membranlosen Zellen. Das axiale Lumen der Tubuli ist (besonders bei Tieren) sehr eng (Fig. 195 *dd'*) und nimmt noch engere zwischenzellige Sekretkanälchen auf (Fig. 196).

2. Die Ohrspeicheldrüse, Gl. parotis, ist eine tubulo-azinöse, zusammengesetzte Drüse und besitzt von allen Mundspeicheldrüsen das am weitesten differenzierte Kanalsystem; die Äste des Ausführungsganges gehen in gut ausgebildete Speichelröhren über, die sich in lange, enge Schaltstücke fortsetzen. Letztere führen in kurze, einfache oder geteilte Endstücke (Acini) (Fig. 197).

Der Ausführungsgang, Duct. parotideus (Stenoni), besteht außen aus Bindegewebe, das nahe dem Epithel starke elastische Fasern enthält, ferner aus einem zweireihigen, hier und da mit Becherzellen untermischtem Zylinderepithel, das in den feineren Ästen allmählich einschichtig wird. Die hohen zylindrischen Epithelzellen der Sekretröhren sind an den Basen deutlich längs gestreift (nach neueren Forschungen sollen auch in den feineren Verzweigungen der Ausführungsgänge, also mündungswärts von den Sekretröhren, die Epithelzellen eine basale Streifung aufweisen), die Schaltstücke (Fig. 199) mit langausgezogenen, oft spindelförmigen Zellen ausgekleidet. Die Endstücke endlich bestehen aus einer zarten Membrana propria mit sternförmigen Zellen und aus kubischen Eiweißdrüsenzellen; diese sind im sekretleeren Zustande klein, trübkörnig, im sekretgefüllten Zustande

Fig. 196.

Aus einem Schnitt durch die Zungenwurzel der Maus. 240 mal vergr. Seröse Drüse, deren Gangsystem durch die Golgische Reaktion geschwärzt ist; man erkennt deutlich den tubulösen Charakter. Die rechte untere Partie der Drüse ist durch Einzeichnen der Zellen schematisch ergänzt. Technik 120, S. 358.

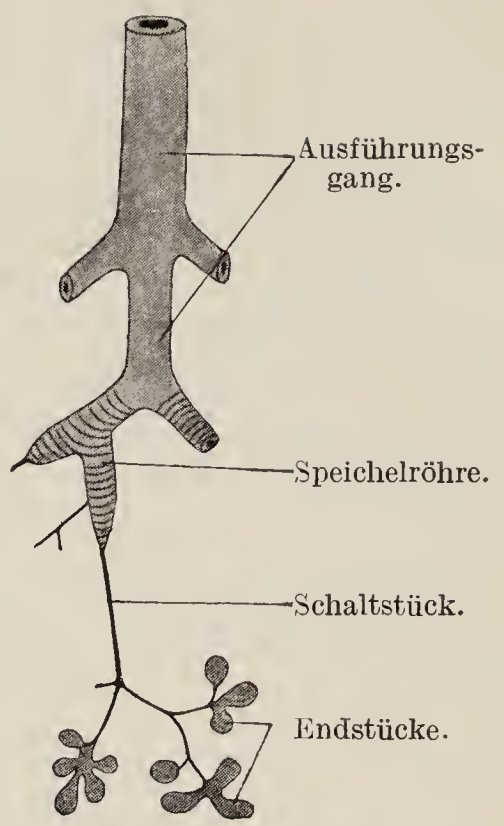

Fig. 197.

Schema der menschlichen Glandula parotis.

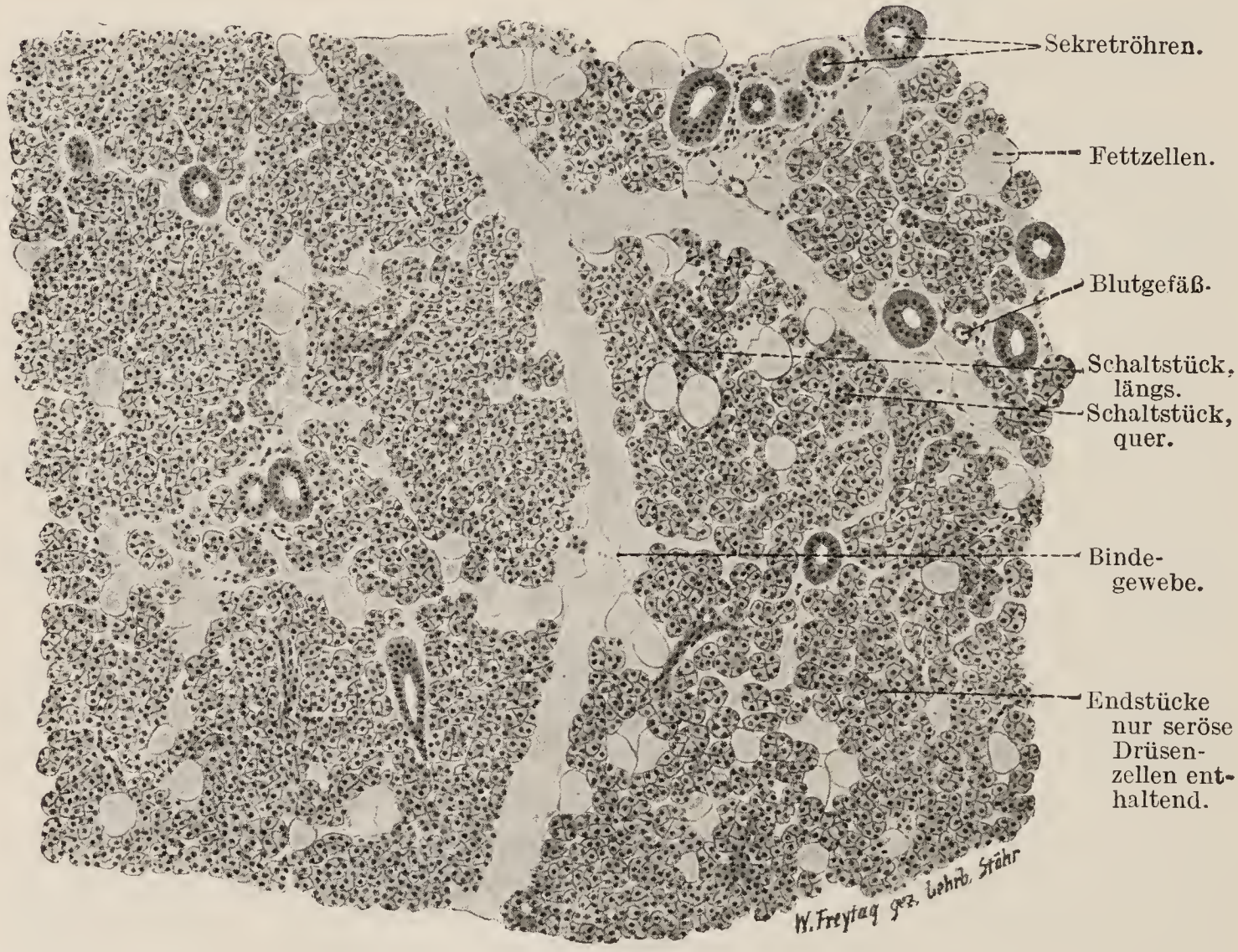

Fig. 198.

Stück eines Schnittes durch die Parotis eines 23jähr. Hingerichteten. 100 mal vergrößert. Technik Nr. 121, S. 358. Es sind Teile dreier Läppchen gezeichnet, die etwas auseinandergewichen sind; die nur von spärlichem Bindegewebe ausgefüllten Spalten sind dadurch unnatürlich verbreitert. Charakteristisch: Viele Sekretröhren, nur seröse Drüsenzellen, reichlich Fettzellen.

größer und etwas heller (vgl. S. 84). Frei endende einfache, Sekretkanälchen erstrecken sich vom axialen Lumen zwischen die Drüsenzellen, ohne die Membrana propria zu erreichen.

Das interalveoläre Bindegewebe enthält oft Fettzellengruppen (Fig. 198).

b) Rein muköse Mundhöhlendrüsen.

Die mukösen Drüsen sind verästelte, tubulöse Einzeldrüsen, welche ein schleim-(muzin-)haltiges Sekret liefern. Diese reinen Schleimdrüsen finden sich beim Menschen nur an der Vorderfläche des weichen Gaumens, am harten Gaumen, entlang der Zungenränder und in größerer Menge

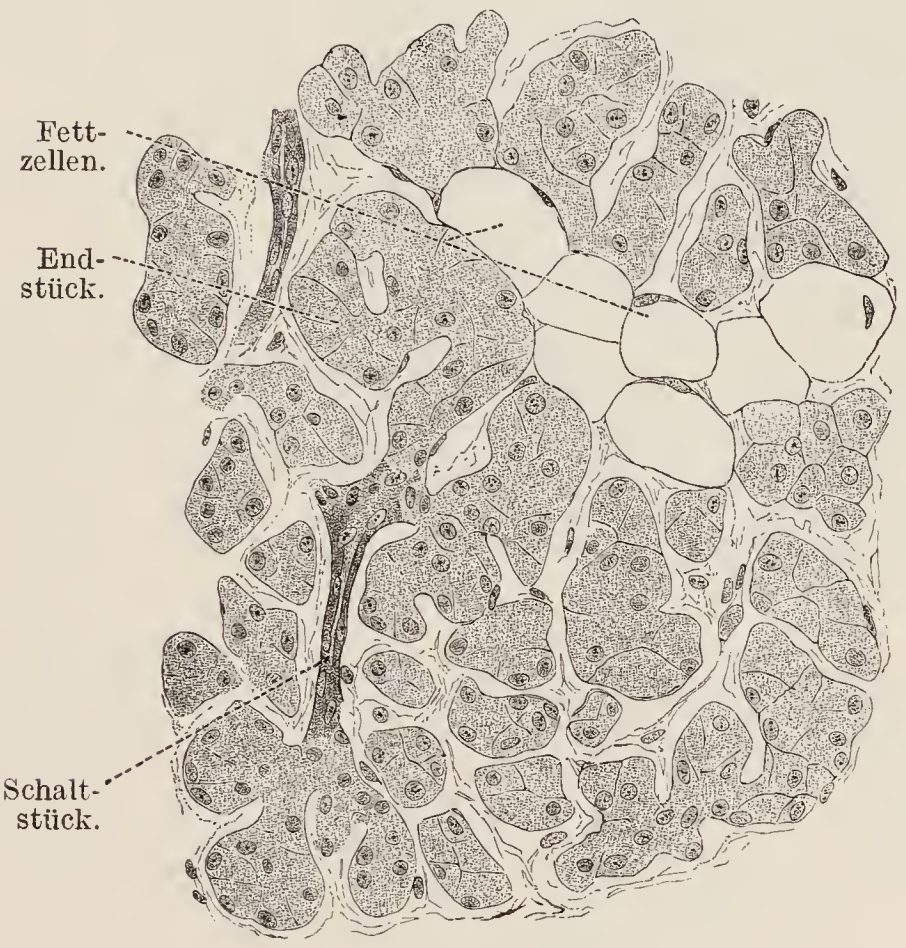

Fig. 199.
Schnitt durch die Parotis eines erwachsenen Menschen. 252 mal vergrößert. Die sehr engen Lumina sind an diesem Präparat gar nicht sichtbar. Technik Nr. 121, S. 358.

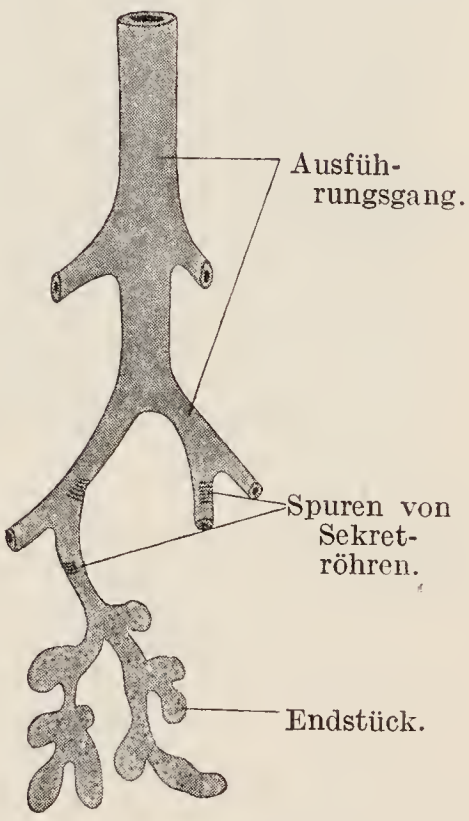

Fig. 200.
Schema der menschlichen Glandula sublingualis.

an der Zungenwurzel, wo ihre mit einem (zuweilen Flimmerhaare tragenden) Zylinderepithel ausgekleideten Ausführungsgänge nicht selten in die Balghöhle (S. 317) münden. Die Wandung der Tubuli besteht aus einer strukturlosen Membrana propria und zylindrischen schleimbereitenden Drüsenzellen, deren Aussehen nach ihrem jeweiligen Funktionszustande verschieden ist; sie umfassen ein relativ weites Lumen (im Gegensatz zu den serösen Drüsen), was wohl mit der Konsistenz des Sekretes in Verbindung zu bringen ist.

Im sekretleeren Zustande ist die Zelle schmäler, der an der Basis befindliche Kern queroval (Fig. 195, I*b*); im sekretgefüllten Zustande ist die Zelle breiter, der Kern platt an die Wand gedrückt (Fig. 195 I*c*, II). Meist zeigt ein und dieselbe Schleimdrüse, ja oft ein und dasselbe Endstück Drüsenzellen in verschiedenen Sekretionsphasen (I), was besonders nach Anwendung von schleimfärbenden Flüssigkeiten deutlich wird. Die rein mukösen Drüsen besitzen keine Sekretkanälchen.

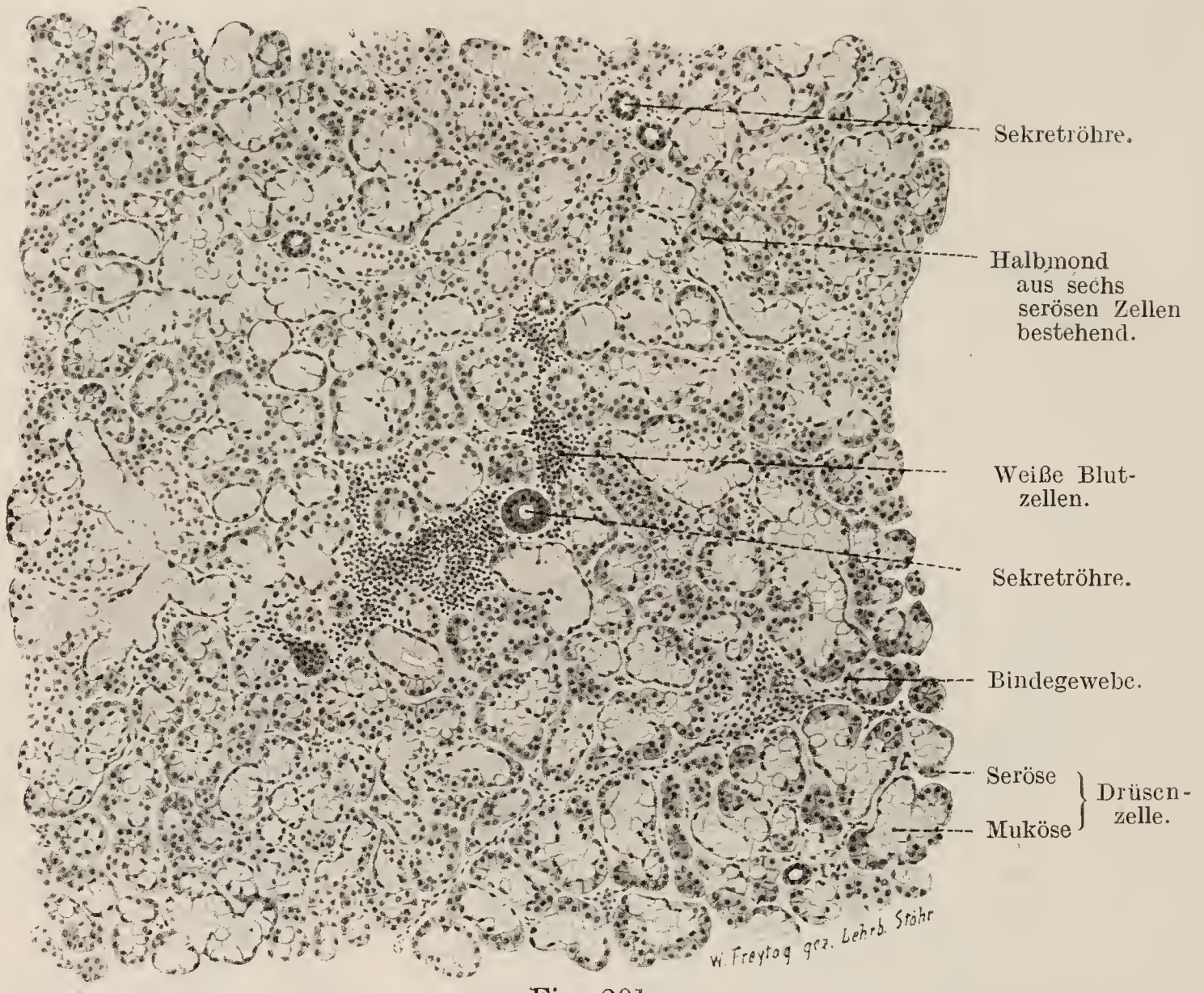

Fig. 201.

Stück eines Schnittes durch die Gl. subling. major eines 23 jährigen Hingerichteten. 100 mal vergr. Technik Nr. 121, S. 358. Charakteristisch: Wenig Sekretröhren, gleichmäßige Mischung seröser und muköser Drüsenzellen.

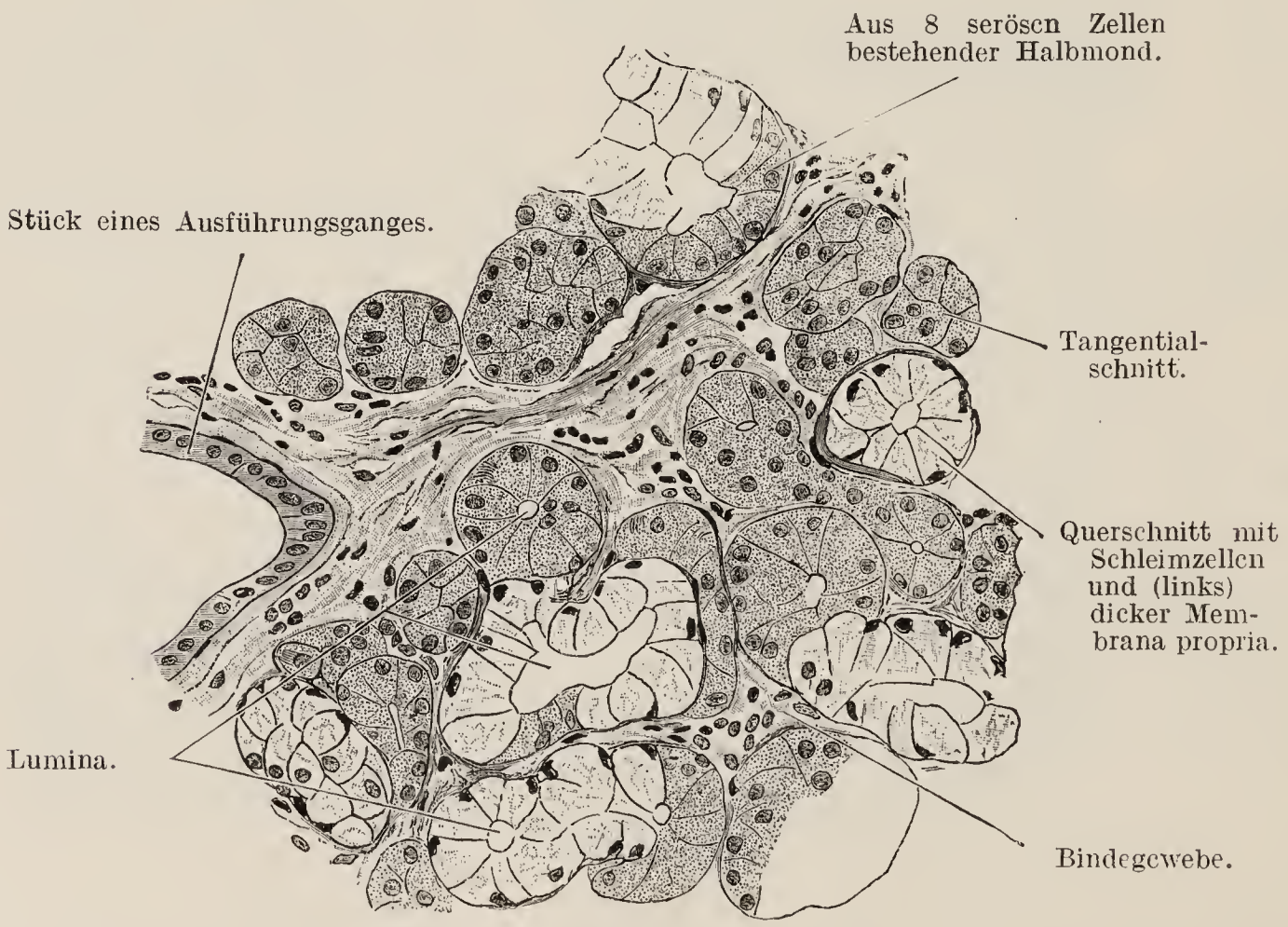

Fig. 202.

Feiner Durchschnitt der Gl. sublingualis major des Menschen. 252 mal vergrößert. Der obere Strich von „Lumina" deutet auf einen Querschnitt durch einen großen Halbmond; dieser hat große Ähnlichkeit mit einem serösen Endstück. Technik Nr. 121, S. 358.

c) Gemischte Mundhöhlendrüsen.

1. Der größere Abschnitt der Unterzungendrüse, die zuweilen fehlende Gl. sublingualis major („monostomatica"), ist eine tubulo-acinöse zusammengesetzte Drüse; ihr Kanalsystem besteht aus einem Ausführungsgang, dessen Äste sich in ganz kurze Sekretröhren fortsetzen; diese gehen direkt in gewundene Endstücke über, welche durch ihr wechselndes Kaliber — sie sind oft ausgebuchtet — charakterisiert sind (Fig. 200). Schaltstücke fehlen.

Der Ausführungsgang, Ductus sublingualis (Bartholini), und seine gröberen Äste werden von zweireihigem Zylinderepithel und Bindegewebe mit reichlichen, elastischen Fasern gebildet. Die feineren Zweige (von 0,05 mm Dicke an) besitzen nur ein einfaches Zylinderepithel; sie setzen sich fort in die Sekretröhren, deren niedrige, zylindrische Zellen nur an wenigen Stellen jene charakteristische Streifung zeigen.

Dieses Ausführungsgangsystem geht in die ihrerseits noch verzweigten Schleimröhren über, die zumeist zu den Endstücken gerechnet, von M. Heidenhain (s. S. 294) als schleimbereitende Schaltstücke aufgefaßt werden. An ihren Enden sitzen gut ausgebildete „Halbmonde" (s. o.); nur deren seröse Drüsenzellen sind mit zwischenzelligen Sekretkanälchen ausgestattet und gleichen hierin ebenfalls den Acini rein seröser Drüsen. Das zwischen den Endstücken und Läppchen liegende Bindegewebe ist reich an Leukozyten.

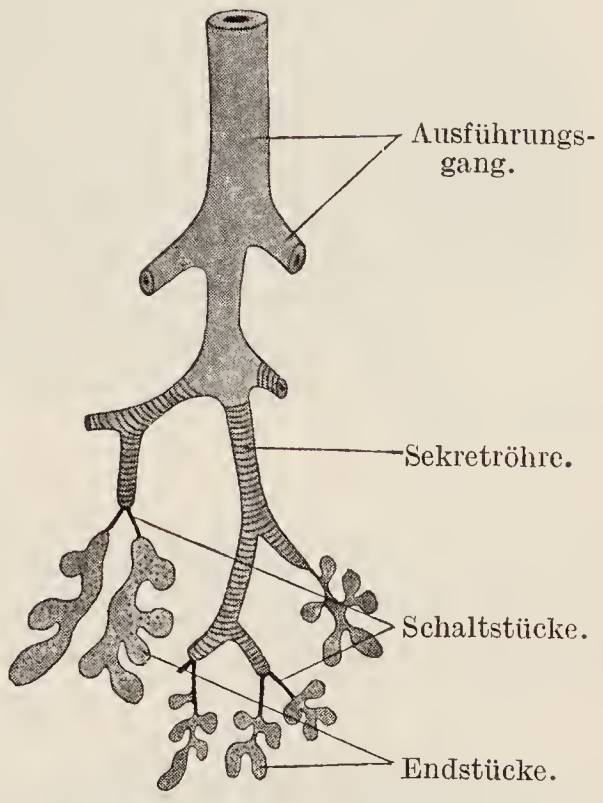

Fig. 203.
Schema der menschlichen Glandula submaxillaris.

Die Gl. sublingualis minor („polystomatica") besteht aus 5—20 tubulo-acinösen Einzeldrüsen mit vielen Ausführungsgängen und enthält fast ausschließlich muköse Drüsenzellen.

2. Das Kanalsystem der Unterkieferdrüse, Gl. submaxillaris, ist weiter differenziert, als das der Gl. sublingualis insofern, als deutliche Sekretröhren und kurze Schaltstücke vorhanden sind. Das hängt damit zusammen, daß sie viel weniger schleimbereitende Anteile besitzt, als die Gl. sublingualis. Die verschleimten Teile besitzen auch hier die Form von Schleimröhren, denen als Kappen die serösen „Halbmonde" aufsitzen, sind also mehr tubulär gebaut (Fig. 203).

Ausführungsgang (Duct. submaxillaris Whartoni), Sekretröhren, die in den Schnitten ähnlich der Parotis sehr zahlreich sind und die ebenfalls gut ausgebildeten Schaltstücke entsprechen im Bau den entsprechenden Gebilden der Parotis. Die mukösen Anteile sind oft so spärlich, daß sie von Anfängern übersehen werden; wo vorhanden, bieten sie mit ihren endständigen serösen Halbmonden auch be-

Fig. 204.

Stück eines Schnittes durch die Gl. submaxillaris eines 23jähr. Hingerichteten. 100mal vergrößert. Technik Nr. 121, S. 358. Charakteristisch: Viele Sekretröhren, ungleiche Mischung seröser und muköser Drüsenzellen; letztere fehlen ganzen Läppchen völlig. × Ebners Halbmond.

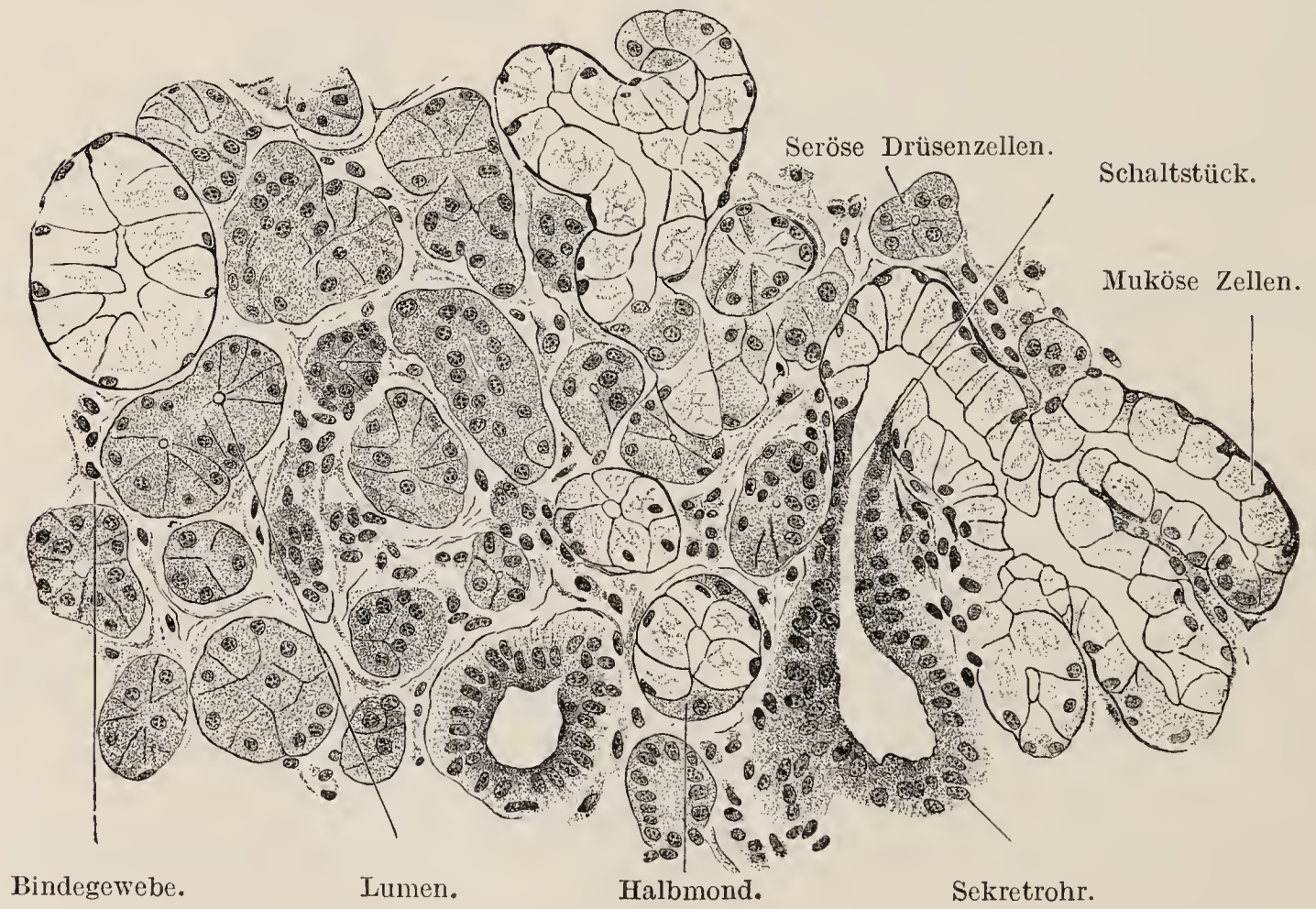

Fig. 205.

Schnitt durch die Glandula submaxillaris eines erwachsenen Menschen. 252mal vergrößert. Technik Nr. 121, S. 358.

züglich der Sekretkapillaren das gleiche Bild, wie in den Gl. sublingualis major. Das interstitielle Bindegewebe ist reich an elastischen Fasern.

3. Den gleichen Bau wie die Gl. submaxillaris zeigen die verästelten Lippendrüsen; auch die Gl. lingualis anterior (Nuhn) und die Gl., gl. buccales und molares sind mit Halbmonden ausgestattet.

In den Mundhöhlendrüsen findet man nicht selten zugrunde gehende Drüsenläppchen, deren durch ein weites Lumen und niedrige Drüsenzellen charakterisierte Endstücke von reichlichem Bindegewebe, zuweilen auch von vielen Leukozyten umgeben sind.

Vorstehende Beschreibung hat nur Gültigkeit für die Mundhöhlendrüsen des Menschen. Bei Säugetieren bestehen oft sehr weitgehende Unterschiede. Mit der Parotis des Menschen stimmen im Bau überein diejenigen von Kaninchen, Hund und Katze, ferner die Gl. submaxillaris des Kaninchens. Der menschlichen Gl. sublingualis und submaxillaris ähneln die gleichen Drüsen von Hund und Katze und auch die Gl. sublingualis des Kaninchens.

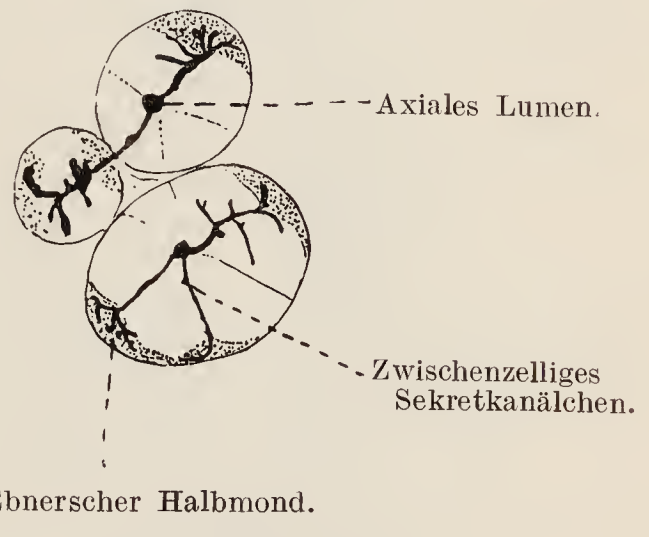

Fig. 206.
Aus einem Durchschnitt durch die Gl. submaxillaris eines Hundes. 320mal vergr. Technik Nr. 120, S. 358.

Die Blutgefäße der Mundhöhlendrüsen sind sehr ansehnlich entwickelt. Die arteriellen Stämmchen laufen in der Regel neben dem Hauptausführungsgange her und geben von da, sich teilend, zahlreiche Äste ab, welche, zwischen den Drüsenläppchen verlaufend, endlich in die Läppchen selbst eindringen und mit einem dichten Kapillarnetze die Endstücke umspinnen (s. Fig. 31, S. 85). Die Kapillaren liegen dicht an den Drüsenzellen und sind von ihnen nur durch die Membrana propria getrennt (s. auch S. 85). Die größeren Venen verlaufen mit den Arterien.

Lymphgefäßstämmchen verlaufen mit den gröberen Verästelungen der Ausführungsgänge ohne in die Drüsenläppchen einzudringen. Spalträume zwischen den Läppchen und den Endstücken sind als Lymphbahnen beschrieben worden.

Die Mundhöhlendrüsen sind reich an Geflechten markhaltiger und hauptsächlich markloser Nerven, welche in ihrem Verlaufe mikroskopische Gruppen von sympathischen Ganglienzellen (besonders in den Wänden der Ausführungsgänge) enthalten. Die feinen, marklosen Nervenfasern verzweigen sich teils in den Wandungen der Blutgefäße, teils bilden sie ein der Membrana propria der Drüsenröhrchen unmittelbar anliegendes („epilemmales“) Geflecht; aus diesem entspringen feine Fädchen, welche die Membrana propria durchbohren und als „hypolemmale“ Fasern in kurze, variköse, einfache oder verästelte Enden auslaufen, welche den Drüsenzellen anliegen.

3. Die Zähne.

Die Zähne des Menschen und der höheren Tiere sind Hartgebilde, welche in ihrem Innern eine mit weicher Masse, der Zahnpulpa, gefüllte Höhle, die Pulpahöhle, einschließen. Der in der Alveole steckende Zahnabschnitt heißt Wurzel und wird durch die Wurzelhaut mit der Alveolenwand verbunden, der freiliegende Teil wird Krone genannt; da, wo Wurzel und Krone aneinander grenzen, befindet sich der Hals des Zahnes, der noch vom Zahnfleische bedeckt wird. Die Hartgebilde bestehen aus drei verschiedenen Teilen: 1. dem Zahnbeine, 2. dem Schmelze mit der Cuticula dentis, 3. dem Zement. Die Anordnung dieser Teile ist folgende: Das Zahnbein, welches die Hauptmasse jedes Zahnes bildet und dessen Form bestimmt, umschließt allein die Pulpahöhle, bis auf das Ende eines feinen, an der Wurzel befindlichen Kanales, durch welchen Nerven und Gefäße zur Pulpa treten. Das Zahnbein wird an der Krone vom Schmelz, an der Wurzel von Zement überzogen, so daß seine Oberfläche nirgends frei zutage liegt (Fig. 207).

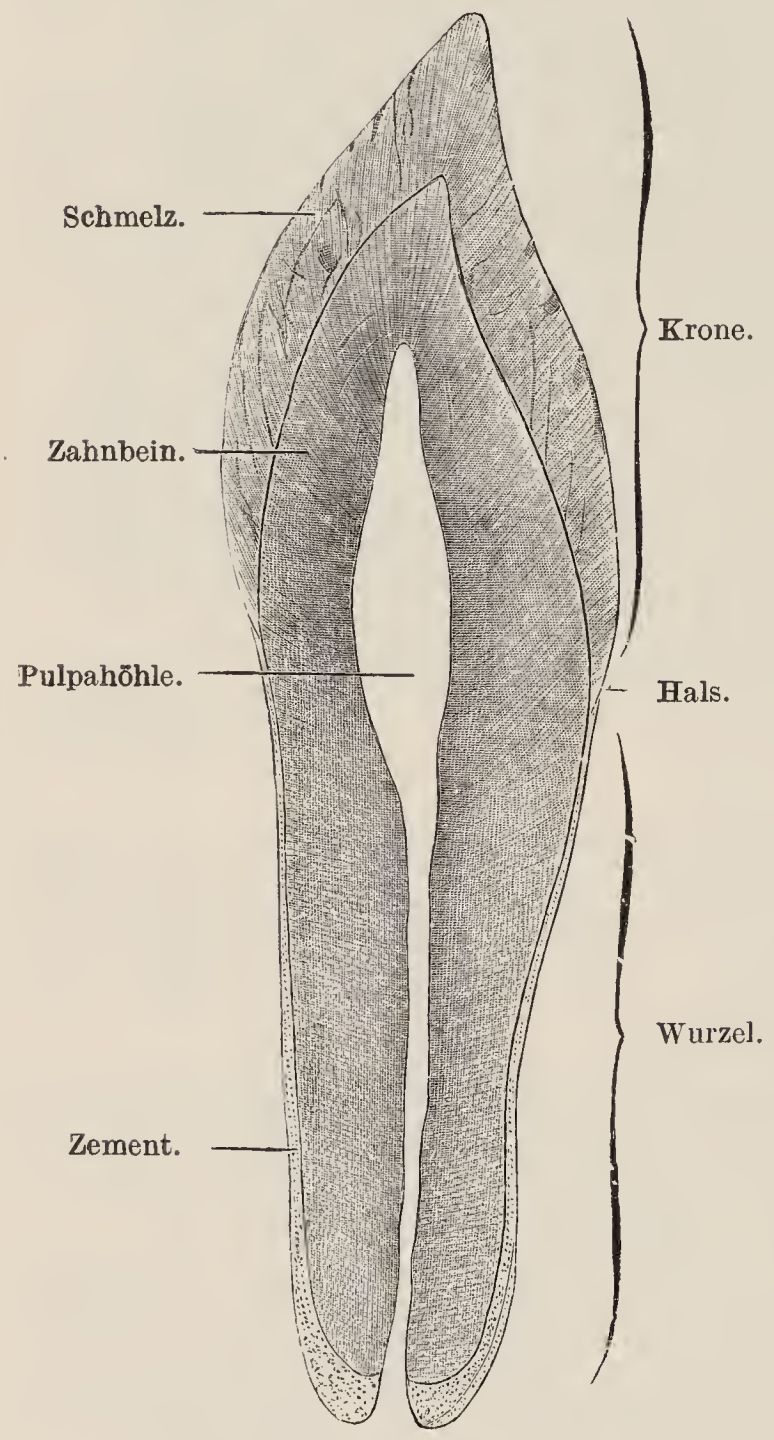

Fig. 207.

Längsschliff eines menschlichen Schneidezahnes. 4 mal vergrößert. Technik Nr. 122, S. 358. Das Bild zeigt nur die Anordnung der Hartgebilde.

Die Anordnung der Bestandteile des Zahnes, sowie die Struktur der Zahngewebe wird am besten verständlich, wenn man ihre Entwicklung kennt, welche wir deshalb zunächst betrachten wollen.

Entwicklung der Zähne.

Die Entwicklung der Zähne hebt beim Menschen sehr frühzeitig, schon gegen Ende des zweiten Fetalmonates an, und äußert sich zuerst durch eine Wucherung des Epithels der Kieferränder, welches auch in Form eines fortlaufenden Streifens schräg in das unterliegende Bindegewebe hineinwächst. Dieser Streifen, die Zahnleiste („Schmelzkeim“) (Fig. 208 *A*), treibt an seiner lateralen (labialen) Fläche eine der Zahl der Milchzähne entsprechende Anzahl kolbiger Verdickungen (Fig. 208 *B*), während in der Tunica propria ebensoviele Haufen von dicht gedrängten Bindegewebszellen, die jungen Zahnpapillen (Fig. 208 *B*) entstehen (10. Woche). Letztere dringen schräg von der Außenseite (d. i. labial) aus der Tiefe nach innen (d. i. lingual) gegen die Oberfläche gerichtet

vor und werden von den Kolben derart umfaßt, daß diese wie Hüte auf den Papillen aufsitzen. So wird jeder Kolben zu einem „Schmelzorgan". Dabei hat die Zahnleiste eine mehr senkrechte Stellung eingenommen (Fig. 208 *C*). Um diese Zeit ist auch auf den Kieferrändern eine der Länge nach verlaufende Rinne, die Zahnfurche, sichtbar, welche äußerlich die Stelle andeutet, an welcher sich die Zahnleiste in die Tiefe gesenkt hat. Sie verschwindet später wieder. Die anfangs breite Verbindung zwischen Zahnleiste und Schmelzorgan wird durch teilweise Abschnürung (im Schema *C* durch eine gestrichelte Linie angedeutet) schmäler und ist schließlich nur mehr auf einen dünnen Strang, den Kolbenhals, reduziert. Währenddessen wachsen Schmelzorgan und Papille weiter in die Tiefe, so daß die freie Kante der Zahnleiste nicht einmal mehr bis zur Hälfte des Schmelzorgans herabreicht (Fig. 208 *D*).

Aus dem Schmelzorgan entstehen nur der Schmelz und das Schmelz-

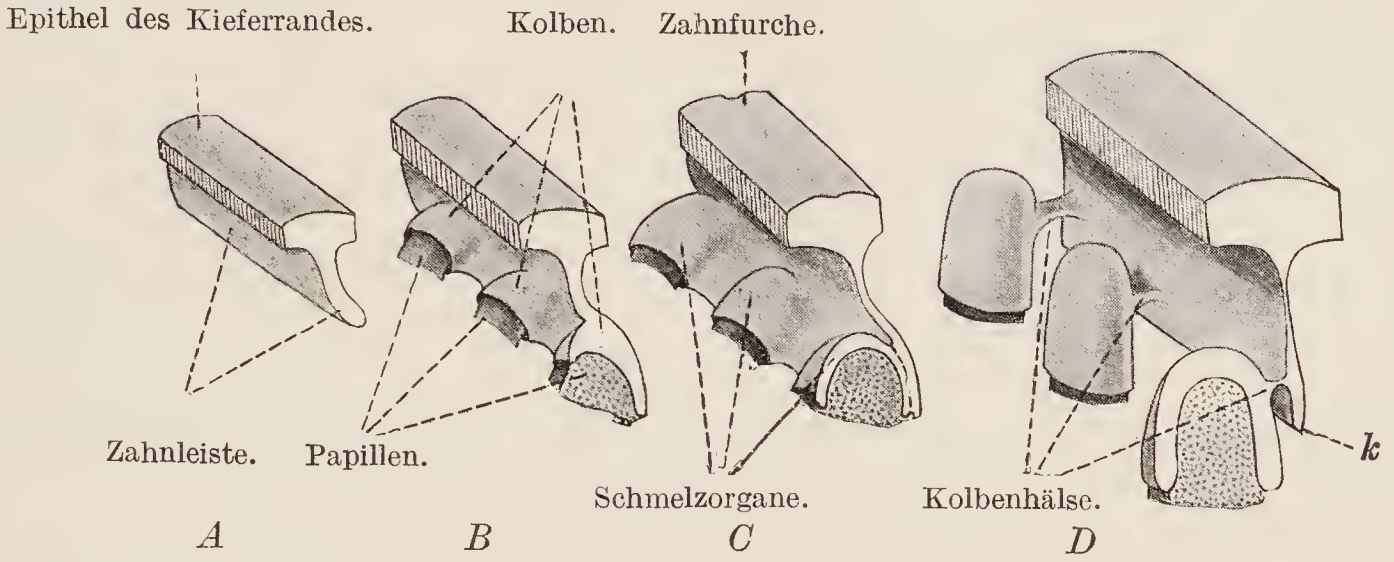

Fig. 208.

Schematische Darstellung der ersten Vorgänge der Zahnentwicklung, die Bildung dreier Zähne darstellend; jede vorderste (im Bilde rechte) Zahnanlage ist durchschnitten — die Schnittfläche der Papillen punktiert — gezeichnet. *k* freie Kante der Zahnleiste.

oberhäutchen des fertigen Zahnes; alles übrige (Dentin, Pulpa, Zement, Wurzelhaut) wird von der Zahnpapille und ihrer ebenfalls aus embryonalem Bindegewebe bestehenden Umgebung gebildet.

Unterdessen erfahren die Elemente des Schmelzorganes ihre weitere Ausbildung, und zwar werden die der Papille aufsitzenden, inneren Zellen hohe Zylinder; sie heißen innere Schmelzzellen (Fig. 211), ihre innere, der Papille zugewandte Oberfläche ist mit einem Kutikularsaum versehen; die peripherischen Zellen (Fig. 211) werden dagegen immer niedriger (Fig. 214) und gestalten sich schließlich zu abgeplatteten Elementen: äußere Schmelzzellen; die zwischen beiden liegenden Zellen werden durch reichliche Vermehrung der Interzellularsubstanz zu sternförmigen, miteinander anastomosierenden Zellen und bilden die Schmelzpulpa (Fig. 214). Diese vermittelt den Zutritt der für die Schmelzbildung notwendigen Substanzen (vor allem Kalksalze); in dieser Zeit findet sich an der äußeren Oberfläche des Schmelzorgans ein dichtes Blutgefäßnetz, das

den regen Stoffwechsel des Schmelzorgans durch Zu- und Abfuhr unterstützt. Vom Umschlagsrande des Schmelzorgans, d. h. von der Stelle, an welcher die innere Schmelzzellenlage in die äußere umbiegt, findet

Fig. 209.

Frontalschnitt des Kopfes eines 4 cm langen Schafembryo. 15 mal vergrößert. Technik Nr. 123 S. 359.

Unterlippe. Musc. orbic. oris im Querschnitt.

Fig. 210.

Querschnitt des Unterkiefers eines 4 monatigen menschl. Fetus. 42 mal vergr. Technik Nr. 123, S. 359.

ein weiter in die Tiefe schreitendes Wachstum statt, bis der Umschlagsrand das untere Ende der Zahnanlage erreicht hat. Das Schmelzorgan bildet gewissermaßen die Gußform, die Matrize, in der sich der Zahn

entwickelt; die Formbestimmung des späteren Zahnes ist die erste Funktion des Schmelzorgans, die zweite ist die Schmelzbildung.

Schmelzbildner ist nur die Schmelzmembran, d. i. die obere, die Zahnkrone umhüllende Partie der inneren Schmelzzellen; nur diese oberen Zellen heißen „Ameloblasten“. Jeder derselben liefert eine nachträglich (zuerst von der Zahnbeinseite her) verkalkende Substanz, welche zu je einem Schmelzprisma wird, das mit seinem Nachbarn durch eine anfangs sehr reichlich vorhandene Kittsubstanz verbunden ist. Im weiteren

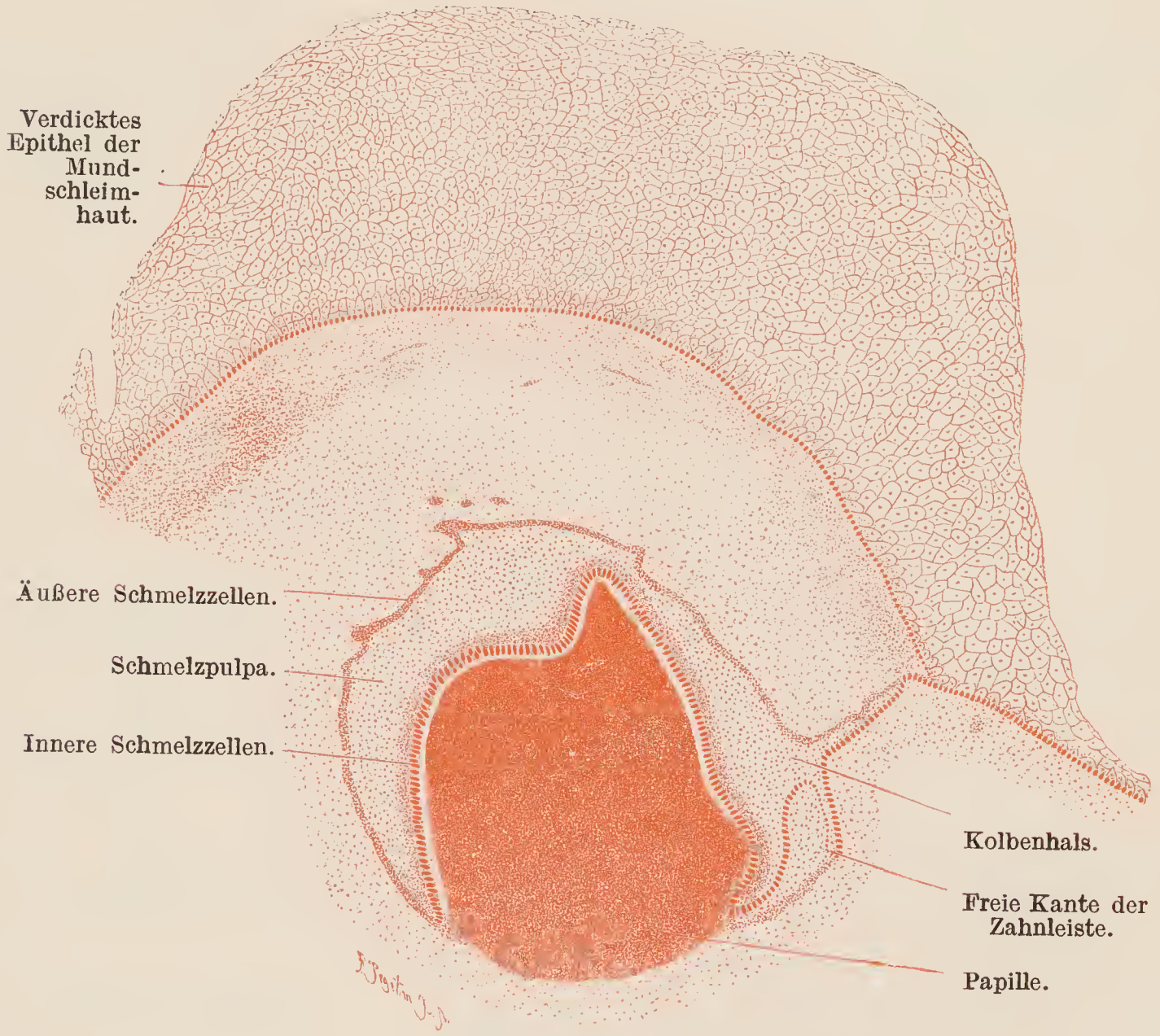

Fig. 211.
Stück eines Querschnittes des Oberkiefers eines 5monatigen menschlichen Fetus. 42mal vergrößert. Der zwischen den inneren Schmelzzellen und der Papillenoberfläche gelegene helle Streifen ist das Prädentin (S. 306). Technik Nr. 123, S. 359.

Verlauf der Entwicklung verdicken sich die Schmelzprismen auf Kosten der Kittsubstanz.

Die untere, die Zahnwurzel umfassende Partie der inneren Schmelzzellen hat nichts mit der Schmelzbildung zu tun; diese Zellen werden niedriger und legen sich, da auch dort die Schmelzpulpa bald fehlt, direkt an die äußeren Schmelzzellen an. Die beiden Lagen heißt man hier Epithelscheide der Zahnwurzel (Fig. 213).

Kurz bevor die Bildung des Schmelzes begonnen hat, am Ende des 4. Fetalmonates, wachsen die oberflächlichen Zellen der Zahnpapille zu

langen Gebilden, den Odontoblasten heran, die eine chemisch dem Kollagen nahestehende Grundsubstanz, das „Prädentin“ (Fig. 211), liefern, welches von Vorstufen leimgebender Fibrillen (v. Korffsche Fasern), Fortsätzen der Odontoblasten durchsetzt wird. In diesem bald körnig werdendem Prädentin entwickeln sich reichliche, leimgebende, tangential verlaufende (S. 309) Fibrillen; beide zusammen bilden das Zahnbein, das anfangs unverkalkt ist, später verkalkt und die Zahnfasern (S. 313) einschließt (Fig. 214). Das weitere Wachstum des Zahnbeines

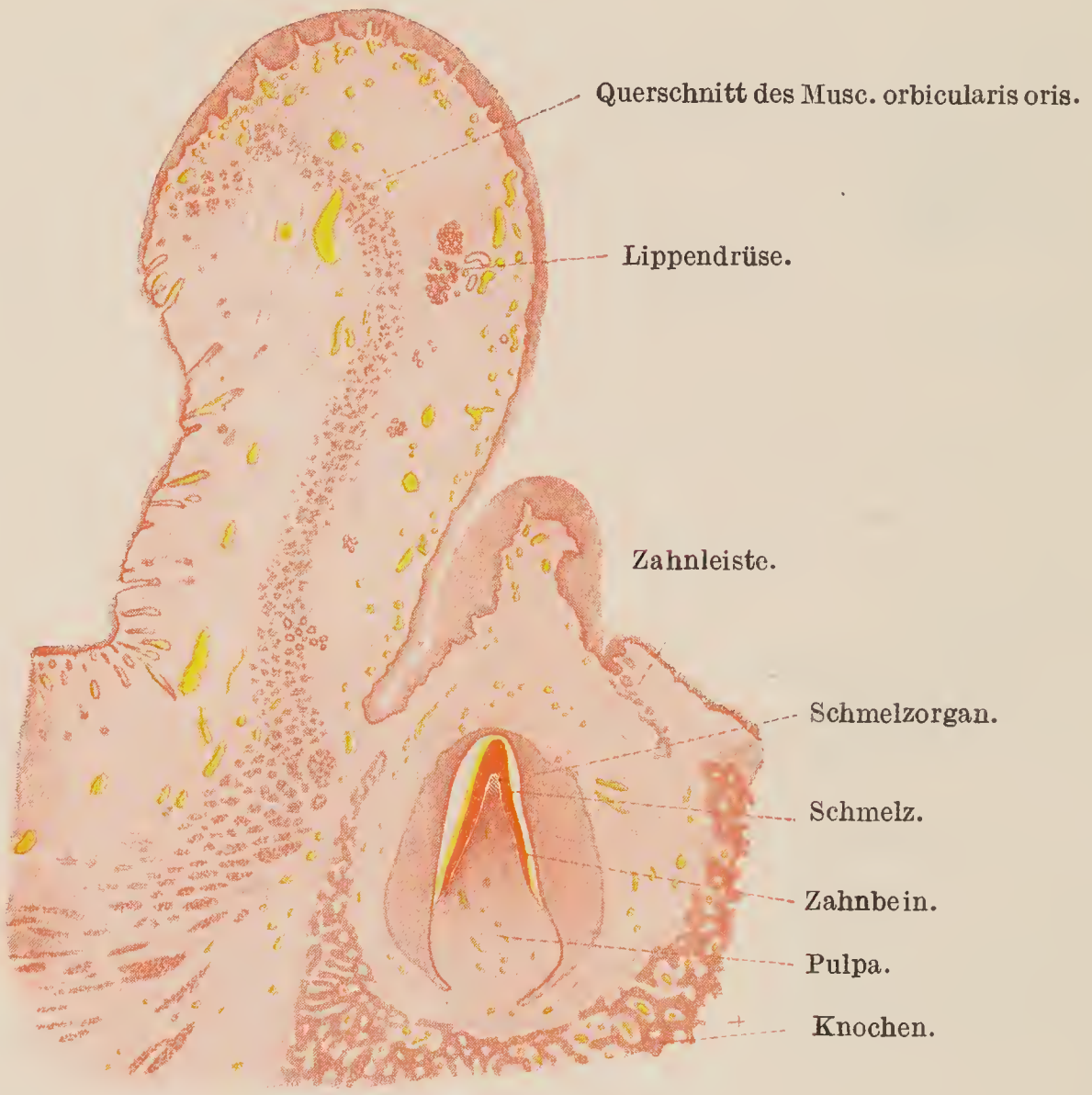

Fig. 212.

Senkrechter Schnitt durch Lippe und Kiefer eines $6^1/_2$ monatigen menschlichen Fetus. 9mal vergrößert. Technik Nr. 123, S. 359.

erfolgt durch Bildung neuer Schichten von der Innenfläche her. Wie später in der chemischen Zusammensetzung, so hat auch in der Entstehung das Zahnbein weitgehende Analogien mit den Knochen. Bei beiden bildet sich unter dem Einfluß von plasmodial verbundenen Zellen die Interzellularsubstanz (die von Anfang an Fibrillen, Kittsubstanz und Hohlräume enthält); nur werden beim Dentin die Odontoblasten nicht ganz eingeschlossen, sondern der zur Zahnfaser werdende Fortsatz verlängert sich mit dem Dickerwerden des Dentins; demnach ist das Dentin scheinbar zellenfrei, während die Osteoblasten jeweils zu Osteozyten werden.

Sobald das erste Zahnbein gebildet ist, erfolgt eine Rückbildung der Epithelscheide, indem Bindegewebe des Zahnsäckchens (s. unten) zwischen die Epithelzellen eindringt. Diese Rückbildung beginnt zuerst an der unteren Schmelzgrenze, so daß der tiefste Teil der Epithelscheide

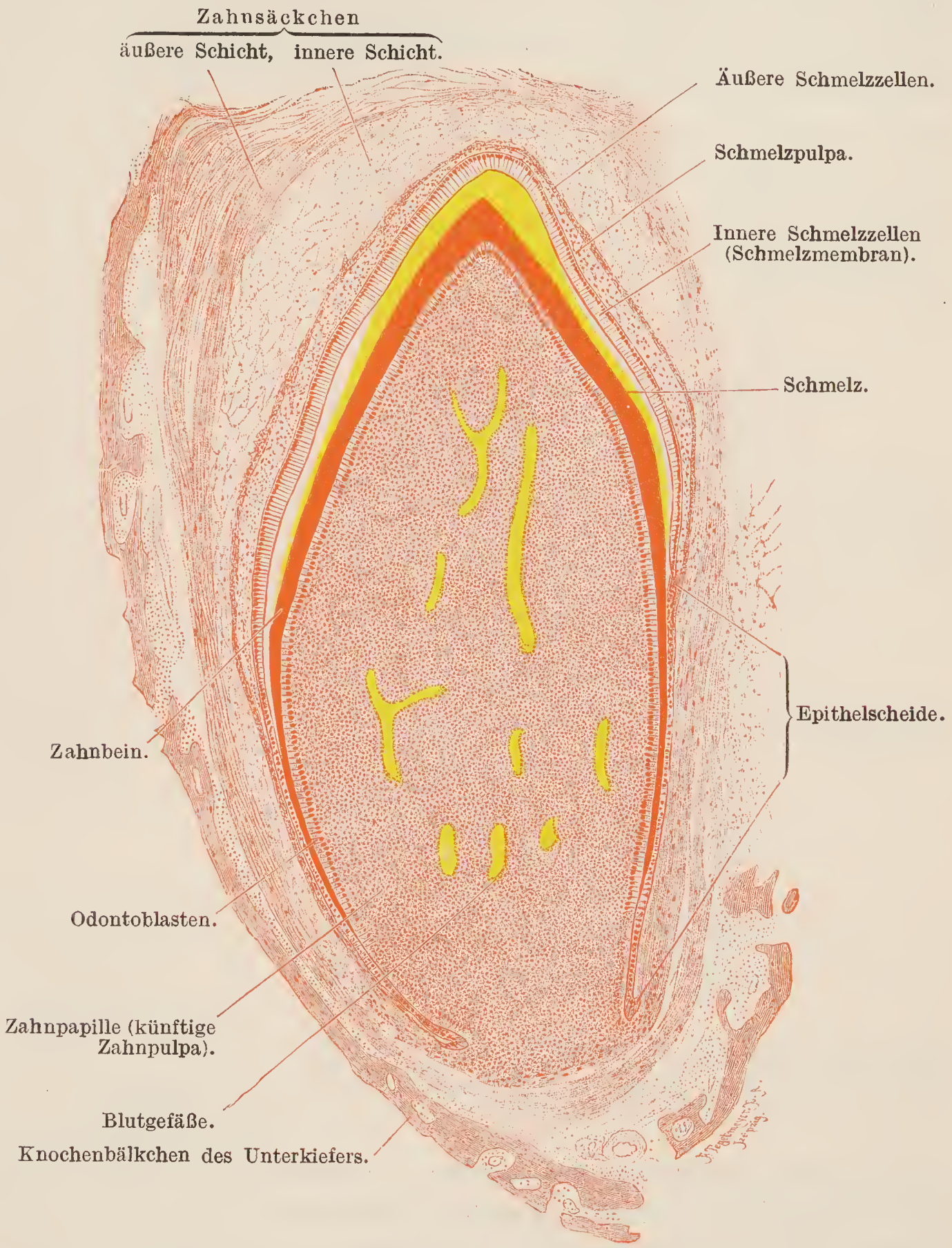

Fig. 213.
Längsschnitt durch einen jungen Milchzahn eines neugeborenen Hundes. 42 mal vergrößert. Technik Nr. 123, S. 359.

seinen Zusammenhang mit dem Schmelzorgan verliert. Mit vollendetem Wachstum des Zahnes ist auch der letzte Rest der Epithelscheide verschwunden.

Schon vor der Bildung von Schmelz und Zahnbein hat sich die Verbindung der Zahnleiste mit der Oberfläche gelöst (im Schema Fig. 208 *D*

angedeutet). Reste der Zahnleiste sind noch im Zahnfleisch neugeborener Kinder zu finden und irrtümlicherweise für Drüsen („Glandulae tartaricae“) gehalten worden.

Das in der Umgebung der ganzen Zahnanlage befindliche Bindegewebe ordnet sich (etwa in der 20. Woche) zu einer dichteren Haut, dem Zahnsäckchen, an dem man späterhin eine innere, mehr lockere und eine äußere, dickere Lage unterscheiden kann (Fig. 213). Cuticula dentis und Zement entstehen erst nach der Geburt, kurz vor Durchbruch des Zahnes; die Kutikula dadurch, daß die Kutikularsäume der

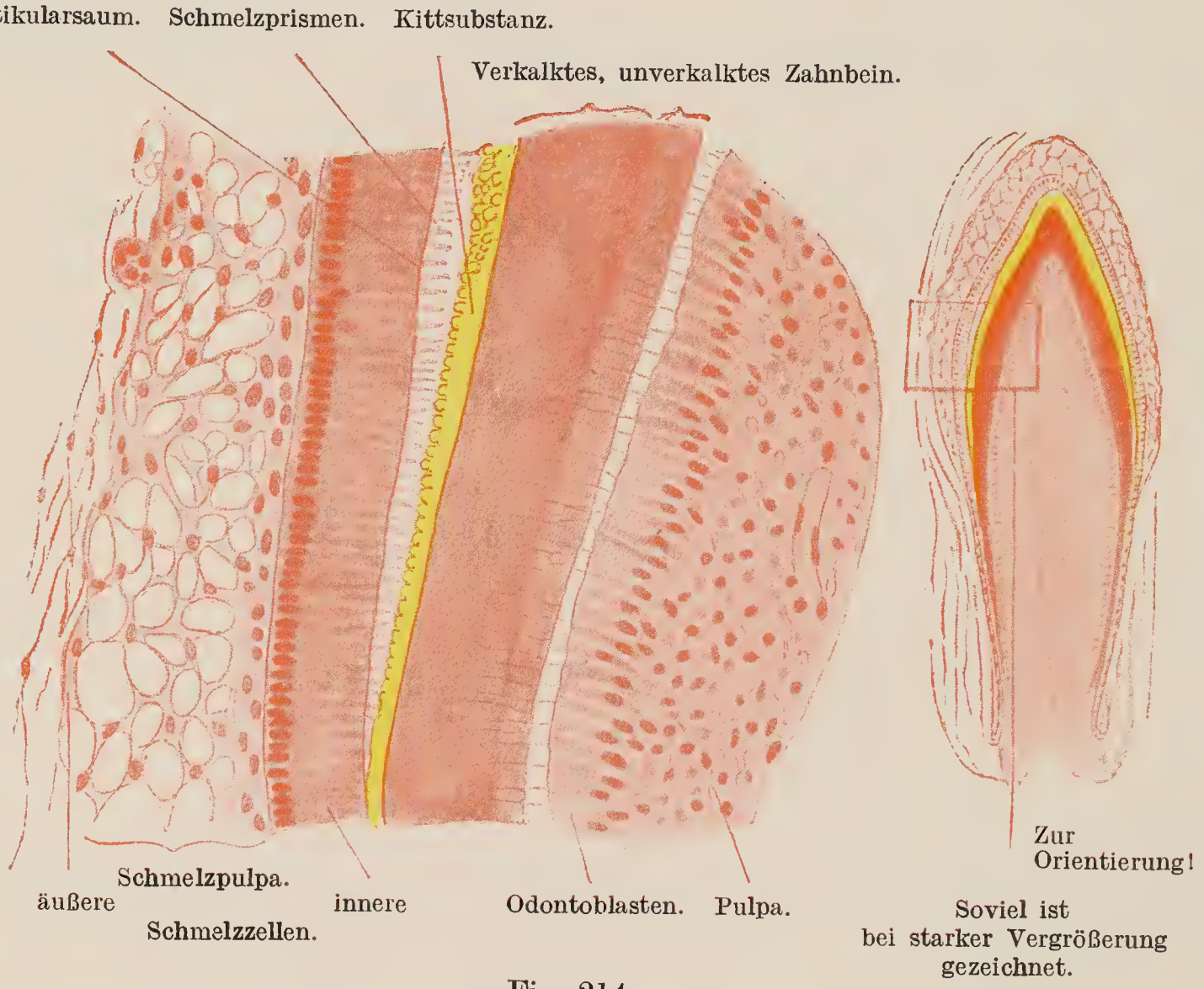

Fig. 214.

Stück eines Längsschnittes eines Schneidezahnes einer neugeborenen Katze. 300 mal vergrößert. Technik Nr. 123, S. 359.
Die jungen Schmelzprismen haben sich am Schnitt aus den Fächern der Kittsubstanz herausgezogen und erscheinen als „Tomessche Fortsätze“ der inneren Schmelzzellen.

inneren Schmelzzellen zu einer festen, homogenen Haut zusammenfließen; das Zement ist ein Produkt des Zahnsäckchens, das zum Teil als Wurzelhaut, zum Teil (weiter peripherisch) als Alveolarperiost fortbesteht. Beim Durchbruch gehen die Schmelzzellen und die Schmelzpulpa spurlos zugrunde.

In gleicher Weise wie die Milchzähne entwickeln sich die bleibenden Zähne, indem in der 24. Fetalwoche an der Kante der weiter in die Tiefe wachsenden Zahnleiste neue Kolben entstehen, welche von der Seite her eindringende Papillen umwachsen. Die Anlagen der bleibenden Mahlzähne entstehen aus einer Verlängerung des hinteren Endes der Zahnleiste, die in der Tiefe der Schleimhaut nach rückwärts gegen den Unterkieferwinkel zu wächst. Die bleibenden Zähne

liegen anfangs in der gleichen Alveole mit der Milchzahnanlage und werden erst später von einer eigenen Alveole umgeben. Beim Zahnwechsel wird die Scheidewand zwischen den beiden Alveolen wieder resorbiert, ebenso verfallen Zahnbein und Zement der Milchzahnwurzel der Resorption; diese wird in gleicher Weise wie bei derjenigen der Knochen durch Osteoklasten vermittelt, die zuerst aus Elementen des Zahnsäckchens, dann aus solchen der Wurzelhaut und zuletzt auch aus der Pulpa des Milchzahnes hervorgegangen sind. Das Schmelzorgan der Ersatzzähne geht nicht zu Beginn der Resorption der Milchzahnwurzel, sondern erst später zugrunde.

Feinere Zusammensetzung der Zahngewebe.

Das Zahnbein (Substantia eburnea, Dentin) ist eine weiße, undurchsichtige Masse, härter als Knochen. Es besteht aus einer Grundsubstanz, die „tangentiale", d. i. von der Wurzel zur Krone verlaufende, sich dabei überkreuzende Bündel feiner, leimgebender Fibrillen enthält und von zahlreichen Kanälchen, den Zahnkanälchen, durchzogen wird (Fig. 215).

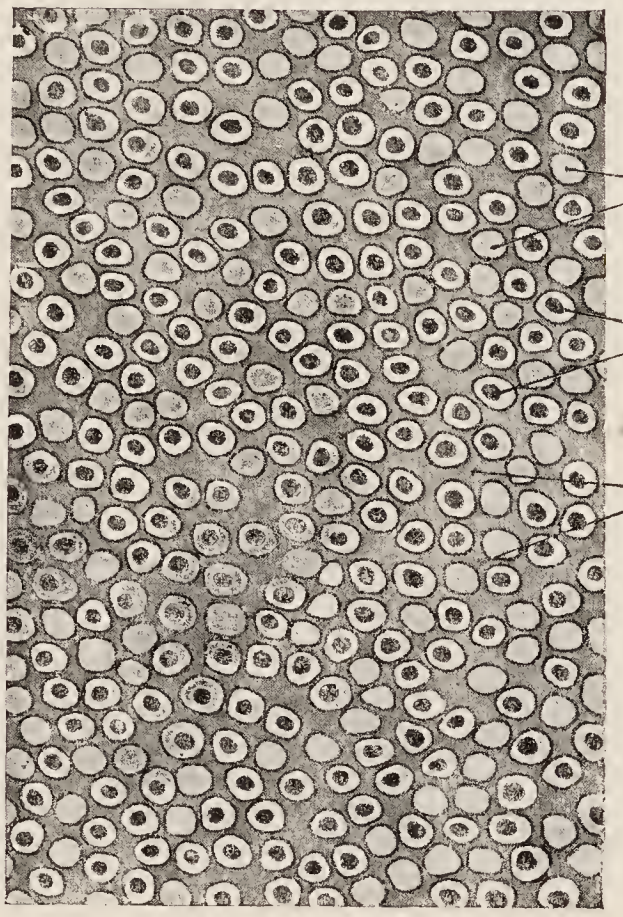

Fig. 215.
Zahnkanälchen und Zahnfasern im Querschnitt; aus einem Tangentialschnitt durch einen menschlichen Eckzahn. 750 mal vergrößert. Technik Nr. 92, S. 359.

Die Fibrillen entsprechen den gleichen Bildungen in der Knochengrundsubstanz, mit denen sie in der Zusammensetzung und der funktionellen Bedeutung übereinstimmen.

Die Zahnkanälchen beginnen mit einer Weite von 2—4 μ an der der Pulpahöhle zugewendeten Fläche des Zahnbeines (Fig. 222), und ziehen in schlank S-förmiger Krümmung immer mehr an Kaliber abnehmend, leicht geschlängelt in radiärer Richtung gegen die Zahnbeinoberfläche; dort enden sie entweder fein auslaufend an der Schmelzgrenze oder biegen schlingenförmig in Nachbarkanälchen um. Während ihres ganzen Verlaufes geben sie zahlreiche Seitenäste ab, welche Verbindungen mit Nachbarkanälchen herstellen. Die an die Pulpahöhle und an die Zahnkanälchen stoßende, innerste, jüngste Schicht der Grundsubstanz (Fig. 222) ist besonders widerstandsfähig gegen Kalilauge und läßt sich als ein zusammenhängendes Häutchen, festes Prädentin (S. 306) isolieren. Die die Zahnkanälchen begrenzenden Teile des Häutchens sind als (Neu-

mannsche) „Zahnscheiden“ beschrieben worden. In den peripheren Gegenden des Zahnbeines liegen die Interglobularräume (Fig. 216, 217 und 218), sehr verschieden große, unverkalkt gebliebene Dentinpartien, gegen welche das verkalkte Dentin in Form meist halbkugliger Vorragungen, die „Zahnbeinkugeln“ heißen, vorspringt. Am Hals und an der Wurzel des Zahnes sind die Interglobularräume sehr zahlreich, sehr klein und bilden die dicht unter dem Zement liegende sogenannte Körnerschicht.

Im Gegensatz zum Knochen besitzt das Zahnbein keine eigenen Blutgefäße; sein Stoffwechsel findet vermutlich auf dem Wege der Zahnbeinröhrchen statt, die

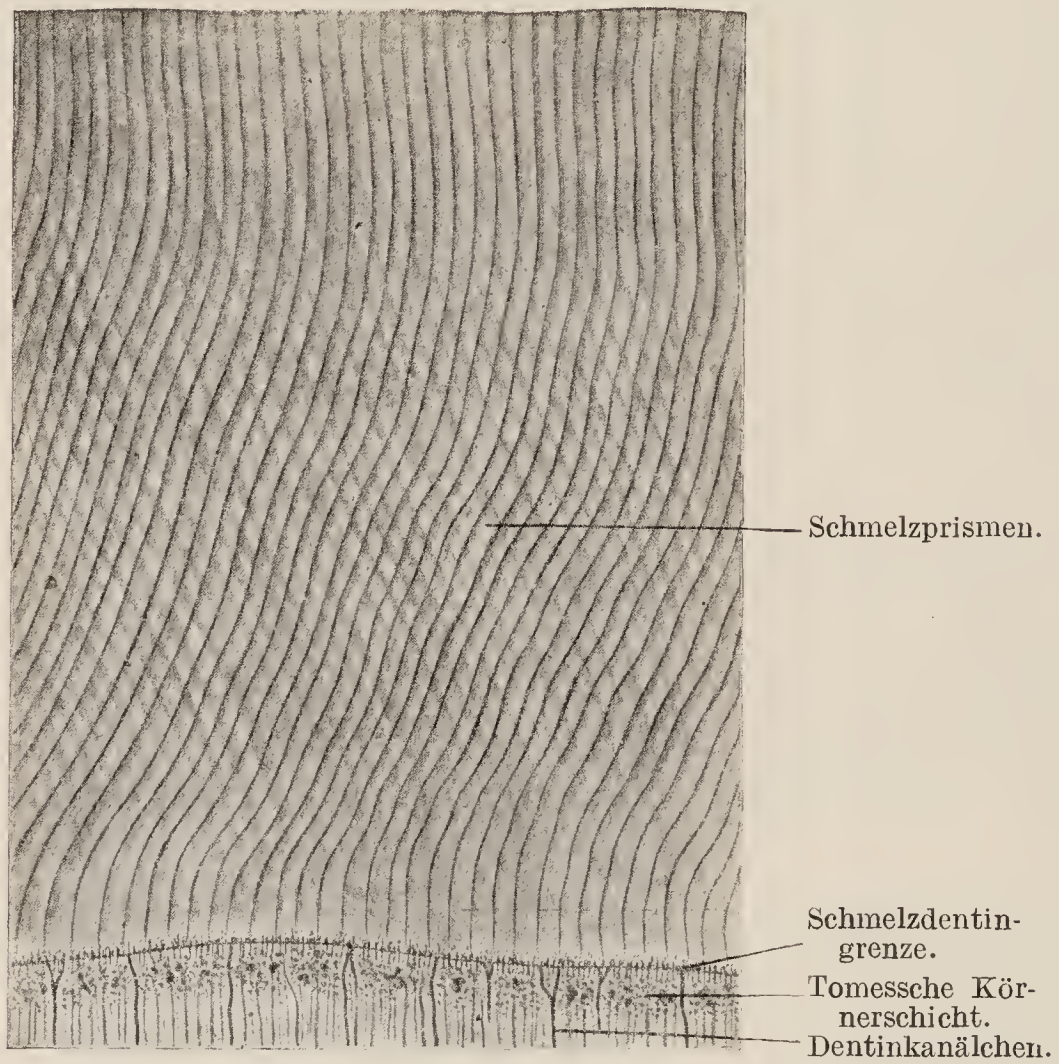

Fig. 216.

Schmelz. Aus einem radialen Längsschliff eines menschl. Backzahnes. 250mal vergrößert. Technik Nr. 122, S. 358.

ja auch die äußersten Schichten mit der gefäßreichen Pulpa in Verbindung setzen. In die Zahnbeinröhrchen dringen auch bei Karies nach lokaler Zerstörung des Schmelzes Bakterien ein, unter deren Einfluß bei dieser häufigen Erkrankung eine rasche Zersetzung des Zahnbeines stattfindet.

Auch die Empfindlichkeit des Zahnbeines, besonders der Schmelz-Dentingrenze, dürfte auf eine Schmerzleitung durch die Zahnbeinröhrchen zurückzuführen sein. Die Nervenenden der Pulpa reichen bis zu den Odontoblasten, deren Fortsätze ja die in den Röhrchen liegenden Zahnfasern sind. Im Zahnbein selbst sind bis jetzt Nerven nicht sicher nachgewiesen worden.

Sehr häufig finden sich in der Pulpa, besonders in Prämolaren und Molaren, sogenannte Dentikel, d. h. rundliche Zahnbeinmassen, die vermutlich aus irregulär liegenden Odontoblastennestern entstanden sind. Sie sollen manchmal zu Erkrankungen Veranlassung geben (Fig. 222).

Der Schmelz (Substantia adamantina, Email) ist noch härter als das Zahnbein; er besteht aus langen, 3—6 μ dicken, homogenen Fasern (Fig. 219), den Schmelzprismen (besser -fasern), welche entweder sechsseitig sind oder die Form halbrunder Rinnen oder Säulen mit einseitigen Kannelierungen (Fig. 220 oben) haben und durch eine spärliche, teils verkalkte, teils wasserreiche Kittsubstanz fest miteinander verbunden sind. Die Prismen bestehen durch und durch aus einer gleichmäßigen, doppelbrechenden Substanz und verlaufen unter mehrfachen Biegungen radiär von der Zahnbeinoberfläche bis zur freien Schmelzfläche; dabei ordnen sich die Prismen in Querlagen an; in jeder Lage liegen die Biegungen annähernd gleichsinnig, gegensinnig aber zu den Biegungen der Prismen in den anliegenden Schichten. An radiären Längsschliffen kommt durch schräg

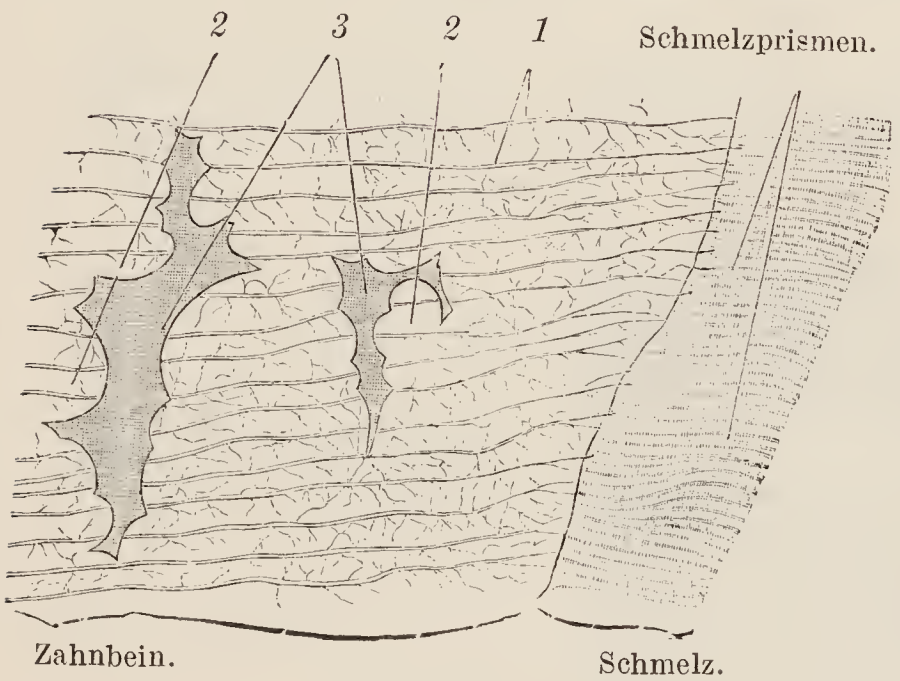

Fig. 217.

Aus einem Längsschliffe des Seitenteiles der Krone eines menschlichen Backzahnes. 240 mal vergrößert. 1. Zahnkanälchen, teilweise bis in den Schmelz hineinlaufend, 2. Zahnbeinkugeln gegen 3. die Interglobularräume vorspringend. Technik Nr. 122, S. 358.

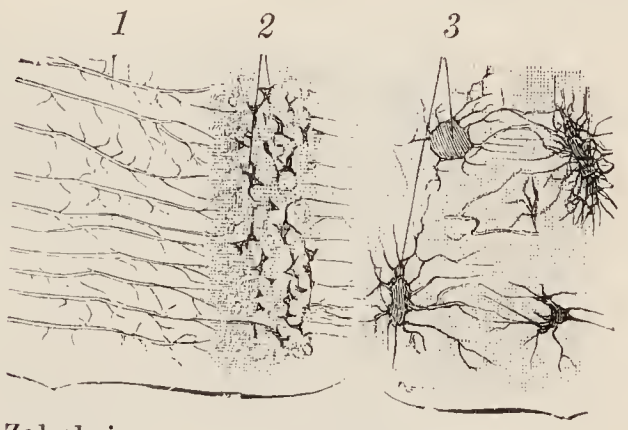

Fig. 218.

Aus einem Längsschliffe der Wurzel eines menschlichen Backzahnes. 240 mal vergr. 1. Zahnkanälchen unterbrochen durch 2. eine körnige Schicht mit vielen kleinen Interglobularräumen, 3. Knochenhöhlen mit vielen Ausläufern. Technik Nr. 122, S. 358.

einfallendes Licht eine eigenartige Streifung zustande (Hunter-Schregersche Streifen), die in der verschiedenen Lichtbrechung an den abwechselnd verlaufenden Prismenlagen begründet ist. Die Schmelzoberfläche wird von einem sehr dünnen (ca. 1 μ), aber sehr widerstandsfähigen, strukturlosen Häutchen, der Cuticula dentis, bedeckt.

Beim Erwachsenen besteht der Schmelz zu ca. 98% aus anorganischen Substanzen; an entkalkten Zähnen ist er deswegen spurlos verschwunden. Beim Neugeborenen ist dagegen der Schmelz noch wesentlich reicher an organischen Substanzen.

Nach Behandlung mit Reagentien wird oft eine Querbänderung in den Schmelzprismen beobachtet.

Das Zement (Subst. ossea) stimmt in seinem Baue mit dem des Knochens überein; es enthält viele Sharpeysche Fasern. Haverssche Kanälchen kommen nur im Zement älterer Individuen vor; eine Schichtung in Lamellen ist selten ausgeprägt.

In der Nähe des Halses fehlen die Knochenhöhlen; die Fibrillenbündel (S. 114) der Grundsubstanz stehen dort ausnahmsweise senkrecht zur Oberfläche.

Schmelzfasern isoliert.

Fig. 219.

Vom Neugeborenen. 240 mal vergrößert. Technik Nr. 125, S. 359.

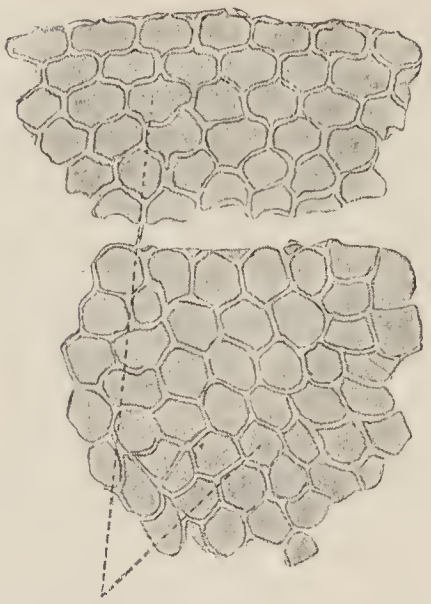

Querschliffe von Schmelzfasern.

Fig. 220.

Aus einem Querschliff des Zahnschmelzes eines erwachsenen Menschen. 600 mal vergr. Technik Nr. 125, S. 359.



Fig. 221.

Sechs Odontoblasten in Zahnfasern *f* auslaufend; *p* Pulpafortsätze. 240 mal vergrößert. Aus der Pulpa eines neugeborenen Knaben. Technik Nr. 124, S. 359.

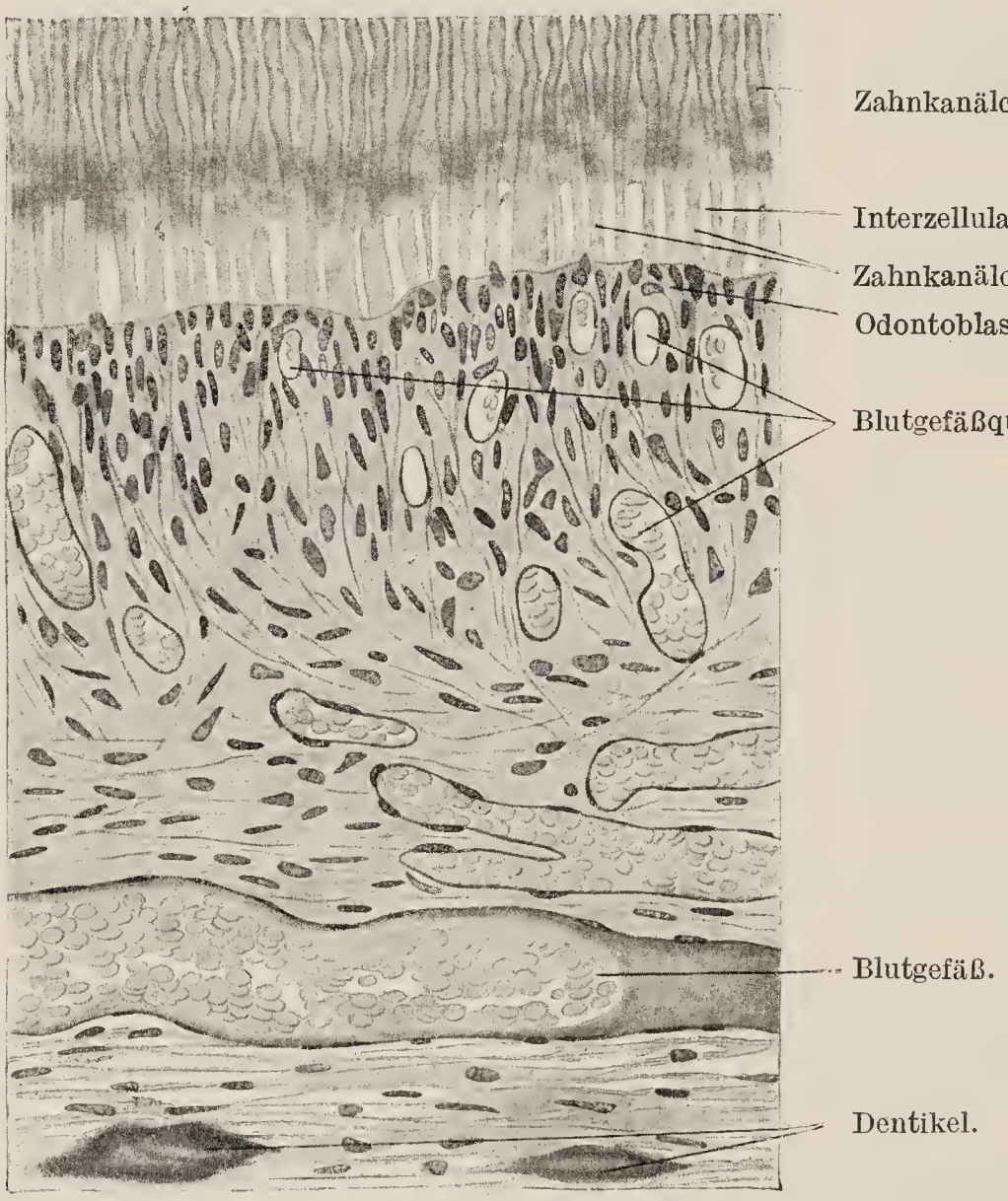

Fig. 222.

Pulpa mit Odontoblasten und „Dentikeln“ aus einem menschl. Eckzahn. 250 mal vergrößert. Technik wie Nr. 92, S. 226.

Die Zahnpulpa wird durch ein weiches, von elastischen Fasern freies Bindegewebe hergestellt, dessen Grundsubstanz einen aus kollagenen Einzelfibrillen bestehenden Faserfilz besitzt; die zahlreichen teils rundlichen, teils sternförmigen Zellen bilden ein plasmodiales Gefüge, das an

der Oberfläche der Pulpa zu einer einheitlichen Schicht länglicher Zellen, „Odontoblasten“, angeordnet ist; dieselben schicken außer kleinen Fortsätzen, Pulpafortsätzen (Fig. 221 *p*), die mit anderen Elementen der Pulpa in Verbindung stehen, lange Ausläufer, die Zahnfasern, in die Zahnkanälchen hinein (Fig. 221 *f*).

Die Arterien treten durch das Pulpaloch mit den Nerven ein und bilden ein hauptsächlich an der Oberfläche liegendes Kapillarnetz; die Nerven endigen in mehreren feinen marklosen Netzen dicht an den Odontoblasten (s. a. oben S. 310). Lymphgefäße sind ebenfalls in der Pulpa vorhanden.

Die Wurzelhaut (Alveolarperiost) ist die derbe, an elastischen Fasern arme Bindegewebshaut, welche den Raum zwischen Zahnwurzel und Alveole ausfüllt. Sie ist reich an Nerven und wird durchsetzt von Sharpeyschen Fasern, die aus dem Knochen der Alveole in das Zement eindringen und so beide verbinden. Ihr oberster Teil heißt Ligamentum circulare dentis.

In dem blutgefäßreichen Bindegewebe finden sich neben weißen Blutzellen nicht selten kleine Gruppen von Epithelzellen, die als Überreste der Epithelscheide (s. S. 305) gedeutet und für die gelegentliche Entstehung von epithelial ausgekleideten Wurzelhautzysten verantwortlich gemacht werden.

Das Zahnfleisch (Gingiva) ist der den Alveolarrändern, zunächst dem Zahnhals gelegene Teil der Mundschleimhaut, der dort nicht, wie sonst auf den Proc. alveolares, vom Periost dieser deutlich getrennt ist, sondern mit den derben Bindegewebsbündeln des Lig. circul. dentis sich eng verbindet. Die Zahnfleischpapillen sind relativ hoch (7 mm) und reich an Blutgefäßen; die Lymphgefäße bilden feinmaschige, zarte Netze.

Drüsen fehlen dem Zahnfleisch. Nächst dem Zahnhalse ist das Bindegewebe nicht selten mit Lymphozyten infiltriert.

4. Die Zunge.

Die Zunge wird in ihrer Hauptmasse von quergestreiften Muskeln gebildet, die, in Bündel und Fasern aufgelöst, sich vielfach durchflechten und am größten Teil ihres Umfanges von einer Fortsetzung der Mundschleimhaut überzogen werden. Die Verlaufsrichtung der Muskeln ist teils eine senkrecht aufsteigende (Mm. geniogloss., lingual. und hyogloss.), teils eine transversale (M. transversus linguae), teils eine longitudinale (M. lingual. und styloglossus). Indem die Muskelbündel sich (meist rechtwinklig) durchkreuzen, entsteht ein zierliches, auf Durchschnitten sichtbares Flechtwerk. Eine mediale Scheidewand, das Septum linguae, trennt die Muskelmassen der Zunge in eine rechte und eine linke Hälfte. Das Septum beginnt niedrig am Zungenbeinkörper, erreicht seine größte Höhe in der Mitte der Zunge und verliert sich nach vorn, allmählich wieder niedriger werdend; es durchsetzt nicht die ganze Höhe der Zunge, sondern

hört ca. 3 mm vom Zungenrücken entfernt auf. Das Septum besteht aus derben Bindegewebsfasern.

Die Schleimhaut der Zunge besteht, wie diejenige der Mundhöhle, aus Epithel und Tunica propria und wird durch eine Submucosa mit der Unterlage verbunden. Die Schleimhaut ist durch ansehnliche Entwicklung und komplizierte Gestaltung von Papillen ausgezeichnet. Man unterscheidet drei Hauptformen von Papillen: 1. P. filiformes (conicae), 2. P. fungiformes (clavatae), 3. P. vallatae (circumvallatae). Unter diesen sind die P. filiformes mit ihren verhornten Teilen vorzugsweise mechanisch wirksam; sie werden auch als P. operariae bezeichnet. Die P. fungiformes und vallatae dagegen haben ein zarteres Epithel und dienen durch besondere Einrichtungen der Geschmacksfunktion; man faßt sie deshalb als P. gustatoriae zusammen. Die P. fungiformes besitzen beim Erwachsenen allerdings nur gelegentlich sogenannte Geschmacksknospen (s. Geschmacksorgan); beim Neugeborenen, wo diese Papillenform auch zahlreicher vorhanden ist, gehören Geschmacksknospen hier zu den regelmäßigen Einrichtungen.

Die Papillae filiformes (Fig. 223) sind zylindrische oder konische Erhebungen der Tunica propria, deren oberes Ende 5—28 kleine sekundäre Papillen trägt. Sie bestehen aus deutlich faserigem Bindegewebe, sowie aus zahlreichen elastischen Fasern und werden von einer mächtigen Lage geschichteten Plattenepithels überzogen, das nicht selten über den sekundären Papillen eine Anzahl fadenförmiger, verhornter Fortsätze bildet. Dabei nehmen die einzelnen Epithelzellen die Form spitzer aufeinander getürmter Hüte an. Die P. filiformes sind in großer Menge über die ganze Zungenoberfläche verbreitet; ihre Länge schwankt zwischen 0,7—3,0 mm. Die Papillae fungiformes (Fig. 223) sind kuglige, mit etwas eingeschnürtem Stiele der Tunica propria aufsitzende Gebilde, deren ganze Oberfläche mit sekundären Papillen besetzt ist. Sie bestehen aus einem deutlichen Flechtwerke von Bindegewebsbündeln, die nur wenige elastische Fasern enthalten. Das sie überziehende Epithel ist etwas dünner und an der Oberfläche nicht verhornt. Die P. fungiformes sind, nicht so zahlreich wie die P. filiformes, über die ganze Zungenoberfläche verbreitet und am Lebenden wegen ihrer roten Farbe, die von den durch das dünne Epithel durchschimmernden Blutgefäßen herrührt, meist leicht sichtbar. Ihre Höhe schwankt zwischen 0,5—1,5 mm. Die oft sehr unregelmäßig ausgebildeten Papillae vallatae (Fig. 224) gleichen breiten, plattgedrückten P. fungiformes und sind durch eine verschieden tiefe, kreisförmige Furche von der übrigen Schleimhaut abgesetzt; den jenseits der Furche liegenden Schleimhautteil bezeichnet man als Wall. Die Papille besteht aus demselben Bindegewebe wie die P. fungiformes, enthält aber beim Menschen nicht selten längs oder schräg verlaufende glatte Muskelfasern, die übrigens auch im Wall, hier zirkulär angeordnet, gefunden werden. Die Papillae vallatae besitzen nur auf der oberen,

nicht an der seitlichen Fläche, sekundäre Papillen. Im Epithel der Seitenflächen der Papillae vallatae und zuweilen auch des Walles liegen die Endapparate der Geschmacksnerven, die Geschmacksknospen (s. Geschmacksorgan); im Wall finden sich zuweilen Solitärknötchen (S. 189). Die P. vallatae kommen in beschränkter Zahl (8—15) nur am hinteren Ende des Zungenrückens vor. Ihre Höhe beträgt 1—1,5 mm bei 1 bis 3 mm Breite.

Papilla foliata wird eine jederseits am hinteren Seitenrande der Zunge gelegene Gruppe von querparallelen Schleimhautfalten genannt, die durch mehr

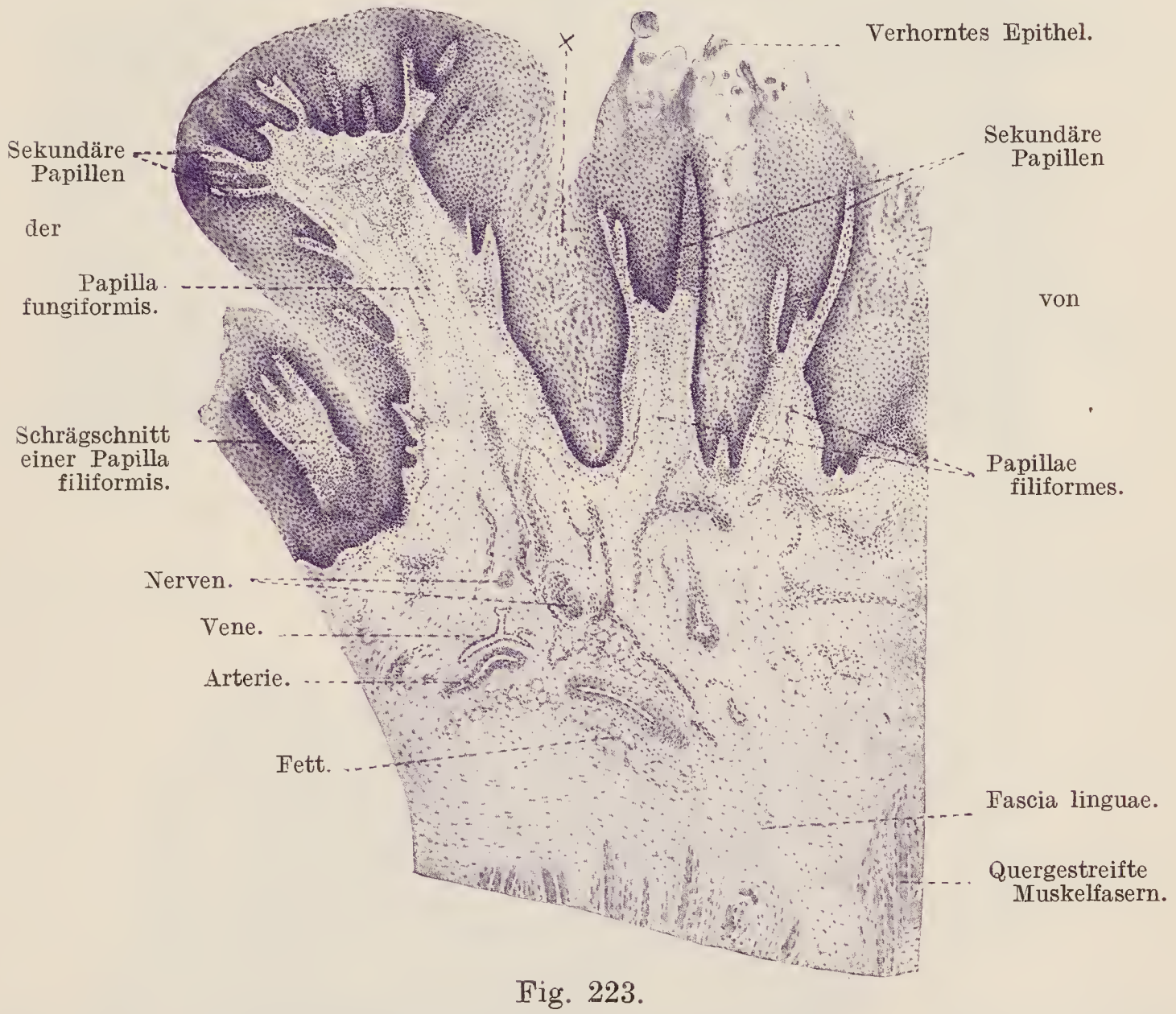

Fig. 223.

Längsschnitt der Zungenschleimhaut des Menschen. 25 mal vergrößert. × Mazeriertes Epithel (Leichenerscheinung). Technik Nr. 126, S. 359.

oder weniger tiefe Gräben voneinander getrennt und durch ihren Reichtum an Geschmacksknospen ausgezeichnet sind. Die P. foliata ist besonders beim Kaninchen entwickelt, beim Menschen aber verschiedentlich (von vorn anfangend) zurückgebildet, wobei die serösen Drüsen schwinden und dafür Fett und nicht selten adenoides Gewebe auftritt. Am lateralen Rande der Zungenwurzel finden sich die Papillae lenticulares, den Pap. fungiformes ähnelnde, aber mehr abgeplattete Gebilde, deren Tunica propria viele weiße Blutzellen enthält.

Die Submukosa ist an der Spitze und an dem Rücken der Zunge fest und derb („Fascia linguae“) und innig mit den unterliegenden Teilen verbunden.

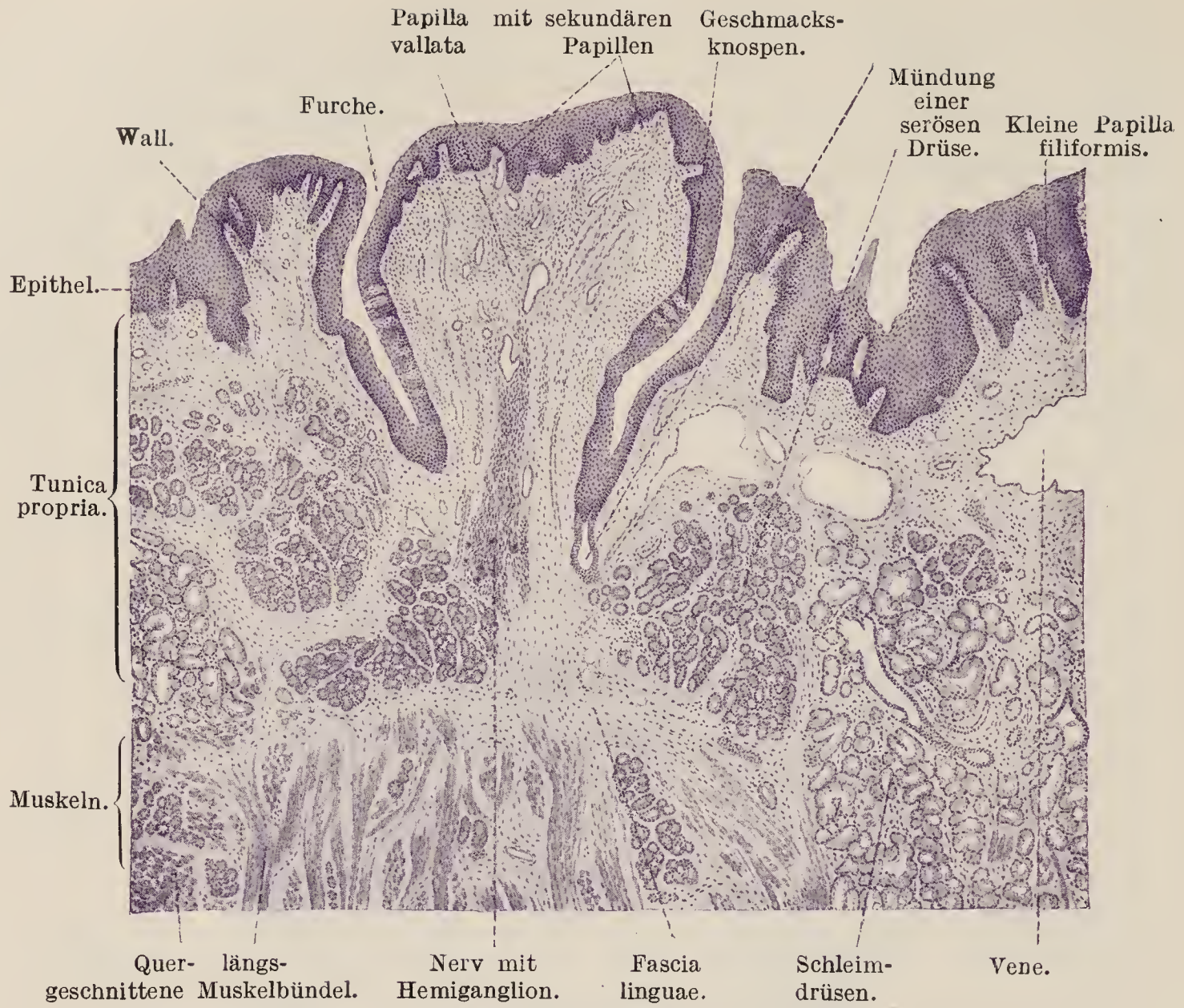

Fig. 224.

Senkrechter Schnitt durch eine Papilla vallata des Menschen. 25 mal vergr. Technik Nr. 126, S. 359.

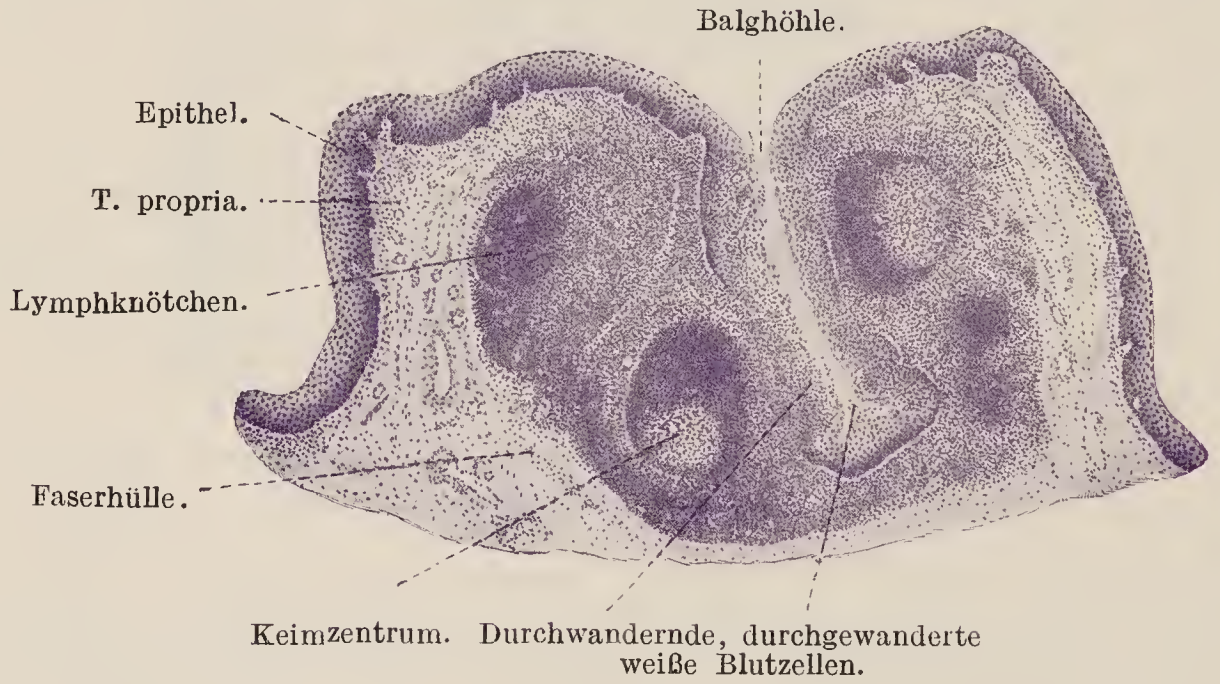

Fig. 225.

Senkrechter Schnitt durch die Mitte eines Zungenbalges des erwachsenen Menschen. 25 mal vergr. Technik Nr. 126, S. 359.

Zungenbälge (Folliculi linguales). Eine besondere Beschaffenheit gewinnt die Schleimhaut der Zungenwurzel von den P. vallatae an bis zum Kehldeckel durch die Entwicklung der Zungenbälge. Das sind kuglige, 1—4 mm große Anhäufungen adenoiden Gewebes, die, in der

obersten Schichte der T. propria gelegen, makroskopisch leicht wahrnehmbare Erhabenheiten bilden. In der Mitte derselben sieht man eine punktförmige Öffnung, den Eingang in die enge, tiefe Balghöhle, welche von einer Fortsetzung des geschichteten Epithels der Mundschleimhaut ausgekleidet wird. Rings um dieses Epithel liegt lympathisches Gewebe, welches eine verschieden große Anzahl von Knötchen mit Keimzentren (S. 185) enthält und scharf gegen das fibrilläre Bindegewebe der Tunica propria abgegrenzt ist; dieses ordnet sich bei gut ausgeprägten Bälgen

Fig. 226.

Aus einem feinen Schnitt durch einen Zungenbalg des erwachsenen Menschen. 420 mal vergrößert. Links ist das Epithel frei von Lymphozyten, rechts wandern viele Lymphozyten durch. Dadurch wird das Epithel gesprengt, man sieht größere und kleinere Reste von Epithel zwischen den breiten, durch die Lymphozyten gebahnten Straßen. Technik Nr. 126, S. 359.

in kreisförmigen Faserzügen um das adenoide Gewebe und bildet so die Faserhülle (Fig. 225).

Unter normalen Verhältnissen wandern fortwährend zahlreiche weiße Blutzellen des adenoiden Gewebes durch das Epithel in die Balghöhle und gelangen von da in die Mundhöhle, in deren Sekret sie als „Schleim- und Speichelkörperchen“ leicht gefunden werden. Das Epithel wird dabei oft vorübergehend in großer Ausdehnung zerrissen (Fig. 226) oder ist derart mit Lymphozyten infiltriert, daß seine Grenze gegen die Tunica propria nicht mehr mit Sicherheit nachgewiesen werden kann.

Drüsen. Drei Arten offener Drüsen (S. 85) sind in der Zungenschleimhaut und in den oberflächlichen Schichten der Zungenmuskulatur gelegen. Die serösen Drüsen finden sich nur in der Gegend der Papillae vallatae und foliatae (s. S. 314), die Schleimdrüsen in der Zungenwurzel, entlang der Zungenränder und in einem Felde vor der medianen Pap. vallata, die gemischte Glandula lingualis anterior (Nuhn) in der Zungenspitze, an deren Unterfläche sie mit mehreren Ausführungsgängen mündet. (Bezüglich des feineren Baues dieser Drüsen vergleiche Kap. Drüsen der Mundhöhle.)

Die Blutgefäße der Zungenschleimhaut bilden der Fläche nach ausgebreitete Netze, von welchen Zweige in sämtliche Papillen bis in die sekundären Papillen hinein sich erstrecken. An der Zungenwurzel durchbohren kleine Arterien die Faserhülle der Zungenbälge und lösen sich in Kapillaren auf, welche bis ins Innere der Knötchen hineinreichen. Die Blutgefäße der Drüsen bilden ein die Endstücke umspinnendes Kapillarnetz.

Die Lymphgefäße der Zunge sind in zwei Netzen angeordnet: ein tieferes, aus gröberen Gefäßen bestehendes, und ein oberflächliches Netzwerk, welch letzteres Lymphgefäße der Papillen aufnimmt. Sehr reichlich sind die Lymphgefäße der Zungenwurzel entwickelt, welche an den Zungenbälgen ein die Knötchen umspinnendes Netz bilden.

Die Nerven der Zungenschleimhaut (N. glossopharyngeus und N. lingualis) enthalten Ganglienzellen, die sich vereinzelt in den Papillae vallatae und im Wall, in Gruppen (sogenannten Remakscheš Hemiganglion) fast unter jeder umwallten Papille finden (Fig. 224); die Nervenenden verhalten sich teils wie die der übrigen Mundschleimhaut, teils treten sie zu den Geschmacksknospen in enge Beziehung (s. Geschmacksorgan).

II. Weicher Gaumen und Pharynx.

Der weiche Gaumen ist auf der Vorderfläche mit einem geschichteten Pflasterepithel überzogen; die mit hohen Papillen ausgestattete Tunica propria ist durch eine zusammenhängende Lage dicker elastischer Fasern von der Submukosa getrennt. In letzterer befinden sich Fettgewebe, die quergestreiften Muskeln und eine mächtige, vielfach geschlossene Lage von Schleimdrüsen, deren Körper oft tief in die Muskeln hineinreichen und deren lange Ausführungsgänge schräg abwärts gerichtet sind. Ihr feinerer Bau stimmt mit den Schleimdrüsen der Zungenschleimhaut überein. Die Rückfläche des weichen Gaumens ist eine Strecke weit vom freien Rande nach aufwärts von fettloser, sonst aber gleich beschaffener Schleimhaut überzogen; diese geht aber dann — in individuell wechselnder Höhe — in typische respiratorische Nasenschleimhaut mit gemischten Drüsen (s. Nasenhöhle) über; letztere können zuweilen bis zur Uvula herab verfolgt werden.

Die Wand des Pharynx besteht aus drei Häuten: Schleimhaut, Muskelhaut und Faserhaut. Die aus geschichtetem Pflasterepithel und einer papillentragenden Tunica propria bestehende Schleimhaut ist von der Muskelhaut durch eine starke Lage längsverlaufender elastischer Fasern scharf abgegrenzt; diese „elastische Grenzschicht" sendet die einzelne Muskelfasern umfassenden Fortsetzungen in die Muskelhaut. Sie verliert sich nach abwärts gegen den Anfang des Ösophagus; auch nach oben nimmt die Grenzschicht an Stärke ab, bildet aber da, wo die Muskulatur fehlt, eine Lage, die die bindegewebige Schleimhaut von der Submukosa trennt. Die Submukosa gewinnt kopfwärts eine bedeutende Stärke und heftet sich als Fascia pharyngobasilaris der Schädelbasis an. Zahlreiche Schleimdrüsen vom Bau der Zungenschleimdrüsen, liegen

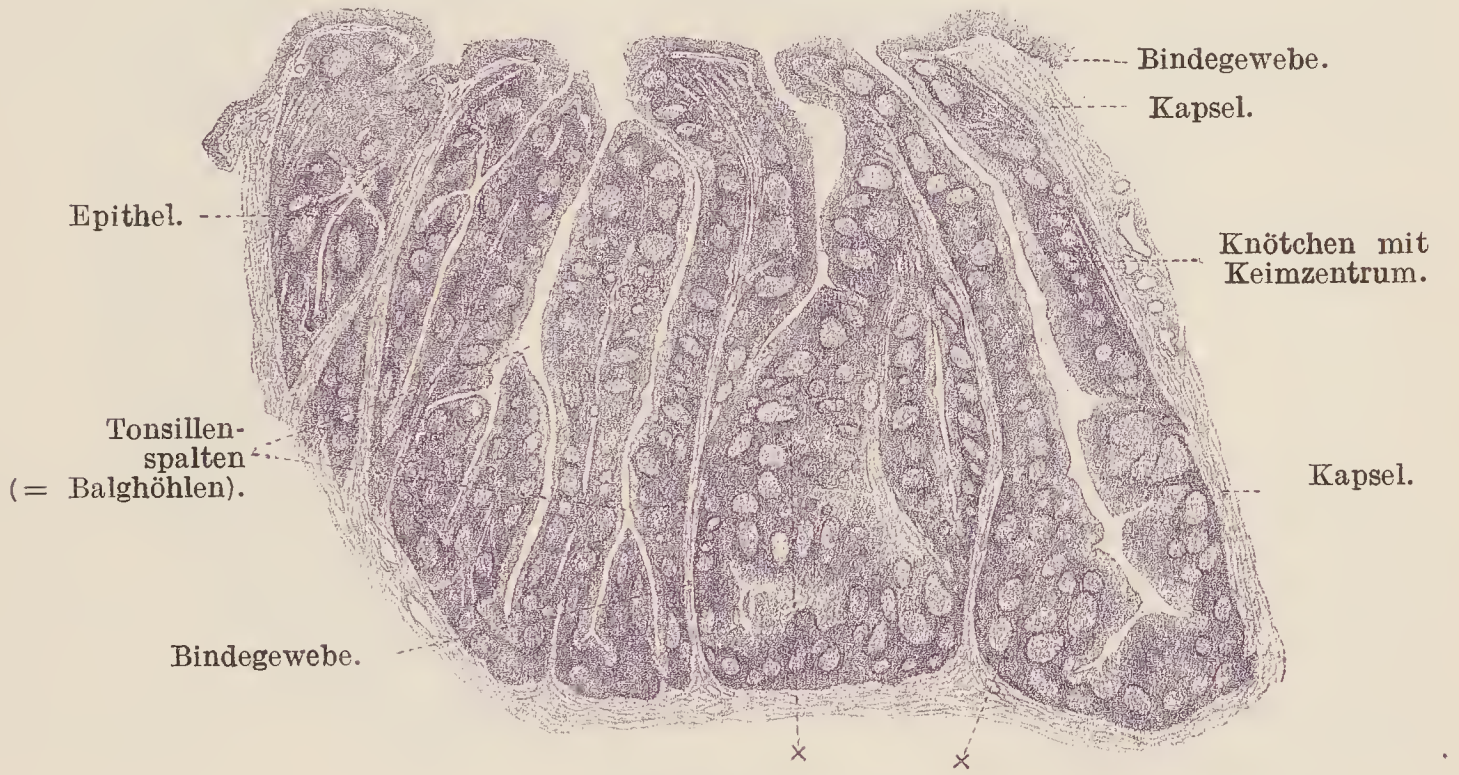

Fig. 227.

Querschnitt der Tonsilla palatina eines 23jährigen. Bei ×, × geht der Schnitt schräg durch die Schleimhaut, so daß die Knötchen in mehreren Schichten unter dem Epithel zu liegen scheinen. 4mal vergrößert. Technik Nr. 127, S. 360.

unterhalb der elastischen Grenzschicht; ihre Ausführungsgänge sind oft von Leukozytenhaufen umgeben. Auch im Pharynx findet man zugrunde gehende Schleimdrüsen. In der Pars nasalis des Pharynx geht das Epithel in mehrreihiges flimmerndes Zylinderepithel über, dessen untere Grenze ziemlichen Schwankungen unterliegt; die hier befindlichen Drüsen liegen über der Grenzschicht und stimmen im Bau mit den gemischten Drüsen der respiratorischen Nasenschleimhaut überein.

Sehr reichlich ist die Entwicklung des lymphatischen Gewebes. Dasselbe bildet zwischen beiden Gaumenbögen jederseits eine unter dem Namen Tonsilla palatina bekannte, ansehnliche Anhäufung, die hinsichtlich ihres Baues beim Menschen und bei vielen Tieren einer Summe großer Zungenbälge entspricht (s. S. 316); hier wandern so zahlreiche Lymphozyten durch das Epithel in die Balghöhlen, daß die Tonsillen als die aus-

giebigste Quelle der Speichelkörperchen zu betrachten sind. In der Nachbarschaft der Tonsille sind viele Schleimdrüsen gelegen. Auch in der Pars nasalis pharyngis ist das lymphatische Gewebe stark vertreten; es bildet am Dache des Schlundkopfes eine ansehnliche, als „Pharynxtonsille“ bekannte Masse, die hinsichtlich ihres Baues mit dem der Gaumentonsillen übereinstimmt, nur ist das lymphatische Gewebe weniger scharf von der übrigen Tunica propria abgegrenzt. Auch hier wandern viele Lymphozyten durch das Epithel. Die Entwicklung des gesamten adenoiden Gewebes der Mundhöhle und des Pharynx ist bedeutenden Schwankungen unterworfen; man faßt es auch unter dem Namen „lymphatischer Rachenring“ zusammen.

Die Muskelhaut (Mm. constrictores pharyngis) besteht aus quergestreiften Fasern, deren Anordnung in das Gebiet der makroskopischen Anatomie gehört. Die Faserhaut ist ein derbfaseriges, mit zahlreichen elastischen Fasern durchsetztes Bindegewebe. Blut-, Lymphgefäße und Nerven verhalten sich wie die der Mundhöhle.

B. Rumpfdarm.

I. Vorderarm.

1. Die Speiseröhre.

Die Speiseröhre ist nur locker mit der Umgebung verbunden; die Schleimhaut vermag sich der wechselnden Weite des Lumens dadurch anzupassen, daß sie sich in Längsfalten legt. Entsprechend kommt es hier zur Bildung einer locker gebauten, äußeren Faserhaut und zu einer deutlichen Sonderung der Mukosa von der ebenfalls aus sehr lockerem Bindegewebe bestehenden Submukosa.

Die Schleimhaut besitzt geschichtetes Pflasterepithel (Fig. 228); die papillentragende Tunica propria wird von einer Schichte längs verlaufender glatter Muskelfasern, der Muscularis mucosae, basalwärts abgeschlossen; unter dieser ist die aus lockeren Bindegewebsbündeln gewebte Submukosa gelegen, welche kleine Schleimdrüsen vom Bau der Zungenschleimdrüsen enthält.

Ihr meist schräg kardiawärts verlaufender Ausführungsgang ist vor dem Durchtritt durch die Muscularis mukosae oft ampullenartig erweitert; ihm angelagert ist im Bereich der Tunica propria oft ein Lymphknötchen. Die Zahl dieser Drüsen schwankt individuell sehr; in der oberen Ösophagushälfte sind sie in der Regel in größerer Menge vorhanden. Auch diese Drüsen zeigen nicht selten Erscheinungen des Untergangs (S. 301).

Außer diesen in der Submukosa gelegenen Drüsen finden sich in der Tunica propria des untersten Endes der Speiseröhre, in einer 1—4 mm breiten Zone, verästelte tubulöse Einzeldrüsen mit oft ampullenförmig erweitertem Ausführungsgang, der im Gegensatz zu demjenigen der submukösen Drüsen stets von der Spitze einer Papille ins Epithel tritt. Diese „Kardiadrüsen“, welche auch im anstoßenden Bereich der Magenschleimhaut vorkommen, gleichen in ihrem feineren

Bau meist den Pylorusdrüsen (S. 324) und unterscheiden sich von diesen nur durch ihre reichlichere Verästelung; dazwischen finden sich auch Magensaftdrüsen (S. 324). Gruppen ebensolcher Drüsen liegen seitlich im Anfangsteil der Speiseröhre in der Höhe zwischen Ringknorpelplatte und fünftem Trachealring, zuweilen auch weiter unten; ihre Menge ist wie diejenige der Kardiadrüsen großen individuellen Schwankungen unterworfen, in etwa 30 % der untersuchten Fälle fehlen sie gänzlich.

Solche Gruppen können bei Betrachtung mit unbewaffnetem Auge wie Erosionen aussehen, dann nämlich, wenn an solchen Stellen das Oberflächenepithel kein geschichtetes Pflasterepithel, sondern Magenepithel (S. 322) ist. Möglicherweise geben die Ampullen Veranlassung zur Entstehung von Zysten.

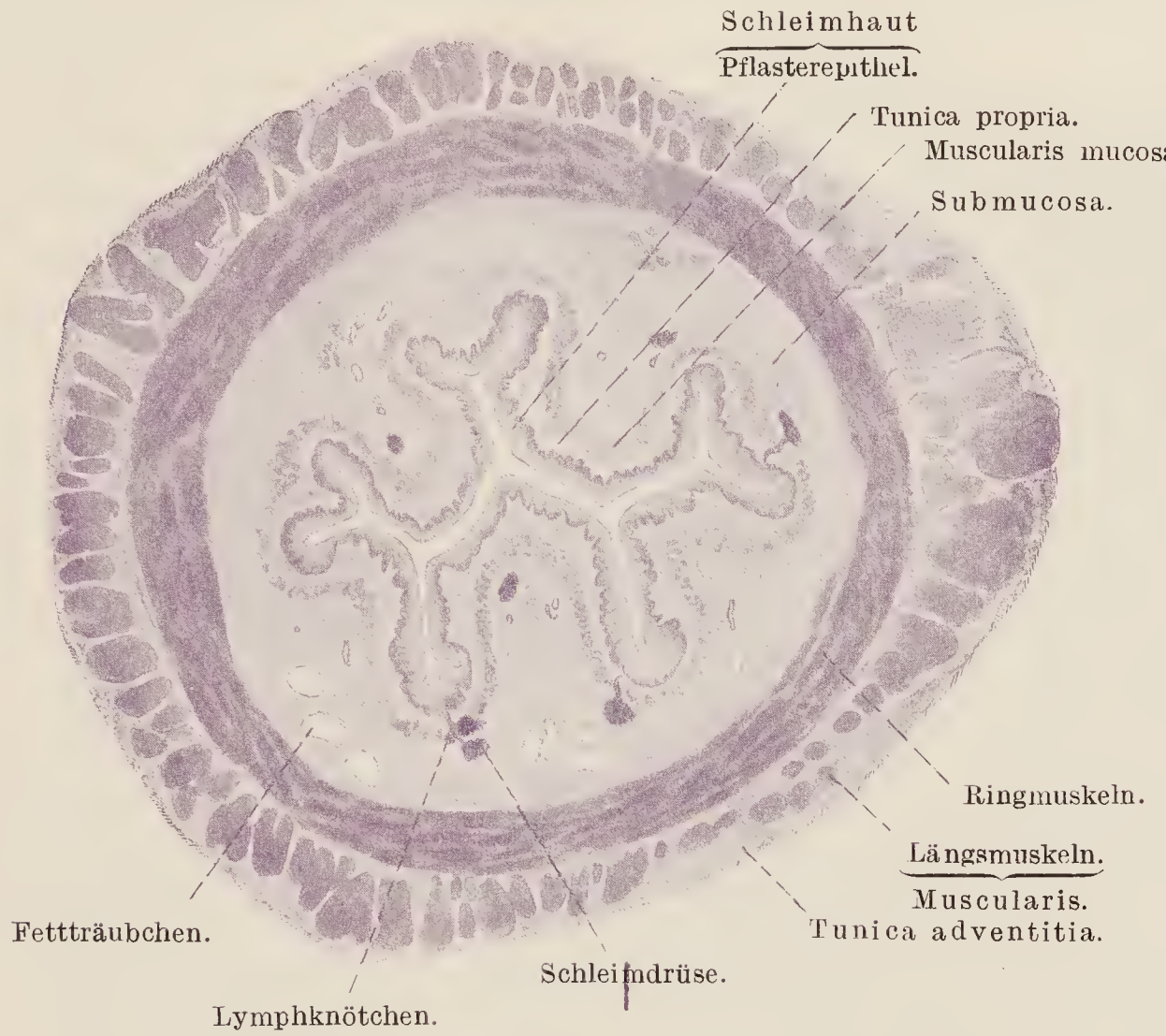

Fig. 228.

Querschnitt der menschlichen Speiseröhre oberhalb der Mitte. 5mal vergrößert. Technik Nr. 110, S. 289.

Die Muskelhaut besteht im Halsteile der Speiseröhre aus quergestreiften Muskelfasern, an deren Stelle weiter unten glatte Muskelfasern treten. Sie sind hier in zwei Lagen, einer inneren, nicht überall genau quer verlaufenden Ring- und einer dickeren äußeren, nicht kontinuierlichen Längsfaserlage gerodnet. Die Faserhaut (Tunica adventitia) besteht aus derbem, mit zahlreichen elastischen Elementen untermischtem Bindegewebe. Die Blutgefäße verhalten sich wie die des Pharynx. Die aus der tieferen Schleimhautschicht entspringenden Lymphgefäße stehen mit den Lymphgefäßen der Muskelhaut nicht in direkter Verbindung. Die Nervenstämmchen, denen kleine Gruppen von Ganglienzellen beigegeben sind, bilden zwischen Ring- und Längsmuskellage ein netzförmiges Geflecht (s. Plexus myentericus S. 339).

2. Der Magen.

Vom Magen an gewinnt die Schleimhaut des Verdauungstraktus neue Aufgaben. Nunmehr spielt die Schutzfunktion des Epithels eine geringere Rolle, als die Aufgabe, den Stoffaustausch zwischen dem Lumen und dem Körperbindegewebe nach Möglichkeit zu erleichtern: das Epithel ist hier einschichtig. Gleichzeitig ist der Drüsenapparat im Magen und im Anfangsteil des Dünndarms zusammen mit den diesen Abschnitten beigeordneten großen Drüsen auf die Absonderung spezifischer Verdauungssekrete eingestellt, während die Schleimdrüsen im Ösophagus wesentlich nur der Gleitung der Bissen dienen. Die mächtige, eigenartige Muskulatur des Magens dient zudem der mechanischen Durchmengung der Speisen.

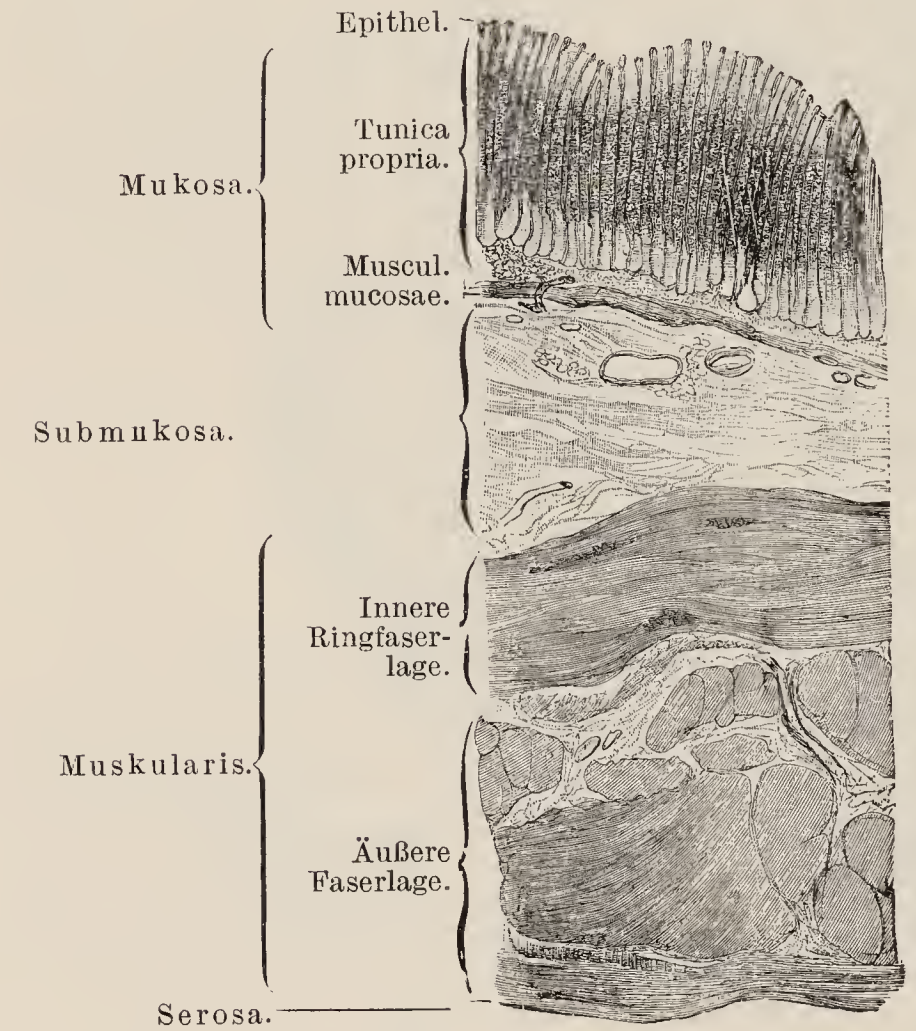

Fig. 229.

Senkrechter Schnitt quer durch die Magenwand des Menschen. 15 mal vergrößert. Die T. propria enthält so dicht nebeneinander stehende Drüsen, daß ihr Gewebe nur am Grunde der Drüsen gegen die Muscularis mucosae sichtbar ist. Technik Nr. 110, S. 289.

1. Die Schleimhaut des Magens ist durch ihre rötlichgraue Farbe von der weißen Speiseröhrenschleimhaut scharf abgesetzt und zeigt auch am nicht kontrahierten Magen (hauptsächlich am Pylorus) feine Furchen und vertiefte Felder (Areolae gastricae), in welche die Magengrübchen münden (Fig. 230). Epithel, das zahlreiche Drüsen bildet, Tunica propria und Muscularis mucosa sind wieder die drei Bestandteile, die die Schleimhaut zusammensetzen (Fig. 229).

Das Epithel ist einfaches Zylinderepithel, dessen Elemente Schleim produzieren.

Man kann an ihnen meist zwei Abschnitte unterscheiden, einen oberen, hauptsächlich schleimigen, den Zentralkörper einschließenden und einen unteren, zytoplasmatischen Abschnitt, welch letzterer den ovalen oder runden oder selbst platten Kern enthält. Die Ausdehnung des schleimigen Abschnittes (= der Sekretsammelstelle) ist je nach dem Funktionsstadium sehr verschieden.

Die Tunica propria besteht aus einer Mischung von fibrillärem und retikulärem Bindegewebe, elastischen Fasern und aus einer sehr wechselnden Menge von weißen Blutzellen, die, zuweilen in dichten Haufen beisammenliegend, Solitärknötchen bilden.

Diese überschreiten zum Teil das Gebiet der Schleimhaut und reichen bis in die Submukosa. Aber auch in den oberen Lagen ist der Gehalt des Stützgewebes an freien Zellen, wenn auch wechselnd, doch stets bedeutend; unter diesen fallen

zahlreiche Plasmazellen und azidophil granulierte Zellen, denen zwei kleine chromatinreiche Kerne eigen sind, besonders auf (Fig. 43).

Die T. propria enthält so zahlreiche Drüsen, das ihr Gewebe nur auf schmale Scheidewände zwischen und eine dünne Schichte unter den Drüsen beschränkt ist. Im Pylorusteile stehen die Drüsen weiter auseinander; die dort ansehnlich entwickelte Tunica propria erhebt sich nicht selten zu faden- oder blattförmigen Zotten.

Man unterscheidet zwei Arten von Magendrüsen; die eine Art ist vorzugsweise im Körper und im Fundus des Magens gelegen, man nennt sie

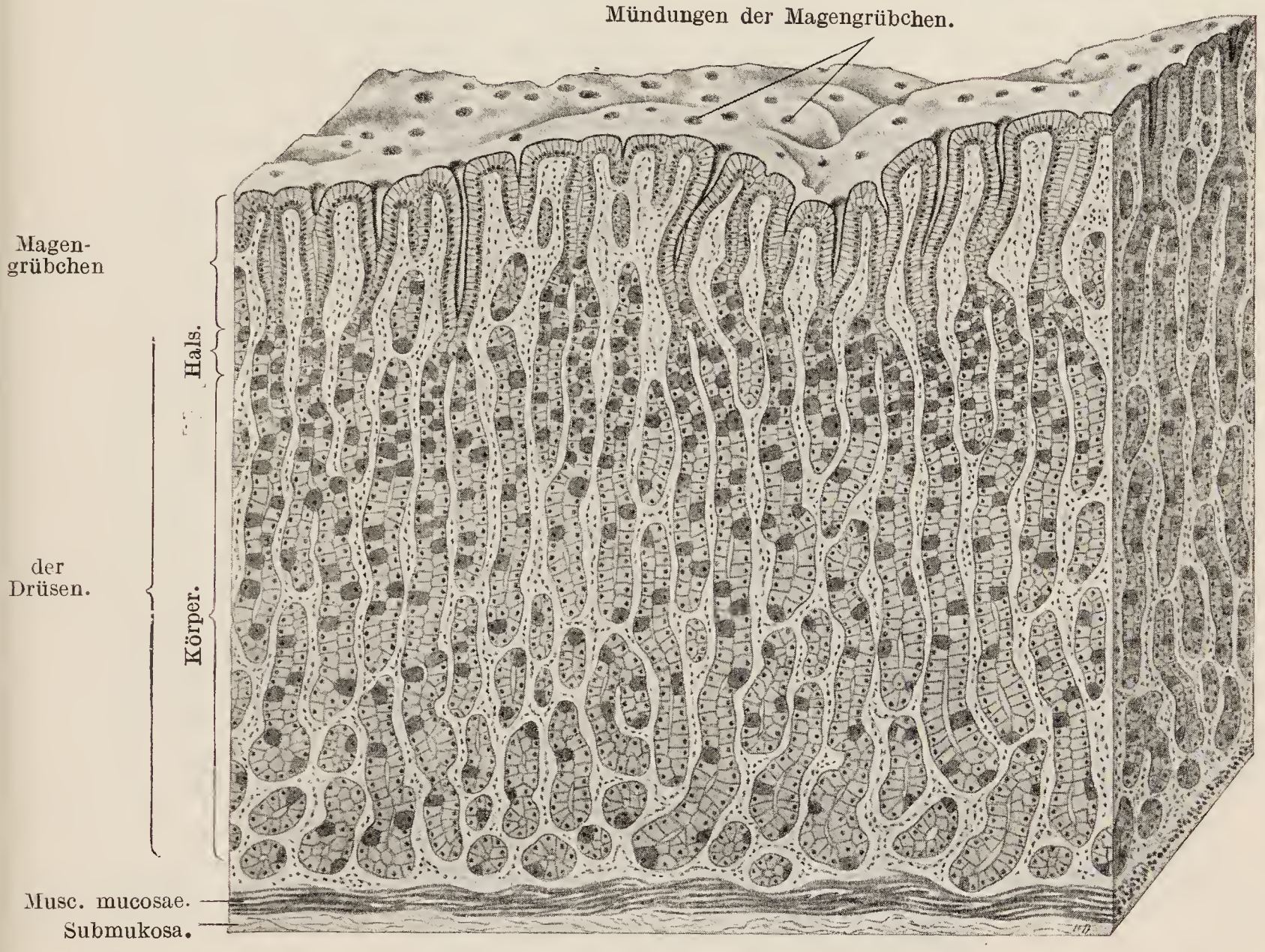

Fig. 230.
Magenschleimhaut halbschematisch; dem Bilde liegen Schnitte durch die menschliche Magenschleimhaut und ein bei 150facher Vergrößerung rekonstruiertes Modell (Frl. stud. med. Kaunhoven und Frl. stud. med. Stein) der Grübchen zugrunde.

Glandulae gastricae propriae (Magensaftdrüsen, Fundusdrüsen), die andere Art ist nur auf die schmale Regio pylorica beschränkt, diese Drüsen heißen Pylorusdrüsen. Beide sind einfache oder mehrfach (besonders die Pylorusdrüsen) geteilte Einzeldrüsen (s. S. 88), welche allein oder zu mehreren in grubige Vertiefungen der Schleimhautoberfläche, in die Magengrübchen (Foveolae gastricae) münden; der in diese sich einsenkende Teil der Drüse wird Hals, der darauffolgende Teil Körper, das blinde Ende Grund genannt (Fig. 230). Jede Drüse besteht aus einer Membrana propria und aus Drüsenzellen.

Die Fundusdrüsen, einfache oder verästelte, tubulöse Einzeldsenrü. haben zweierlei Zellen: Hauptzellen und Belegzellen.

Die Hauptzellen sind hellere, kubische oder kurzzylindrische Zellen, deren körniges Zytoplasma einen kugligen Kern umgibt; sie sind sehr zart und vergänglich. Die Belegzellen sind meist bedeutend größer, dunkler, von rundlich eckiger Gestalt; ihr feinkörniges Zytoplasma umgibt einen etwas größeren, rundlichen, oft doppelten Kern. Die Belegzellen sind besonders durch die Fähigkeit, sich mit Anilinfarben intensiv zu färben, ausgezeichnet. Die Verteilung beider Zellenarten ist keine gleichmäßige; die Hauptzellen bilden die Hauptmasse der Drüsenschläuche, die Belegzellen sind unregelmäßig verteilt; in besonders reichlicher Menge finden sie sich in Hals und Körper. Hier liegen sie in einer Reihe mit den Hauptzellen; gegen den Drüsengrund zu jedoch sind die Belegzellen aus der Reihe der Hauptzellen gegen die Peripherie gedrängt, ohne indessen vom Lumen ganz abgerückt zu sein, denn ein kurzer einfacher oder mehrfacher vom Lumen ausgehender Seitenkanal (ein zwischenzelliges Sekretkanälchen) reicht zwischen den Hauptzellen bis zur Belegzelle (Fig. 231). Mit Hilfe der Reaktion Golgis, welche auch Sekrete schwärzt, erkennt man am leichtesten, daß die Seitenkanälchen mit einem Büschel oder mit einem korbartigen Netzwerk binnenzelliger Sekretkanälchen zusammenhängen, das in jeder Belegzelle sich ausbreitet (Fig. 32 und Fig. 232). Den Hauptzellen fehlen binnenzellige Sekretkanälchen, dagegen finden sich hier kurze zwischenzellige Sekretkanälchen.

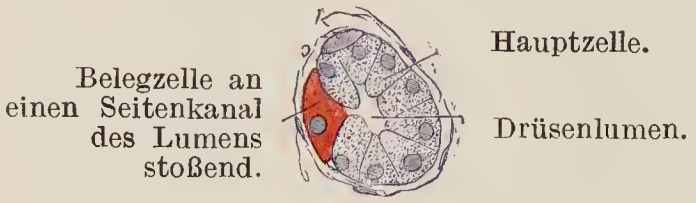

Fig. 231.
Querschnitt einer Fundusdrüse des Menschen. 240 mal vergr. Technik Nr. 129, S. 360.

Fig. 232.
Stück eines Schnittes durch die Fundusschleimhaut eines Hingerichteten. 230 mal vergrößert. 3 Stücke von Fundusdrüsen mit geschwärzten Sekretgängen. Technik Nr. 120, S. 358.

Die in oft tiefe Magengrübchen mündenden Pylorusdrüsen (Fig. 233) sind verästelte Einzeldrüsen; sie haben fast durchaus zylindrische, mit rundlichem, der Zellbasis nahegerücktem Kern versehene Zellen, welche in der intermediären Zone (d. i. die Grenzzone zwischen Pylorus- und Fundusschleimhaut) so sehr den Hauptzellen gleichen, daß sie mit diesen verglichen worden sind. Es läßt sich indessen an mit Müllerformol fixierten und mit polychromem Methylenblau gefärbten Präparaten nachweisen, daß beide Zellarten verschieden sind. In den Pylorusdrüsen finden sich nur kurze, zwischenzellige Sekretkanälchen.

Die Entwicklung des Sekrets ist sowohl bei Haupt- wie bei Belegzellen an die Bildung von Granula geknüpft (S. 84). Im Zustande der Verdauung sind die Hauptzellen sowohl wie die Pylorusdrüsenzellen dunkler, der Kern letzterer ist mehr in die Mitte der Zelle gerückt; die Sekretkanälchen der Belegzellen sind praller gefüllt, breiter; letztere zeigen nach reichlichen Mahlzeiten häufig Vakuolen, welche durch rasche, reichliche Bildung des Sekretes, das nicht schnell genug durch die

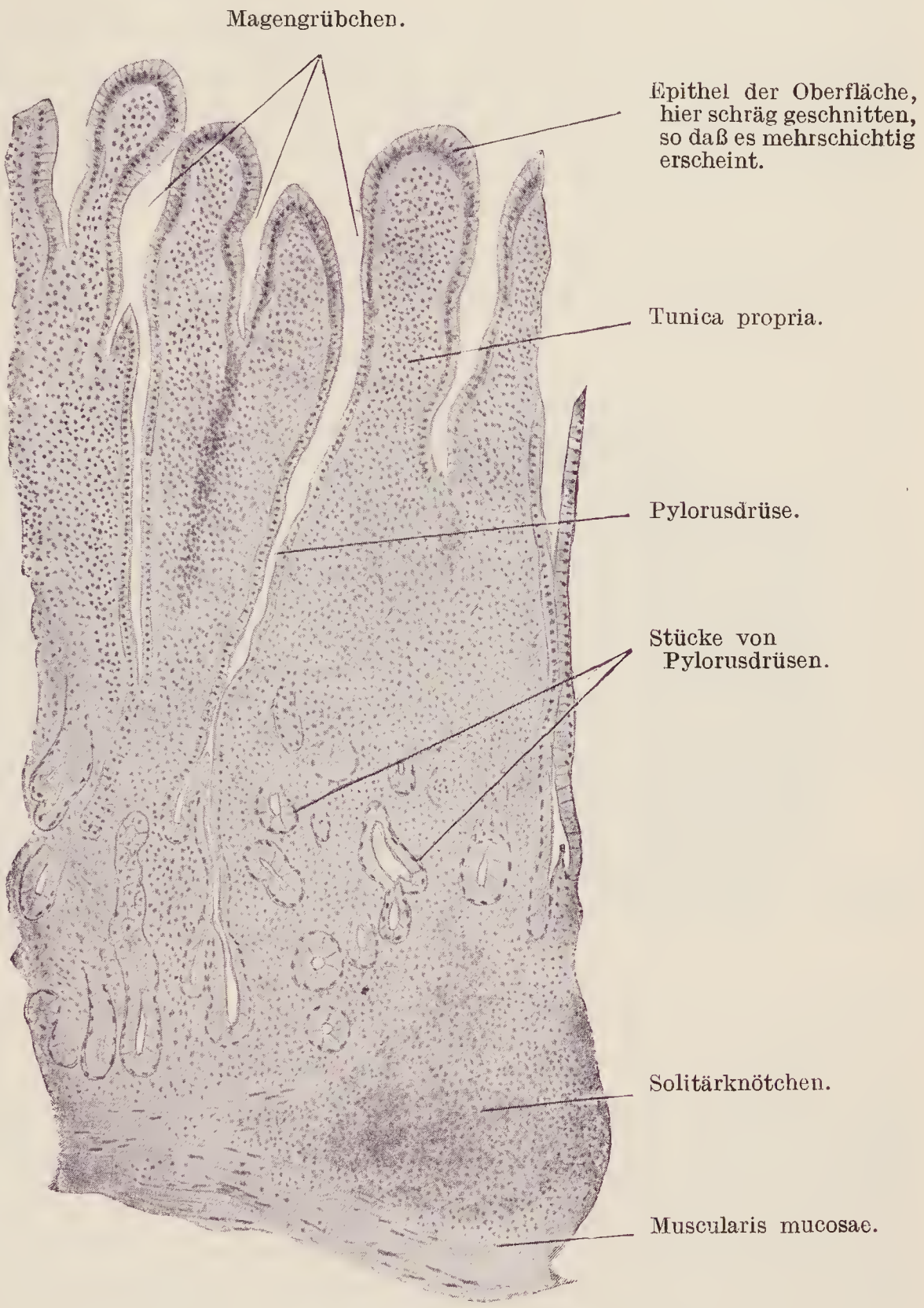

Fig. 233.

Senkrechter Schnitt durch die menschliche Pylorusschleimhaut. 70 mal vergr. Technik Nr. 110, S. 289.

gewöhnlichen Sekretkanälchen abfließen kann, entstanden sind. Nach 24stündigem Hungern fand man bei Hunden und Katzen einen Teil der Belegzellen ohne binnenzellige Sekretkanälchen, was für ihre Unbeständigkeit spricht. Im Bereich der Kardia wie des Pylorus finden sich kleine Schleimhautinseln, die in ihrem feineren Bau oder wenigstens in ihrem Epithel vollkommen demjenigen des Dünndarms gleichen.

Die Muscularis mucosae besteht aus zwei oder drei in verschiedener Richtung sich deckenden Lagen glatter Muskelfasern, von denen einzelne Züge in wechselnder Menge sich abzweigen, um in senkrechter oder schräger Richtung zwischen den Drüsenschläuchen emporzusteigen (Fig. 230). Ihre Kontraktion soll zu dem als „État mamellonné" bekannten Zustand führen, der nichts mit den oben (S. 322) beschriebenen Furchen der Schleimhaut zu tun hat. Diese Muskelzüge nehmen gegen den Pylorus an Mächtigkeit zu und bilden an der Pylorusgrenzzone förmliche Gitter. Zahlreiche, feine elastische Fasern liegen zwischen den Muskelfasern.

Die Submukosa besteht aus lockeren Bindegewebsbündeln, (zuweilen) kleinen Anhäufungen von Fettzellen und elastischen Fasern, die an Kardia und Fundus spärlich, im Pylorus dagegen reichlich sind.

Muskelhaut. Nur am Pylorusteile lassen sich zwei deutlich gesonderte Schichten, eine starke innere Ringschicht und eine schwächere äußere Längsschicht glatter Muskelfasern, unterscheiden; in den anderen Regionen des Magens wird der Verlauf durch Übertreten der Muskelschichten des Ösophagus auf den Magen, sowie durch die im Verlaufe der Entwicklung erfolgende Drehung des Magens sehr kompliziert; Durchschnitte ergeben dann in allen möglichen Richtungen getroffene Faserbündel (Fig. 229). (Siehe weiter in den Lehrbüchern der makroskopischen Anatomie.)

Die elastischen Fasern sind in der Muskelhaut reichlich entwickelt in der Kardia, wo sie wohl in Ermanglung eines eigenen Sphinkter den Tonus der Muskulatur wesentlich unterstützen; spärlich dagegen im Pylorus.

Serosa s. Bauchfell (S. 356).

Gefäße und Nerven s. S. 337 und ff.

II. Mitteldarm.

Duodenum, Jejunum und Ileum.

Während das Epithel der Magenschleimhaut mit den zahlreichen Einsenkungen und Drüsen als Typus für die Ausgestaltung einer Sekretionsfläche angesehen werden kann, ist im gesamten Dünndarm eine ausgesprochene Resorptionsfläche ausgebildet: im Magen möglichst umfangreiche Oberflächenbildung des Epithels nach dem Blutgefäßbindegewebsapparat, im Dünndarm extreme Oberflächenentfaltung nach dem Lumen.

Die Oberflächenvergrößerung wird erreicht 1. durch die Bildung der Plicae circulares (Kerkringi), die in den oberen Dünndarmabschnitten am deutlichsten sind und in einer Faltung der gesamten Schleimhaut bestehen (Fig. 235); sie sind makroskopisch ohne weiteres sichtbar, 2. dienen der Oberflächenvergrößerung des Epithels die Villi intestinales (Zotten), makroskopisch eben noch wahrnehmbar. Sie sind ein leicht erkennbares Formelement (Fig. 234), das die Dünndarmschleimhaut auf den ersten Blick charakterisiert.

Mit dem Magen gemeinsam hat der Dünndarm die intraperitoneale Lage und die Kontraktilität, so daß wir, durch eine Submukosa mit der Schleimhaut verbunden, die Muskularis, als äußeren Abschluß endlich die Serosa an ihm vorfinden (letzteres mit Ausnahme der extraperitoneal gelagerten Abschnitte des Duodenums).

Feinerer Bau der Darmwand.

Das Oberflächenrelief der Schleimhaut wird von den Zotten und den Krypten beherrscht; erstere sind Erhebungen des Epithels über, letztere Einsenkungen des Epithels unter das Niveau der Oberfläche (Fig. 234).

Die Zotten sind ca. 1 mm hoch und besitzen eine unregelmäßige Gestalt; diese kann zylindrisch sein (besonders häufig in den unteren Dünndarmabschnitten),

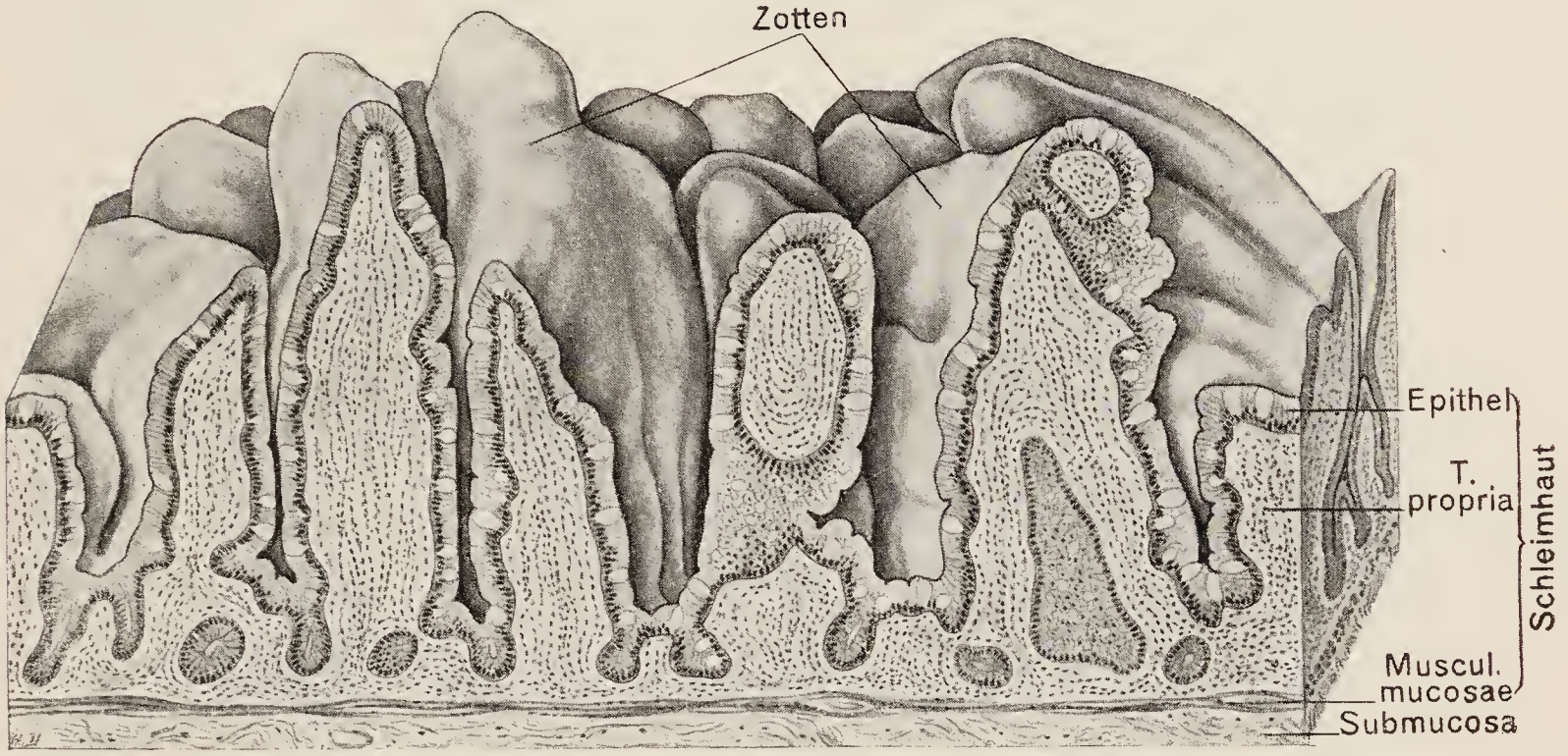

Fig. 234.

Schleimhaut des menschlichen Dünndarms; nach einem bei 150facher Vergrößerung hergestellten Modelle. (Herr stud. med. Baumann). Die Schnittflächen sind halbschematisch ausgezeichnet (vgl. auch Fig. 230).

in dem oberen Teil, besonders im Duodenum sind sie mehr blattförmig. Auch kommen sogenannte Zwillings- und Drillingszotten (M. Heidenhain) vor, bei denen auf einer umfänglicheren Erhebung der Tunica propria mehrere kleinere Zotten aufsitzen. Auch besitzen die Zotten eine ausgiebige Kontraktilität durch Muskelfasern in der Tunica propria, wodurch die Gestalt erheblich beeinflußt wird. Gegen das untere Dünndarmende zu nehmen die Zotten an Höhe und Häufigkeit allmählich ab, am Ende des Ileum sind sie niedrig, stehen in größeren Abständen und verschwinden schließlich gänzlich auf der dem Dickdarm zugewendeten Fläche der Valvula coli.

Die Krypten sind vom Pylorus abwärts in der ganzen Länge des Darmes zu finden. In der ursprünglichsten Form bestehen sie noch bei Fischen, wo sie dadurch zustande kommen, daß der Länge des Darmes parallel verlaufende Schleimhautfalten durch kleine Querfalten miteinander verbunden werden. Senkrechte Durchschnitte dieser seichten Vertiefungen geben das Bild eines kurzen, weiten Schlauches.

Bei den Säugetieren sind die Krypten tiefer, ihr Lumen ist enger; dicht nebeneinander gereiht erscheinen sie unter dem Bilde einfacher, tubulöser Drüsen. Als solche könnten sie aber nur betrachtet werden, wenn ihre epitheliale Auskleidung ein spezifisches Sekret lieferte, was nicht erwiesen ist. Beim Menschen und bei Nagern finden sich im Grunde der Krypten kleine Gruppen körnchenhaltiger Zellen (Panethsche Zellen), die als spezifische Epithelzellen aufzufassen sind (Fig. 236). Daraus ergibt sich jedoch keineswegs die Berechtigung, alle Darmkrypten als Drüsen zu betrachten, denn die Panethschen Zellen fehlen nicht nur den Fleischfressern

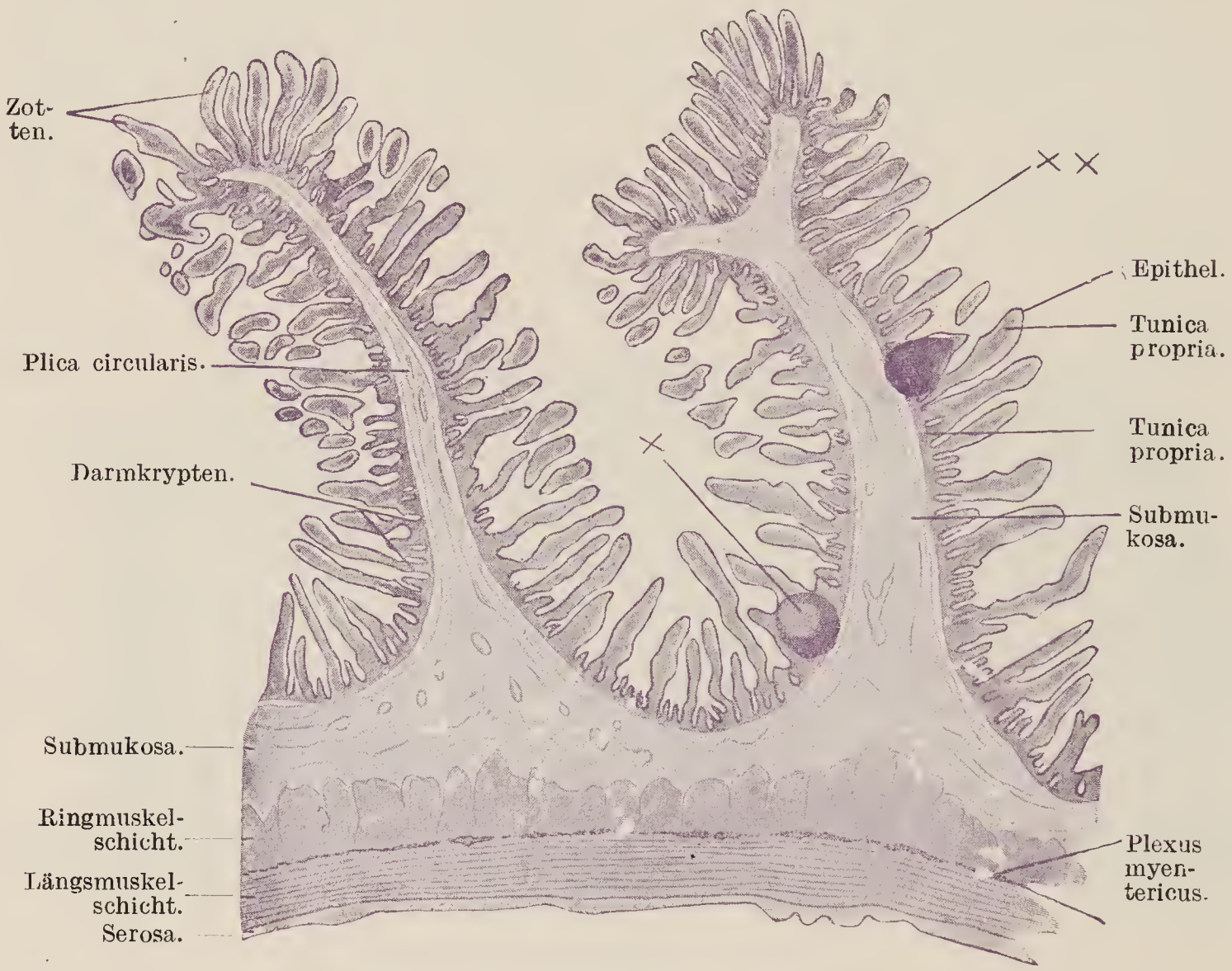

Fig. 235.

Senkrechter Längsschnitt durch das Jejunum des erwachsenen Menschen. 16 mal vergrößert. Die rechte Falte trägt zwei kleine, nicht in die Submukosa herabreichende Solitärknötchen, von denen das linke ein Keimzentrum × zeigt. An vielen Zotten hat sich das Epithel vom bindegewebigen Zottenkörper etwas abgehoben, so daß ein heller Raum zwischen beiden besteht × ×. Die einzelnen, mit den Zotten nicht zusammenhängenden Körper (besonders zahlreich links neben „Plica circularis") sind Stücke von Zotten, die gebogen waren und deshalb nicht in ihrer ganzen Länge durchschnitten sind. Technik Nr. 131, S. 362.

gänzlich, sondern sie sind selbst beim Menschen nur im Ileum ausnahmslos zu finden, fehlen dagegen in den Krypten des Duodenum wie des Processus vermiformis vielfach und in denen des Dickdarms des Erwachsenen völlig. Aber selbst die Anwesenheit der Panethschen Zellen in den Ileumkrypten gibt uns kein Recht, die ganze Krypte als Drüse zu bezeichnen; nur ihr blindes Ende ist einer Drüse vergleichbar, der ganze große, darüber gelegene Abschnitt ist dasselbe, was im Bereich des Magens das Magengrübchen ist. Trotzdem ist der Name Darmdrüsen (Lieberkühn) beibehalten worden.

Die Krypten des Mitteldarmes sind 0,1—0,3 mm lang. Ihr blindes Ende reicht bis zur Muscularis mucosae.

In vereinzelten Fällen erstrecken sie sich bis in die Submukosa hinein; sie liegen dann stets in einem Lymphknötchen. Derartige tiefe Krypten sind besonders bei der Katze zu sehen.

Das Epithel, welches die ganze freie Oberfläche der Schleimhaut überzieht, die Zotten umhüllt und sich auch in die Tiefe der Krypte einsenkt, ist ein einschichtiges Zylinderepithel (Fig. 23), dessen Elemente in ausgebildetem Zustande ein körniges Zytoplasma, einen meist ovalen im basalen Drittel der Zelle liegenden Kern und eine Membran (?) besitzen. Die freie Oberfläche trägt einen für die Darmepithelzelle charakteristischen, bald homogenen, bald feinstreifigen Kutikularsaum (vgl. S. 80).

Das Epithel nimmt sicher einen regen Anteil an den Resorptionsvorgängen; nur sind wir über den morphologischen Vorgang der Resorption nicht aufgeklärt. Nach reichlicher Fettfütterung enthält das Zytoplasma Fettropfen, die während der Resorption gespeichert werden. Ob dabei und während der Resorption anderer Stoffe die Plastosomen beteiligt sind, ist zweifelhaft. Der Kutikularsaum dürfte als Schutz gegen das Eindringen gröberer Partikel zu gelten haben (vgl. S. 80).

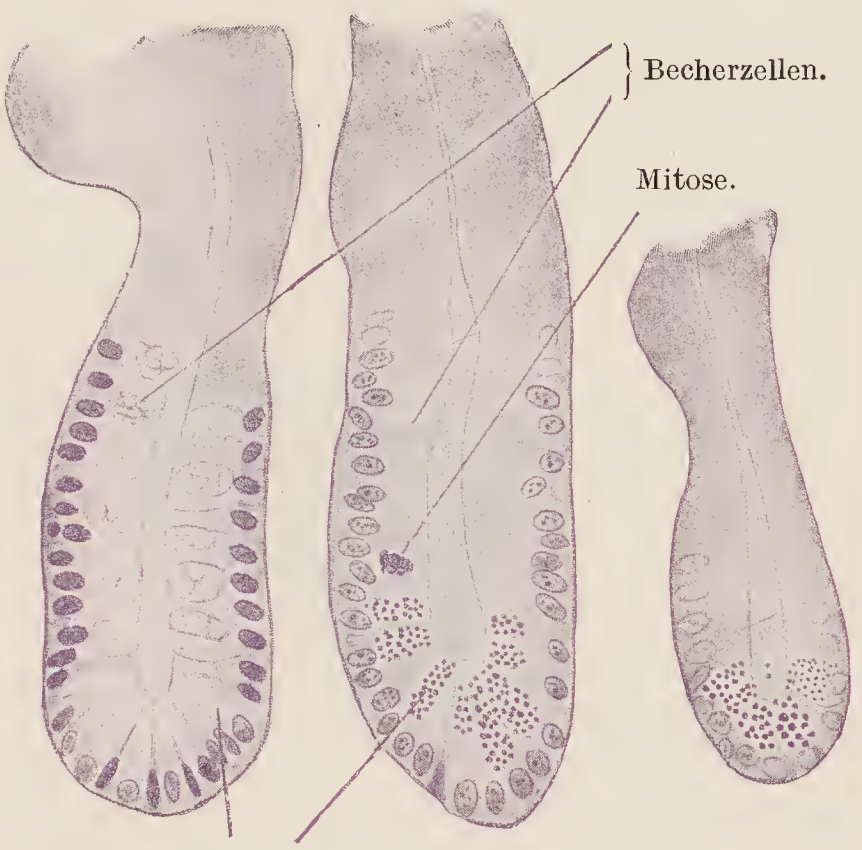

Fig. 236.

Drei Darmkrypten aus Schnitten des Ileum, die beiden großen vom Menschen, die kleine von der Maus. 390 mal vergrößert. Die linke Krypte aus einem mit Zenkerscher Flüssigkeit fixiertem Präparat, die beiden rechten nach Technik Nr. 131, S. 362.

Durch die Fixation zieht sich gewöhnlich das Zottenstroma aus dem Epithelschlauch basalwärts etwas zurück, so daß größere oder kleinere Spalten zwischen Bindegewebe und Epithel entstehen („Grünhagensche Räume"); von manchen Autoren werden sie als normale Spalträume betrachtet, wogegen aber die Ergebnisse am Dünndarm vieler Tiere sprechen.

Die Regeneration des Epithels findet nur in den Darmkrypten statt, wo (durch mitotische Teilung) fortwährend neue Zellen gebildet werden, welche zum Ersatz der auf der freien Schleimhautoberfläche zugrunde gehenden Epithelzellen allmählich in die Höhe rücken. Es finden sich somit die jüngsten Generationen von Epithelzellen in den Krypten, die ältesten auf der freien Schleimhautfläche, im Dünndarm auf den Zottenspitzen. Im Darmepithel finden sich in sehr wechselnden Mengen Becherzellen; dieselben haben eine rundlich ovale, nicht selten kelchglasähnliche Form, ihr oberer, der Darmoberfläche zugekehrter Teil wird in verschieden großer Ausdehnung von dem zu Schleim umgewandelten Zyto-

plasma eingenommen, der Kern mit dem übrigen Zytoplasma liegt an der Basis der Zelle; ein Kutikularsaum fehlt den Becherzellen; an dessen Stelle befindet sich eine scharfbegrenzte, kreisförmige Öffnung (Fig. 238), durch welche der Schleim auf die Darmoberfläche sich ergießt. Die Becherzellen sind aus gewöhnlichen Darmepithelzellen hervorgegangen; unter geeigneten Umständen kann jede junge Darmepithelzelle zu einer Becherzelle werden, indem sie Schleim produziert.

Im Beginne dieser Umwandlung entstehen an dem dem Lumen zugekehrten Zellende sogenannte Prämuzinkörnchen, zwischen denen nur noch zarte Zytoplasmawände stehen bleiben. Mit der Vergrößerung dieser „Sekretsammelstelle" bekommt die Zelle ihre bauchige Form. Gleichzeitig gehen am Kerne spezifische Veränderungen vor sich, die in einer Formänderung und Verdichtung der färbbaren Substanz bestehen. Nun öffnet sich das periphere Zellende und die Körnchen strömen, eingehüllt in glasig umgewandeltes Zytoplasma aus der Zelle aus und verbreiten sich über die Oberfläche des Epithels (Fig. 237). Nach Versiegen dieser Sekretion schrumpft der Zellrest zu einer sogenannten schmalen Zelle zusammen, wobei es zweifelhaft ist, ob diese dem Untergange geweiht ist, oder ob sie von neuem

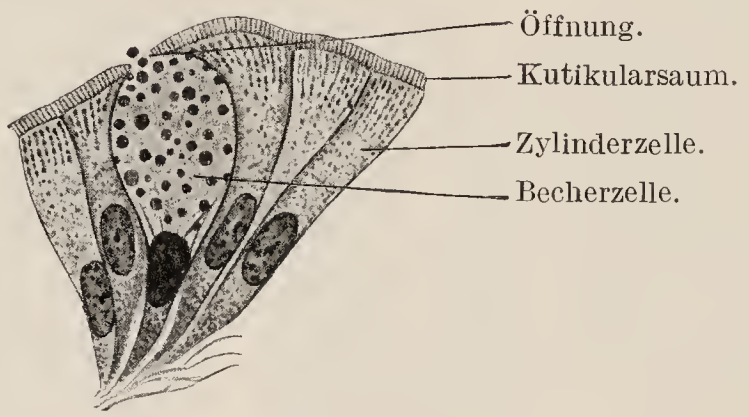

Fig. 237.
Becherzelle mit Prämuzingranulis; aus dem Dünndarm einer weißen Maus. 750 mal vergrößert. Technik Nr. 131, S. 362. (Eisenhämatoxylin.)

mit der Sekretion beginnen oder endlich sich in eine gewöhnliche Zylinderzelle zurückverwandeln kann (sogenannten Stiftzellen Fig. 30, S. 84.).

Die gewöhnlich mit Zenkerscher Flüssigkeit oder ähnlichen Mitteln fixierten Präparate zeigen die Körnchen nicht; diese sind aber in überlebenden Präparaten und nach Formol-Alkoholfixation oft sehr schön zu beobachten (Fig. 237).

Die einzelnen Stadien der Sekretion liegen in gesetzmäßiger Reihenfolge, und zwar so, daß die älteren Stadien stets höher, den Zottenspitzen näher (Fig. 238) gelegen sind, als die jüngsten Stadien, die in den Darmdrüsen gefunden werden.

Zwischen den Epithelzellen findet man in verschiedenen Mengen einwandernde H. Leuko- und Lymphozyten, welche aus der unterliegenden Tunica propria stammen.

Die Tunica propria bildet die Körper der Zotten und füllt die Räume zwischen den Darmdrüsen aus, an deren blindem Ende sie sich in dünner Lage sammelt. Sie besteht vorwiegend aus retikulärem und fibrillärem, mit elastischen Fasern untermischtem Bindegewebe, das sehr wechselnde Mengen von Lymphozyten, Plasmazellen und eosinophilen Zellen enthält.

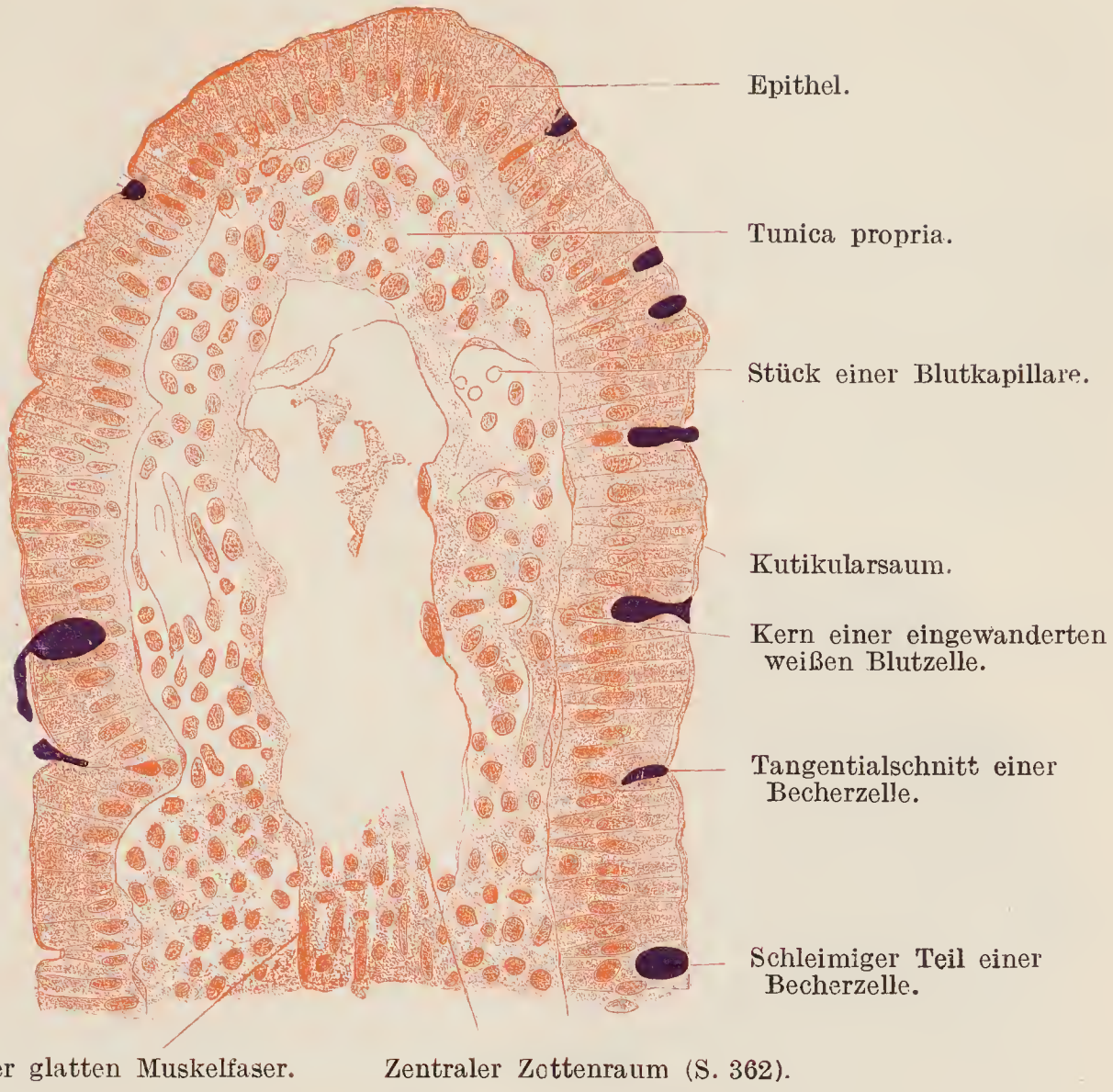

Fig. 238.

Längsschnitt durch die Zottenspitze eines jungen Hundes, 360 mal vergrößert. Die Becherzellen enthalten um so weniger Schleim (blau gefärbt), je näher sie der Zottenspitze liegen. Das Lumen des zentralen Zottenraumes ist nur oben an seinem blinden Ende vom Schnitt getroffen, unten ist nur dessen Wand, welcher glatte Muskelfasern anliegen, angeschnitten. Technik Nr. 131 (Schleimfärbung), S. 362.

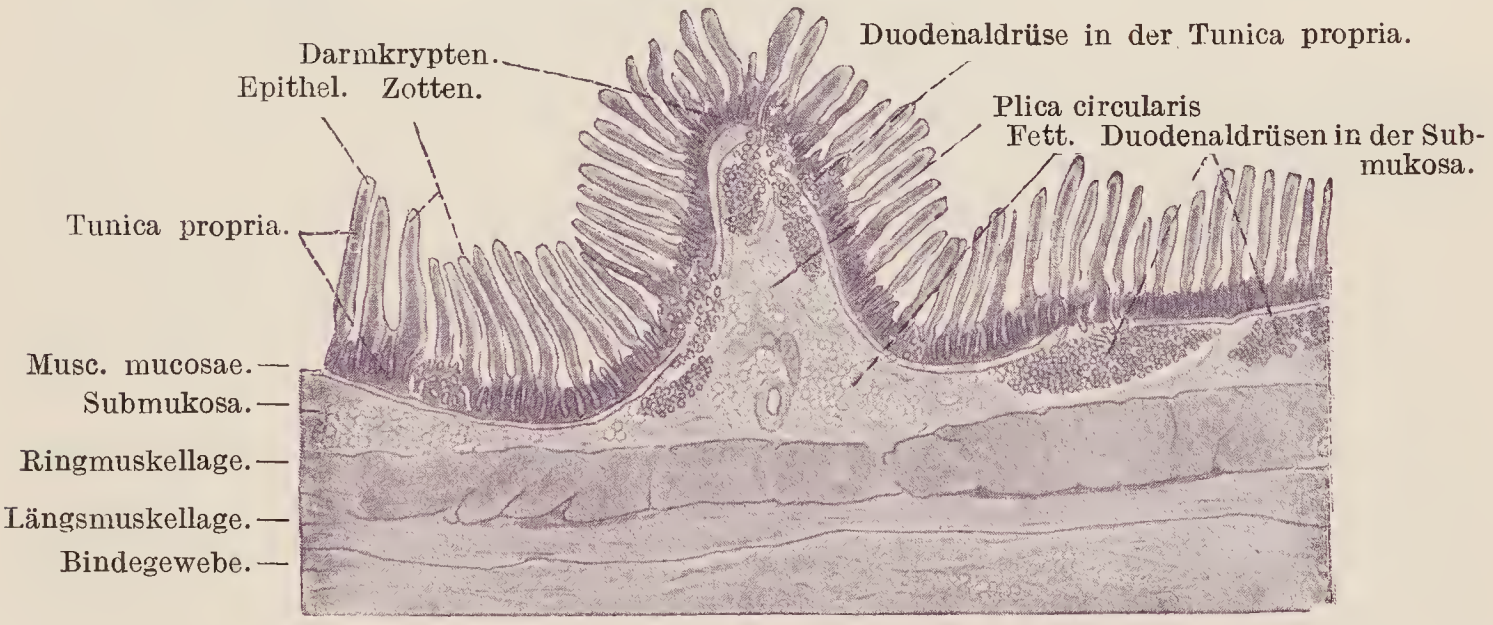

Fig. 239.

Senkrechter Längsschnitt des Duodenum eines Hingerichteten. 16 mal vergr. Technik Nr. 132, S. 362.

Die Muscularis mucosae besteht aus einer inneren, zirkulären und einer äußeren, longitudinalen Lage glatter Muskelfasern. Senkrecht von ihr aufsteigende Fasern reichen bis nahe zur Spitze der Zotte; ihre

Kontraktion bewirkt eine Verkürzung der Zotte[1]). Die elastischen Fasern nehmen von der Mitte des Duodenum gegen das Ileum zu an Menge ab und verhalten sich im übrigen wie in der Muskelhaut (s. unten).

Die Submukosa besteht aus lockerem, fibrillärem Bindegewebe mit spärlicheren, elastischen Fasern; sie enthält im Gebiete des Duodenum zusammengesetzte, 0,2—3,4 mm große Drüsen, die Duodenaldrüsen (Brunner). Nicht alle Duodenaldrüsenkörper liegen ausschließlich in der Submukosa, man findet nicht selten Teile, gegen das Ende des Duodenum sogar ganze Duodenaldrüsenkörper im Bereich der Tunica propria. Bei der Katze findet man häufig sich rückbildende Duodenaldrüsen. Die genannten Drüsen liegen beim Menschen dichtgedrängt am Sphincter pylori, nehmen aber nach abwärts an Menge ab. Reichlicher finden sie sich wieder in der Nähe der Gallengangmündung; gegen das Ende des Duodenum sind sie völlig verschwunden. Ihr mit einfachem Zylinderepithel ausgekleideter Ausführungsgang durchbricht die Muscularis mucosae und mündet entweder in den Grund von Darmkrypten oder parallel mit letzteren in der Tunica propria verlaufend an der Darminnenfläche. Zylindrische, den Pylorusdrüsenzellen ähnelnde, von diesen aber besonders bei Neugeborenen zu unterscheidende Drüsenzellen und eine strukturlose Membrana propria bilden die Wandung der Endstücke.

Fig. 240.

Aus einem Durchschnitt durch das Duodenum eines Hingerichteten. 240 mal vergrößert. Es ist nur die untere Hälfte der Tun. propria und die obere Hälfte der Submukosa gezeichnet. Ein großer Teil der Duodenaldrüsen liegt hier über der Musc. mucosae. Technik Nr. 132, S. 362.

Zuweilen findet man beim Menschen einzelne in ihrer groben Körnung den Panethschen Zellen (S. 328) gleichende Drüsenzellen.

Die Muskelhaut des Darmes besteht aus einer inneren, stärkeren, zirkulären und einer äußeren, schwächeren, longitudinalen Schicht glatter Muskelfasern. Zahlreiche elastische Fasern liegen nicht nur an der äußeren und inneren Oberfläche beider Muskelschichten, sondern auch in den Schichten selbst. Ihre Menge steht in direktem Verhältnis zur Dicke der Muskulatur.

Serosa s. Bauchfell (S. 356).

[1]) Vgl. Technik Nr. 130, S. 361.

III. Enddarm.

1. Dickdarm.

Das auffallendste Merkmal ist hier das Fehlen der Zotten: die Hauptresorptionsarbeit ist geleistet, wenn die Nahrungsreste in den Dickdarm eintreten. Die Krypten sind bedeutend länger als im Dünndarm und viel dichter gestellt. Fehlen somit dem Dickdarm die Merkmale einer Resorptionsfläche, so besitzt er doch auch nicht das Bild eines bedeutenden Sekretionsabschnitts. Die zahlreichen Becherzellen — sie sind in viel

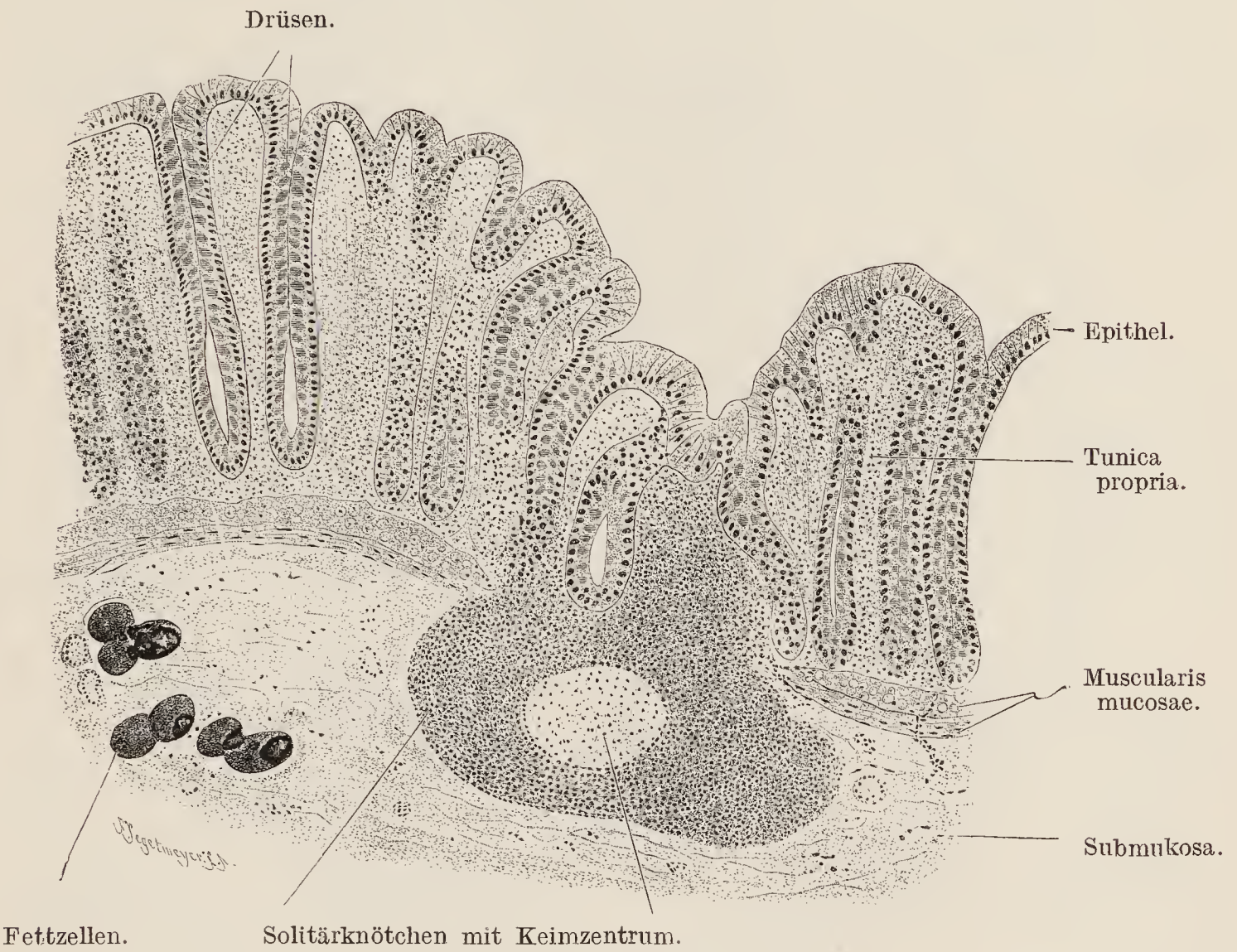

Fig. 241.
Senkrechter Schnitt durch die Schleimhaut des Colon descendens des erwachsenen Menschen. 80 mal vergrößert. Technik Nr. 131, S. 362.

größerer Zahl als im Dünndarm vorhanden — liefern anscheinend nur den mechanisch notwendigen Schleim, beteiligen sich dabei vielleicht an der Ausscheidung mancher Substanzen, bereiten aber kein Verdauungssekret.

Die Schleimhaut ist glatt (Fig. 241), Epithel, Tunica propria, Muscularis mucosae sind dieselben wie die im des Dünndarm, mit dem sie auch hinsichtlich ihres feineren Baues (auch der Regeneration ihres Epithels) übereinstimmen.

Die Muskelhaut des Dickdarmes besteht neben elastischen Fasern aus einer inneren Ring- und äußeren Längsmuskellage; letztere ist nur im

Bereich der Taenien eine stärker entwickelte, dazwischen aber äußerst dünn. Die Serosa stimmt in ihrem feineren Bau mit jener des Dünndarmes überein.

Der Processus vermiformis ist beim Menschen so häufig der Sitz pathologischer Veränderungen, daß am Ende des vierten Jahrzehntes kaum die Hälfte der Menschen einen völlig normalen Processus besitzt.

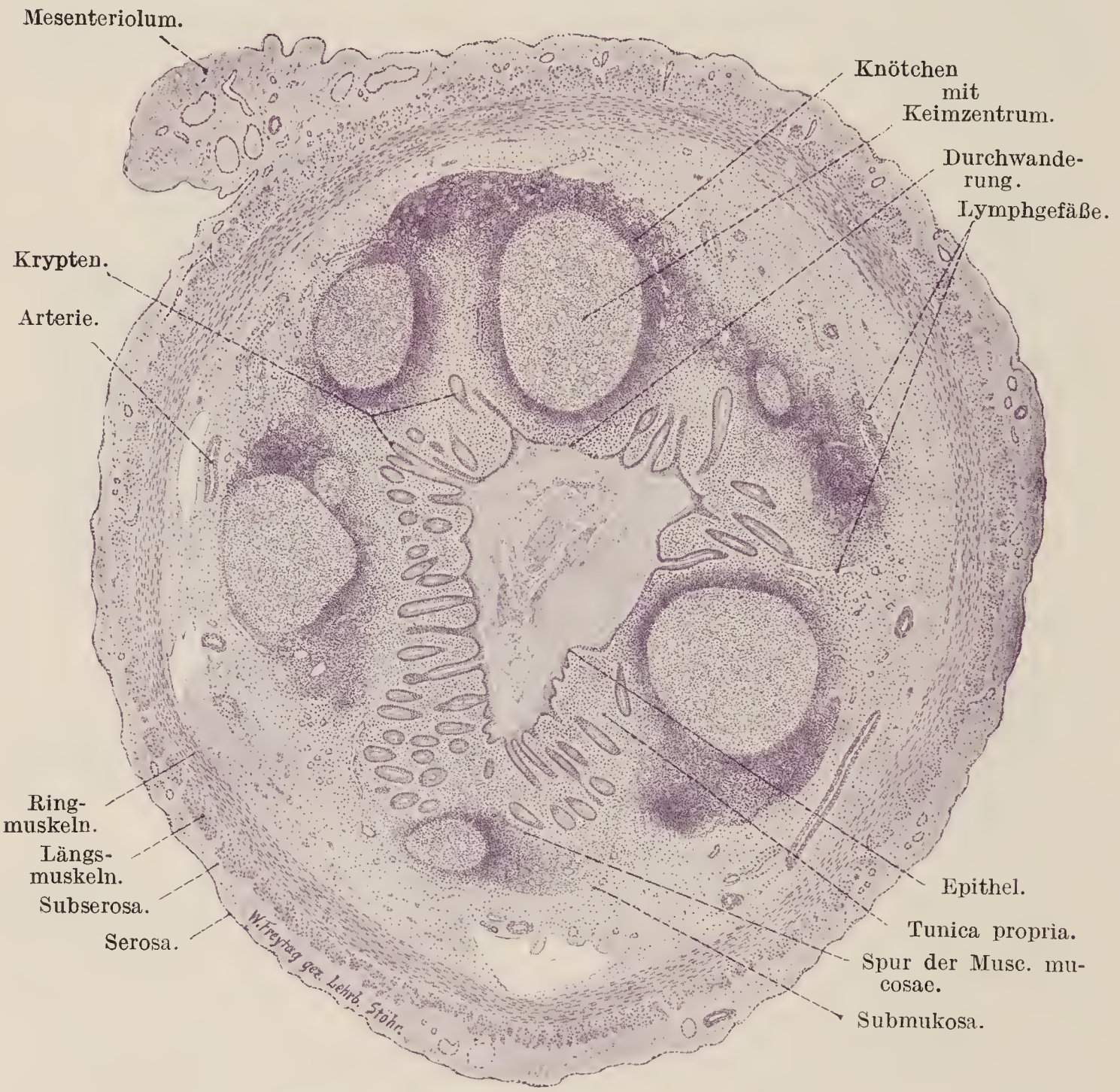

Fig. 242.

Querschnitt des Process. vermiformis eines 21jährigen Hingerichteten. 20mal vergrößert. Technik Nr. 131, S. 362.
× × × Kunstprodukte, Risse beim Schneiden entstanden.

Die normale Schleimhaut desselben ist bei leerem Zustand in Falten gelegt, zwischen denen tiefe Buchten sich befinden. Ihr Bau ist der gleiche wie bei der Dickdarmschleimhaut, nur befindet sich daselbst eine Menge von Lymphozyten, die vielfach zu runden oder platten Lymphknötchen (s. unten) mit Keimzentrum zusammengeballt sind.

Die Kuppen der Knötchen sind von einem öfter zu platten Zellen umgestalteten einfachen Zylinderepithel überzogen, das arm an Becher-

zellen (vgl. S. 329) ist; dagegen finden sich solche reichlich in den Krypten. Rückbildung von Darmkrypten kommt nur in embryonaler Zeit (im 5.—6. Fetalmonat) vor.

2. Mastdarm.

Der Mastdarm stimmt im allgemeinen in Zusammensetzung und Bau mit dem Dickdarm überein, ist aber durch noch längere Drüsen (0,7 mm) und durch eine dicke Längsmuskellage ausgezeichnet. Am oberen Ende der Columnae rectales beginnt der Übergang der Schleimhaut in die äußere Haut; statt des einfachen Zylinderepithels tritt ein mächtiges, geschichtetes Plattenepithel auf, welches Blutgefäße enthaltende Papillen der Tunica propria überzieht. Die Darmdrüsen lassen sich noch eine kurze Strecke in das Gebiet des geschichteten Plattenepithels verfolgen, fehlen aber dann weiter unten völlig. In den Columnae rectales sind glatte Muskelfasern enthalten.

Die Lymphknötchen des Magens und des Darmes.

Es ist oben (S. 188) schon erwähnt worden, daß die Tunica propria der Schleimhäute wechselnde Mengen von H. Leuko- und Lymphozyten enthält, die entweder diffus verteilt oder zu umschriebenen Massen zusammengeballt sind. In letzterem Falle bilden sie 0,1—2,5 mm große Knötchen, welche entweder einzeln stehen, „Solitärknötchen“, oder zu Gruppen, „gehäufte Knötchen“, vereint sind.

Die Solitärknötchen („Solitäre Follikel“) finden sich in sehr wechselnder Menge in der Magenschleimhaut, in noch größerer Anzahl im Dünn- und Dickdarme. Sie haben meist eine länglich runde Form und liegen zu Beginn ihrer Entwicklung stets in der Tunica propria.

Das ist auch ihr gewöhnlicher Sitz im menschlichen Dünndarm, während sie im Dickdarm auch in die Submukosa hinabreichen (vgl. Fig. 235 und Fig. 241). In Rückbildung begriffene Reste von Knötchen liegen stets in der Tunica propria, dicht auf der Muscularis mucosae.

Die Kuppe der Knötchen reicht bis dicht unter das Epithel, die Basis ist gegen die Muscularis mucosae gerichtet. Mit vorschreitendem Wachstume (bei Katzen schon um die Zeit der Geburt) durchbrechen sie die Muscularis mucosae und breiten sich in der Submukosa aus, deren lockeres Gewebe ihnen wenig Widerstand entgegensetzt. Der in der Submukosa gelegene Teil des Knötchens hat eine kuglige Gestalt und wird bald bedeutend größer als der in der Tunica propria gelegene Abschnitt, reicht aber nie bis zur Ringmuskulatur, so daß die äußere Zone der Submukosa stets knötchenfrei bleibt. Die Gesamtform des fertigen Solitärknötchens gleicht also einer Birne; der schmale Teil der Birne ist gegen das Epithel gekehrt. Wo die Knötchen stehen, da fehlen die Zotten, da sind die Drüsen (Krypten) zur Seite gedrängt. Hinsichtlich ihres feineren Baues bestehen die Solitärknötchen aus adenoidem Gewebe; sie enthalten meist ein Keimzentrum (S. 185). Die daselbst gebildeten Lymphozyten gelangen zum Teil in die benachbarten Lymphgefäße, zum Teil wandern sie durch das Epithel in die Darmhöhle. Das die Kuppen der

Solitärknötchen überziehende Zylinderepithel enthält stets in Durchwanderung begriffene Lymphozyten (Fig. 244).

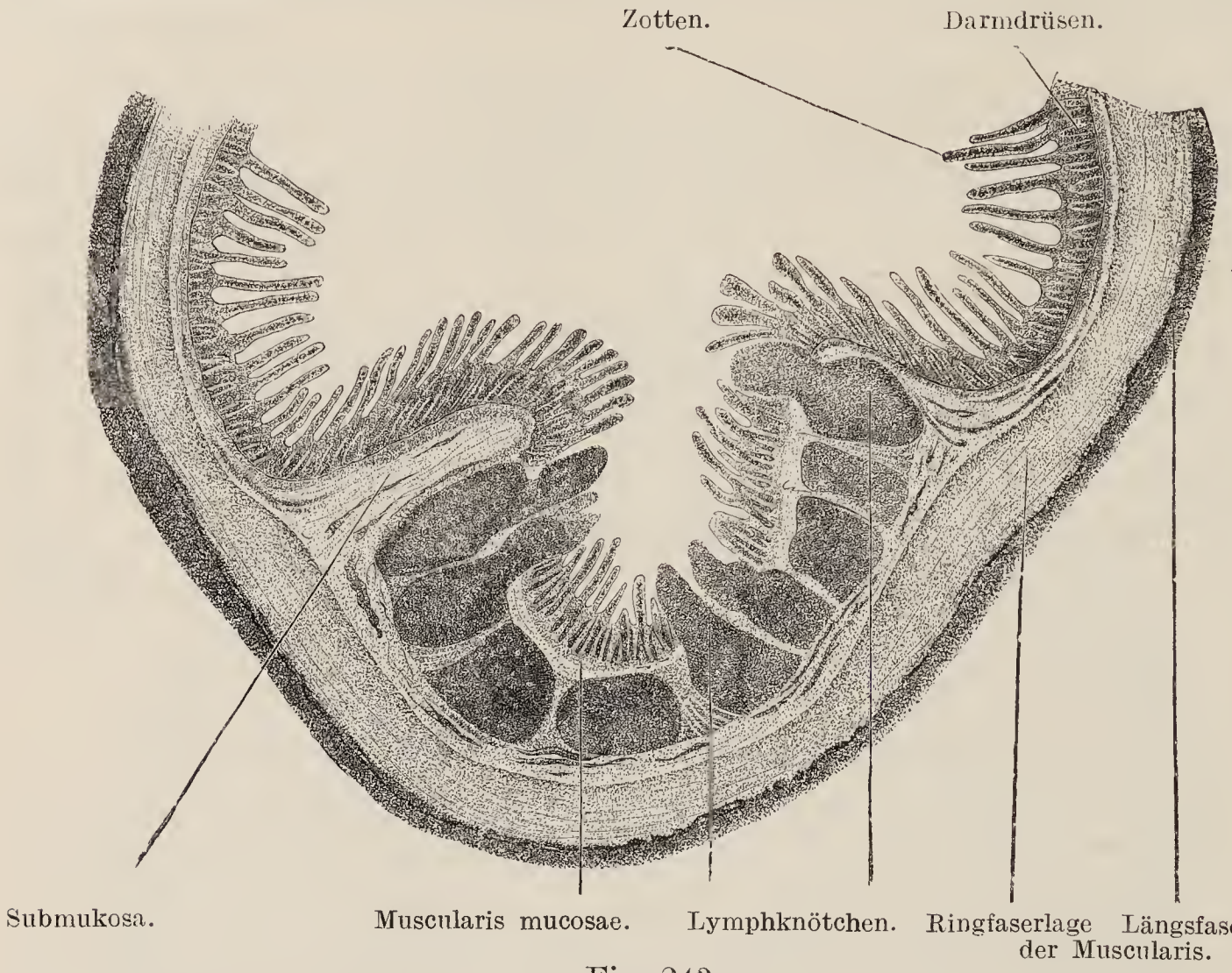

Fig. 243.

Querschnitt gehäufter Knötchen des Dünndarms der Katze. 10mal vergrößert. Die Kuppen von vier Knötchen sind nicht vom Schnitt getroffen. Technik Nr. 131, S. 362.

Die gehäuften Knötchen (Peyersche Haufen, Plaques) sind Gruppen von 10—60 Knötchen, die nebeneinander, nie übereinander gelegen sind, und deren jedes wie ein Solitärknötchen beschaffen ist. Nur die Form der einzelnen Knötchen erfährt zuweilen insofern eine Änderung, als sich die Knötchen an den Seiten durch Druck abplatten (Fig. 243). Sie sind vorzugsweise im unteren Teile des Dünndarmes, stets an der dem Mesenterialansatze abgewendeten Darmfläche gelegen, entweder gut voneinander isoliert oder auch in eine diffuse Masse von Lymphozyten verwandelt, in welcher nur die einzelnen Keimzentren sichtbar sind. Letzteres findet sich nicht selten im Processus vermiformis des Menschen.

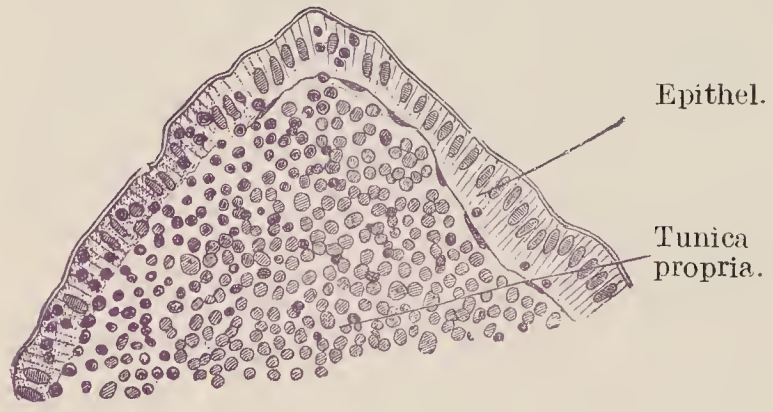

Fig. 244.

Aus einem senkrechten Schnitt des Dünndarmes einer 7 Tage alten Katze. 250mal vergrößert. Kuppe eines Solitärknötchens. Links viele in Durchwanderung durch das Epithel begriffene Lymphozyten. Rechts ist das Epithel bis auf drei Lymphozyten noch ganz frei. Technik Nr. 131, S. 362.

Die lymphatischen Apparate der Darmwand spielen in der Pathologie eine wichtige Rolle.

Die Blutgefäße des Magens und des Darmes.

Die Blutgefäße des Magens und des Darmes verhalten sich hinsichtlich ihrer Verteilung bei Magen und Dickdarm ziemlich gleich, während beim Dünndarm durch die Anwesenheit der Zotten eine Modifikation des Verlaufes eintritt. In Magen und Dickdarm geben die herantretenden Arterien zuerst feine Ästchen an die Serosa ab, durchsetzen alsdann die Muskularis, welche sie ebenfalls versorgen und bilden dann in der Submukosa ein der Fläche nach ausgebreitetes Netz. Durch die Muscularis mucosae steigen feine Zweige auf, um, in der Tunica propria angelangt, am Grunde der Drüsen abermals ein der Fläche nach ausgebreitetes Netz zu bilden. Die aus den einzelnen Zweigen entstehenden Kapillarengebiete haben unter sich keine Verbindungen; man nennt die kleinen Arterien

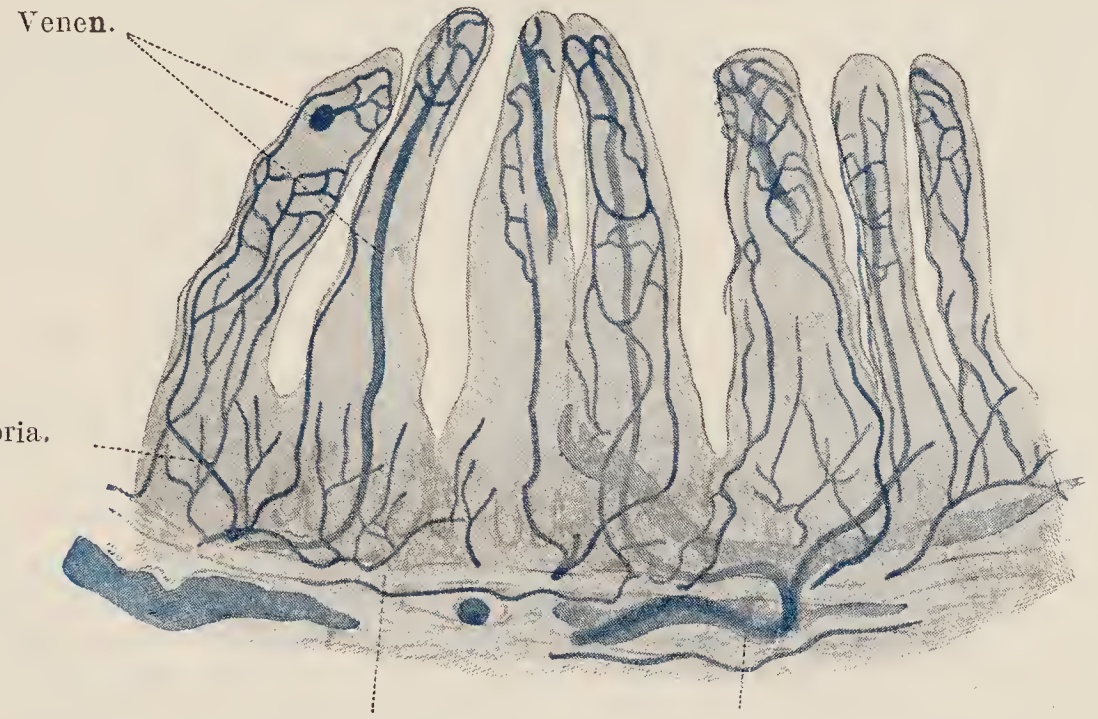

Fig. 245.

Senkrechter Schnitt durch die Schleimhaut des menschlichen Jejunum. 50 mal vergr. Blutgefäße mit Berlinerblau injiziert. Die Vene der ersten Zotte links ist quer durchschnitten. Technik Nr. 134, S. 362.

deshalb auch Endarterien. Werden sie verstopft oder durchtrennt, so stirbt der von ihnen versorgte Schleimhautbezirk ab. Aus diesem Netzwerke entwickeln sich feine (4,5—9 μ weite) Kapillaren, welche die Drüsen umspinnen und an der Schleimhautoberfläche in doppelt so weite (9—18 μ) Kapillaren übergehen, welch letztere kranzförmig um die Mündungen der Drüsen gelegen sind. Aus den weiten Kapillaren gehen Venenstämmchen hervor, welche, ohne weitere Äste aufzunehmen, senkrecht zwischen den Drüsen hinabsteigend, in ein der Fläche nach ausgebreitetes venöses Netz münden, das in der Tunica propria gelegen ist. Weiterhin verlaufen die Venen neben den Arterien; die von dem submukösen Venennetze ausgehenden Venen sind bis zu ihren Mündungen in die dem Darm annähernd parallel laufenden Sammelvenen mit Klappen versehen. Die weiteren Äste und der Stamm der Pfortader sind klappenlos.

Im Dünndarme verhalten sich nur die für die Darmdrüsen bestimmten Arterien wie diejenigen des Dickdarmes; in die Zotten gelangt eine (bei breiten Zotten mehrere) Arterie, die dort der Vene gegenüberliegt; von ersterer entspringen dicht unter dem Epithel gelegene Kapillaren, die senkrecht oder schräg zur Zottenlängsachse verlaufend in die Venen übergehen. Weiterhin verhalten sich hier die Venen wie die des Dickdarmes.

So ist es auch beim Hund; bei Kaninchen aber und bei Meerschweinchen verlaufen die zu den Zotten ziehenden Arterien als feine Ästchen bis zur Basis der Zotte und lösen sich dann in ein Kapillarnetz auf, das dicht unter dem Epithel gelegen ist. An der Spitze der Zotten münden die Kapillaren in ein Venenstämmchen, welches in seinem senkrecht absteigenden Verlaufe die die Drüsenmündungen umspinnenden Kapillaren aufnimmt. Ich habe auch bei breiteren Zotten des Menschen die gleiche Anordnung gefunden.

Die Duodenaldrüsen werden von einem Kapillarnetze umgeben, welches von den submukösen Blutgefäßen gespeist wird.

Die Lymphknötchen („Follikel") sind von einem oberflächlichen Blutkapillarnetze umgeben, aus welchem feine Fortsetzungen ins Innere des Knötchens dringen. Oft erreichen diese das Zentrum des Knötchens nicht, dann besteht ein gefäßloser Fleck inmitten des Knötchens.

Die Lymphgefäße des Magens und des Darmes.

Die Lymph-(Chylus-)gefäße des Magens und des Darmes beginnen in der Schleimhaut des Magens und des Dickdarmes als oben blinde, zwischen den Drüsenschläuchen herabsteigende, ca. 30 μ weite Kapillaren; in der Schleimhaut des Dünndarmes sind die Anfänge der Lymphgefäße in der Achse der Zotten gelegen und stellen daselbst bei zylindrischen Zotten einfache, bei blattförmigen Zotten mehrfache, 27—36 μ weite, am oberen Ende geschlossene Gänge („zentrale Zottenräume") (Fig. 238) dar. Alle diese Gefäße senken sich in ein am Grunde der Drüsenschläuche gelegenes, der Fläche nach ausgebreitetes, engmaschiges Kapillarnetz, das durch viele Anastomosen mit einem, in der Submukosa befindlichen, weitmaschigen Flächennetze zusammenhängt; die daraus entspringenden, Klappen führenden Lymphgefäße durchsetzen die Muskularis und nehmen hier die abführenden Gefäße eines Netzes auf, welches zwischen Ring- und Längsmuskelschicht gelegen ist. Dieses Netz heißt interlaminäres Lymphgefäßnetz und nimmt die vielen, in beiden Muskelschichten befindlichen Lymphkapillaren auf. Unter der Serosa laufen die Lymphgefäße („seröse Lymphgefäße") bis zum Ansatze des Mesenterium, zwischen dessen Platten sie dann weiter ziehen.

Der eben geschilderte Verlauf erfährt in der Schleimhaut an einzelnen Stellen eine Modifikation. Diese Stellen sind die gehäuften Knötchen; durch die Knötchen, welche niemals Lymphgefäße enthalten, werden die Kapillaren zur Seite gedrückt und verlaufen zwischen den Interstitien der Knötchen als an Zahl verminderte, an Weite jedoch vergrößerte Kanäle.

Nerven des Magens und des Darmes.

Magen und Darm besitzen ein eigenes, reichlich mit Ganglienzellen ausgestattetes Nervensystem, das in der Wandung zwei flächenhaft ausgebreitete Netze bildet. Das größere ist der Plexus myentericus

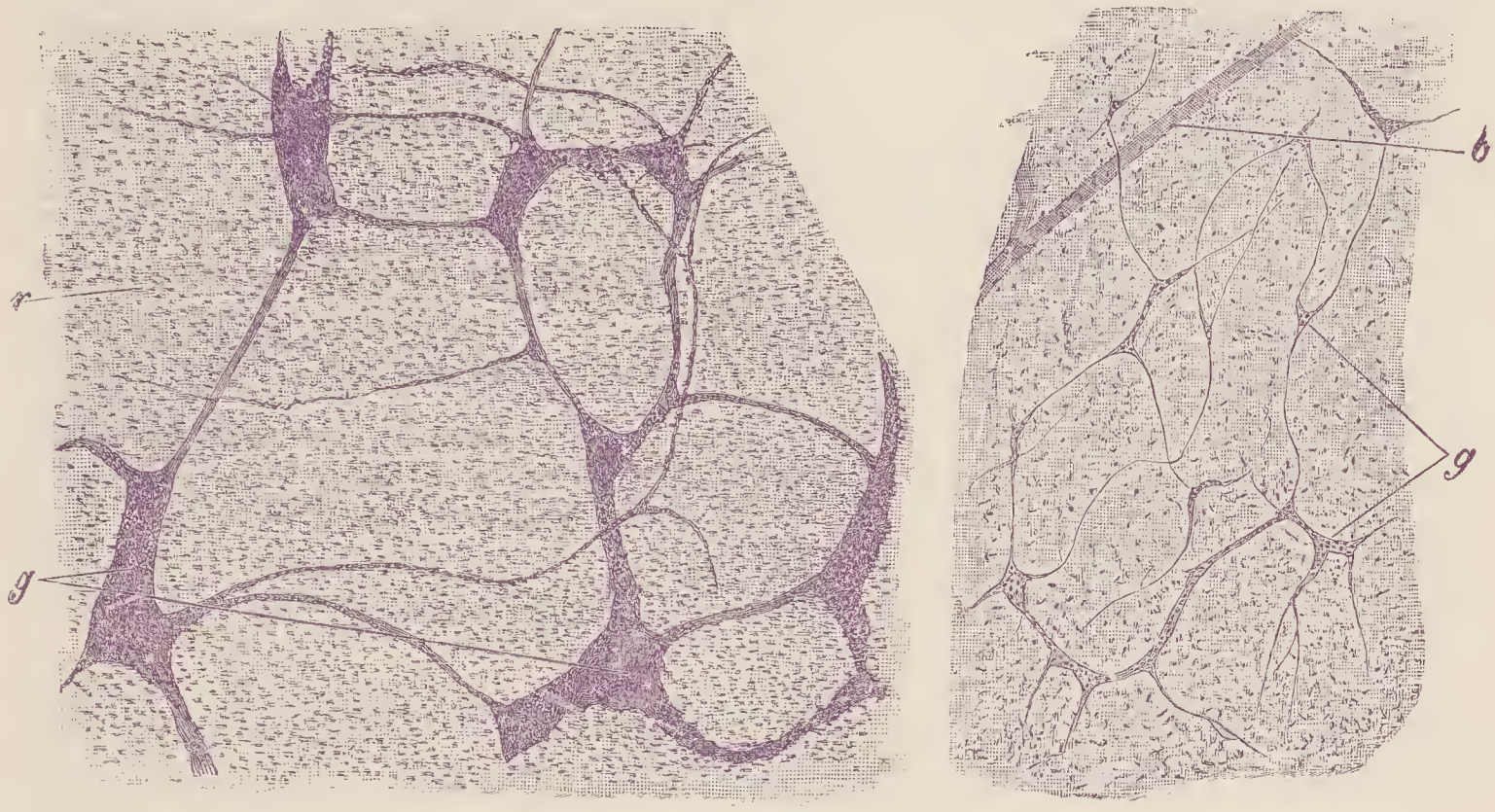

A Fig. 246. *B*

A Flächenbild des Plexus myentericus eines neugeborenen Kindes. 50 mal vergrößert. *g* Gruppen von Ganglienzellen. *r* Ringmuskelschicht, an den gestreckten Kernen kenntlich. Technik Nr. 135 a, S. 363. *B* Flächenbild des submukösen Plexus desselben Kindes. 50 mal vergrößert. *g* Ganglienzellengruppen, *b* durchschimmerndes Blutgefäß. Technik Nr. 135 b, S. 363.

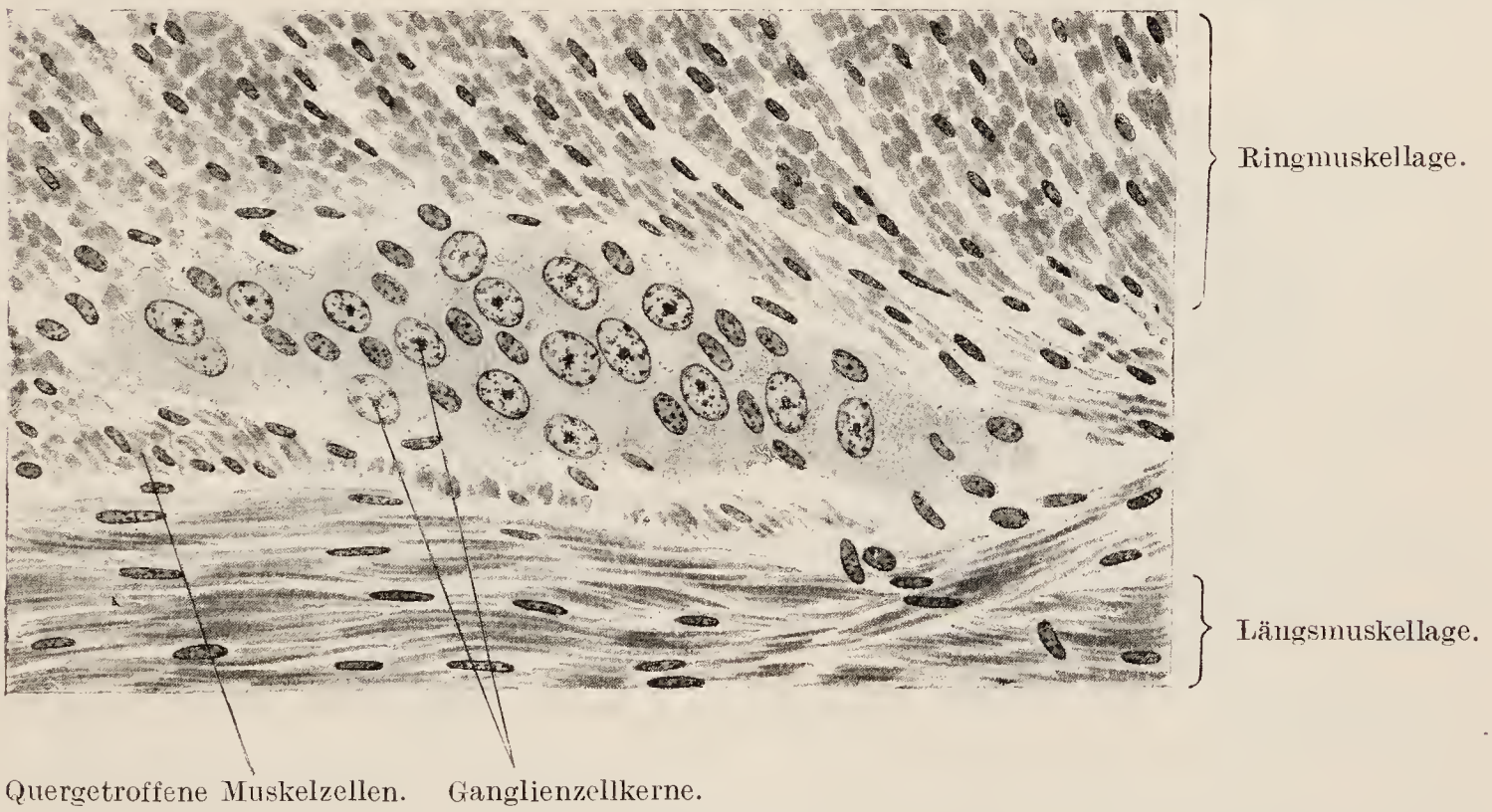

Fig. 247.

Ganglienzellen des Pl. myentericus aus dem menschl. Dickdarm. 350 mal vergrößert. Technik Nr. 131 S. 362.

(Auerbach), der zwischen Längs- und Ringmuskelschichte liegt; er besitzt zahlreiche, meist an den Knotenpunkten des Netzes befindliche Gruppen multipolarer Ganglienzellen. Diese Zellen sind an den üblichen

Präparaten nur an ihren großen Kernen zu erkennen; die Zelleibabgrenzung ist oft nicht scharf (Fig. 247). Die Maschen des Nervengeflechtes sind rundlich eckig. Aus diesem Geflechte entspringen gewöhnlich rechtwinklig Bündel markloser Nervenfasern, die teils für Längs- und Ringmuskulatur bestimmt sind, teils letztere durchsetzend in die Submukosa eintreten.

Die Muskelnerven bilden in der Muskulatur selbst ein reiches Geflecht rechteckiger Maschen, aus welchem Nervenfasern abschwenken und nach wiederholter Teilung an die Muskelfasern herantreten, an (nicht in) denen sie frei mit einer kleinen Anschwellung enden.

Die in die Submukosa gelangten Nerven bilden dort einen zweiten feinen Plexus, den submukösen Plexus (Meißner), dessen Ganglienzellengruppen kleiner, dessen Maschen enger sind. Von da entspringen zahlreiche Fasern, welche in die Tunica propria eintreten und hier teils die Drüsen umspinnen, teils bis in die Zotten verlaufen; sie enden entweder frei im Parenchym der Zotte oder dicht unter dem Epithel, ohne sich mit den Epithelzellen zu verbinden.

Auch zwischen den Muskelschichten des Ösophagus kommt ein dem Plexus myentericus entsprechendes Geflecht vor.

Mit diesem reichen Nervensystem der Wandung des Verdauungstraktus stehen teils erregende (parasympathische) Nerven aus dem Vagus, N. pelvicus, N. erigens, teils hemmende (sympathische) aus dem Sympathikus in Verbindung. Sie gelangen mit den Gefäßen an den Verdauungstraktus heran und bilden auch unter der Serosa ein Flechtwerk.

Pankreas.

Die Bauchspeicheldrüse ähnelt in ihrem mikroskopischen Aufbau in mancher Beziehung den Speicheldrüsen des Kopfes; doch bietet sie im einzelnen tiefgreifende Unterschiede gegen dieselben dar. Vor allem sind es die intertubulären Zellhaufen (Langerhanssche Inseln), ein in das Parenchym der offenen Drüse eingelagertes System endokriner Anteile, die das mikroskopische Bild charakterisieren.

Die Verteilung dieser Zellgruppen ist nicht ganz gleichmäßig; man begegnet manchem Schnitt durch das Pankreas, in dem die intertubulären Zellhaufen fehlen; der äußerst typische Aufbau des exokrinen Drüsengewebes sichert aber auch in solchen Fällen die Diagnose.

Die offene Drüse, das Pankreas der Autoren, ist eine etwas modifizierte tubulo-azinöse Drüse (vgl. S. 89). Ihr Kanalsystem besteht aus einem Ausführungsgang, dessen Verzweigungen nicht in Sekretröhren — diese fehlen hier — sondern direkt in sehr lange Schaltstücke führen, die, sich mehrfach teilend, in meist kurze Endstücke übergehen.

Die Ausführungsgänge [Duct. pancreaticus (Wirsungi) und Duct. pancr. acessorius (Santorini)] werden von einem einfachen Zylinderepithel und von Bindegewebe gebildet, welch letzteres unter dem Epithel fester,

nach der Peripherie hin dagegen lockerer ist. Der Hauptausführungsgang und seine größeren Äste tragen in ihrer Wand kleine Drüschen, deren Elemente Schleimzellen ähneln. Die zylindrischen Epithelzellen der feineren Äste werden immer niedriger und gehen endlich in die kubischen oder platten, parallel der Längsachse der Schaltstücke gestellten Zellen über. Die Schaltstückzellen schließen sich nicht direkt dem Epithel der Endstücke an, wie das z. B. bei der Submaxillaris der Fall ist (Fig. 205 rechts), sondern schieben sich als sogenannte zentroazinäre Zellen in die Endstücke selbst hinein, wobei sie auf die innere Oberfläche der Endstückzellen zu liegen kommen (Fig. 249).

Das mikroskopische Bild wird dadurch ein sehr kompliziertes und ist bei dem nicht immer sichtbaren Lumen und den vielen, unvermeidlichen Schrägschnitten (vgl. besonders Fig. 250) oft sehr schwer verständlich. Die zentroazinären Zellen sind übrigens nicht in allen Endstücken nachzuweisen.

Die Endstückzellen sind kleine, kegelförmige Zellen, die in ihrem dem Lumen

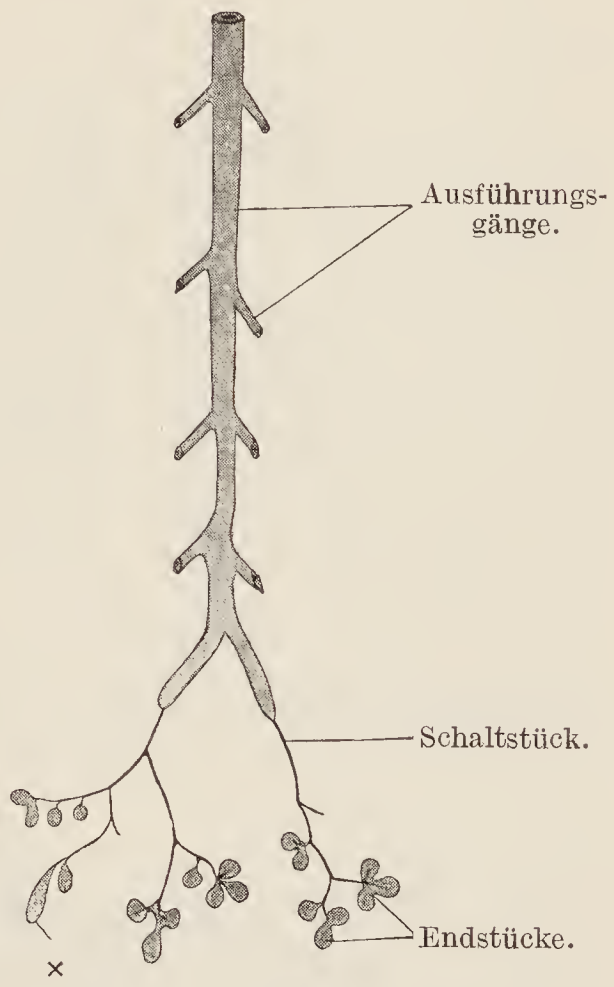

Fig. 248.
Schema des menchlichen Pankreas.
× Tubulöses Endstück.

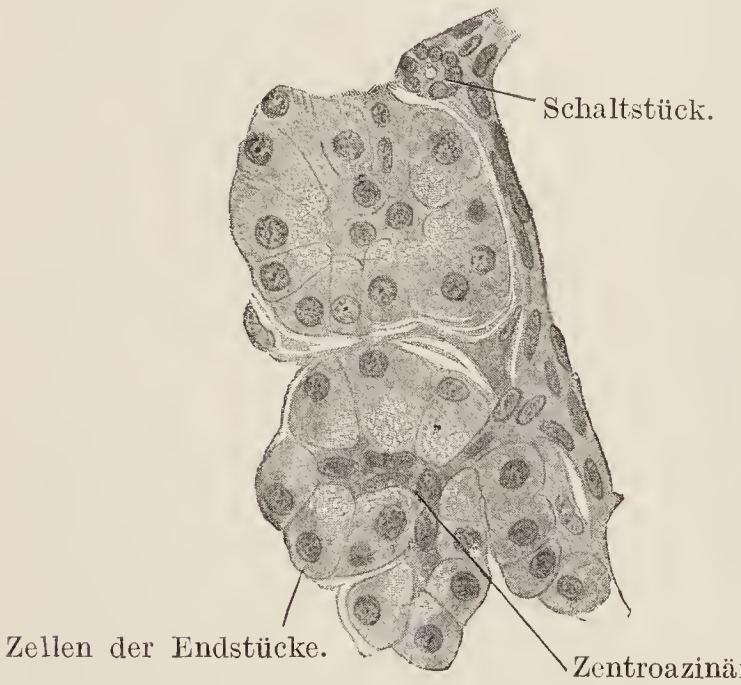

Fig. 249.

Fig. 250.

Aus Pankreasdurchschnitten eines Hingerichteten. 500 mal vergrößert. In Fig. 249 fehlen die Körnchen, die Elemente der Schaltstücke sind platt und dunkel, in Fig. 250 sind die Körnchen deutlich, die Schaltstückzellen sind kubisch und hell. Wie Technik Nr. 121, S. 358.

zugekehrten Abschnitt zahlreiche, stark lichtbrechende Körnchen, „Zymogenkörnchen“, Vorstufen des Sekrets, enthalten. Sie sind schon bei relativ schwachen Vergrößerungen an frischen Präparaten sichtbar (Fig. 277); der hellere peripherische Abschnitt der Zelle enthält

den runden Kern. Körniger und heller Abschnitt der Zelle wechseln in ihren Größenverhältnissen je nach den Funktionszuständen der Zelle (vgl. S. 84). Zwischenzellige Sekretkanälchen erstrecken sich vom axialen Lumen zwischen die Drüsenzellen, ohne die Membrana propria zu erreichen; da wo zentroazinäre Zellen die Drüsenzellen vom zentralen Lumen ausschließen, ergießen letztere ihr Sekret in Sekretkanälchen, welche zwischen den zentroazinären Elementen durchtretend in das axiale Lumen münden (Fig. 251 *B*).

A

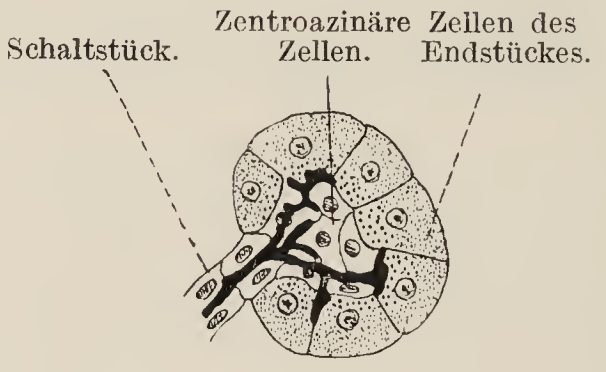

B

Fig. 251.

A Aus einem Durchschnitt durch das Pankreas des erwachsenen Menschen. 320 mal vergrößert. Technik Nr. 120, S. 358.

B Schematische Ergänzung der rechten unteren Partie von *A*.

Fig. 252.

Aus einem Schnitt durch das Pankreas eines Hingerichteten. 400 mal vergrößert. Technik Nr. 121, S. 358.

Das Bindegewebe, die Blut- und Lymphgefäße sowie die Nerven verhalten sich wie in den Mundhöhlendrüsen.

Die intertubulären Zellhaufen, die embryonal aus dem Ausführungsgangsystem entstehen, sind im Schwanzteil des Pankreas besonders zahlreich zu finden. Sie bilden stets kleine, bis 0,3 mm messende, aus soliden Strängen bestehende Epithelzellengruppen, die meist durch spärliches, an elastischen Fasern armes Bindegewebe von dem übrigen Pankreasgewebe abgegrenzt werden. Sie sind mit weiten Kapillaren auffallend reichlich versorgt und haben eine gewisse Ähnlichkeit mit

Lebergewebe. Drüsenlumina sind bei Säugetieren hier noch nicht nachgewiesen worden. Der Einfluß des Pankreas auf den Zuckerstoffwechsel ist als Funktion der intertubulären Zellhaufen betrachtet worden; doch ist diese Annahme unbewiesen.

Leber.

Die Leber entwickelt sich zwar wie andere Drüsen aus der Epithelwandung des embryonalen Darmrohres, nimmt aber vor allem dadurch von Anfang an eine Sonderstellung ein, daß die Parenchymanlage mit den in dieser Bildungszeit mächtig entwickelten Vv. omphalomesentericae in Verbindung tritt. Dadurch gewinnen diese für die Leitung des Darm- und Plazentarvenenblutes wichtigen Venen einen bestimmenden Einfluß auf die Formgestaltung und Funktion der Leber. Die Leber ist ein äußerst wichtiges Stoffwechselorgan, das während der Verdauung den durch die Darmwand aufgenommenen Nahrungsstrom auffängt, und seine Verwendung im Körper maßgebend beeinflußt; die zweite wichtige Aufgabe der Leber ist die Exkretion und Sekretion von Substanzen, die als Galle in den Darm abfließen, nach der Stelle also, von der aus sich die Leber embryonal entwickelt hat. Nach dem Gesagten müssen wir also die Leber als ein kombiniertes Resorptions- (bzw. Speicher-), Sekretions- und Exkretionsorgan betrachten. Der Begriff Drüse wird dem Aufbau und der Funktion der Leber nicht vollkommen gerecht. Gleichwohl pflegt man die Leber unter die Drüsen zu rechnen. Da für die Formgestaltung gerade die Blutverteilung von besonderer Bedeutung ist, beginnen wir hier bei der Schilderung mit der Anordnung des Bindegewebsblutgefäßapparates.

Gröberer Aufbau und Gefäßverteilung.

Die Leber ist mit einer aus Bindegewebe und (im Alter sich vermehrenden) elastischen Fasern bestehenden Hülle, der Capsula fibrosa (Glissoni) versehen, welche an der Leberpforte besonders reichlich entwickelt ist und als besondere Scheide der verschiedenen Gefäße ins Innere der Leber eindringt; beim Menschen ist im Innern der Leber relativ wenig Bindegewebe zu finden. Es findet sich hier reichlicher nur als Umhüllung der Gebilde, die von der Leberpforte aus sich verzweigend in das Leberinnere gelangen (Gallengänge, Art. hepatica, Vena portae). Die Wandungen der Lebervenen werden durch dieses Bindegewebe fest an das Parenchym geheftet; deswegen fallen die durchschnittenen Lebervenen nicht zusammen, sondern bleiben klaffend. Beim Schwein, dessen Leber aus diesem Grunde zur Ergänzung stets mituntersucht werden sollte, bildet das Bindegewebe ein Wabenwerk von Wänden, das die Lebersubstanz in sogenannte Läppchen (Lobuli) einteilt. Auch im Parenchym der menschlichen Leber müssen Läppchen unterschieden werden, wenngleich

ihre Abgrenzung in den gewöhnlichen Präparaten oft schwer gelingt; die Bindegewebsgrenzen erleichtern wohl die Erkennung der Läppchenform, sind aber nicht der maßgebende Faktor für die Läppchenbildung; diesen müssen wir vielmehr im Kreislauf sehen.

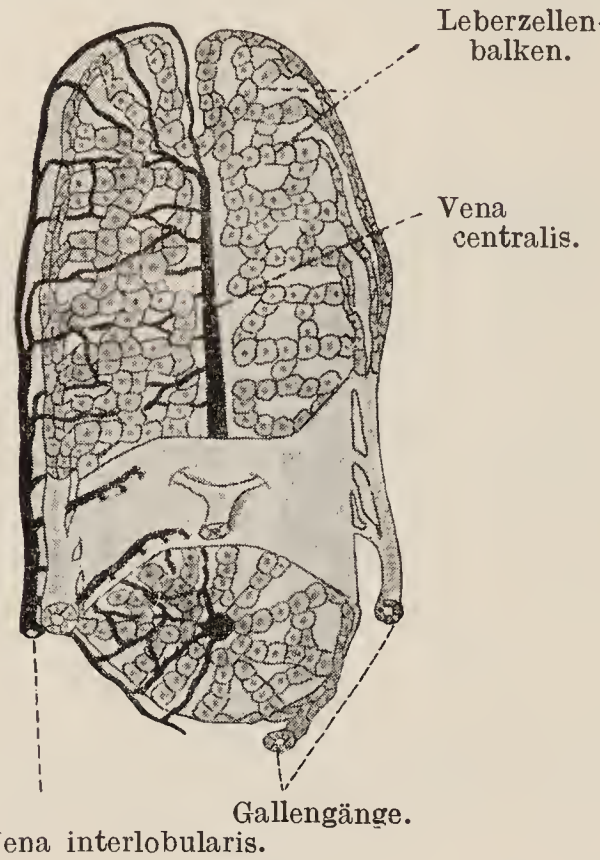

Fig. 253.

Schema eines Leberläppchens. 20 mal vergr. Unten ist das Querschnittsbild, in der oberen Hälfte durch teilweise Abtragung das Längsschnittbild zu sehen. In der linken Hälfte sind die Gefäße eingezeichnet, rechts nur die Zellenstränge.

Wir gehen in der Betrachtung vom Kreislauf im einzelnen Läppchen (Fig. 253) aus; dieses ist von dichtstehenden dünnwandigen Gefäßen — sie sind als Kapillaren zwischen zwei Venen aufzufassen — durchzogen, die von der Peripherie des Läppchens nach einer zentral gelegenen Vena centralis verlaufen. Nur in quer getroffenen Läppchen (Fig. 254) kommt die radiäre Anordnung des Kapillarsystems deutlich zum Ausdruck.

Die Zentralvenen benachbarter Läppchen vereinigen sich zu Schaltvenen, diese wieder zu den Sammelvenen, die an Kaliber andauernd gewinnend und sich mit benachbarten

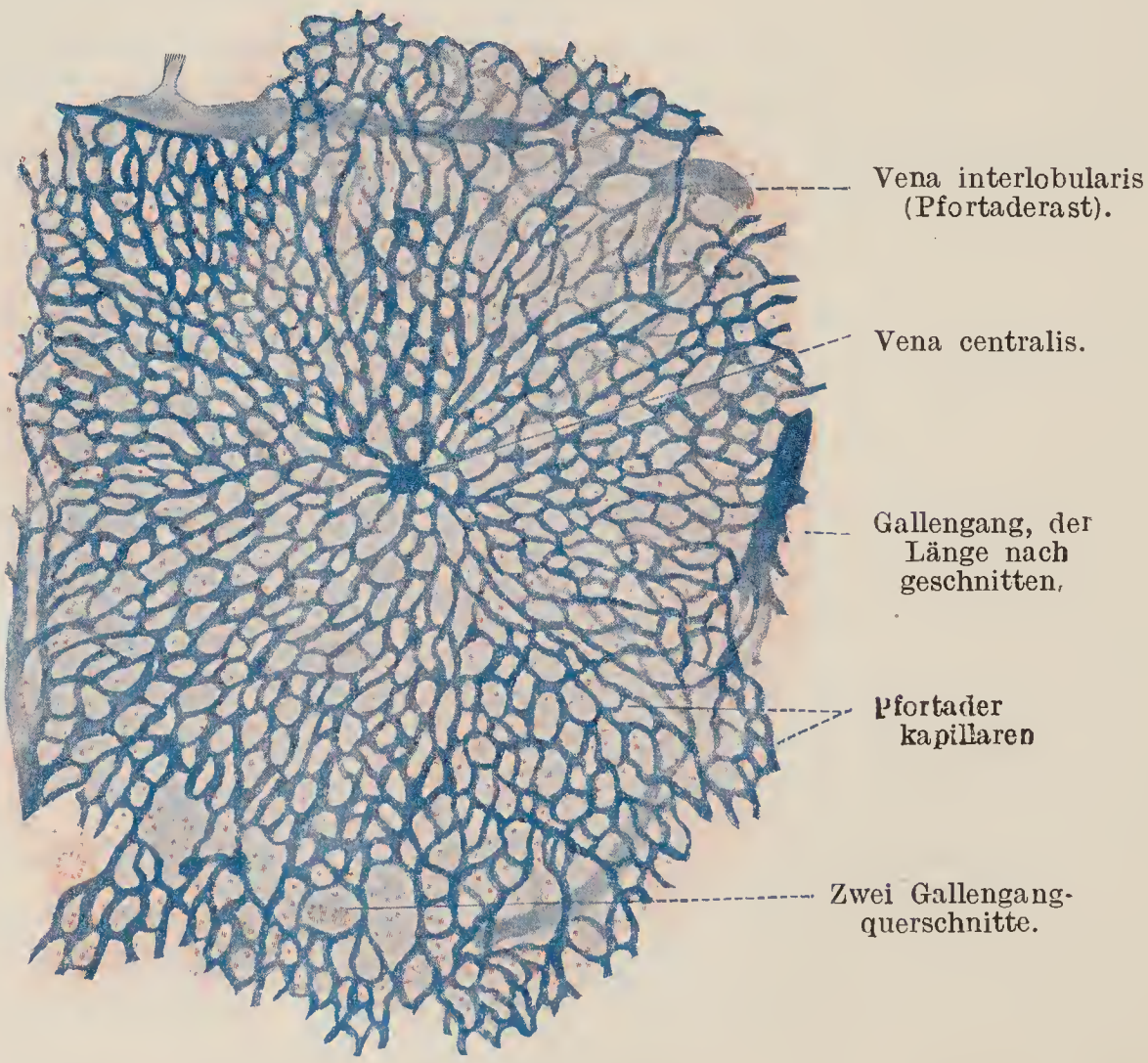

Fig. 254.

Aus einem Schnitte der Leber eines erwachsenen Menschen, die von der Pfortader aus injiziert worden war. 40 mal vergrößert. Nach Technik Nr. 137, S. 364.

Systemen vereinigend das Astwerk der Vena hepatica darstellen (Fig. 255 u. 256).

Von diesen Venenabschnitten liegen im Läppcheninnern in der Regel nur die Zentralvenen, gelegentlich, bei teilweise verschmolzenen Läppchen, auch die

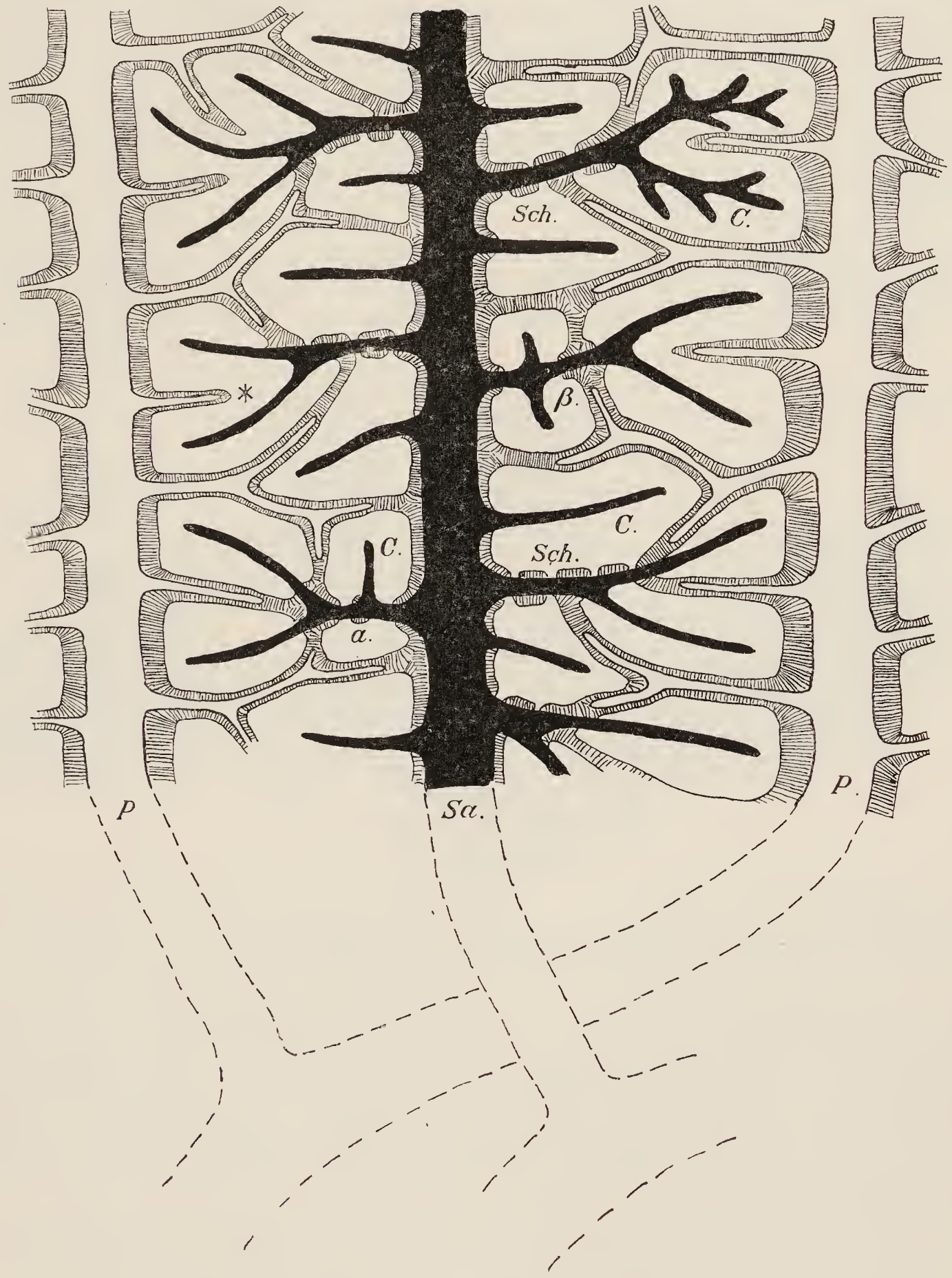

Fig. 255.

Schema der Läppchenanordnung und des Venensystems in der Schweineleber. (Aus Pfuhl, Verh. Anat. Ges. 1921.) Schwarz = das Lebervenensystem, gestrichelt = Bindegewebe. *C* = Zentralvene, *Sch* = Schaltvene, *Sa* = Sammelvene, bei *β* läuft die Schaltvene frei durch ein Läppchen hindurch.

Schaltvenen. Außerhalb der Läppchen liegen regelmäßig die Sammelvenen und alle größeren Zweige des Lebervenensystems.

Durch die Beziehungen zu dem Lebervenensystem wird der gröbere Aufbau der Leber bestimmt: ein Läppchen ist der Teil der Lebersubstanz,

deren Blutkapillaren sich in eine Zentralvene ergießen. Vielfach (s. Fig. 255) sind mehrere Zentralvenengebiete teilweise vereinigt. Die Sammelvenen fassen eine größere Zahl von Läppchen zu einer Läppchengruppe zusammen.

Die Kapillaren der Läppchen erhalten das Blut aus der Läppchenperipherie, und zwar zum größten Teil aus den Ästen der Vena portae, zum kleineren aus der Art. hepatica. Die Äste dieser beiden Gefäße können deshalb nur interlobulär verlaufen. Zumeist, aber nicht immer, liegen sie an den Kanten der Läppchen in reichliches Bindegewebe eingehüllt. Stets gibt ein kleiner Pfortaderast Kapillaren an mehrere Läppchen ab.

Die Äste der Leberarterie verlaufen mit denen der Pfortader und verzweigen sich in dem interlobulären Gewebe, woselbst sie die größeren Gallengänge, Pfortader- und Lebervenenäste umspinnen. Die aus der Arterie bzw.

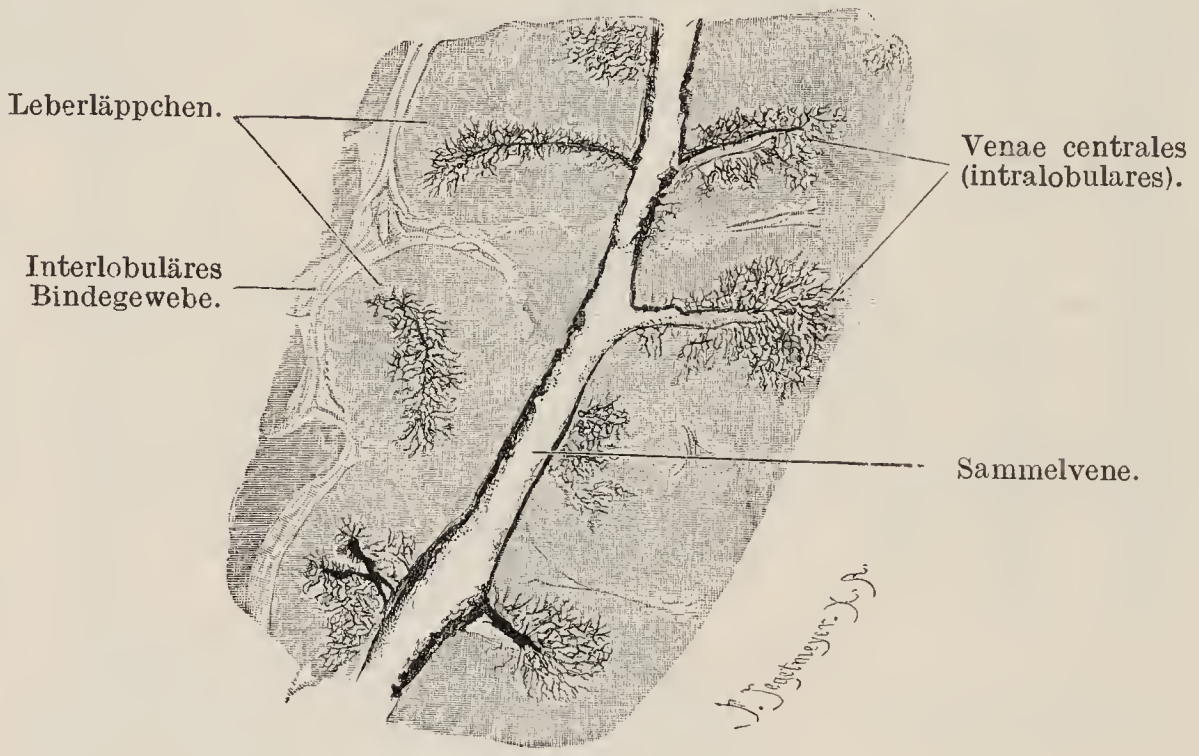

Fig. 256.
Stück eines senkrechten Schnittes durch eine Katzenleber, Injektion von der V. cava infer. aus: 15 mal vergr. Eine Sammelvene, der Länge nach getroffen, nimmt Venae centrales auf. Die Injektionsmasse ist aus den weiteren Gefäßen größtenteils ausgefallen. Technik Nr. 137, S. 36 .

deren Kapillaren hervorgehenden Venen münden in Pfortaderzweige (Venae interlobulares) oder auch in die Anfänge der Pfortaderkapillaren. In der Leberkapsel bildet die Leberarterie ein weitmaschiges Kapillarnetz. Die Arterie ist also den Arterien anderer Organe analog mit der Zufuhr frischen Ernährungsblutes betraut; der Pfortader-Lebervenenkreislauf muß dem gegenüber als funktioneller Kreislauf betrachtet werden.

Die Zentralvenen sind im Schnitt sehr leicht an ihrer Lage im Läppcheninnern und daran zu erkennen, daß ihre Wand nur aus der dünnen Epithelschicht besteht; die Sammelvenen sind vor allem dadurch von Pfortaderästen zu unterscheiden, daß sie einzeln laufen, während die letzteren fast immer von den Ästen der Art. hepatica und des D. hepaticus begleitet werden.

Die Gestalt der Leberläppchen ist natürlich sehr variabel, ebenso ihre Größe; stets sind sie schon mit unbewaffnetem Auge bei Betrachtung der Leberoberfläche oder auf Durchschnitten zu sehen, da ihre Durchmesser in der Regel 1—2 mm betragen.

Feinerer Bau der Leber.

An die Drüsennatur der Leber erinnert in Präparaten, die nach den üblichen Methoden hergestellt sind, zunächst nur das System der Ausführungsgänge, deren feinere Zweige allenthalben in Begleitung der Gefäße im interlobulären Bindegewebe angetroffen werden. Sie zeigen eine mit der Abnahme des Kalibers sich vermindernde Wanddicke; die größeren bestehen noch aus einfachem Zylinderepithel, Bindegewebe und elastischen Fasern, die feinsten besitzen nur mehr eine strukturlose Membrana propria und eine einfache Lage niedriger, mit einem Kutikularsaum versehener Epithelzellen, welche an das Läppchen herantretend, sich direkt an die Leberzellenbalken anfügen. Dieser Übergang ist sehr schwer zu sehen und kann erst an injizierten oder nach Golgi geschwärzten Gallengängen deutlich erkannt werden.

Der Ductus choledochus, cysticus und hepaticus sowie dessen größere Äste bestehen aus einem einschichtigen, zuweilen Becherzellen enthaltenden Zylin-

A *B*

Fig. 257.

Stück eines Schnittes der Gallenblase eines erwachsenen Menschen. 100 mal vergrößert. Technik Nr. 138, S. 364.

Teil desselben Schnittes. 560 mal vergr. Zylinderepithel sezernierend.

derepithel und einer dicken, aus elastischen Fasern und Bindegewebe zusammengesetzten Faserhaut. Die an elastischen Fasern reiche Tunica propria ist hier die Trägerin der Gallengangdrüsen, meist kurzer, birnförmiger, mit Schleimzellen ausgekleideter Schläuche, sowie vereinzelter, longitudinal und quer verlaufender, glatter Muskelfasern. Die Mündung des Ductus choledochus ist von zirkulären, mit der Darmmuskulatur teilweise zusammenhängenden, glatten Muskelfasern umgeben, die als Sphinkter bezeichnet werden können. Ähnliche Sphinkteren finden sich auch an den Mündungen der beiden Pankreasausführungsgänge.

Die Wand der Gallenblase besteht an den vom Bauchfell bedeckten Flächen aus drei Schichten:

1. aus einer durch anastomosierende Falten ausgezeichneten Schleimhaut, deren hohes Zylinderepithel einen dem Darmepithel ähnlichen Kultikularsaum trägt und ein schleimähnliches Sekret (Fig. 257) liefert; ihre Tunica propria enthält viele elastische Fasern; 2. aus einer Muskelhaut mit vielen zirkulären und weniger schräg oder längs verlaufenden glatten Muskelfasern und 3. aus einer Bindegewebshülle; diese läßt oft drei Abteilungen unterscheiden: a) eine derbe Fibrosa, b) eine lockere, oft Fettzellen enthaltende Subserosa, die in das wieder dichtere Bindegewebe der Serosa übergeht.

Schleim(?)drüsen kommen beim Menschen nur im Halse der Gallenblase vor und sind nicht mit den fälschlich „Luschkaschen“ (besser „Aschoffschen“) Gängen zu verwechseln; das sind Ausbuchtungen der Schleimhaut, welche zuweilen durch die Muskelhaut bis zur Fibrosa reichen.

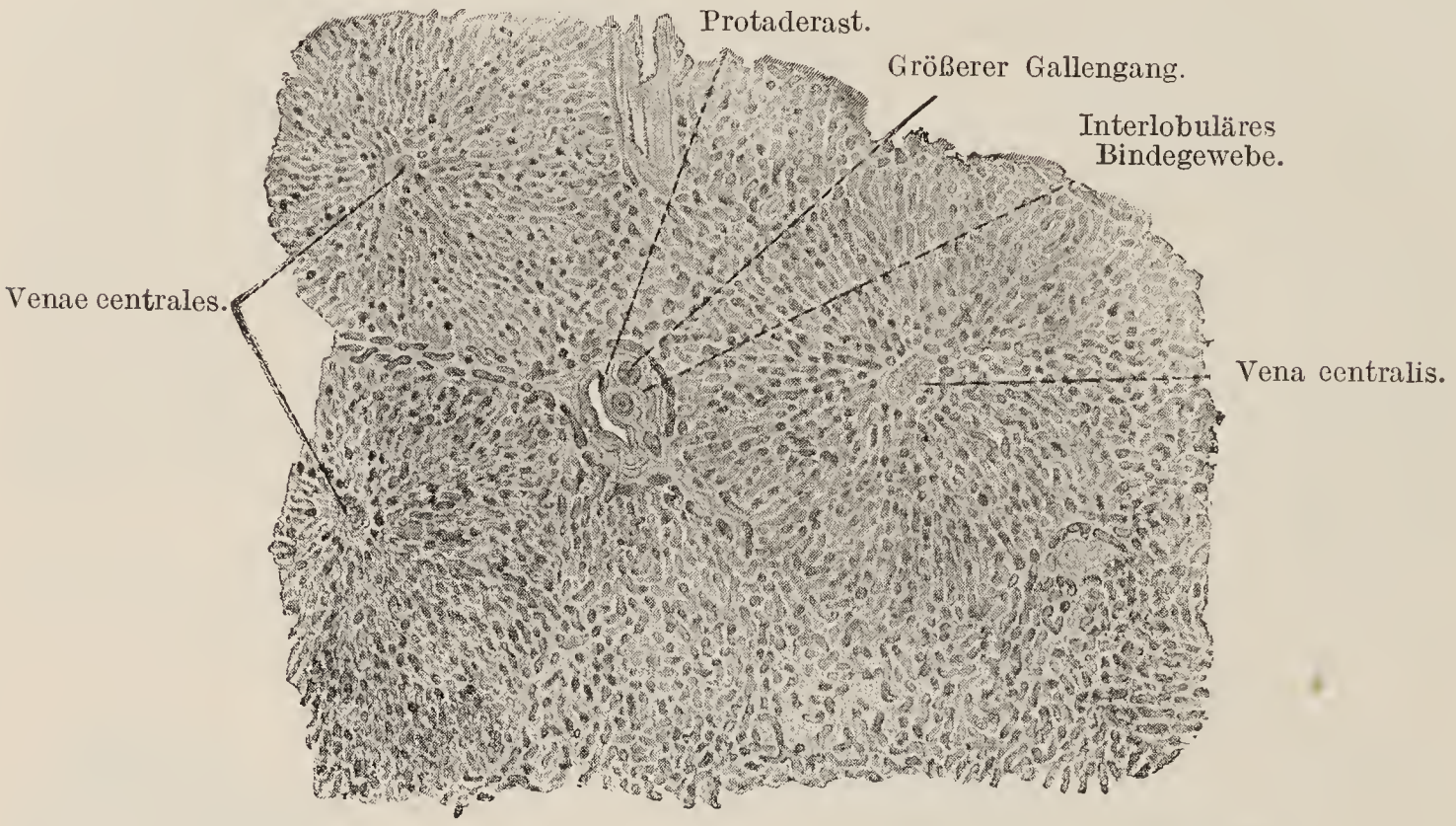

Fig. 258.

Stück eines Flächenschnittes der menschlichen Leber. 40 mal vergrößert. Drei Venae centrales (quer durchschnitten) stellen je einen Mittelpunkt ebensovieler Läppchen dar, die in der Peripherie wenig von ihren Nachbarn abgegrenzt sind. Unten und rechts sind schräg durchschnittene Läppchen, deren Grenzen gar nicht erkannt werden können. Technik Nr. 141, S. 365.

Als Vasa aberrantia bezeichnet man außerhalb des Leberparenchyms verlaufende, blind endende Gallengänge. Sie finden sich vorzugsweise am linken Leberrande (Lig. triangul. sinistr.), an der Leberpforte und in der Umgebung der Vena cava. Sie stellen die letzten Reste früher (in embryonaler Zeit) daselbst befindlicher Lebersubstanz dar.

Fig. 259.

Stück eines Schnittes durch die Leber eines Hundes. 490 mal vergr. Technik Nr. 120, S. 358.

Das Sekret der Leber, die Galle, enthält häufig Fettropfen, sowie körnige Haufen von Gallenfarbstoff. Zylinderzellen aus den Gallengängen sind als zufällige Beimengungen zu betrachten.

Betrachtet man einen Querschnitt eines Leberläppchens mit schwacher Vergrößerung, so erkennt man die Leberzellenbalken als Stränge und schmale Blätter, die in radiärer Richtung von der Vena centralis gegen die Peripherie ausstrahlen (Fig. 253 und 258) und durch Seitenäste mit Nachbarbalken sich verbinden. Ein Lumen ist an solchen Balken mit den gewöhnlichen Methoden nur äußerst schwer zu sehen, erst durch Injektion des Kanalsystems vom Ductus hepaticus aus oder durch Golgis Methode, welche die Galle schwärzt, gelingt dessen Nachweis. Es zeigt sich dann, daß das Lumen

der feinsten interlobulären Gallengänge sich direkt in die Leberläppchen fortsetzt und dort in der Achse der Leberzellenbalken gelegen ist. Das im Längsschnitt getroffene Lumen verläuft im Zickzack und ist mit kleinen Seitenästen besetzt (Fig. 259).

Fig. 260.

Stück eines Querschnittes durch ein Leberläppchen eines Hingerichteten. 300 mal vergrößert. Die Grenzen der Leberzellen waren an dem Präparat nicht zu sehen. Die schwarzen Punkte sind Verunreinigungen durch Silberniederschläge. Technik Nr. 120, S. 358.

Mit diesen zwischenzelligen Seitenästen dürfen nicht verwechselt werden kleine Seitensprossen der Gallenkanälchen, die mit einer kleinen knopfförmigen Verdickung enden. Der Knopf entspricht einer kleinen, in der Leberzelle befindlichen Vakuole, welche durch einen dünnen Kanal (den kleinen Seitensproß) mit dem Gallenkanälchen in Verbindung steht. Dieser Seitensproß kann als binnenzelliges Sekretkanälchen betrachtet werden. Es handelt sich hier zweifellos um vorübergehende, nur an gewisse Funktionsstadien gebundene Bildungen, um

Sekrettropfen, die aus der Leberzelle in das Kanälchen übertreten; den Beweis hierfür erblicke ich darin, daß ganze Strecken des Kanalsystems frei von jenen Knöpfchen sind, während dicht daneben jedes Kanälchen damit besetzt ist (Fig. 259). In die gleiche Kategorie gehören wohl jene, den Sekretkanälchen der Belegzellen ähnlichen Figuren, die man bei Gallenstauungen in den Leberzellen findet.

Die Gallenkanälchen können da, wo mehrere Leberzellenbalken sich direkt berühren, durch Verbindung mit anderen Seitenästen echte Maschen bilden (Fig. 260).

Die Zahl der Maschen ist keineswegs so groß, wie man bei Betrachtung nicht sehr feiner Schnitte mit schwachen Vergrößerungen glauben möchte. Sehr häufig

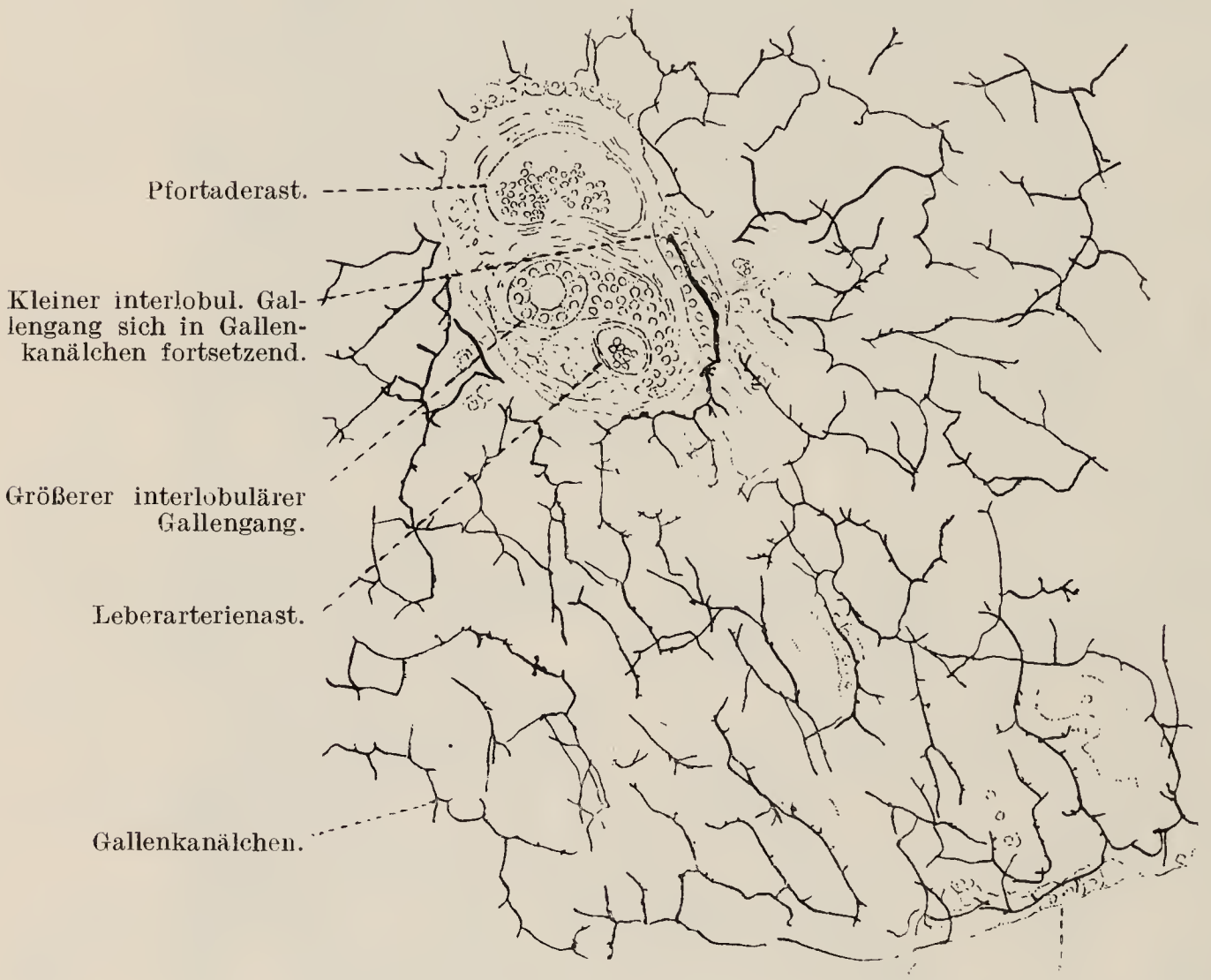

Fig. 261.

Stück eines Durchschnittes durch die Leber eines Hundes. 240mal vergrößert. Gallenkanälchen nach Golgis Methode geschwärzt. Technik Nr. 120, S. 358.

werden Maschen dadurch vorgetäuscht, daß die vielfach im Zickzack verlaufenden, mit Seitenästen versehenen Kanälchen sich in verschiedenen Ebenen überkreuzen (Fig. 261). Man kann ganze Strecken von Durchschnitten, besonders von solchen, die quer durch ein Leberläppchen gehen, durchmustern, ohne eine einzige echte Masche zu finden.

Sämtliche, im Innern der Läppchen gelegene Lumina heißen Gallenkanälchen. Das ganze System der Gallenkanälchen hängt indessen nicht nur durch die Maschen, sondern auch durch Anastomosen, welche durch Verbindung benachbarter Leberbalken vermittelt werden (Fig. 260), viel unter sich zusammen und scheint an dicken Schnitten üppig verzweigt und gar nicht an die Leberbalken gebunden zu sein. Feine Schnitte ergeben aber, daß in der Hauptsache die Gallenkanälchen sich gerade so

verhalten wie andere Drüsenlumina, d. h. daß Drüsenlumen (Gallenkanälchen) und Blutgefäß sich nicht berühren, sondern zwischen beiden eine Drüsenzelle oder nur ein Teil einer solchen eingeschaltet ist (s. S. 85). Man erkennt das am besten an feinen Schnitten, welche die Blutkapillaren der Quere nach getroffen haben (Fig. 262); dort sieht man auch deutlich, daß die Gallenkanälchen auf den Flächen, die Blutkapillaren an den Kanten der Leberzellen verlaufen; doch ist das nicht ausnahmslose Regel, man findet auch an den Kanten verlaufende Gallenkanälchen (Fig. 262 ×), ein Verhalten, das auch besonders kein Menschen zutrifft.

Die Leberzellen sind unregelmäßig vieleckige Gebilde, die einen, oft auch mehrere Kerne besitzen; eine Membran fehlt ihnen. Das Zytoplasma enthält in wechselnder Menge die verschiedenartigsten Einschlüsse: Plastosomen, die hier in Körnchen oder Fadenform sehr deutlich nach-

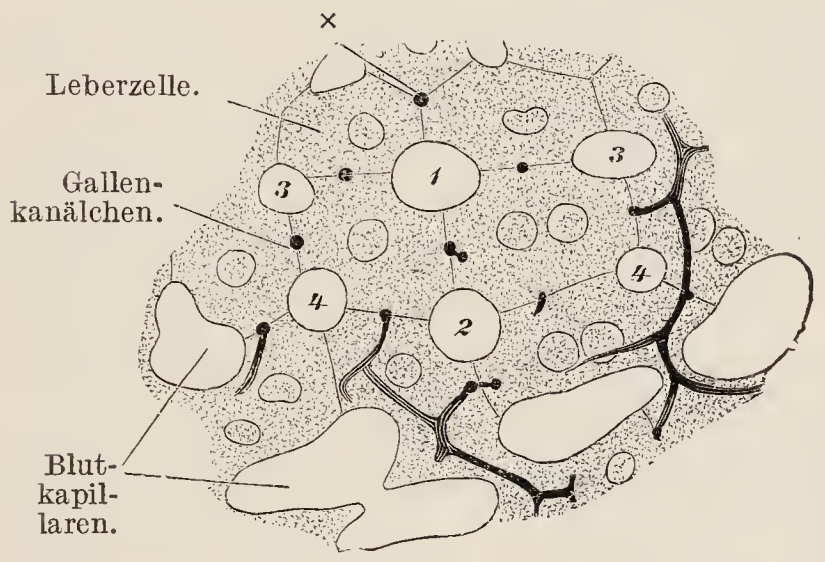

Fig. 262.

Feiner Durchschnitt durch eine Kaninchenleber mit injizierten Gallenkanälchen. 560 mal vergrößert. Die Zeichnung ist nicht schematisiert. Die Zelle rechts von dem bezeichneten Gallenkanälchen steht ebenso wie deren rechte Nachbarin mit vier Blutkapillaren (1, 2, 3, 4) in Berührung. × Gallenkanälchen an der Kante einer Leberzelle.

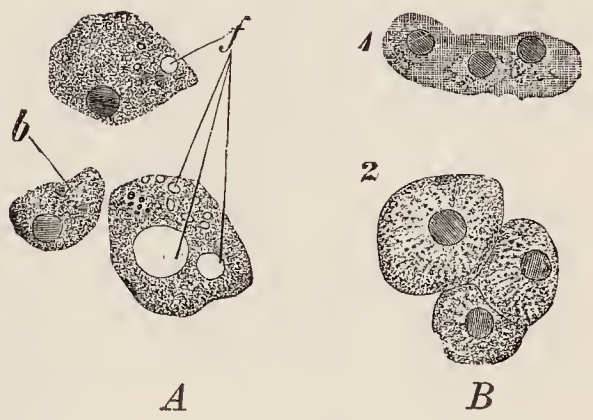

Fig. 263.

Leberzellen des Menschen. 560 mal vergr. *A* isolierte Leberzellen, kleinere u. größere Fettropfen *f* enthaltend. Bei *b* Eindruck von einem Blutgefäß herrührend. Technik Nr. 140, S. 365. *B* Aus einem Schnitte. 1. Sekretleere Zellen. 2. Sekretgefüllte Zellen. Technik Nr. 141, S. 365.

weisbar sind, Pigment, Glykogen, sowie verschieden große Fettropfen, welch letztere bei saugenden Tieren und gut genährten Personen regelmäßig gefunden werden.

Die Größe der Zellen beträgt 18—26 μ. Auch bei den Leberzellen bestehen sichtbare Funktionsunterschiede (Fig. 263 *B*). Sie sind entweder klein, trüb, undeutlich konturiert — solche Zustände finden sich vorzugsweise im nüchternen Zustande — oder größer, im Zentrum hell, in der Peripherie mit einem grobkörnigen Ringe versehen, solche Bilder sind hauptsächlich während der Verdauung zu konstatieren. Beim Menschen trifft man oft beide Zustände in einer Leber.

Die Leberzellen besitzen wie alle Drüsenzellen zwei physiologische Oberflächen (s. auch S. 85):

1. die Angrenzung an die Gallenkanälchen,

2. die Angrenzung an die Blutkapillaren. Hierdurch sind sie zwischen das Blut und die Galle zwischengeschaltet.

Die alte viel bearbeitete Frage nach dem Anteil der Leberzellen an der Gallenbereitung kann noch nicht als entschieden gelten. Manche Beobachtungen sprechen dafür, daß gewisse Gallenbestandteile an den Leberzellen vorbei unmittelbar in die Gallenwege übertreten können.

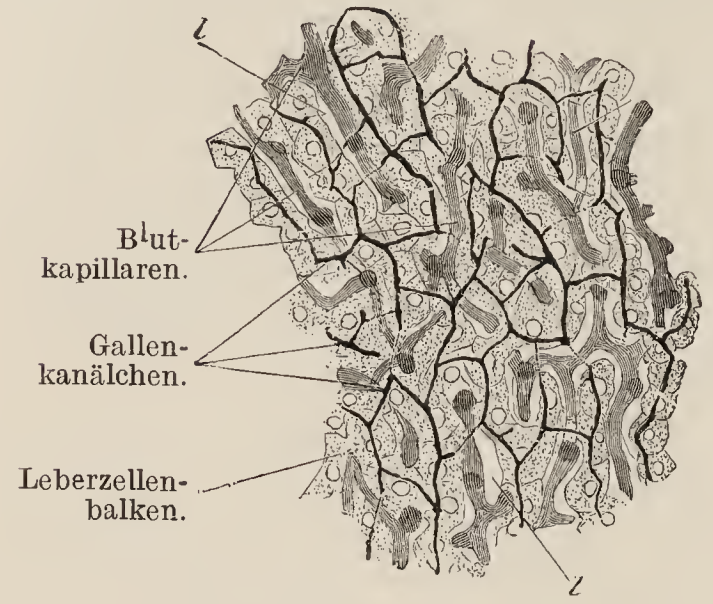

Fig. 264.
Aus einem Schnitte durch eine Kaninchenleber, deren Pfortaderkapillaren rot, deren Gallenkanälchen blau injiziert worden waren. 240 mal vergr. Die Leberzellen stehen auf dem Schnitte an beiden Seiten mit Blutkapillaren in Berührung. (An einzelnen Stellen hat sich die rote Leimmasse retrahiert, so daß Lücken *l* zwischen Leberzellen und Blutkapillaren entstanden sind.) Die etwas dunkleren Flecke der Blutkapillaren sind optische Querschnitte von Blutkapillaren, welche vertikal durch die Dicke des Schnittes verlaufen.

Die Beziehungen der Leberzellen zu den Blutgefäßkapillaren weichen von denjenigen in anderen Drüsen ab und geben vielleicht eine Erklärung für die Tatsache, daß der Stofftransport zwischen Blut und Leberzellen nicht nur einseitig, sondern wechselseitig vor sich gehen kann: die Leberzelle nimmt nicht nur Stoffe aus der Blutbahn auf, sie gibt solche auch wieder an das Blut ab.

Vor allem fehlt der Leberzelle eine Membrana propria; sie wird von den Gefäßkapillaren nur durch ganz spärliches Bindegewebe getrennt, das als „Gitterfasern“ (Fig. 265) eine Verstärkung der Kapillarwand darstellt. Ob innerhalb der Läppchen noch Lymphbahnen vorhanden sind, die dann zwischen den Drüsenzellen und der Kapillarwand liegen müßten, ist unsicher.

Fig. 265.
Stück eines Durchschnittes der Leber eines Hingerichteten. 300 mal vergrößert. Nach Technik 11, S. 39.

Die größeren Lymphgefäße begleiten die Pfortaderäste, setzen sich in perilobulär gelegene Lymphräume fort; auch die größeren Venen, von den Sammelvenen an, werden von Lymphgefäßen begleitet. Diese tiefen Lymphgefäße stehen mit einem engmaschigen Lymphgefäßnetze in vielfacher Verbindung, welches sich in der Leberkapsel befindet.

Die Wand der Blutgefäßkapillaren stellt ein zellgrenzenfreies Plasmodium dar; um die Kerne desselben ist das Zytoplasma reichlicher entwickelt. Diese Stellen sind in ganz außergewöhnlicher Weise befähigt, im Blute kreisende Substanzen zu speichern. Dann dehnt sich das Zytoplasma unter Fortsatzbildung in

die den Leberzellen zugewandten Spalträume aus; es entstehen so die „Zellformen“, die als Sternzellen (v. Kupffer) bezeichnet werden (Fig. 266).

Die Speicherung bezieht sich auf Mikronen (s. S. 182) und Ultramikronen; so findet man bei Erkrankungen Erythrozyten und deren Trümmer, Bakterien, Pigment, Fett und andere Einschlüsse in ihnen. Experimentell kann man die Ablagerung von Tusche und vielen Farbstoffen in ihnen erreichen (Fig. 266). Es scheint, daß die Kapillarwand auf diese Weise die Leberzellen vor einem Eindringen solcher Substanzen bewahrt.

Die Nerven bestehen vorzugsweise aus marklosen Nervenfasern, denen nur wenige markhaltige Nervenfasern beigemischt sind; sie versorgen die Leberkapsel und treten ins Innere der Leber mit den Lebergefäßen, deren Verästelungen sie folgen; nach Untersuchungen an Säugetieren endigen sie zum größten Teil an den Gefäßen, mit denen sie bis in die Läppchen hineinziehen, zum geringeren Teile finden sie als sensible Fasern im interlobulären Gewebe und als sekretorische Fasern (bei der Taube beobachtet) zwischen den Leberzellen ihr Ende. Ganglienzellen finden sich im Verlaufe der Nerven in der Gallenblasenwand, ganz vereinzelt auch in den Nervenstämmchen des interlobulären Bindegewebes.

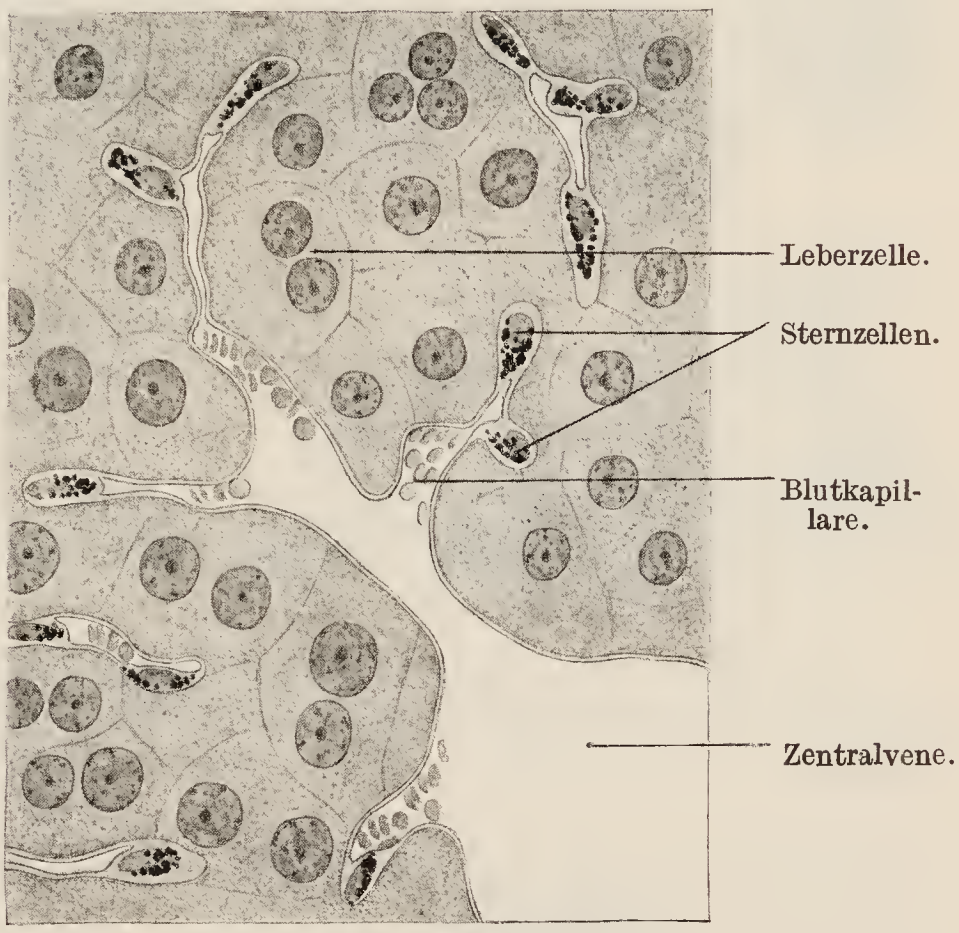

Fig. 266.
„Sternzellen“ nach Speicherung eines Farbstoffes (Diamingrün); aus der Leber einer weißen Maus. 500mal vergrößert. Technik Nr. 15, S. 116.

Es ist zum Schlusse der Darstellung lehrreich, sich über die Abweichungen klar zu werden, die die Leber im Aufbau von anderen Drüsen unterscheiden lassen. Als Ausgangsform der Bildung muß eine tubulöse Drüsenform angenommen werden. Vergleichen wir aber die Leber mit typischen zusammengesetzt tubulösen Drüsen eingehend, so kommen die Unterschiede klar zutage:

1. In den anderen Drüsen sind die Endstücke gewunden (Fig. 267), in der Leber ziemlich gerade (Fig. 268).

2. In den anderen Drüsen verlaufen die Endstücke nach allen möglichen Richtungen und umgeben von allen Seiten die Verästelungen des Ausführungsganges, letztere sind somit innerhalb der Drüsenläppchen gelegen. In der Leber verlaufen die Endstücke in bestimmter Richtung, und zwar gegen die

Achse des Läppchens gekehrt; alle Verästelungen des Ausführungsganges liegen außerhalb der Drüsenläppchen (vgl. Fig. 267 und Fig. 268).

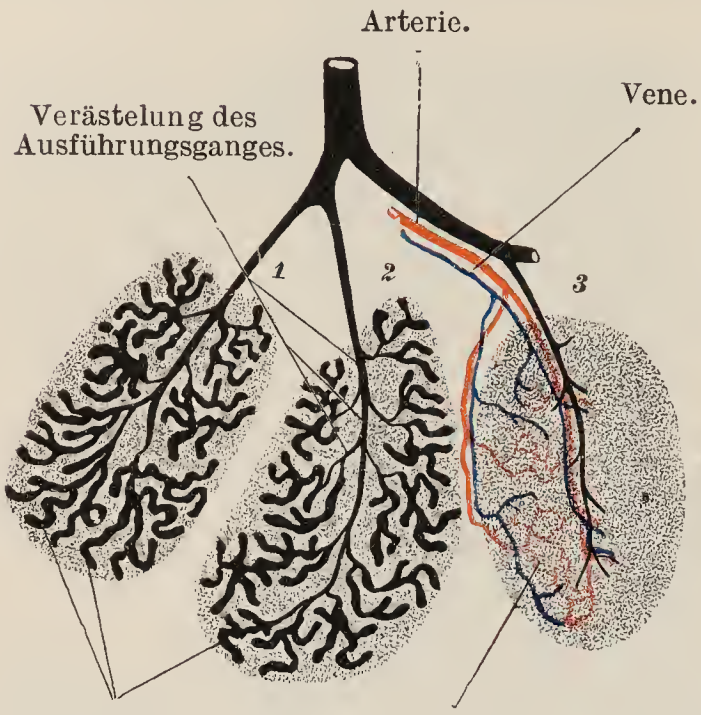

Fig. 267.

Schema einer gewöhnlichen tubulösen, zusammengesetzten Drüse. In Läppchen 3 sind nur die Verästelungen des Ausführungsganges, nicht aber die Endstücke gezeichnet.

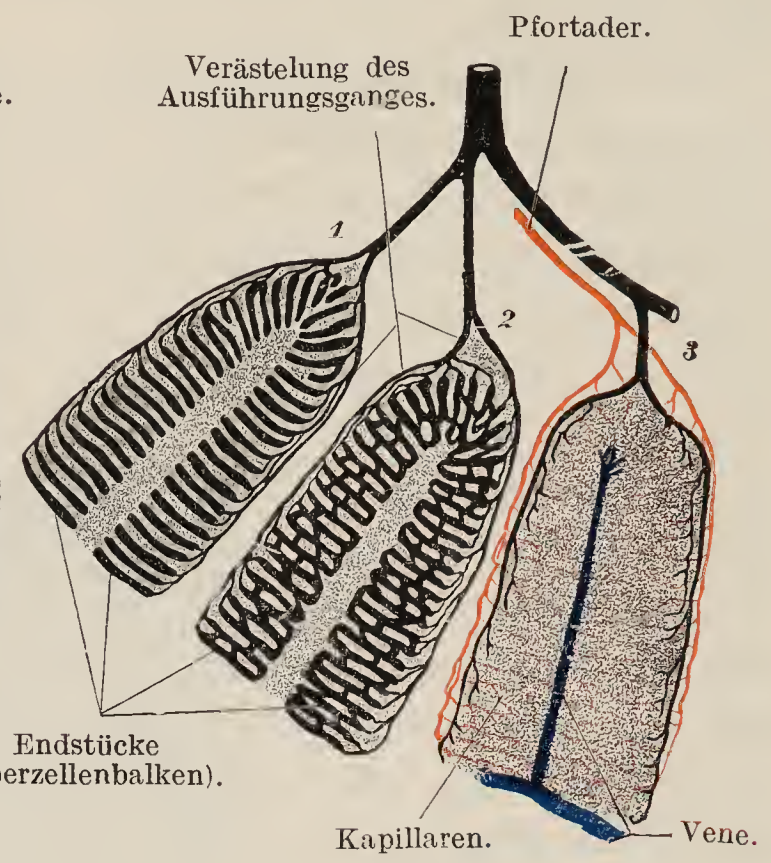

Fig. 268.

Schema der Leber. In Läppchen 1 ist nur die Richtung, in 2 die Verästelung der Endstücke eingezeichnet, in 3 sind nur die Ausführungsgänge angegeben.

3. In den meisten anderen Drüsen hören die Endstücke blind auf, ohne miteinander zu anastomosieren, in der Leber hängen die Endstücke vielfach miteinander zusammen, sie bilden ein Netz (Fig. 268, $_2$). Damit wird der Name Endstück

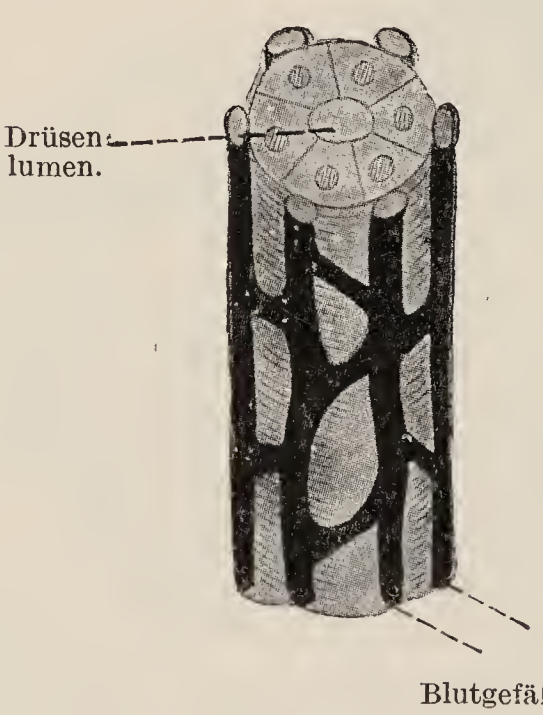

Fig. 269.

Schema eines Endstückabschnittes einer gewöhnlichen tubulösen Drüse.

Fig. 270.

Schema eines Endstückabschnittes (= Leberzellenbalken) der Leber. Die Verbindung mit Nachbarbalken ist hier nicht berücksichtigt.

hinfällig, denn blinde Enden sind in der Leber noch nicht mit Sicherheit konstatiert; statt „Endstück“ sprechen wir deshalb bei der Leber von „Leberzellenbalken“.

4. Bei den anderen Drüsen ziehen Arterie und Vene zusammen mit den Verästelungen des Ausführungsganges und liegen wie diese zum Teil innerhalb der

Läppchen (Fig. 267, $_3$). Bei der Leber zieht die Pfortader (welche zum Teil der Arterie anderer Drüsen entspricht) mit den Verästelungen des Ausführungsganges und liegt wie diese außerhalb der Läppchen. Die Venen (V. hepatica) aber ziehen getrennt von den Pfortaderästen; ihr Anfang liegt innerhalb der Läppchen (Fig. 268).

Zu diesen relativ groben Unterschieden kommen noch feinere Differenzen:

5. Bei den anderen Drüsen wird das axiale Lumen der Endstücke im Querschnitt von vielen (6 oder mehr) Drüsenzellen umgeben (Fig. 269), bei der Leber nur von zwei Drüsenzellen (Fig. 270). Diese Differenz ist bedingt durch die relative Größe der Drüsenzellen (Leberzellen) einerseits und die bedeutende Enge des Drüsenlumens der Leber andererseits; es reichen eben zwei Leberzellen zur Lumenbegrenzung vollkommen aus.

6. Bei den anderen Drüsen erreicht jede Drüsenzelle nur mit einer Seite (Fig. 269), bei der Leber berührt jede Leberzelle mit mehreren Seiten Blutgefäße (Fig. 270), ein Umstand, der gleichfalls durch die Größe der Leberzellen bedingt wird.

Alle diese Eigentümlichkeiten würden den tubulösen Drüsencharakter der Leber nicht so sehr verhüllen, wenn nicht noch eine weitere Differenz bestünde:

7. Bei den anderen Drüsen berühren die Zellen der Endstücke Zellen von Nachbarendstücken nicht direkt, sie sind vielmehr immer durch Bindegewebe (Membrana propria usw.) von diesen getrennt (vgl. z. B. Fig. 31), bei der Leber ist nur ein feines Bindegewebe (Fig. 265) vorhanden, es berühren sich vielfach die Zellen benachbarter Leberzellenbalken direkt und diese Berührungsflächen fassen zwischen sich ebenfalls ein Drüsenlumen. Fig. 271 möge zur Erläuterung dienen. Querschnitte von vier Leberzellenbalken sind gezeichnet. Der erste, aus den Zellen 1 und 2 bestehende, stößt direkt an den zweiten Balken, der aus den Zellen a und b besteht. 1 und 2 umschließen ein Drüsenlumen (I), ebenso a und b. An den Berührungsflächen zwischen 1 und a findet sich aber ebenfalls ein Lumen (II). Es stoßen also die Drüsenzellen der Leber nicht nur mit einer Fläche, sondern mit mehreren Flächen an Lumina; diese Lumina können durch Seitenzweige, die zwischen den Drüsenzellen verlaufen, miteinander in Verbindung stehen und bilden dabei förmliche Maschen. Die rechte Hälfte der Figur zeigt eine solche Masche, sie umgibt den Querschnitt eines Gefäßes und kann deshalb vasozonale Masche genannt werden im Gegensatz von Maschen, die eine einzelne Leberzelle umgürten und zytozonale Maschen heißen. Die Einrichtung, daß die Drüsenzelle der Leber von verschiedenen Seiten her von Drüsenlumina umfaßt wird, kommt auch an anderen Drüsenzellen vor, z. B. an den serösen Zellen der Speicheldrüsen, die von einem ganzen Astwerk von Sekretkanälchen umsponnen werden (Fig. 196). Wir können die Drüsenlumina der Leber direkt mit den Sekretkanälchen anderer Drüsen vergleichen. Während aber bei anderen Drüsen die Sekretkanälchen in

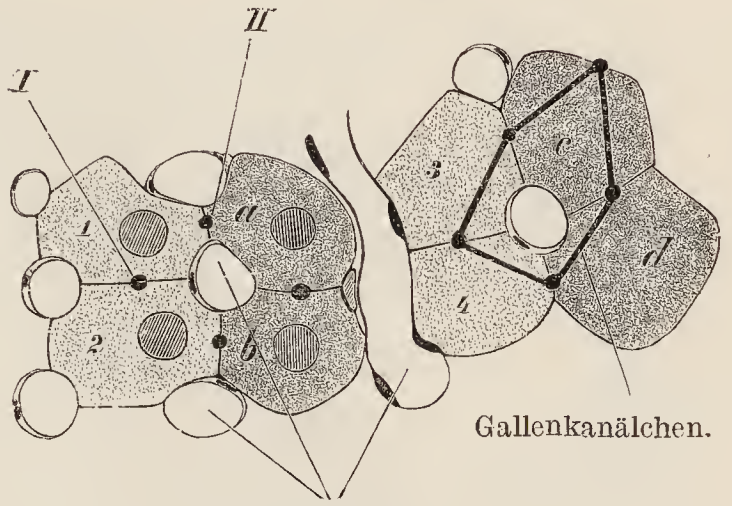

Fig. 271.

Stück eines Schnittes durch eine Kaninchenleber. 570mal vergrößert. Die Umrisse sind mit dem Zeichenapparat hergestellt; schematisiert sind die dunklen Kerne der Blutkapillaren und die verschiedene Abtönung der Leberzellenbalken. Der Schnitt geht durch die Leberzellenbalken 1, 2 und *a*, *b* derart, daß er die Drüsenzellen halbiert, die Balken 3, 4 und *c*, *d* dagegen gerade zwischen zwei Drüsenzellen getroffen hat, die Zellen 3, 4 und *c*, *d* zeigen dem Beschauer die Oberfläche.

ein großes axiales Hauptlumen münden, fehlen solche axiale Lumina im Bereich der Leberläppchen; die Gallenkanälchen münden an der Peripherie der Läppchen direkt in die unterlobulären Gallengänge.

Das Bauchfell.

Die freie Oberfläche des Bauchfelles wird von einer einfachen Lage platter, polygonaler Epithelzellen überzogen; diese Zellen bestehen aus oberflächlichen Teilen, sehr dünnen (bei Hund und Kaninchen mit einem feinen Härchensaum bedeckten) Platten, die genau aneinandergrenzen (Fig. 262 u. 22), und den Kern einschließenden tieferen Teilen, die durch feine Ausläufer miteinander zusammenhängen. Die Größe der Platten wechselt je nach der Dehnung, der sie ausgesetzt sind. Die Vereinigung mit den unterliegenden Teilen (Bauchwand, Eingeweide usw.) erfolgt durch lockeres („subseröses“) Bindegewebe.

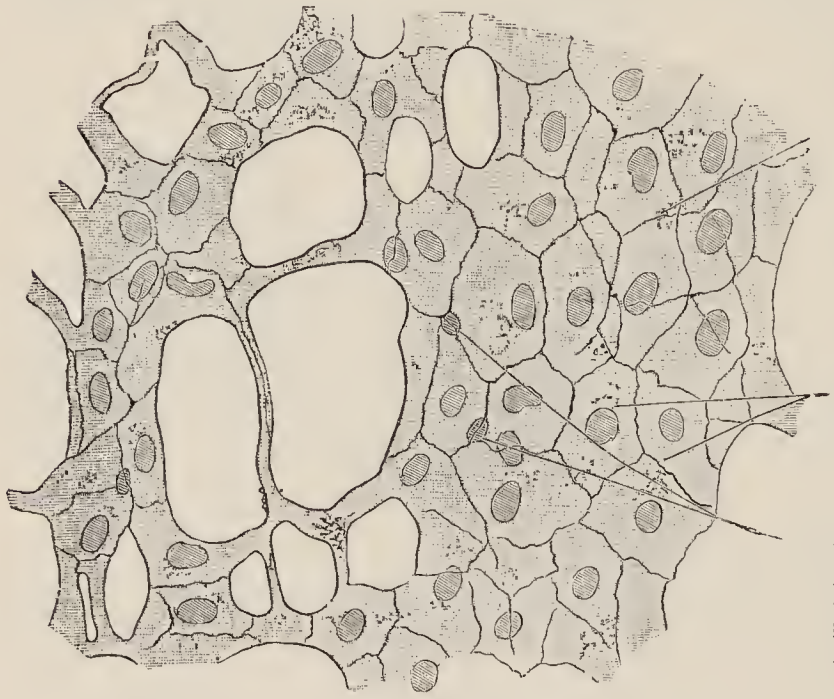

Fig. 272.

Stück des Omentum majus eines Kaninchens. 240 mal vergrößert. Dicke und dünne Bindegewebsbündel bilden Maschen. Die wellige Streifung der Bündel ist an dem Xylolbalsampräparat nur undeutlich zu sehen. Bei × schimmern die Epithelzellen der anderen Seite durch. Technik 142.

An freien Bauchfelllamellen (Gekröse, Netz) ist das Bindegewebe auf beiden Seiten von der Epithelschicht überkleidet; diese grenzt auch dort überall das Bindegewebe gegen die seröse Höhle ab, wo die gesamte Lamelle netzartig durchbrochen ist (Fig. 22, S. 77).

Das Bindegewebe enthält zahlreiche, kollagene Fibrillenbündel und elastische Fasern; die Fibrillenbündel bilden am Omentum majus und in der Mitte des Omentum minus ein zierliches Netz mit polygonalen oder rechteckigen Maschen (Fig. 48, S. 101). Die elastischen Fasern sind in den tieferen Lagen des Bauchfelles, besonders am parietalen Blatte, reichlich und stark entwickelt.

Das subseröse Gewebe besteht aus lockerem Bindegewebe, vielen elastischen Fasern und Fett in sehr verschiedenen Mengen; es ist da, wo das Bauchfell leicht verschieblich ist, reichlich vorhanden, auf der Leber und dem Darme aber derart reduziert, daß nicht mehr als eine besondere Schicht nachweisbar ist. An einzelnen Stellen, z. B. im Lig. uteri latum finden sich reichlich Züge glatter Muskelfasern.

Blutgefäße und Nerven sind spärlich vorhanden, letztere enden zum Teil in Lamellenkörperchen (S. 266). Lymphgefäße finden sich

in den oberflächlichen und tiefen Schichten des Bauchfelles (vgl. ferner S. 77 „Stomata“).

Das Bindegewebe des Bauchfelles ist im ganzen zellarm; strecken-

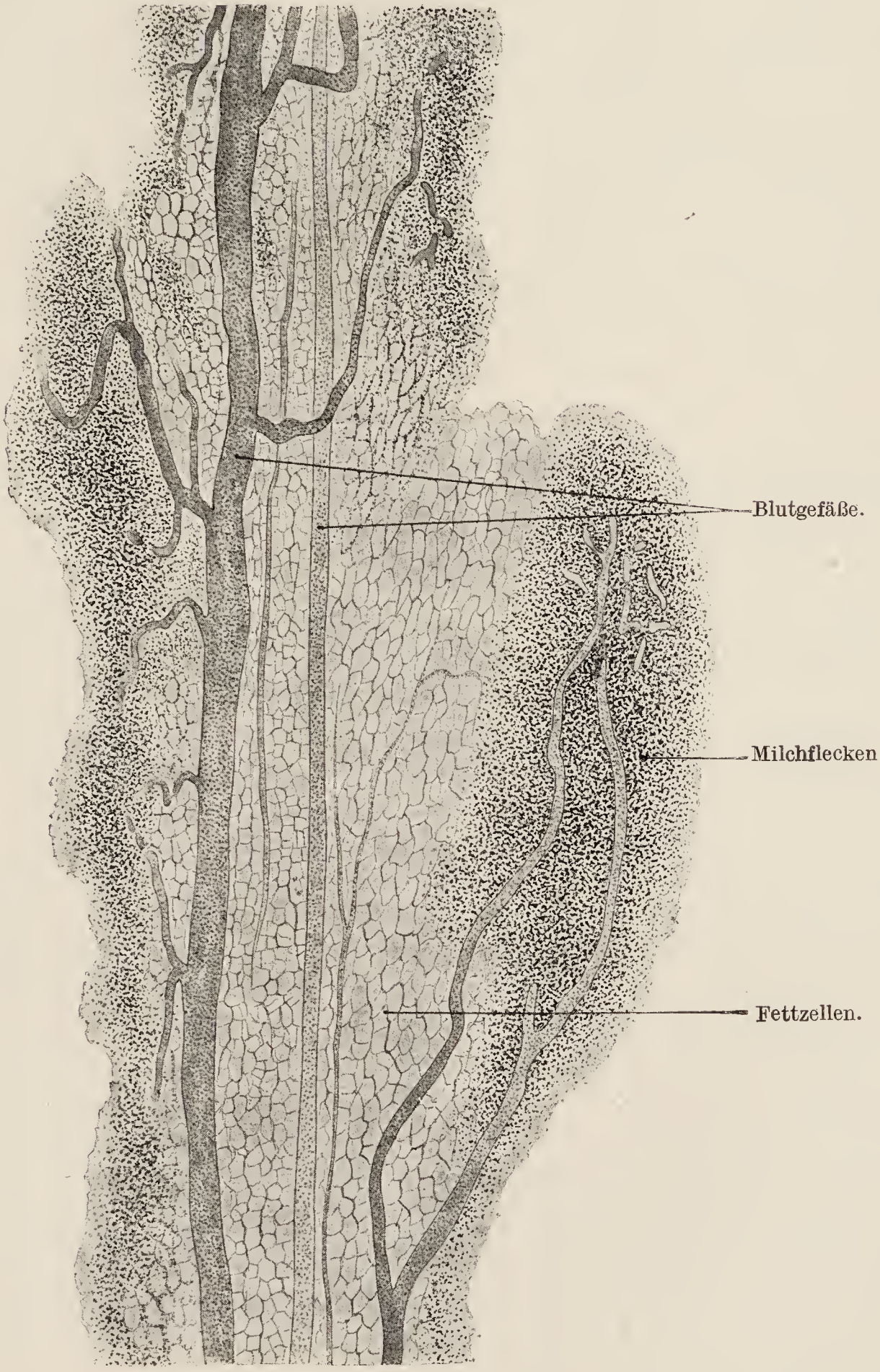

Fig. 273.

Aus dem Omentum maius eines Kaninchens. „Milchflecken“ nach ausgiebiger Speicherung von Trypanblau. 40mal vergrößert. Technik Nr. 143, S. 365.

weise aber, besonders im großen Netz liegen den Gefäßen angeschlossen größere und kleinere Zellhaufen, die sogenannten Milchflecken (an diesen Stellen weist die sonst ganz durchsichtige Membran eine leichte, milchige Trübung auf, wenn sie frisch mit bloßem Auge betrachtet wird).

Bei erwachsenen Tieren unterscheidet man gefäßfreie und gefäßversorgte Milchflecken im Netz; bei jungen Tieren sind alle Milchflecken (Fig. 273) von Gefäßen durchzogen.

Es handelt sich hier um Anhäufungen von „ruhenden Wanderzellen“ (s. S. 93), die an diesen Stellen wahrscheinlich in großer Zahl gebildet werden. Wie im übrigen Körper, so sind diese Zellen im Netz besonders durch ihr auffallendes Speichervermögen zu charakterisieren.

Bringt man einem lebenden Tier einige Kubikzentimeter chinesische Tusche in die Bauchhöhle, so ist dieselbe schon nach wenigen Stunden von den Zellen der Milchflecken gespeichert. Auch beim Eindringen von Bakterien in die Bauchhöhle beteiligen sich diese Zellen an der Bekämpfung des Schadens in äußerst reger Weise.

Technik.

Nr. 119. Isolierte Plattenzellen des Mundhöhlenepithels. Man kratze mit einem Skalpell von der Oberfläche der eigenen Zunge etwas Schleim ab und mische denselben auf dem Objektträger mit einem Tropfen Kochsalzlösung. Deckglas. Außer den isolierten blassen Plattenepithelzellen (Fig. 26, S. 82) findet man noch weiße Blutzellen („Speichelkörperchen“) sowie (bei starkem Abkratzen) abgerissene Spitzen der Papillae filiformes, die nicht selten von einer feinkörnigen dunklen Masse (Mikrokokken) umgeben sind; Pilzfäden, Leptothrix buccalis, haften zuweilen in ganzen Büscheln auf den Mikrokokkenhaufen. Man kann unter dem Deckglase mit Pikrokarmin färben (S. 47) und dann verdünntes, angesäuertes Glyzerin zufließen lassen, wenn nicht zu viel Luftblasen die Konservierung des Präparates unmöglich machen.

Nr. 120. Darstellung der Drüsenlumina durch Golgis schwarze Reaktion. Kleine Stückchen der Zungenwurzel, des Magens, der Speicheldrüsen und der Leber werden in die Kalibichromat-Formol- und dann in Silberlösung gelegt. Näheres siehe S. 36. Oft gelingt die Färbung erst nach ein- oder zweimaliger Wiederholung der Prozedur. Nachfärben sehr zu empfehlen. In der Leber färben sich zuweilen die Gitterfasern.

Nr. 121. Gl. parotis, submaxillaris und sublingualis. Für Übersichtsbilder — auch zum Studium vieler Einzelheiten — werden Stückchen von 0,5—1,0 cm Seitenlänge in Zenkerscher Flüssigkeit fixiert (S. 16). Einbettung in Paraffin oder Zelloidin; wegen des Zellreichtums sollen die Schnitte nicht dicker als 10 μ sein. Bei Färbung mit Hämatoxylin und Eosin (S. 41) kommen die Unterschiede zwischen serösen (rotviolett) und mukösen Teilen (ungefärbt oder blau) schön zum Ausdruck; auch die Sekretrohre sind an ihrer stark roten Zytoplasmafärbung oft sehr leicht zu unterscheiden. Diese Schnitte färbe man zum Hervorheben des Bindegewebsgerüstes nach Nr. 20, S. 416. Auch die Färbung mit Eisenhämatoxylin (S. 40) ist besonders zu empfehlen.

Will man Schleimdrüsengranula darstellen, so fixiere man in Formolalkohol (S. 15) und vermeide bei der Nachbehandlung wässerige Flüssigkeiten, da durch solche die Schleimgranula quellen und sich auflösen.

Nr. 122. Zahnschliffe. Die womöglich frisch ausgezogenen Zähne werden, wenn sie zu Querschliffen verarbeitet werden sollen, in ca. 2 mm dicke) Querscheiben zersägt, oder, wenn Längsschliffe hergestellt werden sollen, im ganzen auf Kork und Siegellack geklebt und behandelt wie Nr. 91 (S. 225). Längsschliffe

sind mehr zu empfehlen, da sie an einem Präparate alle Teile zeigen (Fig. 207, 217, 218). Die fibrilläre Struktur des Zahnbeines ist nur an jugendlichen Zähnen gut zu sehen.

Will man Zähne Erwachsener entkalken, so verfahre man wie in Nr. 92 (S. 226). Der nur 3—5 % organische Substanz enthaltende, im übrigen aus Erdsalzen bestehende Schmelz löst sich bei dieser Methode vollkommen auf, so daß nur Zahnbein und Zement übrig bleiben. Entkalkte Zähne bette man in Zelloidin (S. 23) ein und färbe die Schnitte mit Hämatoxylin und Eosin (S. 41).

Nr. 123. Zu Präparaten über Zahnentwicklung wähle man für die ersten Stadien Schweins- oder Schafembryonen, die am leichtesten aus Schlachthäusern zu beziehen sind. Für das erste Stadium (Fig. 209) sollen die Schweinsembryonen eine Größe von ca. 6 cm haben, für das zweite Stadium ist eine Größe von 10—11 cm zu empfehlen. Für spätere Stadien (Fig. 213) sind die Unterkiefer neugeborener Hunde oder Katzen sehr geeignet. Fehlen jür jüngere Stadien Schweinsembryonen, so versuche man, sich Embryonen der Laboratoriumstiere (Maus, Kaninchen, Ratte) zu verschaffen. Man fixiert die ganzen Embryonen in Kalibichromatessigsäure (Weiterbehandlung s. Nr. 4, S. 15), in Zenker- oder Müller-Formol (S. 16) und entkalkt ältere Stadien, nachdem sie 6—8 Tage in 90%igem Alkohol gelegen haben, nach § 6 (S. 18). Die jüngeren Stadien bettet man in Paraffin, die Unterkiefer neugeborener Hunde oder Katzen besser in Zelloidin ein. Von den jüngeren Embryonen fertigt man am besten sogenannte Serienschnitte an, d. h. legt alle Schnitte in ihrer Reihenfolge auf den Objektträger und numeriert die Objektträger. Solche „Serien“ bieten für die verschiedensten Studien ein wichtiges Objekt. Man färbt mit Hämatoxylin (S. 32) und Eosin (S. 41). Die Figg. 209—214 stammen von Objekten die mit Boraxkarmin (S. 34) durchgefärbt waren. Zusatz von Pikrinsäure hat den Schmelz gelb gefärbt.

Nr. 124. Odontoblasten. Man lege die aus den Kiefern neugeborener Kinder herausgebrochenen Zähne in 60 ccm Müllersche Flüssigkeit. Nach 6 Tagen kann man mit einer Pinzette leicht die Pulpa in toto herausziehen; nun schneide man mit der Schere ein linsengroßes Stückchen der Pulpaoberfläche ab und zerzupfe das ziemlich zähe Gewebe ein wenig in einem Tropfen Müllerscher Flüssigkeit. Deckglas, leichter Druck, starke Vergrößerung, man sieht an den Rändern der Stückchen die langen Fortsätze der Odontoblasten wie Haare herausstehen; dort liegen auch vereinzelt vollkommen isolierte Odontoblasten (Fig. 221). Will man konservieren, so lasse man erst destilliertes Wasser unter dem Deckglas durchfließen (2 Minuten), dann Pikrokarmin (S. 47); nach vollendeter Färbung setze man verdünntes, angesäuertes Glyzerin hinzu.

Nr. 125. Schmelzprismen erhält man, wenn man die Oberfläche des Seitenteiles der Zähne von Nr. 124 in einem Tropfen Müllerscher Flüssigkeit zerzupft und mit starker Vergrößerung betrachtet. Man wird Gruppen von drei und mehr Schmelzprismen erhalten, die sich durch ihre dunklen Umrisse und eine meist wenig deutliche Querstreifung auszeichnen (Fig. 219). Konservieren in Glyzerin (S. 44).

Die prismatische Gestalt der Schmelzprismen erkennt man, wenn man der Oberfläche solcher Zähne parallel gerichtete, feine Schnitte oder Kronenquerschliffe von Backzähnen dicht unter dem Ansatz der Kauhöcker nach Nr. 122 anfertigt (Fig. 220).

Nr. 126. Papillae filiformes, fungiformes, vallatae, Zungenbälge. Man schneide Stückchen (von 2 cm Seite) der menschlichen Zungenschleimhaut von der Oberfläche der Zunge heraus (etwas Muskulatur soll der Oberfläche des ausgeschnittenen Stückes noch anhaften), und zwar für Pap. fungiformes von der

Zungenspitze, für P. filif. von der Mitte des Zungenrückens, für P. vall. von der Zungenwurzel, endlich Zungenbälge, deren punktförmige Höhleneingänge mit unbewaffnetem Auge zu sehen sind, von der Zungenwurzel und behandle sie nach Nr. 110, S. 289. Für Pap. filiform. mache man dicke, sagittale Schnitte der Zunge, die man nicht färbt. Zu Fig. 225 und 226 waren die Zungenstücke in 50 ccm absolutem Alkohol fixiert und gehärtet worden. Kaninchenzungen können in toto in 200 ccm Müllersche Flüssigkeit eingelegt werden. Die Weiterbehandlung ist dieselbe. Dicke Querschnitte durch die vordere Hälfte der ganzen Zunge geben guten Aufschluß über die Anordnung der Muskulatur, feine Schnitte der Zungenwurzel zeigen schöne Schleim- und Eiweißdrüsen.

Nr. 127. Tonsille. Die Tonsille des erwachsenen Menschen gibt oft nur wenig instruktive Bilder. Die Vorbereitung ist dieselbe wie für Nr. 126.

Dagegen sind die Tonsillen des Kaninchens und der Katze zu empfehlen. Um dieselben aufzufinden, verfahre man folgendermaßen. Man präpariere die Vorderfläche des Halses frei, schneide Trachea und Ösophagus über dem Sternum mit einer starken Schere durch, fasse das durchschnittene Ende der Trachea mit der Pinzette, präpariere mit der Schere beide Röhren nach aufwärts heraus (dabei werden die Hörner des Zungenbeines durchschnitten) und dringe, immer sich dicht auf der Wirbelsäulenvorderfläche haltend, bis zum Schlundkopfe hinauf. Hier wird die Rachenwand durchgeschnitten; dann durchschneide man die Muskulatur dicht an den medialen Rändern der Unterkiefer bis vor zum Winkel, ebenso das Zungenbändchen. (Beim Kaninchen empfiehlt es sich, beide Mundwinkel einzuschneiden und das Zungenbändchen, sowie den M. geniogloss. mit in die Mundspalte eingeführter Schere zu lösen.) Nun ziehe man die Trachea usw. nach abwärts, dränge die Zunge zwischen den Unterkieferästen durch und schneide die letzten Verbindungen (Gaumensegel) dicht am Knochen ab. Die Zunge wird nun so hingelegt, daß ihre freie Unterfläche nach oben sieht; dann schneide man mit einer feinen Schere die hintere Rachenwand in der Medianlinie bis hinab zum Kehlkopfe durch und klappe die Wände auseinander; die Tonsillen erscheinen alsdann als ein paar ovale, ca. 5 mm lange Prominenzen der seitlichen Rachenwand. Fixieren und Weiterbehandeln nach Nr. 110, S. 289.

Fig. 274.

Untere Hälfte einer isolierten Fundusdrüse des Kaninchens. 240 mal vergrößert. *B* Belegzellen, *M* Membr. propr.

Nr. 128. Magendrüsen frisch. Man schneide aus dem Fundus ventriculi eines frisch getöteten Kaninchens ein Stückchen von ca. 2 cm Seite, entferne die nur lose anhaftende Muskelhaut von der Schleimhaut, fasse letztere mit einer Pinzette am linken Rande und schneide mit einer feinen Schere einen möglichst schmalen Streifen (0,5—1 mm breit) ab, der in einem Tropfen 0,9%iger Kochsalzlösung fein zerzupft wird. Es gelingt ohne große Mühe, Körper und Grund der Drüsen zu isolieren. Die Körper der Belegzellen (Fig. 274) treten deutlich hervor, die Hauptzellen sind nicht sichtbar; die Kerne kann man mit Pikrokarmin (S. 47) färben, das Präparat in verdünntem Glyzerin (S. 44) konservieren. Die Isolation von Pylorusdrüsen ist nur durch sorgfältiges Zerzupfen möglich.

Nr. 129. Drüsen. Magen von Hund oder Katze, die womöglich 1—2 Tage gehungert haben, ist am meisten zu empfehlen. Kaninchenmagen ist wegen der sehr geringen Größe der Hauptzellen weniger geeignet. Man präpariere die der Muskelhaut nur lose aufsitzende Schleimhaut ab und lege Stückchen von ca. 1 cm Seite in ca. 10 ccm Alkohol absol.; nach einer halben Stunde wird der Alkohol

durch neuen (ca. 20 ccm) ersetzt (S. 14). Einbettung in Paraffin. Die Form der Drüsen läßt sich schon an mittelfeinen Schnitten erkennen; erschwerend ist nur der Umstand, daß die Drüsenschläuche sehr nahe beieinander stehen. Es begegnet dem Anfänger leicht, daß er die Drüsen gar nicht erkennt und die von hellem Epithel ausgekleideten Magengrübchen für Drüsen ansieht. Der Magen des Menschen, der indessen nur wenige Stunden nach dem Tode noch brauchbar ist, zeigt diesen Übelstand weniger. Zur Feststellung des feineren Baues der Drüsen, sowie des Oberflächenepithels sind möglichst feine Schnitte nötig.

a) Für Fundusdrüsen, Haupt und Belegzellen färbe man senkrechte oder noch besser Flächenschnitte der Schleimhaut mit Hansenschem Hämatoxylin (S. 32) 2—4 Minuten; die gut ausgewaschenen Schnitte werden in 5 ccm $^1/_{30}$%ige Lösung von Kongorot (S. 9) 3—6 Minuten gebracht, in dest. Wasser 2 Minuten ausgewaschen und dann nach § 10 (S. 45) in Xylolbalsam eingeschlossen. Zu dicke Schnitte zeigen alles rot gefärbt, die großen, roten Belegzellen verdecken die kleinen Hauptzellen. Man untersuche besonders den Drüsengrund, wo die Belegzellen nicht so übermäßig reichlich sind. Man erkennt die Belegzellen dann schon bei schwachen Vergrößerungen als rote Flecken diskontinuierlich auf rosarotem Grunde. Bei starken Vergrößerungen sieht man auch die leicht blau gefärbten, kleineren Hauptzellen. Das sehr enge Lumen der Fundusdrüsen ist auf Querschnitten der Schläuche (Flächenschnitten der Schleimhaut) noch am besten zu sehen. Die Seitenkanälchen des Hauptlumens sind nur an glücklichen Schnitten wahrzunehmen (Fig. 231).

b) Für Pylorusdrüsen sind senkrechte und Flächenschnitte der Schleimhaut mit Hansenschem Hämatoxylin (S. 32) zu färben und in Xylolbalsam zu konservieren (S. 45). Das Lumen der Pylorusdrüsen ist weiter (Fig. 233). Wegen der starken Schlängelung der Drüsen enthalten feinere Schnitte nur wenige der ganzen Länge nach getroffene Drüsen, sondern meistens nur Stücke solcher.

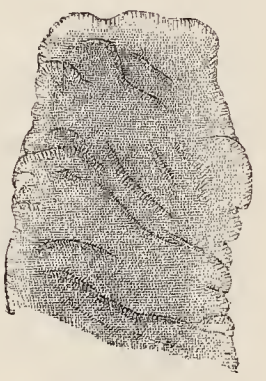

Fig. 275.
Darmzotte eines Kaninchens. 70 mal vergrößert.

Ausgezeichnete Resultate erreicht man durch Fixierung mit Alkohol-Formol (S. 15). Schleimfärbung mit Delafield (S. 35) färbt auch das zuerst farblos bleibende Sekret der Epithelzellen der Magengrübchen.

Nr. 130. Dünndarm-Epithel und Zotten. Man nehme von der Mitte des Dünndarmes eines soeben getöteten Kaninchens ein ca. 1 cm langes Stückchen, schneide dasselbe der Länge nach auf und entferne durch vorsichtiges Übergießen mit 0,9%iger Kochsalzlösung etwa aufliegenden Darminhalt. Dann fasse man das Stückchen am linken Rande mit der Pinzette und trenne mit einer feinen Schere einen schmalen Streifen ab, den man in einem Tropfen Kochsalzlösung auf einen Objektträger bringt und auf schwarzer Unterlage ausbreitet. Mit unbewaffnetem Auge schon sieht man die Zotten über den Rand des Streifens herausragen. Das Präparat wird zunächst ohne Deckglas bei schwacher Vergrößerung betrachtet. Man erblickt die Zotten teils gestreckt, teils kontrahiert; letzterer Zustand ist an quer über die Zotten verlaufenden Falten zu erkennen (Fig. 275). Einzelheiten sind zunächst nicht zu bemerken. Nun lege man ein Deckglas auf; die dadurch breit gequetschten Zotten werden heller, man erkennt deutlich das Zylinderepithel und dicht unter diesem die Blutgefäßschlingen. Enthält das Epithel Becherzellen, so erscheinen diese als hellglänzende, rundliche Flecken.

Zur Untersuchung des Epithels kann man

a) das Stückchen etwas zerzupfen; dabei lösen sich einzelne und Gruppen von Zylinderzellen ab, welche mit starken Vergrößerungen zu betrachten sind.

Nicht selten findet man einzelne Zylinderzellen kuglig aufgebläht; der Kutikularsaum ist manchmal in sehr deutliche Stäbchen zerfallen. Becherzellen sind, wenn vorhanden, durch ihren eigenartigen Glanz kenntlich; ihre Öffnung ist bei guter Einstellung scharf konturiert wahrzunehmen. Zuweilen lösen sich die Epithelien schwer von ihrer Unterlage; in solchen Fällen stelle man nach einer Stunde eine zweite Untersuchung an, bis dahin ist das Epithel hinreichend mazeriert, um abgestreift werden zu können.

b) Zur Herstellung von Dauerpräparaten lege man ein ca. 1 ccm großes, der Länge nach geöffnetes Darmstückchen in 30 ccm Müllersche Flüssigkeit; nach 3—5 Tagen nehme man das Stückchen heraus, streiche mit der Spitze eines Skalpells über die Oberfläche und zerteile ein wenig des Abgestrichenen in einem Tropfen verdünntem Glyzerin. Deckglas. Starke Vergrößerung.

Nr. 131. Zu Schnitten von Dünn- und Dickdarm fixiere man Darmstücke von kleineren Tieren unaufgeschnitten, von größeren Tieren und vom Menschen nach Aufspannen des längseröffneten Darmes mittels Igelstacheln auf eine Korkplatte (Schleimhautseite nach oben!) in reichlicher Flüssigkeit (Zenker, Kalibichromatessigsäure, Sublimat-Kochsalzlösung, Alkohol-Formol). Dicke, mit Hämatoxylin (S. 32) gefärbte und in Xylolbalsam (S. 45) eingeschlossene Schnitte zeigen die Zottenform sehr gut. Für feinere Untersuchungen bette man in Paraffin (S. 22), Zelloidin (S. 23) oder Zelloidin-Paraffin (S. 25) ein (s. auch Nr. 110, S. 289).

An Formol-Alkohol-Schnitten läßt sich die Muzikarmin(schleim-)färbung (s. Lehrb. d. Mikrotechn. S. 32, Anm.) ausführen; auch Färbung mit Delafieldschem Hämatoxylin (S. 35) hebt die schleimigen Teile (Becherzellen) sehr schön hervor. Für feinere Details leistet die Eisenhämatoxylinfärbung und nach Chromosmium-Essigsäurefixierung (S. 17) die Dreifachfärbung (S. 43) sehr Gutes.

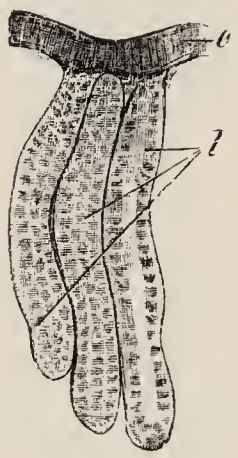

Fig. 276.

e Epithel, *l* Darmdrüsen. 80 mal vergrößert.

Nr. 132. Duodenal-Drüsen. Man öffne Magen und Duodenum einer Katze der Länge nach, entferne den Inhalt durch sanftes Bewegen in Kochsalzlösung (S. 3) und befestige den Pylorusteil und die obere Hälfte des Duodenum, also im ganzen ein 5—6 cm langes Stück mit Igelstacheln auf einer Korkplatte, die man (Schleimhautseite nach unten) nach Nr. 110, S. 289 weiterbehandelt.

Nr. 133. Dickdarmdrüsen des Kaninchens frisch. Man schneide ein ca. 1 cm langes Stückchen des untersten Teiles des Dickdarmes (zwischen zwei der rundlichen Kotballen) heraus, lege es auf den trockenen Objektträger, öffne es mit der Schere und breite es so aus, daß die Schleimhautfläche nach oben sieht; nun gebe man einen Tropfen der 0,9%igen Kochsalzlösung darauf, fasse das Stück mit einer feinen Pinzette am linken Rande und schneide mit einer feinen Schere einen möglichst dünnen Streifen ab. Diesen übertrage man mit einem Tropfen Kochsalzlösung auf einen neuen Objektträger, löse mit Nadeln die Muskularis von der Mukosa und zerzupfe letztere ganz wenig. Deckglas, leichter Druck. Man sieht bei schwachen Vergrößerungen die Drüsenschläuche sehr gut (Fig. 276), die Mündung dagegen nur schwer. Die Epithelzellen sind oft an der dem Lumen zugewendeten Seite körnig. Bei starken Vergrößerungen sieht man das Zylinderepithel der Oberfläche sowohl von der Seite, wie von der Fläche, sehr schön. Der Inhalt der Becherzellen ist oft nicht hell, wie bei Schnittpräparaten, sondern dunkelkörnig.

Nr. 134. Blutgefäße des Magens und des Darmes. Von der Aorta descend. aus injizierte, in 50—200 ccm Müllerscher Flüssigkeit fixierte und in allmählich verstärktem Alkohol gehärtete (S. 17) Magen- und Darmstücke werden

teils in dicke (bis 1 mm) Schnitte zerlegt und ungefärbt in Xylolbalsam konserviert (Fig. 245), teils aber auch zu Flächenpräparaten verwendet, die bei wechselnder Tubuseinstellung und schwacher Vergrößerung sehr instruktiv sind. Zu dem Zwecke kann man Dickdarmstücke von 1 qcm Größe aus absolutem Alkohol zum starken Aufhellen in 5 ccm Terpentinöl (statt Karbolxylol) einlegen und in Xylolbalsam konservieren. Es ist auch leicht, die Muskularis von der Mukosa abzuziehen und die einzelnen Häute in Xylolbalsam zu konservieren.

Nr. 135. Nerven-Plexus. Hierzu eignen sich vorzugsweise Därme mit dünner Muskularis, also von Kaninchen und Meerschweinchen, nicht von Katzen; es ist nicht notwendig, daß das Objekt ganz frisch ist, auch Dünndärme seit mehreren Tagen verstorbener Kinder sind noch vollkommen brauchbar. Zunächst bereite man sich 200 ccm verdünnte Essigsäure: 10 Tropfen Eisessig (oder 25 Tropfen gewöhnlicher Essigsäure) zu 200 ccm destill. Wasser. Dann präpariere man ein 10—30 cm langes Dünndarmstück vom Mesenterium, schneide das Stück ab und streiche den Darminhalt mit leicht aufgesetztem Finger heraus. Dann binde man das untere Ende des Darmes zu, injiziere vom oberen Ende aus mit der verdünnten Essigsäure prall den Darm, binde ihn oben auch zu und lege nun das ganze Stück in den nicht zur Füllung verwendeten Rest der Essigsäure. Nach einer Stunde wechsle man die Flüssigkeit. Nach 24 Stunden übertrage man den Darm in destilliertes Wasser, öffne mit der Schere den Darm seitlich vom Mesenterialansatze und schneide ein ca. 1 cm langes Darmstückchen ab. Es gelingt leicht, mit zwei spitzen Pinzetten die Muskularis von der Mukosa zu trennen; beide haften nur am Mesenterialansatze fester.

a) Plexus myentericus. Legt man schwarzes Papier unter die Glasschale, so sieht man jetzt schon mit unbewaffnetem Auge die weißen Knotenpunkte des Plexus. Ein Stückchen der Muskularis von ca. 1 cm Seite in einem Tropfen der verdünnten Essigsäure auf den Objektträger gebracht, gibt bei schwachen Vergrößerungen ein sehr hübsches Bild (Fig. 246 *A*). Beim Meerschweinchen lassen sich leicht beide Schichten der Muskularis voneinander abziehen; an einer haftet dann der Plexus; solche Stücke kann man 1 Stunde in destilliertes Wasser legen, dann vergolden (S. 38) und in Xylolbalsam konservieren. Für menschlichen Darm ist die Vergoldung weniger geeignet, da die beiden Muskelschichten, sich gleichfalls rot färbend, den Plexus teilweise verdecken.

b) Plexus submucosus. Man kratze mit einem Skalpell das Epithel von der isolierten Mukosa, bringe ein Stückchen von ca. 1 cm Seite auf den Objektträger, bedecke es mit einem Deckglase, das man etwas aufdrücken darf, und untersuche mit schwachen Vergrößerungen (Fig. 246 *B*).

Zum Konservieren kann man wie bei Nr. 135a verfahren: nur empfichlt es sich, das Stückchen aufzuspannen und vor dem Einlegen aus dem absol. Alkohol in das Karbolxylol etwas zu pressen, damit der Alkohol aus der schwammigen Mukosa vollkommen heraustritt.

Außer Nerven sieht man auch viele Blutgefäße, die an der Struktur ihrer Wandung, zum Teil schon an den quergestellten Muskulariskernen leicht erkennbar sind.

Nr. 136. Pankreas. Vom Menschen meist schon untauglich. Behandlung wie Parotis Nr. 121. Die Langerhansschen Inseln sind zahlreich im lienalen Ende des Pankreas zu finden und lassen sich schon bei schwachen Vergrößerungen ($^{50}/_{1}$) leicht als helle Flecke sehen. Die charakteristische Körnung der dem Lumen zugewendeten Abschnitte der Drüsenzelle ist bei dieser Methode nur mit starken Vergrößerungen und selbst da nicht immer zu sehen, denn die gegen Wasser sehr empfindlichen Körnchen lassen sich nur schwer konservieren. Zerzupft man da-

gegen ein stecknadelkopfgroßes Stückchen eines frischen Pankreas der Katze oder eines anderen Säugers in einem Tropfen Kochsalzlösung (0,9 %), so sehen bei schwachen Vergrößerungen die Endstücke wie gefleckt aus; das sind die teils hellen, teils körnigen Abschnitte der Zellen. Stärkere Vergrößerungen ergeben dann Bilder wie Fig. 277.

Fig. 277.

Drüsenzellen des Pankreas der Katze. 560 mal vergrößert. Oben Gruppen von Zellen, wie sie meistens zur Anschauung kommen, unten zwei isolierte Zellen.

Nr. 137. Blutgefäße der Leber. a) Man lege ein Leberstück (von ca. 2 cm Seite) eines mit Chloroform getöteten Kaninchens schnell, ohne es viel ausbluten zu lassen, in 50 ccm absoluten Alkohol. Nach zwei Tagen sieht man schon auf der Oberfläche die natürliche Injektion durch braune, im Zentrum der Läppchen befindliche Flecke markiert. Der Oberfläche parallel geführte, dicke Schnitte werden ungefärbt in Xylolbalsam eingeschlossen. Schwache Vergrößerung. Oft enthalten nur die oberflächlichen Schichten der Leber gefüllte Blutgefäße.

b) Von allen Injektionen gelingen diejenigen der Leber am leichtesten. Man injiziere (S. 43) Berlinerblau entweder von der Pfortader oder von der Vena cava inferior aus. In letzterem Falle empfiehlt es sich, das Tier über dem Zwerchfelle zu durchschneiden, das Herz auf dem Zwerchfelle sitzen zu lassen und vom rechten Vorhofe aus die Kanüle in die Cava inferior einzubinden. Die injizierte Leber wird zunächst in toto in ca. 200 ccm Müllersche Flüssigkeit eingelegt; nach ca. 6 Tagen werden Stücke von ca. 2 cm Seite von den bestinjizierten Stellen ausgeschnitten, abermals auf 2—3 Wochen in ca. 150 ccm Müllersche Flüssigkeit gebracht und endlich in ca. 100 ccm allmählich verstärktem Alkohol gehärtet (S. 17). Dicke Schnitte der Leber konserviere man ungefärbt in Xylolbalsam (Fig. 278).

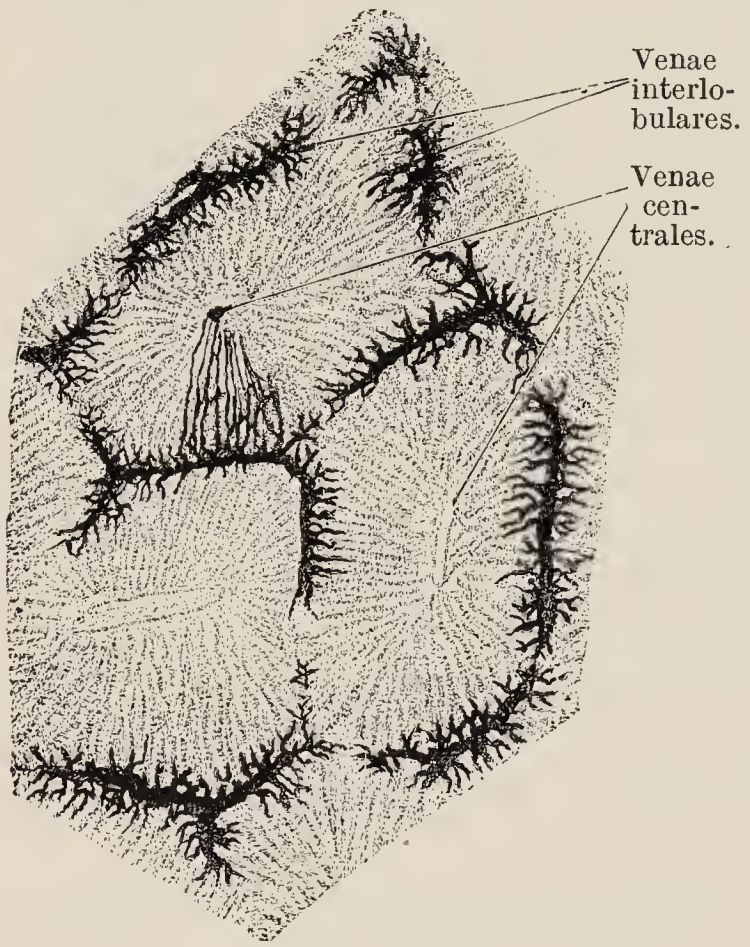

Fig. 278.

Stück eines Flächenschnittes einer Kaninchenleber. Injektion von der Pfortader aus. 40 mal vergrößert. Man sieht drei Leberläppchen. Die Injektionsmasse hat nur die Pfortaderäste (Vv. interlobul.) gefüllt; im oberen Läppchen ist sie bis zur Ven. centr. vorgedrungen. Technik Nr. 137 b.

Nr. 138. Zum Studium des Baues der Gallenblase, sowie der großen Gallengänge ist nur ganz frische Leber zu gebrauchen, da die alkalisch reagierende Galle bald nach dem Tode die Wandung der Gallenblase durchtränkt, gelb färbt und zu mikroskopischen Untersuchungen untauglich macht. Behandlung wie Nr. 110, S. 289.

Nr. 139. Leberläppchen. Kleine Stücke (von ca. 2 cm Seite) einer Schweinsleber fixiere man in 30—50 ccm absolutem Alkohol (Nr. 1, S. 14). Die Einteilung in meist sechseckige Läppchen, die mit unbewaffnetem Auge schon gut an der Leberoberfläche zu sehen war, tritt schon nach einer Minute scharf an den Schnittflächen hervor; auch der Durchschnitt der Venae centrales wird sichtbar. Nach ca. 3 Tagen angefertigte, mit Hansenschem Hämatoxylin gefärbte (S. 32) Schnitte zeigen zwar die Einteilung in Läppchen auch bei schwacher Vergrößerung gut, die Leberzellen aber, sowie die Gallengänge sind zum Studium weniger zu empfehlen.

Nr. 140. Leberzellen. Man schneide eine frische Leber durch und streiche mit schräg aufgesetzter Skalpellklinge über die Schnittfläche. Die der Klinge anhaftende braune Lebermasse übertrage man in einen auf den Objektträger gesetzten Tropfen Kochsalzlösung. Deckglas. Erst schwache, dann starke Vergrößerung (Fig. 263 *A*). Das Präparat enthält außerdem zahlreiche, farbige und farblose Blutzellen.

Nr. 141. Von der menschlichen Leber fixiert man möglichst frische Stücke entweder in Alk. absol. (Glykogen-Nachweis, s. d. spez. Methodik in den Werken über Mikr. Technik) oder nach Nr. 110, S. 289. Die Läppchen sind wegen des geringer entwickelten interlobulären Bindegewebes nicht so deutlich abgegrenzt. Makroskopische Betrachtung ermöglicht viel eher die Unterscheidung der Läppchen, als die Untersuchung mit dem Mikroskop. Zur Orientierung möge der Anfänger berücksichtigen, daß die einzelnen Gefäßdurchschnitte Lebervenen, mehrere beisammen dagegen Verästlungen der Pfortader, der Arterie und der Gallengänge, also stets interlobulären Gebilden entsprechen. Genau quer durchschnittene Venae centrales sind auch durch die radiär zu ihnen gestellten Leberzellen kenntlich (Fig. 258).

Nr. 142. Bauchfellepithel. Man verfahre wie Nr. 73, S. 198, nehme aber statt des Mesenteriums, das übrigens auch brauchbare Bilder liefert, das Omentum majus. Die Stücke können in Hansenschem Hämatoxylin (S. 32) gefärbt und in Xylolbalsam (S. 45) konserviert werden (Fig. 272).

Nr. 143. Milchflecken des Netzes. Am schönsten bei jungen Kaninchen, denen alle 5—7 Tage 10—15 ccm einer 1%igen Trypanblaulösung (§ 12, S. 48) subkutan gegeben wurden; auch Ratten (Einzeldosis 2—3 ccm) geben schöne Netzbilder. Nach 6—8 Injektionen Tötung, Eröffnung der Bauchhöhle, Aufspannen des Netzes auf eine Korkplatte. Fixierung: 10%iges Formalin, Wässern, nachfärben mit Alaunkarmin, Xylolbalsam (§ 10,3, S. 45).

VI. Atmungsorgane.

Die Schleimhaut der Luftwege (respiratorischer Teil der Nasenhöhle (s. Geruchsorgan), Nasenrachenraum, Kehlkopf, Luftröhre, Bronchien) zeigt (mit Ausnahme der Endabschnitte des Respirationssystems) gewisse gemeinsame Merkmale. Überall findet sich Flimmerepithel, dessen Wimperstrom der Außenwelt zugekehrt ist; die ganze Schleimhaut besitzt eine schleimigfeuchte Oberfläche trotz der austrocknenden Wirkung des Luftstromes — sie wird durch zahlreiche Becherzellen und Schleimdrüsen garantiert, die sich hier allenthalben finden. Im übrigen verhält sich die Schleimhaut in den einzelnen Abschnitten des Respirationstraktus je nach den besonderen Anforderungen verschieden, wobei aber die oben S. 291 angegebenen, allgemeinen Regeln eingehalten werden.

Der Kehlkopf.

Die Schleimhaut des Kehlkopfes ist eine Fortsetzung der Rachenschleimhaut und besteht, wie diese, aus Epithel, und einer Tunica propria. Die Submukosa, die sich histologisch hier nicht scharf von der Schleimhaut sondern läßt, heftet die Schleimhaut ziemlich straff an die unter-

liegenden Teile (an vielen Stellen Knorpel) an. Dadurch wird eine Einfaltung der Schleimhaut vermieden, ein Offenbleiben des Lumens gewährleistet.

Nicht überall im Kehlkopf — wenn auch im größten Teil — findet sich das mehrreihige (S. 81) Flimmerepithel: an der laryngealen Fläche der Epiglottis (in Fortsetzung des gleichartigen Verhaltens der pharyngealen Fläche dieses Teiles) und an den Stimmfalten, Plicae vocales (in Anpassung an die hier bei der Stimmgebung vorliegenden Bedürfnisse) findet sich geschichtetes Plattenepithel.

Dieses enthält an den Epiglottis gelegentlich Geschmacksknospen (s. Geschmacksorgane).

Die Tunica propria besteht aus zahlreichen elastischen Fasern und aus fibrillärem Bindegewebe, welches sich bei Tieren an der Epithelgrenze zu einer Membrana propria verdichtet. Die T. propria ist Sitz einer wechselnden Menge von Lympho-Leukozyten; in der Schleimhaut des Ventr. laryngis (Morgagni) finden sich sogar Solitärknötchen (S. 189). Man bezeichnet diese Gruppen lymphatischen Gewebes geradezu als Tonsilla laryngea. Papillen besitzt die Schleimhaut hauptsächlich im Bereiche des geschichteten Pflasterepithels; am freien Rande und an der Unterfläche der Stimmfalten sind die Papillen zu Längsleisten verschmolzen. Die Submukosa enthält gemischte Drüsen von 0,2—1 mm Größe; besonders drüsenreich sind die Taschenfalten, die Mitte der Stimmfalten ist dagegen eine gewisse Strecke vom freien Rande aus drüsenlos.

Die Taschenfalten enthalten oft (in ca. 50 %) kleine, ca. 1 mm große, elastische Knorpelstücke, ebensolche (2—$3^1/_2$ mm) finden sich zuweilen im vorderen Ende der Stimmfalten.

Die Knorpel des Kehlkopfes bestehen meist aus hyalinem Knorpel, welcher zum Teil die Eigentümlichkeiten des Rippenknorpels (s. S. 109) zeigt. Dahin gehören Schildknorpel, Ringknorpel, der größte Teil der Gießbeckenknorpel und oft die Cartilagines triticeae. Aus elastischem (Netz-) Knorpel bestehen dagegen der Kehldeckel, die Cart. cuneiformes (Wrisbergi), die Cart. corniculatae (Santorini) und (nicht immer) der mediane Teil des Schildknorpels; ferner Spitzen und Processus vocales der Gießbeckenknorpel. Faserknorpelig sind zuweilen die Cartilagines triticeae. Zwischen dem 20. und 30. Lebensjahr beginnt eine (vorwiegend enchondrale) Verknöcherung des Schild- und Ringknorpels. Beim Weibe und bei Kastraten bleibt der mediane Teil des Schildknorpels meist von der Verknöcherung frei.

Der Kehlkopf ist reich an Blutgefäßen und Nerven. Erstere bilden mehrere (2—3) der Fläche nach ausgebreitete Netze, welchen ein dicht unter dem Epithel gelegenes Kapillarnetz folgt. Auch die Lymphgefäße bilden zwei der Fläche nach ausgebreitete, miteinander zusammenhängende Netze, von denen das oberflächliche aus engeren Gefäßen besteht und unter dem Blutkapillarnetze liegt.

Die Nerven enthalten in ihrem Verlaufe mikroskopische Ganglien und bilden ein tiefes und ein oberflächliches Geflecht. Die marklosen Nerven enden zum Teil subepithelial, entweder als Endbäumchen, deren Zweige mit Verdickungen versehen sind, oder in Endkolben, zum Teil intraepithelial in freier Verästlung und in Geschmacksknospen (s. Geschmacksorgan). Unterhalb der Stimmfalten fehlen subepitheliale Nervenenden und Knospen, dagegen sind viele intraepitheliale Nervenfasern vorhanden, die einzelne Geschmackszellen umspinnen.

Die Luftröhre.

Die flimmernde Schleimhaut der Luftröhre ist ebenso gebaut, wie diejenige des Kehlkopfes; ein Unterschied besteht nur insofern, als die elastischen Fasern sich zu einem dichten Netzwerke mit vorwiegend longitudinaler Faserrichtung ausbilden. Dieses Netz ist dicht unter dem Epithel über den gemischten Drüsen gelegen. Die Knorpel sind hyalin; die Hinterwand der Luftröhre wird durch eine Lage quer verlaufender, glatter Muskelfasern, die ihrerseits noch meistens von einer längsverlaufenden Lage glatter Muskelfasern bedeckt ist, gebildet. Die Drüsen der Hinterwand sind durch ihre Größe (2 mm) ausgezeichnet; sie durchbohren nicht selten die Muskeln, so daß sie zum Teil hinter diesen gelegen sind.

Blut-, Lymphgefäße und Nerven verhalten sich wie im Kehlkopfe; die an den glatten Muskelfasern der Trachea endigenden Nervenfasern sind marklos und stammen von den Nervenzellen der kleinen (sympathischen) Ganglien, die sensitiven Nervenfasern sind markhaltig und wahrscheinlich cerebro-spinaler Herkunft (Vagus).

Die Bronchen und die Lungen.

Die Lungen können formal als tubulo-alveoläre zusammengesetzte Drüsen betrachtet werden, an denen wir, wie bei allen Drüsen, ausführende und sekretorische (d. h. hier respiratorische) Abschnitte unterscheiden. Die aus- bzw. zuführenden Abschnitte werden durch Kehlkopf, Luftröhre und deren Äste, die Bronchen, dargestellt. Jeder Bronchus teilt sich beim Eintritte in die Lunge wiederholt und erfährt auch innerhalb derselben eine fortwährende Teilung, die durch direkte Abgabe kleiner Seitenäste und durch spitzwinklige Teilung und allmähliche Abnahme des Kalibers der großen Äste stattfindet; so löst sich jeder Bronchus in feinste Ästchen auf, die nirgends miteinander anastomosieren und bis zu einem Durchmesser von 0,5 mm den Charakter der Ausführungsgänge beibehalten. Von da an beginnt der respiratorische Abschnitt. An der Wand der kleinen Bronchialäste treten halbkuglige Ausbuchtungen auf, die Alveolen, die vereinzelt und unregelmäßig stehen. Solche Bronchialäste heißen Bronchioli respiratorii. Diese teilen sich in weitere kleinere Äste, in deren Wandung die Zahl der ansitzenden Al-

veolen allmählich häufiger wird (was in dem Schema Fig. 279 nicht berücksichtigt ist) und gehen in Alveolengänge über, welche sich von den Bronchioli nur dadurch unterscheiden, daß sie ringsum mit Alveolen besetzt sind. Die Alveolengänge teilen sich unter rechtem oder spitzem Winkel und gehen ohne scharfe Grenze in die etwas erweiterten blinden Alveolensäckchen (Endbläschen) (schlechter „Infundibula“) über, deren Wandung dicht mit Alveolen besetzt ist.

Zwischen Alveolengang und Alveolensäckchen noch einen besonderen Abschnitt als Atrium zu unterscheiden, scheint mir überflüssig; er ist an guten Ausgüssen

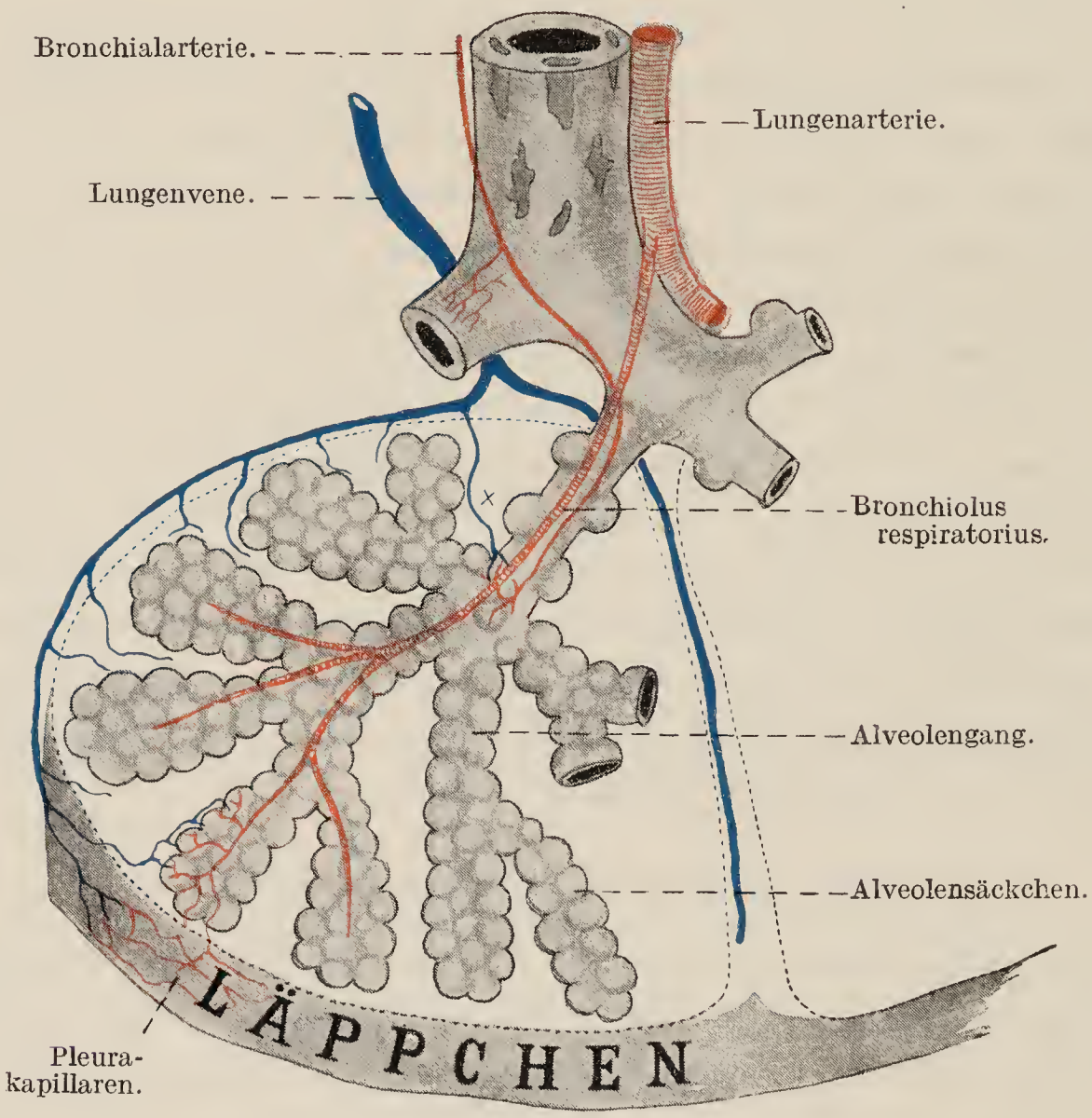

Fig. 279.

Schema der Endverästlung des menschlichen Bronchialbaumes und seiner Blutgefäße. × Lungenvene, Blut aus Bronchialgefäßen aufnehmend.

der menschlichen Lunge nicht zu unterscheiden und auch bei Tieren inkonstant. Das System eines anfangenden Bronchiolus respiratorius mit allen Verzweigungen samt den Alveolargängen und Alveolensäckchen nennt man auch einen Acinus (was, da der Name Acinus (Beere) schon für die Endstücke von Drüsen in Gebrauch ist und da hier eine Beerenform nicht vorliegt, als keine glücklich gewählte Bezeichnung zu gelten hat).

Jede Alveole ist gegen das Alveolensäckchen offen — man nennt diese weite Öffnung Basis; außerdem bestehen noch Verbindungen mit Nachbaralveolen durch eine sehr wechselnde Anzahl feiner Kanäle, sogenannte Poren (Fig. 282 *B*).

Der ganze respiratorische Abschnitt wird durch Bindegewebe in 0,3 bis 3 qcm große Läppchen geteilt. Sämtliche ausführende Abschnitte liegen bis zu einem Durchmesser von 1,5—1 mm herab zwischen den Läppchen, interlobulär.

Der feinere Bau der Bronchen, und der größten Bronchialäste

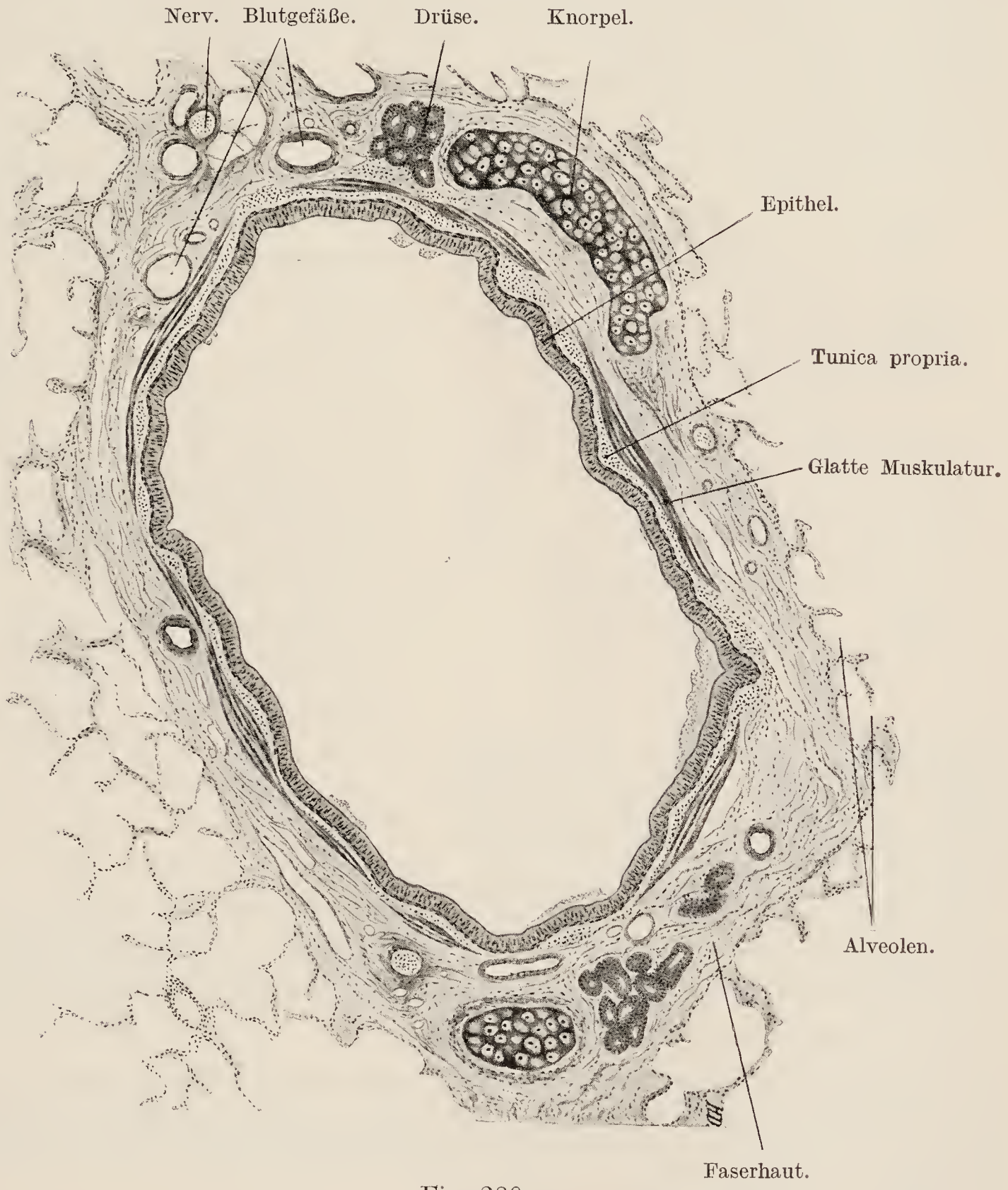

Fig. 280.
Querschnitt eines 2 mm dicken Bronchialastes eines Kindes. 30 mal vergrößert. Technik Nr. 145, S. 374.

unterscheidet sich nicht von jenem der Luftröhre. Allmählich aber treten Modifikationen auf, welche sich zuerst an den Knorpeln und an der Muskulatur äußern. Die Knorpel bilden bald keine C-förmigen Ringe mehr, sondern sind unregelmäßige, an allen Seiten der Bronchialwand gelegene Plättchen geworden. Sie nehmen mit der Abnahme des Durchmessers der Bronchialäste an Größe und Dicke ab und hören an den feineren Bronchial-

ästen (von 1 mm Durchmesser) ganz auf. An vielen Stellen ist der Knorpel nicht hyalin, sondern elastisch. Die glatten Muskeln bilden eine den ganzen Umfang des Rohres umgreifende Ringfaserlage, welche nach innen von den Knorpeln gelegen ist. Die Dicke der Muskellage nimmt mit dem Durchmesser der Bronchialäste ab; es sind jedoch selbst an den Alveolengängen noch Muskelfasern vorhanden. Dagegen fehlen sie an den Alveolensäckchen. In diesen spielt sich der Atmungsvorgang ab; deshalb ist hier die Wanddicke auf das Äußerste vermindert.

Die Schleimhaut der kleineren Bronchen ist in Längsfalten gelegt und besteht aus einem mehrreihigen, mit Becherzellen untermischten Flimmerepithel, das in den feineren Bronchialästen allmählich einreihig wird, einer Membrana propria von wechselnder Dicke und einer bindegewebigen Tunica propria. Letztere enthält ein von zahlreichen, längsverlaufenden, elastischen Fasern gebildetes Netzwerk und weiße Blutzellen in sehr wechselnder Menge. Zuweilen kommt es auch hier zur Bildung von Solitärknötchen, von deren Kuppe aus weiße Blutzellen durch das Epithel in das Bronchialrohr wandern. Soweit die Knorpel reichen, oft noch weiter, enthält die Schleimhaut verästelte, gemischte Drüsen, deren Körper unter der Muskelhaut oft sogar außerhalb der Knorpelspangen ihren Sitz haben (Fig. 280, oben).

Fig. 281.

Stück eines Schnittes durch die Lunge eines erwachsenen Menschen. 50mal vergrößert. Der Bronchiolus respiratorius teilt sich nach rechts in zwei Äste. Eine Strecke weit ist auch seine untere Wand in den Schnitt gefallen. Man sieht hier die Eingänge in die Alveolen von oben her; in dem unteren Aste sieht man die Alveolen von der Seite. Das Epithel des Bronchiolus ist ein gemischtes. Die epitheliale Auskleidung der Alveolen ist bei dieser Vergrößerung nur zum Teil sichtbar. Technik Nr. 146, S. 374.

Sie sind in den größeren Bronchen in großer Menge vorhanden und hören erst bei Beginn der respiratorischen Bronchiolen auf; ihre Ausführungsgänge münden, die Muskelhaut durchbohrend in trichterförmige Grübchen, die mit Flimmerepithel ausgekleidet sind.

Nach außen von den Knorpeln befindet sich eine aus faserigem Bindegewebe und elastischen Fasern bestehende Faserhaut, welche den ganzen Bronchialast und die mit diesem verlaufenden Gefäße und Nerven umhüllt.

Der feinere Bau der respiratorischen Abschnitte unterscheidet sich, nachdem Knorpel und Drüsen sich allmählich verloren haben, vorzugsweise durch die Beschaffenheit des Epithels.

Die den kleinsten Bronchialästen folgenden Bronchioli respiratorii tragen anfangs noch ein einreihiges Flimmerepithel, im weiteren

Verlaufe verlieren sich die Flimmerhaare, die Zellen werden kubisch und es tritt zwischen diesen eine zweite Art von Epithelzellen in Form von verschieden großen, dünnen, kernlosen Platten auf. Ein solches von Platten und einzelnen oder kleinen Gruppen kubischer Zellen gebildetes Epithel heißt respiratorisches Epithel. Dabei erfolgt der Übergang des kubischen Epithels in das respiratorische Epithel nicht mit scharfer Grenze, sondern in der Art, daß an der einen Seite des Bronchiolus kubisches, an der anderen Seite respiratorisches Epithel sich befindet, oder daß Gruppen kubischer Zellen von respiratorischem Epithel umgeben werden und umgekehrt. Die Bronchioli respiratorii enthalten somit gemischtes Epithel (Fig. 281 u. 282 *A*). Indem das respiratorische Epithel immer mehr an Ausdehnung gewinnt und die großen Gruppen kubischer Zellen immer seltener werden, geht das Epithel der Bronchiolen in dasjenige der Alveolengänge über.

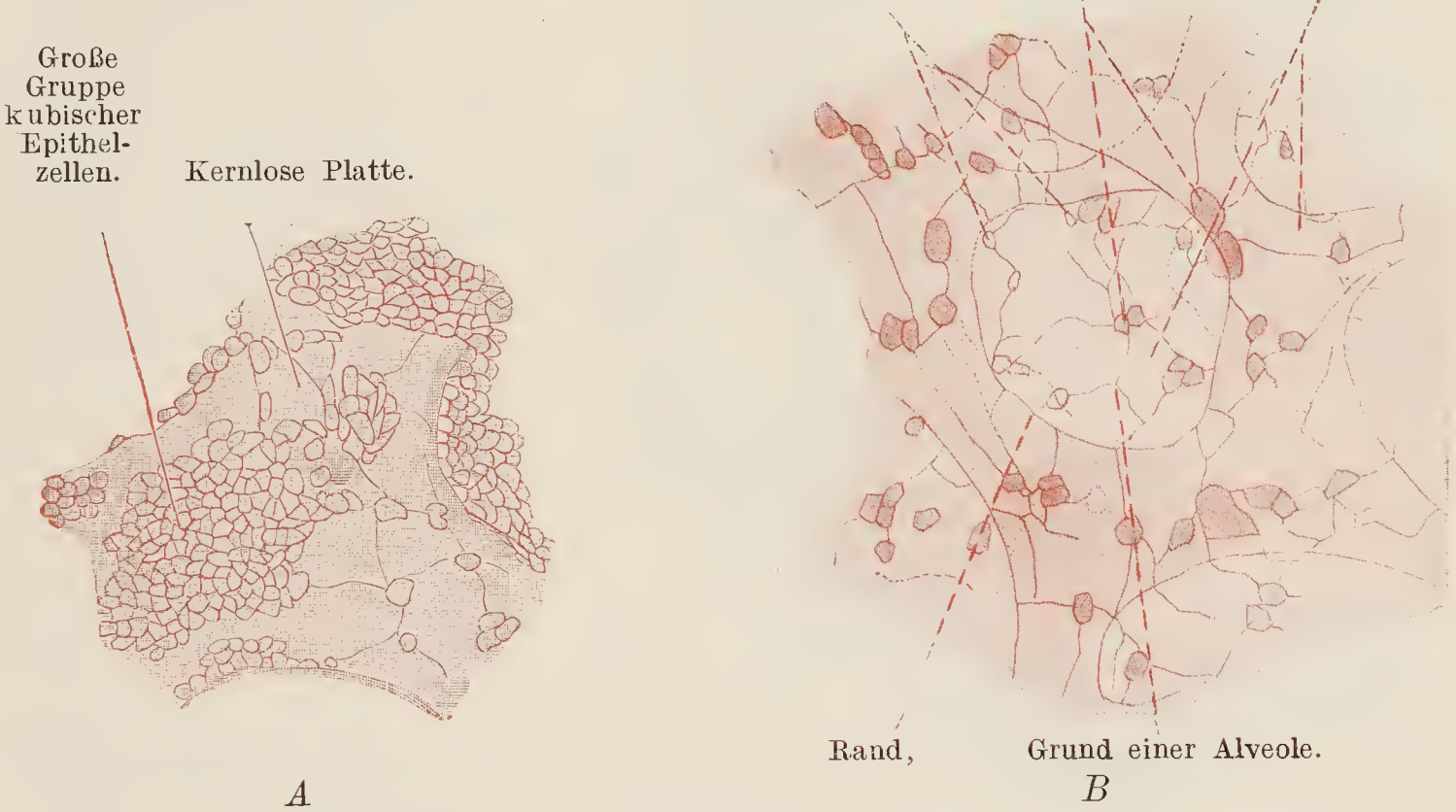

Fig. 282.

Stücke von Schnitten durch die Lunge des Menschen. 240 mal vergrößert. *A* Gemischtes Epithel eines Bronchiolus respiratorius. *B* Alveolen bei verschiedener Einstellung gezeichnet. Der Rand der Alveole ist dunkel gehalten; man sieht, daß er von demselben Epithel überzogen ist, wie der (helle) Grund der Alveole; die Kerne der Zellen sind nicht sichtbar. Technik Nr. 146, S. 374.

Das Epithel der Alveolengänge und der Alveolen ist dasselbe wie das respiratorische Epithel der Bronchiolen. Wie die Entwicklungsgeschichte lehrt, gehen die kleineren kernlosen Platten aus ebenfalls kubischen Epithelzellen hervor, und zwar nehmen diese die platte Gestalt durch die Atmung, d. h. durch die dabei sich vollziehende Ausdehnung der Alveolenwand, an. Die größeren Platten sind durch nachträgliche Verschmelzung mehrerer kleiner entstanden. Die Alveolen älterer Feten und totgeborener Kinder sind nur von kubischen Zellen ausgekleidet. Die Wandung der Alveolengänge wird von den schon erwähnten Muskel-

fasern reifenartig umgeben; die Muskelfasern stehen nur mit den Basen der Alveolen in Verbindung, lassen den Alveolengrund selbst frei. Das spärliche Bindegewebe der Alveolenwand enthält viele elastische Fasern. Diese sind an den Alveolengängen zirkulär angeordnet; an der Eingangsstelle („Basis“) der Alveole bilden die elastischen Fasern einen dicken Ring, während feine geschlängelte Fäserchen in der ganzen Wandung der Alveole vorkommen (Fig. 283). Indem die elastischen Ringe benachbarter Alveolen an den Berührungspunkten miteinander verwachsen, bilden sie die Alveolensepta.

Fig. 283.

Durchschnitt der Lunge eines Kaninchens. 220 mal vergrößert. Färbung elastischer Fasern. Technik Nr. 147 b, S. 375.

Dieser Reichtum an elastischen Fasern ermöglicht, daß die Alveole bei der Inspiration sich um das Dreifache ihres Durchmessers erweitert und bei der Exspiration zu ihrem ursprünglichen Durchmesser (0,1 bis 0,3 mm) wieder zurückkehrt. An der Grenze gegen das Lungenepithel löst sich das Bindegewebe in ein Netz feiner Gitterfasern (S. 96) auf. Auch die bis in die Alveolengänge nachgewiesene Muskulatur dürfte für die exspiratorischen Bewegungen wichtig sein.

Das zwischen den Lungenläppchen befindliche interlobuläre Bindegewebe ist der Träger der größeren Blut- und Lymphgefäße und enthält außer feinen, elastischen Fasern und einzelnen Bindegewebszellen beim Erwachsenen schwarze Pigmentkörnchen und kleinste Kohlenteilchen, die durch die Einatmung dorthin gelangt sind. Bei Kindern ist das interlobuläre Bindegewebe reichlicher entwickelt, die Abgrenzung in Läppchen also deutlicher.

Die Oberfläche der Lungen wird von der Pleura visceralis überzogen; diese besteht aus Bindegewebe, zahlreichen, feinen, elastischen Fasern, Bündeln glatter Muskelfasern und ist an der freien Oberfläche von einer einfachen Schicht platter, polygonaler Epithelzellen überkleidet. Die gleichgebaute Pleura parietalis ist nur ärmer an elastischen Fasern und Muskulatur.

Die Blutgefäße der Lungen lassen zwei Systeme unterscheiden: 1. das respiratorischen Zwecken dienende System der Arteriae und Venae

pulmonales; 2. das System der Arteriae und Venae bronchiales. 1. Die Äste der Art. pulmon. dringen in den Lungenhilus ein und laufen an der Seite der Bronchialäste in die Läppchen zu den Bronchiolen, Alveolengängen und Alveolensäckchen, wo sie sich in ein sehr engmaschiges Kapillarnetz auflösen, das dicht unter dem respiratorischen Epithel der Bronchioli respiratorii, der Alveolengänge und der Alveolen gelegen ist und mit einem unter der Pleura pulmonalis gelegenen, weitmaschigen Kapillarnetz zusammenhängt. Die Lungenvenen entstehen am Grunde je eines Alveolus (Fig. 284), nehmen an der Lungenoberfläche Venen aus den Kapillaren der Pleura auf und sammeln sich zu Stämmchen, die an der Peripherie der Läppchen verlaufen und erst später an die Seite der (größeren) Bronchialäste herantreten. 2. Die Arteriae bronchiales versorgen die Bronchialverästlungen bis zu den Bronchioli respiratorii und speisen ein tiefes, für Drüsen und Muskeln und ein oberflächliches für die Tunica propria bestimmtes Kapillarnetz; auch die Wandungen der Lungenarterien und -venen, die Glandulae lymphaticae bronchiales, sowie die Pleura pulmonalis erhalten Äste von den Bronchialarterien. Die Venae bronchiales ergießen ihr Blut zum Teil in Lungenvenen (Fig. 279 ×), zum Teil in das Gebiet der Vena azygos. Zwischen Lungen- und Bronchialarterien bestehen stärkere und feinere Anastomosen.

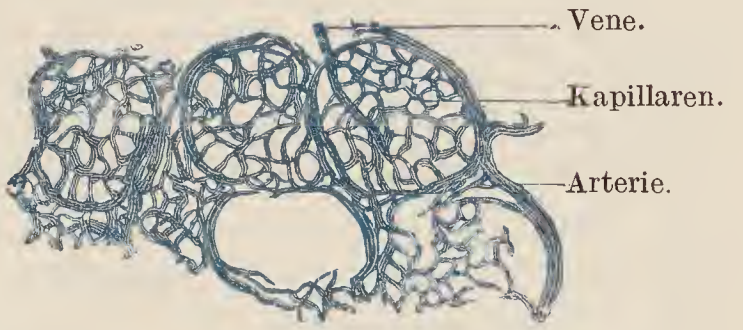

Fig. 284.

Aus einem Schnitte durch die von der Art. pulmonalis aus injizierte Lunge eines Kindes. 80 mal vergrößert. Von den fünf gezeichneten Alveolen sind die drei oberen vol kommen injiziert. Technik Nr. 148, S. 375.

Von Lymphgefäßen kennen wir ein oberflächliches und ein tiefes Netz; das gut entwickelte, unter der Pleura pulmonalis gelegene, oberflächliche Netz hängt mit regellos unter der Pleura verteilten, erbsengroßen Lymphknoten zusammen und mündet mit mehreren klappenführenden Stämmchen in die bronchialen Lymphknoten Das in dem interlobulären Bindegewebe befindliche, weitmaschige tiefe Netz sammelt die Lymphgefäße der Bronchialschleimhaut und der Blutgefäßwände; aus diesen gehen klappenführende Stämmchen hervor, welche mit den Bronchialästen verlaufend am Hilus austreten, und dort in die Bronchiallymphknoten münden.

Ähnlich wie in der Trachea kommen auch in den Bronchen an vielen Stellen Gruppen sympathischer Ganglienzellen vor; im Verein mit von außen zutretenden sympathischen und parasympathischen (Vagus) Fasern bilden sie den Plexus pulmonalis. Dieser reguliert die Blutgefäße und vor allem die glatte Muskulatur der Bronchiolen und Alveolargänge, die sich bei Erregung der parasympathischen Fasern zusammenziehen, bei Erregung der sympathischen dagegen erschlaffen.

Zahlreiche markhaltige sensible Nerven, die in der Pleura parietalis mit Lamellen- und vielen Golgi-Mazzonischen Körperchen in Verbindung stehen, aber auch frei enden, dürften in der Bahn des Vagus zum Gehirn laufen.

Technik.

Nr. 144. Kehlkopf, Luftröhre. Man präpariere die Luftröhre (Mensch, Katze, Kaninchen) über dem Manubrium sterni frei, schneide sie und den Ösophagus quer durch und präpariere beide nach aufwärts los (s. Nr. 127, S. 360). Die Zunge kann gleichfalls mit herausgenommen werden. Die Schilddrüse läßt man am Kehlkopf hängen. Behandlung nach Nr. 110, S. 289. Besonders instruktiv sind Schnitte quer durch die Stimmbänder, auf denen Schleimhaut, Drüsen, Muskeln, Gefäße, Nerven und Knorpel Stoff zu den verschiedensten Studien geben.

Nr. 145. Bronchialast. Aus dem gleichen Tier nehme man die Lungen und schneide ein ca. 1 ccm großes Stück heraus, das ein längsverlaufendes Stück Bronchus enthält, entferne mit einer Schere den größten Teil des anhängenden Lungengewebes, Weiterbehandlung nach Nr. 110, S. 289. Die Methode ist auch zur Darstellung von Alveolen und Alveolengängen zu verwenden.

Nr. 146. Lungenepithel. Zur Darstellung desselben können nur ganz frisch getötete Tiere verwendet werden; zu empfehlen sind junge (nicht neugeborene) Katzen, die durch Kopfabschneiden getötet werden. Trachea und Lunge werden sorgfältig herausgenommen und mit einer vorher bereiteten verdünnten Lösung von Argent. nitr. (50 ccm der 1%igen Lösung zu 200 ccm destilliertem Wasser) vermittels einer Glasspritze prall gefüllt. Die Trachea wird dann fest zugebunden und das Ganze auf 1—12 Stunden in den Rest der nicht zum Injizieren verwendeten Silberlösung eingelegt und ins Dunkle gestellt. Alsdann werden die Lungen mit destilliertem Wasser kurz abgespült und in 150 ccm allmählich verstärkten Alkohol übertragen, woselbst sie beliebig lange im Dunkeln aufbewahrt werden können. Die Reduktion kann eine Stunde oder beliebig später nach der Silberinjektion vorgenommen werden. Zu dem Zwecke werden die Lungen in Alkohol dem Sonnenlichte ausgesetzt, woselbst sie sich in wenigen Minuten tief bräunen. Dann bette man in Paraffin (S. 22) ein und schneide 30—40 μ dicke Schnitte, die man aufgeklebt (S. 29) oder unaufgeklebt entparaffiniert, aus Xylol durch Alkohol in Wasser bringt. Die Schnitte werden 10—60 Minuten lang in 5—10 ccm destilliertes Wasser, dem man ein linsengroßes Stückchen Kochsalz zugefügt hat, gelegt und ungefärbt oder nach Hämatoxylinfärbung (S. 32) in Xylolbalsam (S. 45) konserviert. Es ist nicht gerade leicht, sich an solchen Durchschnitten zu orientieren; man beginne die Untersuchungen mit schwachen Vergrößerungen. Die kleinen Alveolen sind leicht kenntlich; die etwas größeren Lücken entsprechen Alveolengängen. Die Epithelzeichnung ist im ganzen zierlicher bei mittelstarken (80 : 1) Vergrößerungen und durchaus nicht an allen Stellen gleich gut ausgeprägt. Die kubischen Epithelzellen sind meist etwas dunkler braun gefärbt. Man suche sich eine gute Stelle aus und betrachte sie mit starker Vergrößerung (240 : 1), wobei man nicht zu vergessen hat, durch verschiedene Einstellung (Heben und Senken des Tubus) sich über das Relief des Präparates zu orientieren. Man sieht nämlich bei starker Vergrößerung entweder nur den Grund oder nur den Rand einer Alveole deutlich. Fig. 282 *B* ist bei wechselnder Einstellung gezeichnet. Die Poren sind nicht an jeder Alveole nachzuweisen.

Nr. 147. Elastische Fasern der Lunge a) frisch, erhält man, wenn man mit einer Schere von einer frisch angefertigten Schnittfläche einer Lunge (die Lunge kann schon alt sein) ein ca. 1 qcm großes flaches Stückchen abschneidet,

mit Nadeln auf dem trockenen Objektträger ausbreitet, mit dem Deckglase bedeckt und ein paar Tropfen zur Hälfte mit Wasser verdünnter Kalilauge zufließen läßt (S. 47). Die verdünnte Lauge zerstört die übrigen Teile, nur die elastischen Fasern bleiben erhalten, deren Dicke und Anordnung bei stärkerer Vergrößerung (240 : 1) leicht zu untersuchen ist.

b) für Dauerpräparate fixiere man 1—2 ccm große Stückchen Lunge in Alkohol absol. (S. 14) 48 Stunden, färbe dicke Schnitte mit Resorzin-Fuchsin (S. 35) und konserviere in Xylolbalsam (Fig. 283).

Nr. 148. Blutgefäße der Lungen. Man injiziere die Lunge von der Arteria pulmonalis aus mit Berliner Blau, fixiere sie dann in Müllerscher Flüssigkeit und härte sie in Alkohol. Man mache dicke, vorzugsweise parallel den Oberflächen der Lungen geführte Schnitte (Fig. 284).

VII. Harnorgane.

Die Nieren.

Der typische Aufbau der Niere wird am besten an sogenannten Isolationspräparaten (s. Technik Nr. 149, S. 389) klar, die einzelne Kanälchen oder Teile von solchen zur Anschauung bringen; wir besprechen deshalb zuerst die Zusammensetzung des einzelnen Kanälchens, danach die Einordnung desselben in den Gesamtaufbau der Niere.

An jedem Harnkanälchen (Fig. 285) unterscheiden wir (in der Richtung, in der der Harn fließt, geordnet):

1. Den Glomerulus (Nierenkörperchen, Malpighisches Körperchen).
2. Das Hauptstück, dessen Verlauf und Anordnung eine pars contorta (früher Tubulus contortus I) und eine pars recta (früher oft zur Henleschen Schleife gerechnet) unterscheiden läßt; die pars recta gehört morphologisch und funktionell mit der pars contorta zusammen.
3. Den dünnen Teil der Henleschen Schleife, der in verschiedener Weise übergeht in den
4. dicken Teil der Henleschen Schleife.
5. Das Schaltstück (Tub. contorus II) das in sich noch strukturelle Differenzen erkennen läßt. Dieses führt endlich in das System der Sammelrohre über, die von mehreren Kanälchen gemeinsam benutzt werden und nach ihrer Größe eingeteilt werden in
6. Sammelröhrchen,
7. Sammelrohre und
8. Ductus papillares.

In Schnitten durch die Niere findet man die einzelnen Abschnitte der Harnkanälchen auf ganz gestimmte Bezirke beschränkt. Die gewunden verlaufenden Abschnitte (pars contorta des Hauptstückes und das Schaltstück) sowie die Glomeruli bilden die Rindensubstanz (auch Labyrinth genannt). Im Marke verlaufen, wenn wir die sogenannten Markstrahlen des Rindengebietes dazu rechnen, alle gestreckt verlaufenden Abschnitte der Harnkanälchen (Fig. 286).

Dabei finden wir in den Markstrahlen (Fig. 290) die sehr verschieden lange pars recta der Hauptstücke, die dicken, rindenwärts ziehenden Teile der Henle-

schen Schleifen und die Anfangsteile des Sammelrohrsystems; in der Außenzone (Fig. 285) des Markes kommen zu den genannten Teilen noch die dünnen, papillenwärts ziehenden Teile der Henleschen Schleifen hinzu, Hauptstückanteile sind nur mehr in den äußeren Teilen der Außenzone anzutreffen; in der Innenzone des Markes endlich treffen wir zumeist nur noch dünne Anteile der Henleschen Schleifen

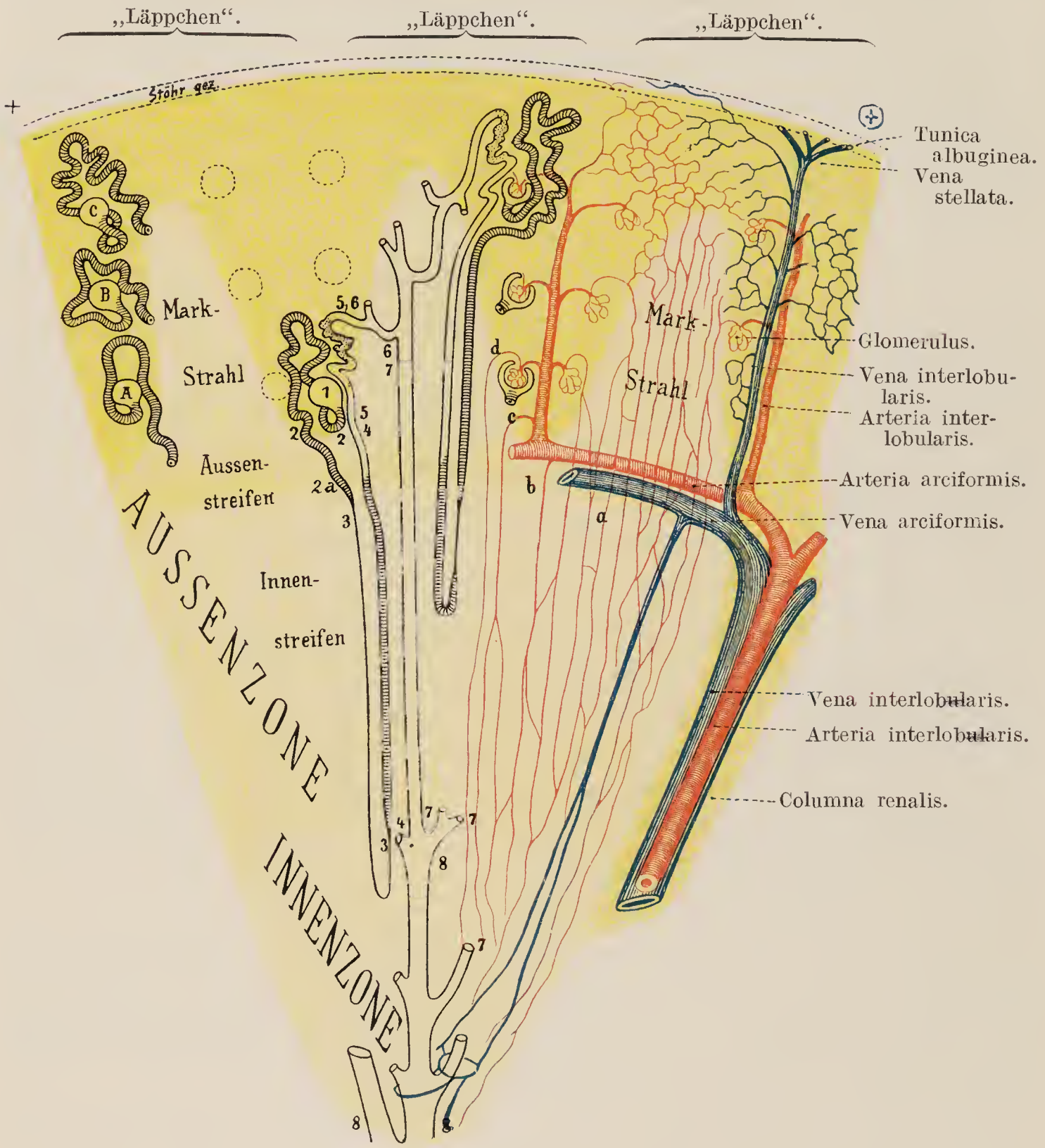

Fig. 285.

Schema des Verlaufes der Harnkanälchen und der Blutgefäße der menschlichen Niere. Die Kanälchen sind im Verhältnis zur Höhe des Nierendurchschnittes viel zu groß gezeichnet.
1 Glomerulus, 2—2 Hauptstück (pars contorta), 2a Hauptstück (pars recta), 3—3 dünner Teil der, 4—4 dicker Teil der Henlesehen Schleife, 5—5 Schaltstück, 6—6 Sammelröhrehen, 7—7 Sammelrohr, 8 Ductus papillaris. Jedes Hauptstück bildet eine stets mit dem Scheitel peripheriewärts gestellte Arkade (*A*), dieselbe wird jedoch durch Windungen erster (*B*) und zweiter (*C*) Ordnung undeutlich, *a*, *b*, *c*, *d* s. Text S. 383.

und die papillenwärts immer weiter werdenden Durchschnitte durch das Sammelrohrsystem an.

Im Bau sind besonders die Glomeruli und die Hauptstücke auffallend; ihnen wird deshalb gewöhnlich die Hauptrolle bei der Harnbereitung zugeschrieben.

Die Glomeruli bieten die innigste Vereinigung des die auszuscheidenden Substanzen enthaltenden Blutes mit der Epitheloberfläche dar. Der Glomerulus 0,13—0,22 mm groß, besteht aus einem kugligen Blutgefäßplexus, der in das sackförmig erweiterte, blinde Anfangsstück des Harnkanälchens, die Glomeruluskapsel (Bowman), derart eingestülpt

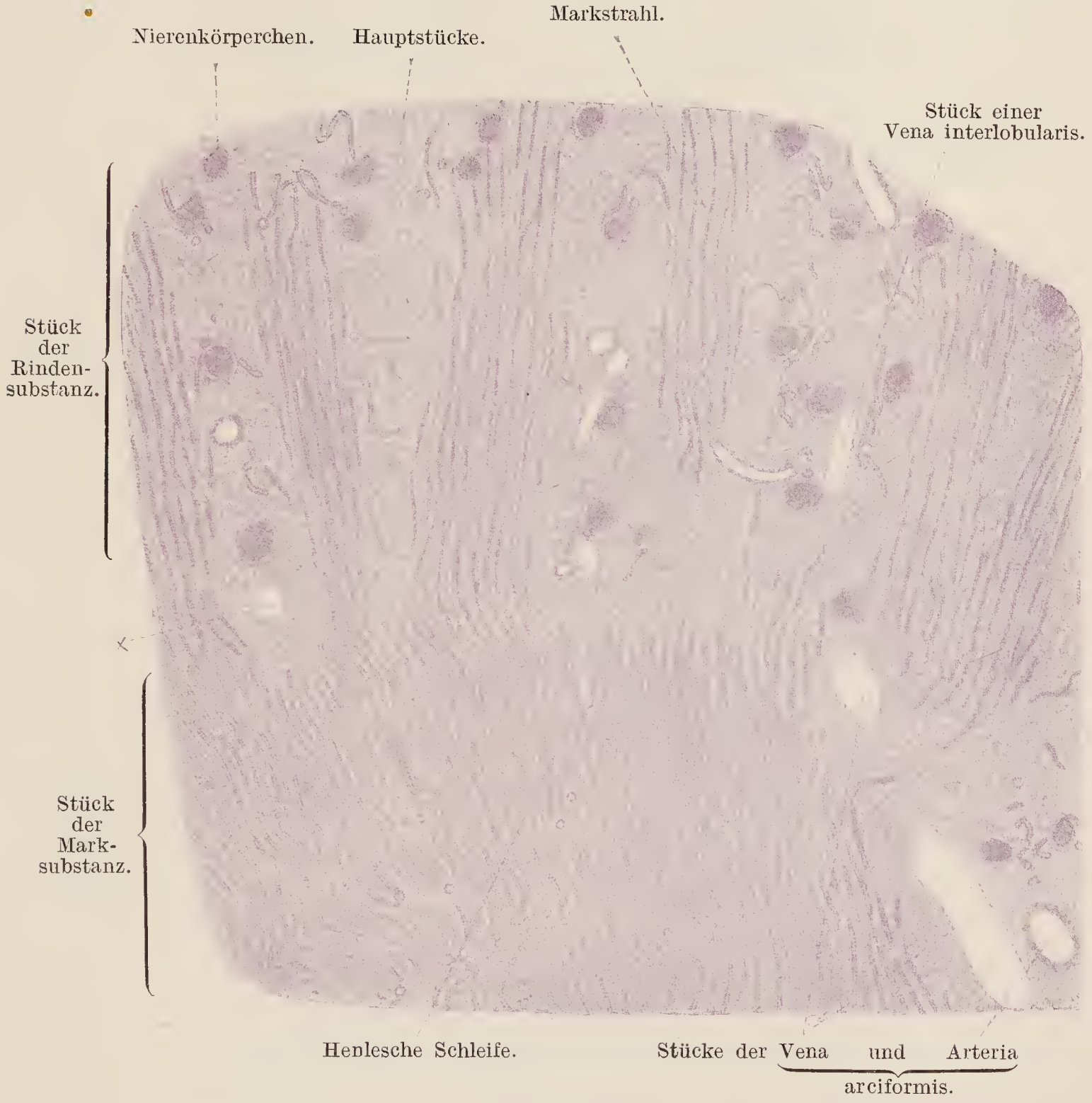

Fig. 286.

Stück eines Schnittes der menschlichen Niere in der Richtung von der Rinde gegen das Mark geführt. 25 mal vergrößert. Bei × ist ein Nierenkörperchen herausgefallen. Technik Nr. 150, S. 390.

ist, daß er von der Kapsel größtenteils umfaßt wird. Die Einstülpung ist etwa so, wie im großen das Herz in den Herzbeutel eingestülpt ist. Demnach können wir an der Kapsel zwei Blätter unterscheiden, ein inneres (quasi viszerales), dem Glomerulus dicht anliegendes — es besteht bei jungen Tieren aus kubischen, später sich immer mehr abplattenden, plasmodial (S. 152) verbundenen Zellen — und ein äußeres (quasi parietales) Blatt, welches aus platten, polygonalen Zellen aufgebaut wird (Fig. 287).

Es ist bis jetzt noch nicht gelungen, das sonst in allen Abteilungen der Harnkanälchen befindliche Schlußleistennetz (S. 79) hier nachzuweisen.

Die außerordentliche Entfaltung der Blutgefäßoberfläche (s. unten) legt es nahe, in die Glomeruli den Hauptexkretionsort zu verlegen. Nach der Ansicht der Mehrzahl der Forscher liefert jedoch der Glomerulus nur Wasser und einige Salze, während die Ausscheidung der sogenannten festen Harnbestandteile in die Hauptstücke verlegt wird. Die Möglichkeit ist aber nicht von der Hand zu weisen, daß alle Harnbestandteile in verdünnter Lösung aus dem Blute durch die Glomeruluskapsel durchtreten; man müßte dann den Hauptstücken eine andere Aufgabe zuweisen (s. unten).

Das Epithel der Hauptstücke ist die Fortsetzung des parietalen Glomeruluskapselepithels (Fig. 288), unterscheidet sich aber von diesem durch die eigenartige Zusammensetzung seiner Zellen. Deren Form ist kubisch (Fig. 289), ihr Zytoplasma in frischen Präparaten trübe durch den Einschluß vieler körniger und fädiger Gebilde. Die Hauptmerkmale dieser Zellen — beide deutlich nur durch Spezialmethoden darstellbar — sind der luminale Abschluß durch den sogenannten Bürstensaum und die Stäbchenstruktur des Zytoplasmas.

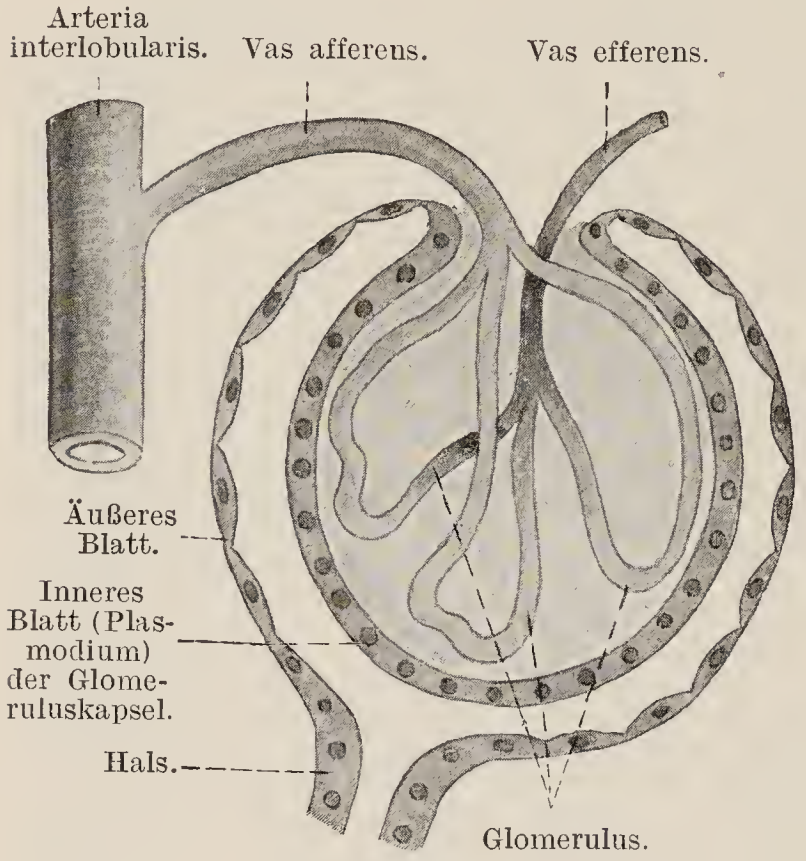

Fig. 287.
Schema eines Nierenkörperchens.

Der Bürstensaum ist ein meist ziemlich breiter das Lumen begrenzender Zytoplasmaabschnitt, der, schwer fixierbar, offenbar auch funktionellen Schwankungen unterliegt. Oft erscheint er feinstreifig und ist dann der ähnlichen Oberflächenbegrenzung in dem sogenannten Synzytium der Plazenta (s. Fig. 322, S. 420) vergleichbar. In den üblichen Präparaten sieht man an seiner Stelle oft nur eine fetzig begrenzte, luminale Oberfläche. Sehr häufig wölben sich hier kuglige Blasen aus den Zellen in das Lumen vor (× auf Fig. 288), die von den einen als Sekret, von den anderen wohl mit mehr Recht als Kunstprodukte betrachtet werden.

Die Stäbchenstruktur gehört zu den Plastosomen (s. S. 59); sie ist nach manchen Autoren starken funktionellen Schwankungen unterworfen; andere Autoren betrachten aber die aufgefundenen Unterschiede als Folgen einer ungleichmäßigen Technik, da die Stäbchen gegen fixierende Reagentien sehr empfindlich sind. Die Stäbchen (oft als auf Fäden aufgereihte Körnerreihen erscheinend) beginnen etwas unterhalb des Bürstensaumes und reichen nur mit ganz feinen Fäden bis an die Zellbasis, wobei sie den Zellkern leicht bogenförmig umziehen.

Besonders zwischen Zellkern und Bürstensaum liegt stäbchenfreies Zytoplasma (sogenanntes supranukleäres Zytoplasma) vor (Fig. 289),

das mannigfache, sehr wechselnde Einschlüsse enthält. Fett, Harnsäure, Pigment usw. kann hier, bei größerer Menge auch in den übrigen Teilen der Zelle, abgelagert werden.

Die Ablagerung aller dieser Substanzen darf nicht als Sekretionsvorgang betrachtet werden; vielmehr haben wir hier eine typische Speicherung vor uns,

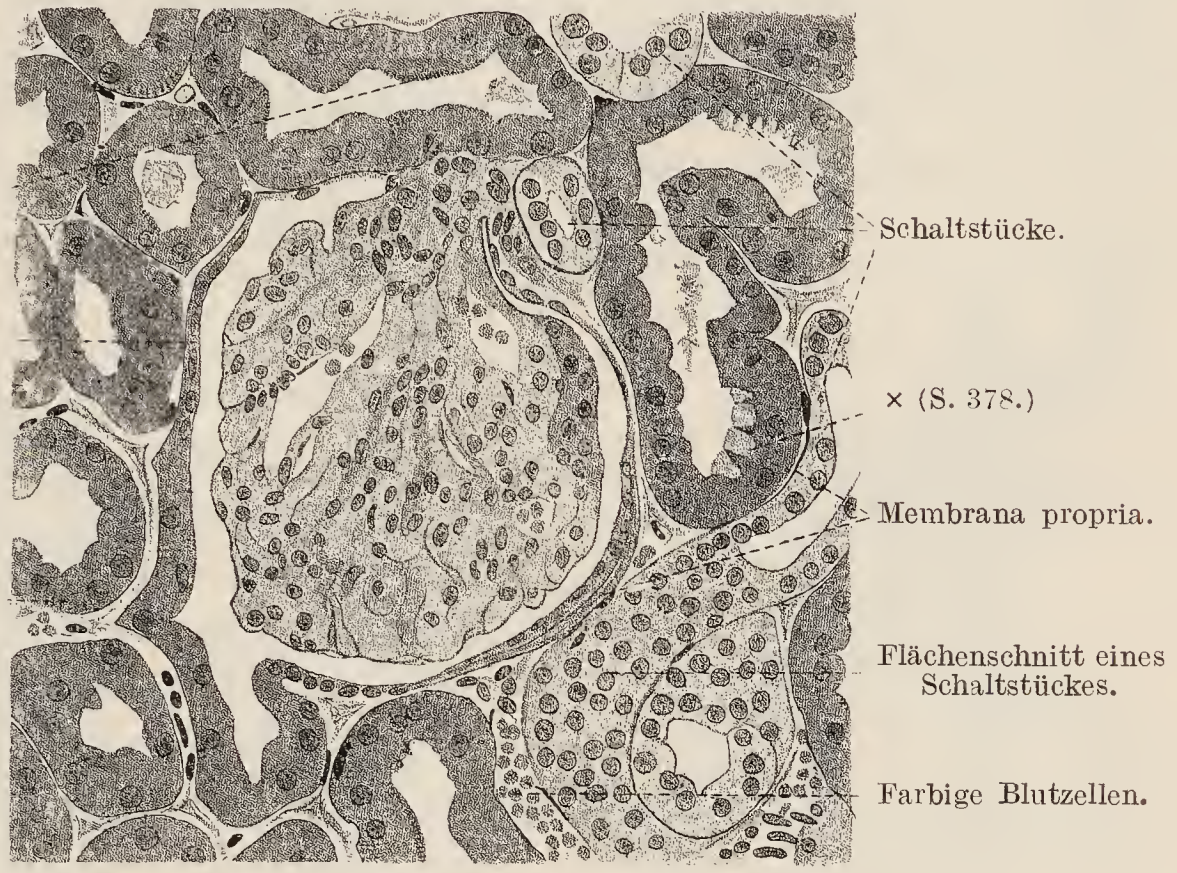

Fig. 288.
Aus einem Schnitte durch eine Niere eines Hingerichteten. 240 mal vergrößert. Das den Glomerulus überkleidende Epithel (d. h. das innere Blatt der Kapsel) ist nicht deutlich zu erkennen. Technik Nr. 150, S. 390.

wie besonders eine Analyse der Ausscheidung saurer Farbstoffe gezeigt hat. Die Speicherung (s. Fig. 28, S. 83) vollzieht sich während der Ausscheidung und beschränkt sich auf die Hauptstückepithelien. Dadurch ermöglichen „vitale Färbungen" der Nieren mit Trypanblau und ähnlichen Farbstoffen eine isolierte

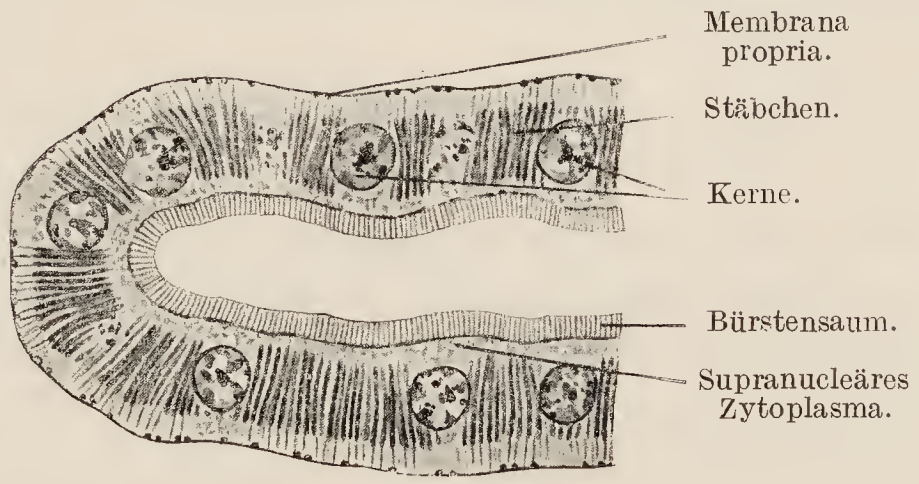

Fig. 289.
Hauptstück aus der Niere einer Ratte. 750 mal vergrößert. Technik Nr. 150, S. 390.

Hervorhebung der Hauptstücke (Fig. 290) in Isolationspräparaten und Schnittbildern. Welche physiologische Bedeutung dem Speicherungsvermögen der Hauptstücke zukommt, ist noch nicht klargestellt. Die gespeicherten Substanzen können entweder vom Blute her aus einem Sekretionsstrome stammen, oder aber durch Rückresorption in die Epithelzellen gelangen. Den letzteren Modus müßte man annehmen, wenn alle Harnbestandteile im Glomerulus abgesondert werden

(s. oben). Jedenfalls bringt die Bezeichnung „sekretorischer" Abschnitt eine Ansicht über die Bedeutung des Hauptstückes zum Ausdruck, die noch des Beweises entbehrt.

In der Richtung vom Glomerulus nach dem Übergang in die Henlesche Schleife ändert sich bei allen Hauptstücken die Struktur gleichsinnig; die Stäbchenstruktur ist in den glomerularen Schlingen am dichtesten wird dann immer lockerer, je mehr man sich der Henleschen Schleife nähert, um im letzten Abschnitt des Hauptstückes einer Anordnung der plastosomalen Substanzen Platz zu machen, die den Namen Stäbchenstruktur nicht mehr verdient; hier sind nur noch feine Körnchen im Zytoplasma nachzuweisen.

Fig. 290.
Das ganze Hauptstück eines Nierenkanälchens der Maus, isoliert, nachdem das Tier längere Zeit Farbstoff ausgeschieden hatte. (Nach v. Möllendorff 1915.) Technik Nr. 151, S. 390.

Sehr schön kommt dieser funktionell offenbar wichtige Gesamtaufbau des Hauptstückes in der Farbstoffspeicherung (Fig. 290) zum Ausdruck; diese beginnt in der ersten Zeit der Ausscheidung am glomerularen Ende und ist, wenn nach längerer Ausscheidungszeit das ganze Hauptstück beladen ist, am gleichen Ende am stärksten ausgebildet. Alle Hauptstücke einer Niere speichern in gleicher Zeit im Verhältnis zu ihrer Länge gleich stark.

Bei gesteigerter Exkretion pflegt das sonst enge Lumen der Hauptstücke bei gleichzeitiger Abflachung des Epithels weit zu werden.

Im Querschnitt mißt das Hauptstück der menschlichen Niere durchschnittlich 40—60 μ, in der Länge etwa 14 mm; doch bestehen hier beträchtliche Längenunterschiede.

Die Epithelien aller anderen Abschnitte des Harnkanälchens sind gegen das Lumen mit einem scharfen Abschluß versehen. Der Übergang des Hauptstückes in den dünnen Teil der Henleschen Schleife ist ziemlich scharf abgesetzt; das Kaliber vermindert sich auf 9—16 μ. Die platten, hellen Epithelzellen sind mit oft gegen das sehr weite Lumen vorspringenden Kernen versehen (Fig. 291, $_1$). Ihm folgt unter schneller Zunahme des Kalibers der 23—28 μ „dicke Abschnitt", dessen Lumen relativ enger ist und der zwei in sich wieder verschieden aussehende Anteile besitzt. Der erste ähnelt in der Stäkchenstruktur des Zytoplasmas den Hauptstücken; doch fehlt ihm der Bürstensaum. Die Epithelzellen des zweiten Anteiles, der an das Schaltstück angrenzt, sind bei etwa gleicher Höhe heller (Fig. 285).

Die Übergangsstelle liegt ebenso wie der Übergang von den trüberen zu den helleren Epithelzellen des dicken Abschnitts im Bereich der Außenzone des Markes, und zwar in deren „Außenstreifen", welcher makroskopisch als ein rötlicher Streifen an der frischen, als ein gelblicher Streifen an der in Salzsäure gelegten Niere sichtbar ist. Als Innenstreifen der Außenzone wäre dann die breite, bis zur Innenzone reichende Strecke zu bezeichnen (vgl. Fig. 285).

Die gesamte Henlesche Schleife kann sehr lang sein und dann weit papillenwärts reichen; dann liegt die Umbiegungsstelle stets im dünnen Abschnitt. Bei den in der menschlichen Niere vorwiegenden kurzen Schleifen ist der dünne Teil sehr kurz, die Umbiegungsstelle liegt dann im dicken Abschnitt.

Die 39—44 μ dicken Schaltstücke sind beim erwachsenen Menschen in ihrem letzten, in die Sammelröhrchen sich fortsetzenden Abschnitt durch unregelmäßige Ausbuchtungen (Fig. 285, 5) und — an Salzsäuremazerationspräparaten — durch ihre

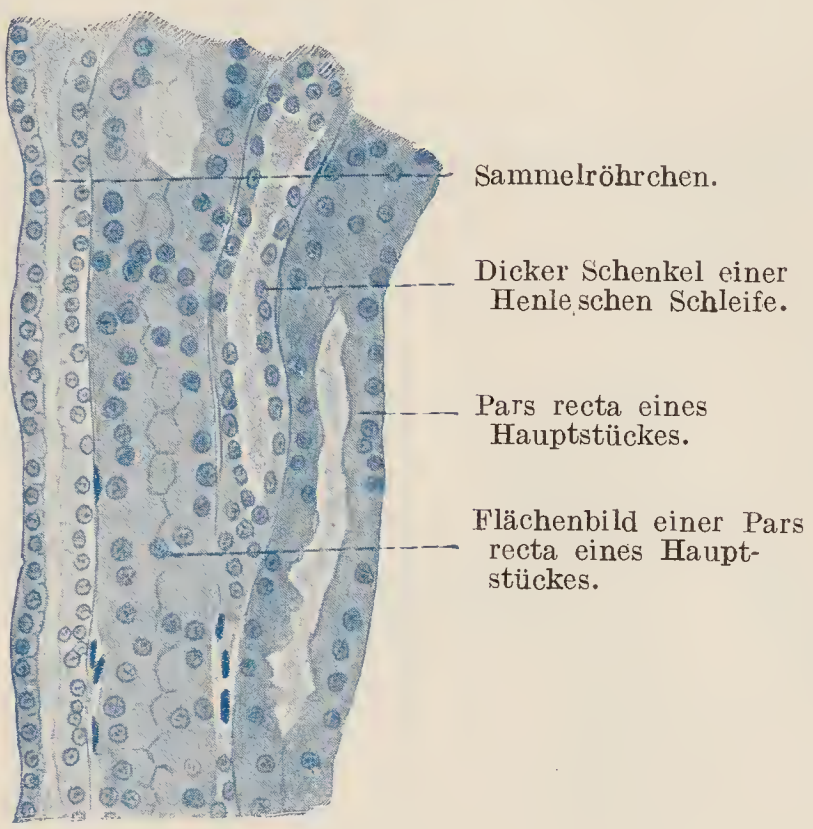

Fig. 291.

Kanälchen eines Markstrahles. Aus einem Längsschnitte durch die Niere eines Hingerichteten. 240 mal vergrößert. Technik Nr. 150, S. 390.

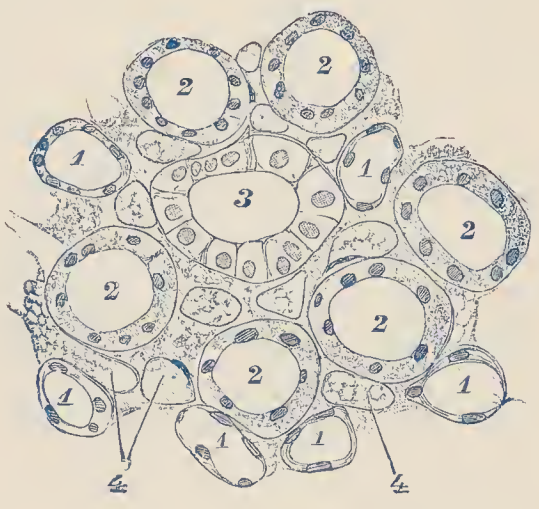

Fig. 292.

Aus einem Querschnitte der Marksubstanz der menschlichen Niere. 240 mal vergr. Der Schnitt ist durch die Basis der Papille geführt. 1. dünne, 2. dicke Abschnitte Henlescher Schleifen, 3. Sammelrohre, 4. mit Blutzellen gefüllte Blutgefäße. Technik Nr. 150. S. 390.

dunkle Farbe charakterisiert, welche durch kleine, in den Epithelzellen befindliche Kristalle bedingt wird. Das Schaltstück erreicht regelmäßig wieder den zu ihm gehörigen Glomerulus, in dessen unmittelbarer Nachbarschaft Durchschnitte des Schaltstückes leicht nachzuweisen sind (Fig. 288).

Die Epithelzellen der feinsten, 25 μ dicken Sammelröhrchen (man hat sie auch „Verbindungsstücke" genannt) sind kubisch; die teils hellen, teils dunkleren Epithelzellen der dickeren Sammelrohre und die der 200—300 μ dicken Ductus papillares sind einfache hohe Zylinder, die an der Mündung der Ductus in ein die Oberfläche der Nierenpapillenspitze überziehendes mehrreihiges Zylinderepithel übergehen, das sich seinerseits allmählich in das Übergangsepithel der Nierenkelche (S. 384) fortsetzt.

Die Bedeutung der Henleschen Schleifen, Schaltstücke und Sammelrohre ist im einzelnen ebensowenig klargestellt wie diejenige der Hauptstücke. Physio-

log'sche Versuche haben nachgewiesen, daß im gesamten Nierenmarke, vermutlich durch Wasserresorption, das Sekret der oberen Abschnitte eingedickt wird. Welche Anteile der Harnkanälchen an dieser Wassersparung besonders beteiligt sind, steht dahin.

Glomeruluskapsel und Harnkanälchen sind in ihrer ganzen Länge nach außen vom Epithel mit einer strukturlosen Membrana propria überzogen, welche am dünnen Schleifenabschnitt am dicksten ist, gegen die Ductus papillares aber allmählich verschwindet.

Eine ganz besondere Rolle spielt in der Niere der Blutgefäßbindegewebsapparat, was zum Teil in seiner Anordnung zum Ausdruck kommt. Die Harnkanälchen werden von einer geringen Menge lockeren Bindegewebes („interstitielles Bindegewebe") umhüllt, welches an der Nierenoberfläche zu einer fibrösen, glatte Muskeln und, im Alter sich mehrende, elastische Fasern enthaltenden Membran, der Tunica albuginea, verdichtet ist. Das interstitielle Bindegewebe ist verhältnismäßig arm an elastischen Fasern und bildet ein Blutgefäße und Harnkanälchen einhüllendes zierliches Netz von Gitterfasern.

Blutgefäße der Nieren. Die Arteria renalis teilt sich im Nierenhilus in Äste, welche, nach Abgabe kleiner Zweige für die Capsula fibrosa, die Tunica albuginea und für die Nierenkelche, sich im Umkreise der Papillen als Arteriae interlobares in das Parenchym der Niere (Fig. 285) einsenken und astlos bis zur Grenze zwischen Mark- und Rindensubstanz vordringen. Hier verlaufen sie als Arteriae arciformes in peripherisch konvexem, sehr unregelmäßig gekrümmtem Bogen der Grenze entlang. Von der konvexen Seite der Bogen sowie aus ihren Endverästlungen entspringen in regelmäßigen Abständen peripherisch verlaufende Äste, die Arteriae interlobulares (Fig. 285, 293), welche nach den Seiten hin kleine Zweige abgeben, deren jeder einen Glomerulus (Fig. 285) speist. Jede Art. interlobularis löst sich in Endäste auf, die zum Teil in die Tunica albuginea gehen, zum Teil in die Kapillaren der Rindensubstanz sich fortsetzen oder auch das Vas afferens eines Glomerulus bilden.

Durch diese Anordnung der Arterienäste wird eine Versorgung des Rindenkapillarnetzes mit Blut auch dann bis zu einem gewissen Grade gewährleistet, wenn die Glomeruli durch Erkrankung ausgeschaltet sind.

Jeder Glomerulus entsteht durch rasche Teilung einer Arterie in eine Anzahl kleiner kapillarer Zweige, die alsbald wieder zu einem aus der Mitte des Glomerulus herauskommenden (arteriellen) Gefäße zusammentreten); man nennt dieses letztere das Vas efferens (Fig. 285, 293); es ist etwas schwächer als das den Glomerulus speisende Gefäß, welches Vas afferens heißt (Fig. 285, 293).

Die Wandung der Kapillaren des Glomerulus soll aus einer gemeinschaftlichen Zytoplasmamasse ohne Zellgrenzen bestehen.

Jeder Glomerulus ist ein arterielles Wundernetz, d. i. ein Gefäßnetzwerk, welches den Verlauf eines Gefäßstammes plötzlich unterbricht. Es gibt auch

venöse Wundernetze. Bei Hunden und Katzen kommen in der Niere auch Wundernetze vor, die in keiner Beziehung zu Harnkanälchen stehen, d. h. die von keiner „Kapsel“ umfaßt werden.

Das Vas efferens des Glomerulus mündet in das Kapillarnetz ein, welches im Bereiche der Markstrahlen gestreckte Maschen, im Bereiche der gewundenen Harnkanälchen runde Maschen bildet, und in das auch die oben erwähnten anderen Zweige des Art. interlobularis einmünden. Die Ableitung des Blutes aus dem Kapillarnetz übernehmen Venen, Venae interlobulares (Fig. 285, 293), welche dicht neben den Arteriae interlobulares liegen und, auch im weiteren Verlaufe sich an der Seite der Arterien haltend, in die Venae arciformes münden; diese letzteren nehmen auch kleine Venen auf, die aus dem Zusammenfluß der in den

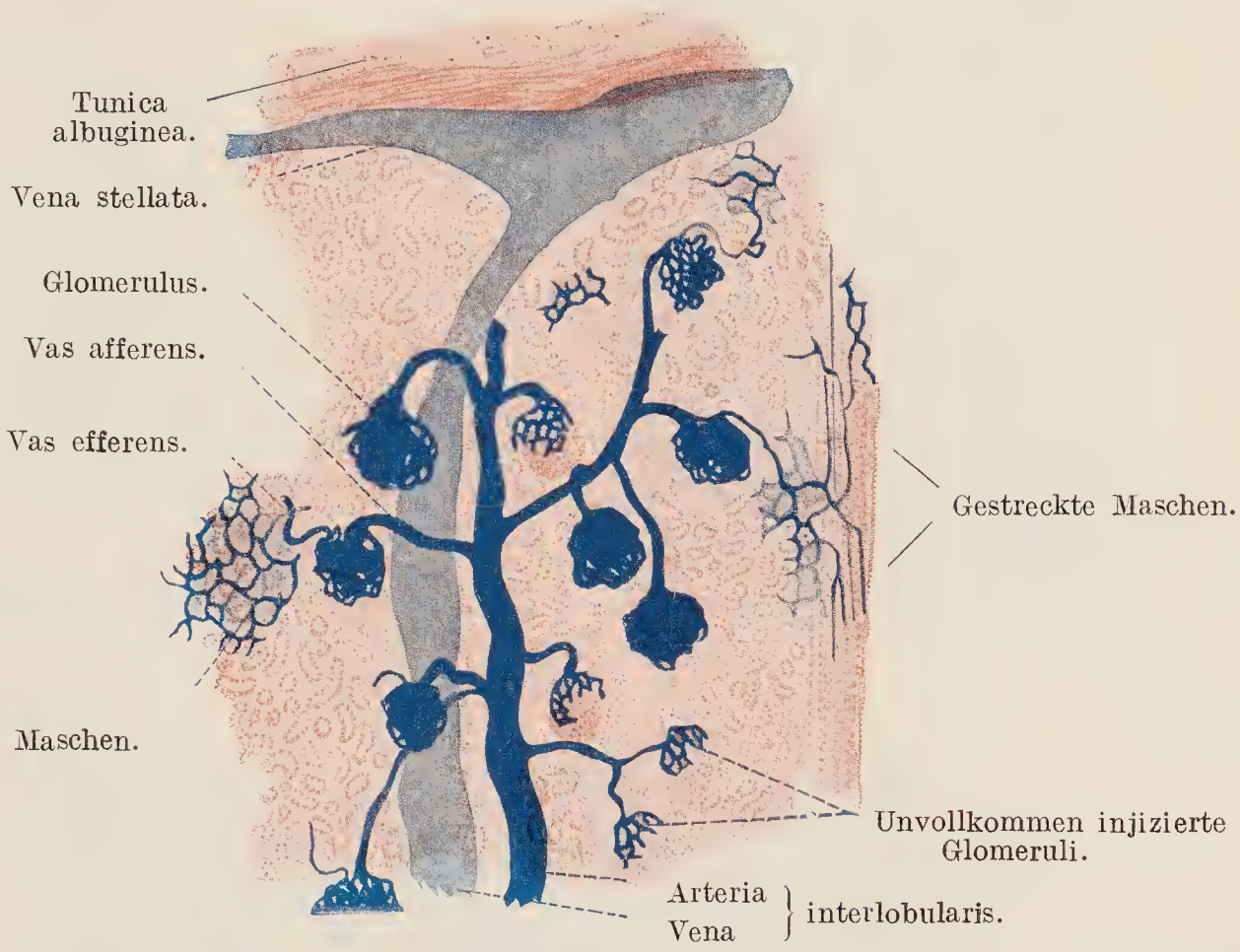

Fig. 293.

Stück eines Schnittes durch die Rinde einer injizierten Niere des erwachsenen Menschen. 30 mal vergrößert. Technik Nr. 152. S. 390.

tieferen Rindenpartien befindlichen Kapillaren entstehen. Die Venen der äußersten Rinde vereinigen sich zu sternförmig gestellten Wurzeln, Venae stellatae (Verheynii), welche mit den Venae interlobulares zusammenhängen. Die vorstehend beschriebene Gefäßausbreitung ist lediglich in der Rindensubstanz und in den Markstrahlen gelegen; die Marksubstanz bezieht ihr Blut: 1. durch Ausläufer aus den Rindenkapillaren (Fig. 285, a) und 2. durch die Arteriolae rectae, welche teils direkt aus zentralverlaufenden Ästchen der Art. arciformes (Fig. 285, b) oder der Art. interlobulares (c) oder aus den Vasa efferentia der tiefstgelegenen, bei Tieren relativ größeren Glomeruli (d) kommen. Die Venen der Mark substanz wurzeln in einem weitmaschigen, die Ductus papillares umspinnenden Netze und münden in die Venae arciformes. Die Vena renalis

und ihre Verzweigungen sind klappenlos. Direkte Verbindungen zwischen Arterie und Vene kommen sowohl in der Tunica albuginea als auch im Innern der Niere vor.

Die Lymphgefäße sammeln sich aus einem in der Rinde befindlichen Netze geschlossener Kapillaren (ein gleiches Netz scheint auch im Marke vorhanden zu sein); die daraus entspringenden Stämmchen laufen mit den Blutgefäßen, ohne adventitielle Lymphräume (S. 179) zu bilden, und treten am Hilus aus. Außer diesen tiefen Lymphgefäßen gibt es noch zwei oberflächliche Kapillarnetze, eines in der Capsula adiposa, eines in der Capsula fibrosa (letzteres steht mit dem Rindenkapillarnetz in Verbindung). Die daraus entstehenden Stämmchen münden in benachbarte Lymphknoten.

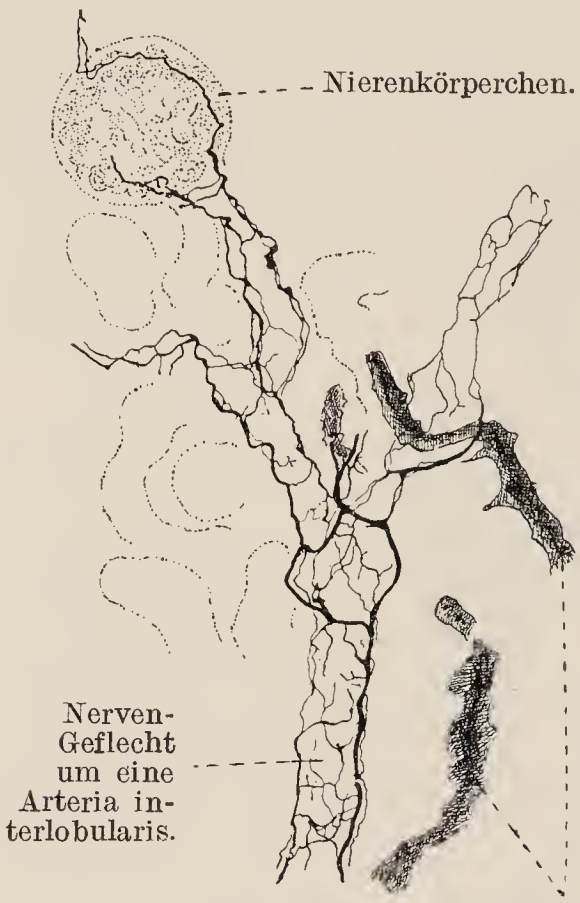

Geschwärzte Harnkanälchen.

Fig. 294.

Schnitt durch die Niere einer Maus. 240 mal vergrößert. Technik Nr. 153, S. 390.

Die Niere ist außerordentlich reich mit Nerven versehen. Die teilweise markhaltigen Nerven verlaufen entweder mit den Blut- und Lymphgefäßen in der bindegewebigen Hülle der Niere, oder sie bilden ein mit sympathischen Nervenzellen untermischtes Geflecht im Hilus, an dessen Herstellung sowohl die das Nierenbecken versorgenden Äste, wie auch die die Blutgefäße begleitenden Nerven teilnehmen. Im Innern der Niere bilden die Nerven Geflechte, welche die Arterien bis zu den Nierenkörperchen umstricken (Fig. 294). Auch die Wandungen der Venen und der Kapillaren sind von Nerven umsponnen, von denen feine Äste abzweigen, welche an den geraden und besonders an den gewundenen Harnkanälchen epi- und hypolemmale (S. 269) Geflechte bilden, von denen feine, interepithelial endigende Nervenfäden ausgehen.

Die ableitenden Harnwege.

Nierenkelche, Nierenbecken, Ureter und Blase haben einige gemeinsame Merkmale, die voraus besprochen werden sollen: das Epithel und den Muskelgehalt ihrer Wandung.

Das Epithel (als „Übergangsepithel“ bezeichnet) vermag sich den wechselnden Füllungszuständen anzupassen, besitzt aber außerdem die größere Widerstandsfähigkeit (hier wohl gegen die reizende Wirkung des Harnes) eines geschichteten Epithels. Das Epithel kontrahierter

oder nur mäßig gefüllter Harnblasen erscheint auf senkrechten Schnitten (Fig. 295a) einem geschichteten Pflasterepithel ähnlich, nur mit dem Unterschiede, daß die Zellen der oberflächlichen Schicht zylindrische oder kubische Elemente oder auch dicke Platten sind.

Es ist durch sorgfältige Untersuchungen nachgewiesen worden, daß in Wirklichkeit nur zwei Schichten vorliegen, deren Formen je nach der Füllung der Blase außerordentlich wechseln. Bei leerer, stark kontrahierter Blase sind die Zellen der oberflächlichen Schicht auf Schnitten kubisch, zylindrisch, an ihrer Unterfläche oft mit Vertiefungen und Fortsätzen versehen, an welche die Zellen der tieferen Schicht ansetzen. Diese letzteren sind schlanke, in der Umgebung des Kernes oft dickere Zellen; der meist einfache Kern liegt bald am oberen, bald am unteren Ende, bald in der Mitte der Zelle. Dadurch wird auf Schnitten das täuschende Bild eines mehrschichtigen Epithels hervorgerufen. Bei stark gefüllter Blase (Fig. 295b) sind die oberflächlichen Zellen ganz abgeplattet; die tiefen Zellen sind jetzt niedrig, kubisch, ihre querovalen Kerne liegen in einer Reihe. Zwischen diesen beiden Extremen bestehen alle Übergänge.

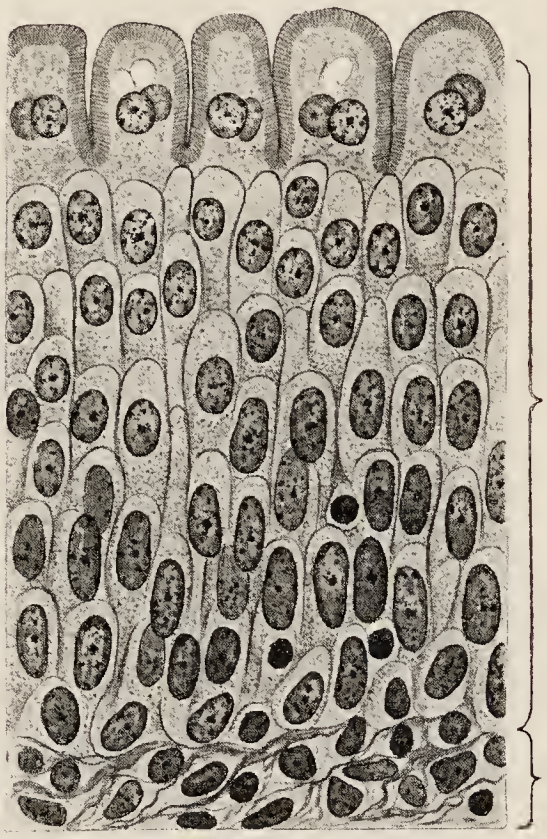

Fig. 295*a*.

Mit dem Nachweis, daß das Blasenepithel in Wirklichkeit zweischichtig ist,

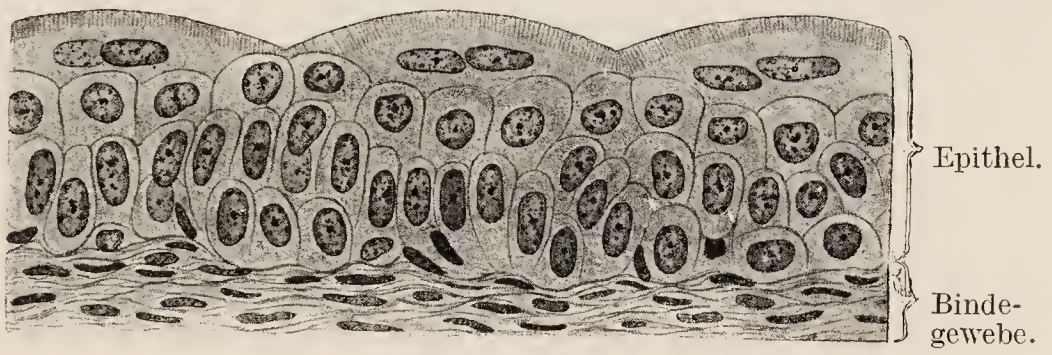

Fig. 295*b*.

Epithel der Harnblase (sogenanntes Übergangsepithel) bei kontrahierter (*a*) und bei gedehnter (*b*) Blasenwand. 500mal vergrößert. Technik Nr. 110, S. 289.

findet die schon früher bekannte Tatsache, daß die Schlußleisten nicht nur an der Oberfläche, sondern auch in der Tiefe Netze bilden, eine befriedigende Erklärung: das kommt eben nur bei kontrahierter Blase vor; an der gespannten Blase liegt das Netz an der Oberfläche.

In den Epithelzellen, besonders in jenen der oberflächlichen Schicht, lassen sich oft Körnchen nachweisen, die möglicherweise Sekretvorstufen sind. Die Zellen der oberflächlichen Schicht sind außerdem durch dunklere Färbung ihres Zytoplasmas, durch einen zeitweise vorhandenen Kutikularsaum (Fig. 295), sowie durch den häufigen Besitz mehrerer, durch Amitose (Fig. 17, S. 69) entstandener Kerne ausgezeichnet.

In den oberflächlichen Schichten der Tunica propria der Blase (auch des unteren Nierenbecken- und oberen Ureterabschnittes) finden sich runde oder längliche Körper: Sprossen des Oberflächenepithels, zum Teil ohne Lumen, Zäpfchen, zum Teil hohl, Krypten, deren Lumen Sekret, eine kolloide Substanz, enthält. Diese Bildungen sind die ersten Entwicklungsstadien von Drüsen, die jedoch spät, erst bei Erwachsenen, aus dem Grunde der Krypten hervorsprossen und verästelte, mit Zylinderepithel ausgekleidete Schläuche sind. Solche echten Drüsen finden sich nur in der Harnblase, und zwar am Fundus, am Trigonum und am Urethraanfang, woselbst sie alle Übergänge zu wohlentwickelten Prostatadrüsen (S. 402) zeigen.

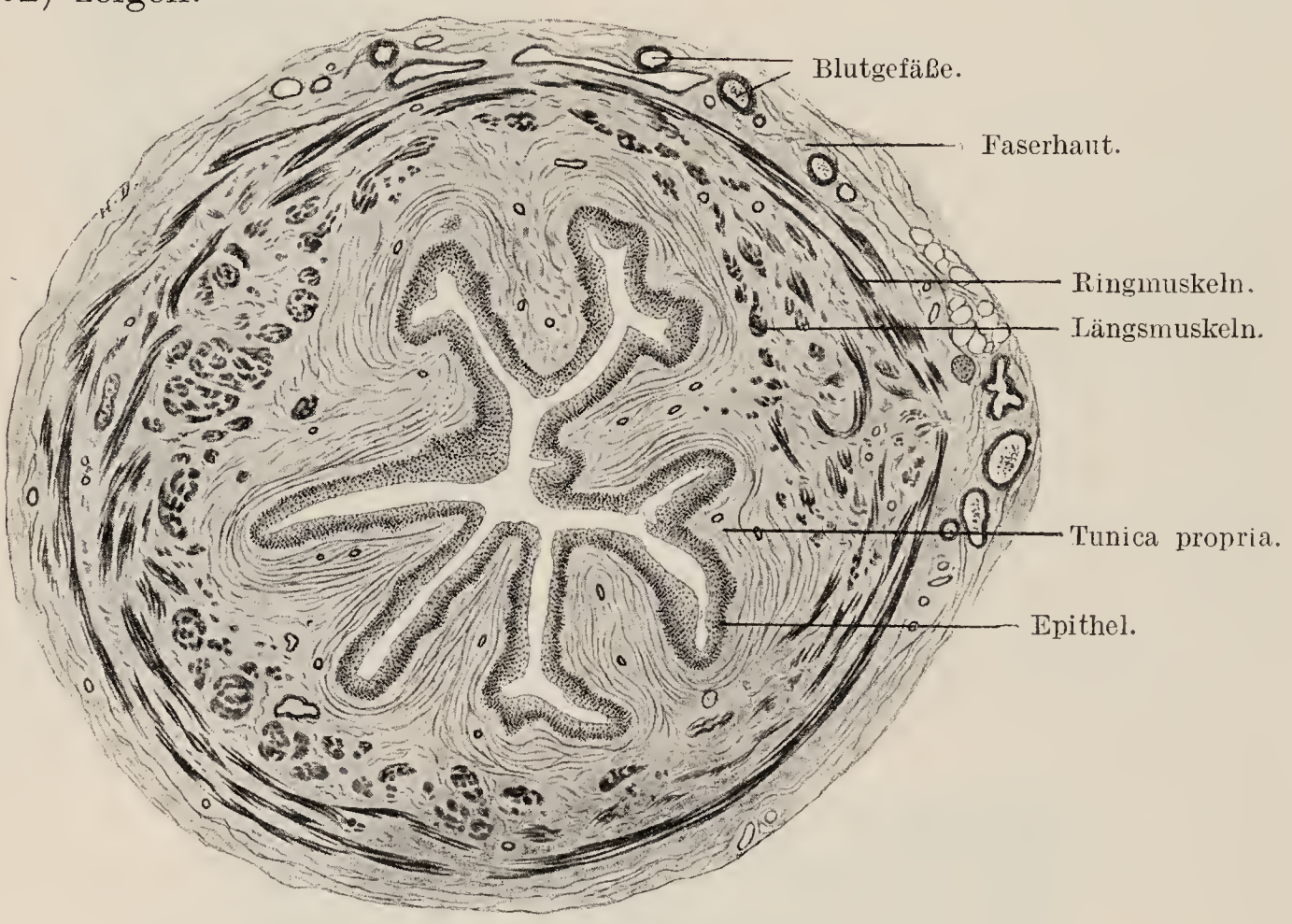

Fig. 296.
Querschnitt durch den menschlichen Ureter. 18mal vergrößert. Technik Nr. 110, S. 289.

Das zweite wichtige Merkmal der ableitenden Harnwege ist die glatte Muskulatur, die eine Kontraktilität dieses ganzen Hohlraumsystems bewirkt; hierdurch wird der Abfluß des Harnes befördert. Die Anordnung der zu Bündeln zusammengelagerten Muskulatur ist aber nicht so regelmäßig wie beim Darm; vielmehr durchflechten sich die Bündel, zwischen denen reichlich Bindegewebe liegt, in komplizierter Weise. Trotzdem läßt sich eine Schichtung an manchen Teilen (besonders Ureter) nachweisen.

An den Nierenpapillen bilden Muskelfasern zirkuläre Züge, die den Harn aus den Papillen herausdrücken können. An Nierenbecken und Ureter kann man eine innere Längslage und eine äußere, zirkuläre Lage glatter Muskelfasern unterscheiden, welch letzterer in der unteren Hälfte des Ureter noch längsverlaufende Muskelzüge aufliegen. Das in der Harnblasenwand verlaufende, sogenannte „Wandstück' des Ureter besitzt nur Längsmuskeln, die nicht mit den Muskeln der Harnblase

zusammenhängen, sondern frei in der Tunica propria der Blasenschleimhaut enden. Ihre von den Harnblasenmuskeln unabhängige Kontraktion öffnet die Ureterenmündung.

An der Blase besteht die Muskelschichte ebenfalls aus einer inneren und äußeren Längslage, welche eine Ringlage zwischen sich fassen. Die Lagen sind derart miteinander verflochten, daß eine strenge Abgrenzung derselben nicht möglich ist. Am Blasengrunde verstärkt sich die innere Längsmuskellage; die Ringmuskelschicht bildet um den Anfang der Harnröhre den nicht immer deutlichen M. sphincter vesicae internus.

Der Gesamtaufbau der Wandung läßt die allgemeinen Charaktere erkennen: Die Schleimhaut, deren Tunica propria aus faserreichem Bindegewebe besteht,

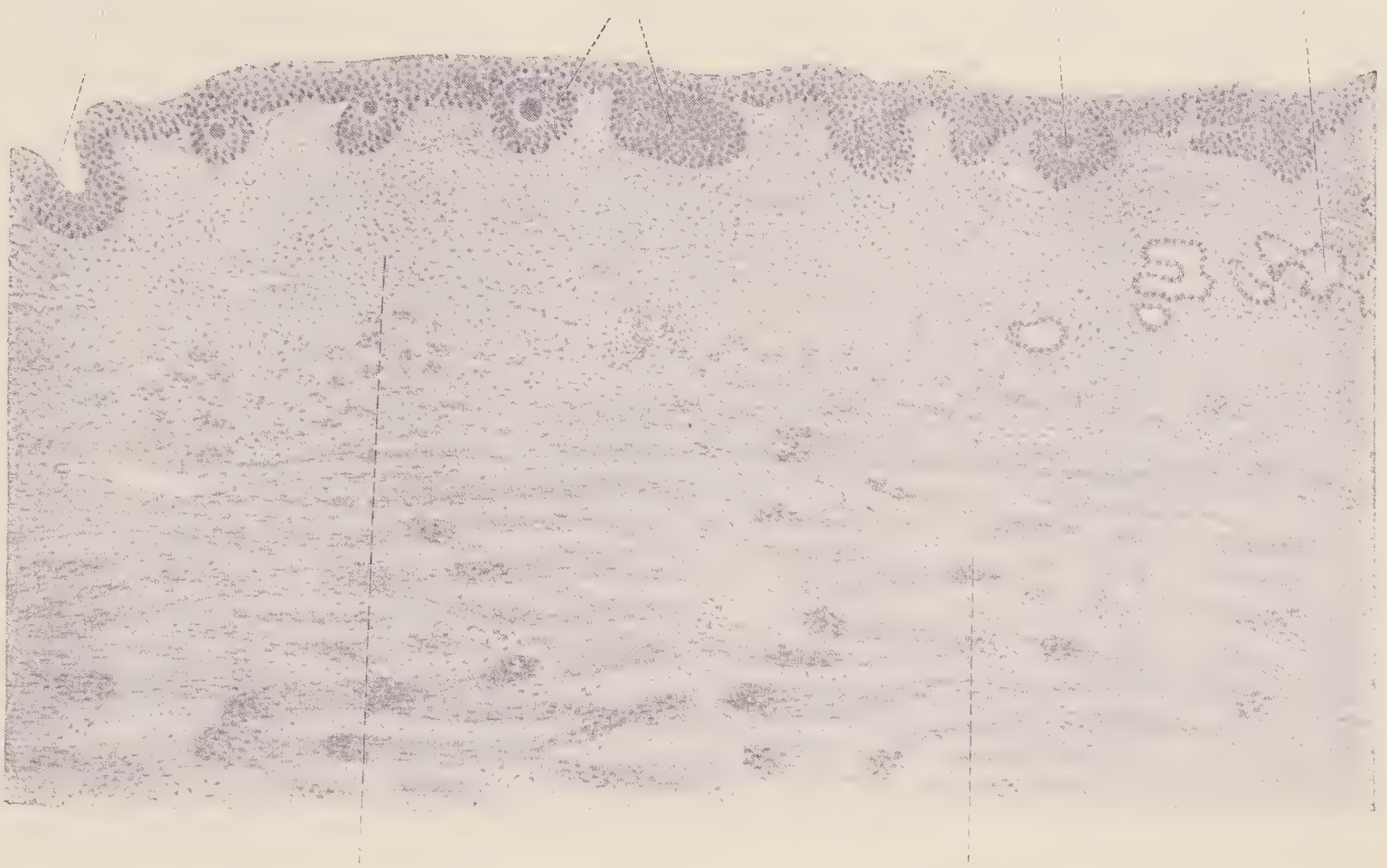

Fig. 297.
Schnitt durch den Fundus der Harnblase eines erwachsenen Menschen. 48mal vergrößert. Technik Nr. 110, S. 289.

enthält auch Lympho- und Leukozyten, in der Blasenwandung sogar Solitärknötchen. Da eine Muscularis mucosae fehlt, ist mikroskopisch keine scharfe Grenze zur Submucosa zu erkennen. Die Muskelhaut (s. oben) ist außen von einer Faserhaut umschlossen, die, aus lockerem Bindegewebe bestehend, die Verbindung mit der Umgebung herstellt und an den intraperitonealen Flächen dieses Systems von Serosaepithel überkleidet ist.

Blut- und Lymphgefäße finden sich besonders reichlich in der Schleimhaut; die direkt unter dem Epithel gelegenen Blutkapillaren ragen zuweilen sogar etwas gegen das Epithel vor und imponieren, besonders im Nierenbecken, so als „intraepitheliale Blutgefäße".

Der hinteren, unteren Blasenwandung sind zahlreiche zu Gruppen angeordnete Ganglienzellen eingelagert; besonders häufig sind sie an der Einmündungsstelle der Ureteren zu finden. Man kann diese Ganglien

den automatischen Zentren der Darmwandung vergleichen. Die Ganglienzellen zeigen den multipolaren Typus der sympathischen Ganglienzellen. Von ihnen gehen motorische Zweige an die Muskelfasern. Außerdem gehen von buschartigen Endigungen in der Tunica propria sensible Nervenfasern aus.

Die Harnröhre des Weibes besteht aus Schleimhaut und einer mächtigen Muskelhaut. Die Tunica propria mucosae wird durch ein feinfaseriges, mit Zellen reich untermischtes Bindegewebe hergestellt, das sich an der Oberfläche zu zahlreichen, an der äußeren Harnröhrenmündung besonders wohl entwickelten Papillen erhebt. Das Epithel ist individuell verschieden, entweder geschichtetes Plattenepithel oder häufiger einschichtiges Zylinderepithel, verästelte, tubulöse Einzeldrüsen sind nur in geringer Anzahl vorhanden. Kleine Gruppen solcher finden sich an der Harnröhrenmündung; sie werden „periurethrale“ Drüsen genannt. Die Muskelhaut besteht aus einer inneren Längs- und einer äußeren Kreislage glatter Muskelfasern, zwischen denen ein mit vielen elastischen Fasern vermischtes, derbes Bindegewebe sich ausbreitet. Die Schleimhaut ist reich an venösen Blutgefäßen, deren Netze sich bis in die Längsmuskelschicht hinein erstrecken; dadurch wird eine dem Corpus cavernosum der männlichen Harnröhre ähnliche Bildung, das Corpus spongiosum, hergestellt.

Die Harnröhre des Mannes (besser der „männliche Sinus urogenitalis“) besteht, wie die des Weibes, aus Schleimhaut und Muskelhaut; jedoch gestaltet sich in den einzelnen Bezirken ihr Bau verschieden. In der Pars prostatica ist das Epithel ähnlich dem der Harnblase; es geht in der Pars membranacea allmählich in ein mehrreihiges Zylinderepithel über, welches sich in der Pars cavernosa zu einem einschichtigen Zylinderepithel umgestaltet und distal von der Mündungsstelle der Gland. bulbourethrales wieder in ein mehrreihiges Zylinderepithel übergeht. In allen diesen Bezirken kann das Epithel Gruppen von Becherzellen enthalten. Von der Fossa navicularis an ist das Epithel geschichtetes Plattenepithel. Inseln solchen Epithels kommen auch im Zylinderepithel des vorderen Abschnittes der Pars cavernosa vor. Die an elastischen Fasern reiche Tunica propria trägt hauptsächlich in der Fossa navicularis wohl entwickelte Papillen. Verästelte Einzeldrüsen, Gland. urethrales (Litrii) finden sich vereinzelt in der Pars cavernosa (Fig. 309). Zwischen diesen Drüsen und den von einem einfachen Zylinderepithel ausgekleideten Schleimhautbuchten („Lakunen“) bestehen Übergänge.

Als „paraurethrale Gänge“ bezeichnet man abnorme, den Lakunen im Bau gleichende Gänge, die statt in die Urethra neben dem Orificium urethrae externum münden. Zum Teil handelt es sich auch um Einstülpungen der äußeren Haut, mit der sie dann im Bau völlig übereinstimmen.

Die Muskelhaut besteht in der Pars prostatica innen aus einer glatten Längs- und außen aus einer ebensolchen Ringfaserschicht. Beide sind

noch in der Pars membranacea gut ausgebildet, hören aber in der Pars cavernosa allmählich auf, indem zuerst die im Bulbus urethrae noch ansehnliche Ringfaserlage ganz verschwindet; in den vorderen Partien der Pars cavernosa finden sich nur einige, schräg- und längsverlaufende Bündel. Die Schleimhaut der männlichen Harnröhre ist reich an Blutgefäßen (s. Corp. cavernos. urethrae S. 405). Die Lymphgefäße liegen unter den Blutgefäßen. Die Nerven bilden mit Nervenzellen untermischte Geflechte; die daraus entspringenden marklosen Fasern enden teils frei, teils (in der Pars prostatica und membranacea) in besonderen Endapparaten (vgl. S. 268).

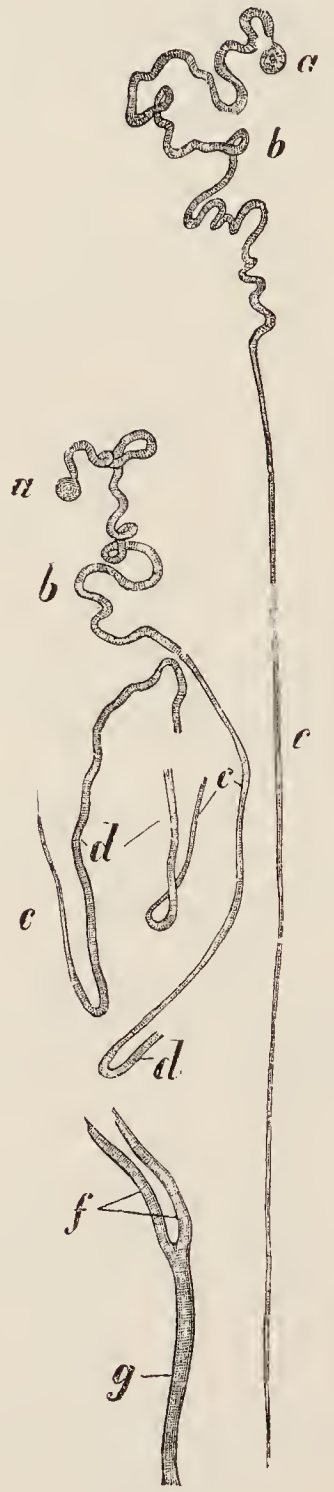

Fig. 298.
Harnkanälchen eines 4 Wochen alten Kaninchens isoliert. 30 mal vergr. *a* Nierenkörperchen, *b* Hauptstück, *c* Henlesche Schleife, proximaler, *d* distaler Abschnitt, *f* Sammelrohre, *g* Ductus papillaris.

Technik.

Nr. 149. Harnkanälchen isoliert. Am besten eignen sich Nieren von Maus oder Kaninchen. Die Niere wird halbiert, a) die eine Hälfte zur frischen Untersuchung zurückgestellt, b) die andere in ca. 30 ccm reine Salzsäure (von 1,124 spez. Gewicht) eingelegt.

a) Erbsengroße Stückchen werden in einem Tropfen der 1%igen Kochsalzlösung zerzupft; man sieht bei schwacher Vergrößerung die roten Glomeruli, die gewundenen und geraden Harnkanälchen; die Tubul. contorti sind dunkel, körnig, die anderen Abteilungen heller. Bei starker Vergrößerung sieht man deutlich die Kerne der hellen Abschnitte der Harnkanälchen, die Zellgrenzen sind am besten in den Sammelrohren erkennbar. In den Hauptstücken sieht man nur die feine Strichelung der Basen der Epithelzellen; Zellgrenzen und Kerne dagegen sind nicht sichtbar.

b) Nach ca. 2 Stunden (genauere Vorschriften lassen sich hier nicht angeben; oft muß der Aufenthalt in der Säure, wie im Wasser erheblich [bis zu 20 Stunden und mehr] verlängert werden) wird die rot aussehende Nierenhälfte in eine Schale mit ca. 50 ccm destillierten Wassers gebracht, woselbst sie rasch schmutzig grau wird, mit schmieriger Oberfläche. Wasser wechseln! Nach wenigen Minuten kann man mit Nadeln kleine Stücke ablösen, die sich leicht in Wasser auf dem Objektträger in Kanälchen auflösen lassen. Will man Harnkanälchen in größerem Zusammenhange erhalten, so übertrage man ein ca. 2 ccm großes Nierenstückchen in ein Uhrschälchen, in welches man ein großes Deckglas und so viel destilliertes Wasser gebracht hat, daß dieses das Deckgläschen oben überspielt. Nun sucht man mit Nadeln die Kanälchen zu isolieren. Ist die Isolation gelungen — man kann sich davon mit Lupe oder schwacher Vergrößerung überzeugen — so saugt man vorsichtig mit einer Pipette oder mit Filtrierpapier das Wasser aus dem Uhrschälchen und zuletzt vom Deckgläschen, nimmt dieses heraus, reinigt dessen

freie Fläche und setzt es mit den anhaftenden Harnkanälchen leise auf einen Objektträger, auf welchen man vorher einen Tropfen verdünnten Glyzerins gebracht hat. Man kann nachher mit Pikrokarmin unter dem Deckglase färben (S. 47), (Fig. 298).

Nr. 150. Rinden- und Marksubstanz. Nach Nr. 110, S. 289 fixierte Nieren betrachte man auf dicken und dünnen Schnitten, die Mark- und Rindensubstanz enthalten. Zweckmäßig sind Querschnitte in verschiedenen Höhen einer Papille zum Studium der Markkanälchen (Fig. 292). Die sehr zarten Bürstenbesätze (Fig. 289) sind nur bei sehr feinen Schnitten zu sehen. Sie sind oft abgefallen. Zu ihrer Darstellung bedarf es besonderer Methoden (vgl. Sauer, Arch. f. mikros. Anatomie Bd. 46, S. 116).

Markstrahlen und Henlesche Schleifen sind besonders schön an gefärbten, senkrechten Schnitten von Nieren junger Tiere zu sehen.

Nr. 151. Farbstoffspeicherung in der Niere. Die Niere einer nach Nr. 13, S. 90 behandelten weißen Maus isoliere man nach Nr. 149; der Farbstoff bleibt so lange in den Zellen enthalten, daß man sehr schöne Bilder von seiner typischen Anordnung erhält.

Nr. 152. Nierengefäße. Man kann eine Niere isoliert injizieren (S. 43), und 4 Wochen in ca. 300 ccm Müllerscher Flüssigkeit fixieren (Weiterbehandlung Nr. 6, S. 15). Makroskopisch sind die Flächenansichten der Venae stellatae zu beobachten. Einbettung in Paraffin. Ungefärbte, dicke Längs- und Querschnitte sind mit Lupe (s. S. 39) und schwachen Vergrößerungen zu studieren (Fig. 293).

Nr. 153. Nerven der Niere. Kleine Stückchen sind nach Golgis Methode (S. 36) (3—6 Tage Aufenthalt in der osmiobichromischen Mischung) zu behandeln. Resultat Fig. 294.

Nr. 154. Epithelzellen des Nierenbeckens, des Ureters und der Blase. Von jedem dieser Teile ist ein ca. 1 qcm großes Stückchen (Ureter aufschneiden) in ca. 30 ccm Ranvierschen Alkohol einzulegen. Isolation und Färbung mit Pikrokarmin (S. 47). Konservieren in verdünntem, angesäuertem Glyzerin (S. 48).

Nr. 155. Weibliche Harnröhre. Man schneide ein ca. 2 cm langes Stück der weiblichen Harnröhre zusammen mit der anhängenden vorderen Vaginalwand aus und behandle es wie Nr. 110, S. 289.

Nr. 156. Männliche Harnröhre. 1—2 cm lange Stücke der Pars prostatica, Pars membranacea, Pars cavernosa und der Fossa navicularis behandeln wie Nr. 110, S. 289. Man verwechsle Querschnitte der Lacunae urethrales (Morgagni) (d. s. blinde Ausbuchtungen der Harnröhrenschleimhaut) nicht mit Drüsendurchschnitten.

VIII. Geschlechtsorgane.

A. Die männlichen Geschlechtsorgane.

Die Hoden.

Die Parenchymteile des Hodens entwickeln sich in früher Embryonalperiode aus dem Peritonealepithel, verlieren aber sehr schnell den Zusammenhang mit dem Mutterboden und werden, von Bindegewebe umgeben, zu stark gewundenen, vielfach untereinander in Verbindung stehenden, Kanälchen (Tub. contorti testis). Sekundär treten sie mit einem ebenfalls vom Peritonealepithel in selbständiger Bildung entstandenen Hohlraumsystem in Verbindung, dem Rete testis (Halleri);

dieses gewinnt später einen Zusammenhang mit Kanälchen, die dem Material der Urniere entstammen, so daß dann die Bildungsprodukte der Hodenkanälchen als Ausführungsgänge das ihnen ursprünglich fremde Urnierenkanalsystem benutzen.

Soll trotz dieser Entwicklungsweise der Hoden mit anderen Drüsen in eine Reihe gestellt werden, so muß man doch hervorheben, daß die Ausführwege den Hoden nicht, wie sie es bei anderen Drüsen tun, mit dem Mutterboden verbinden, sondern erst sekundär mit den Hodenkanälchen in Beziehung treten.

Die Bezeichnung des Hodens als Drüse (Keimdrüse) gründet sich aber einmal auf den groben Aufbau, der lange gewundene Endstücke (die Tub. contorti) und ausführende Teile unterscheiden läßt. Zum zweiten produziert die Keimdrüse,

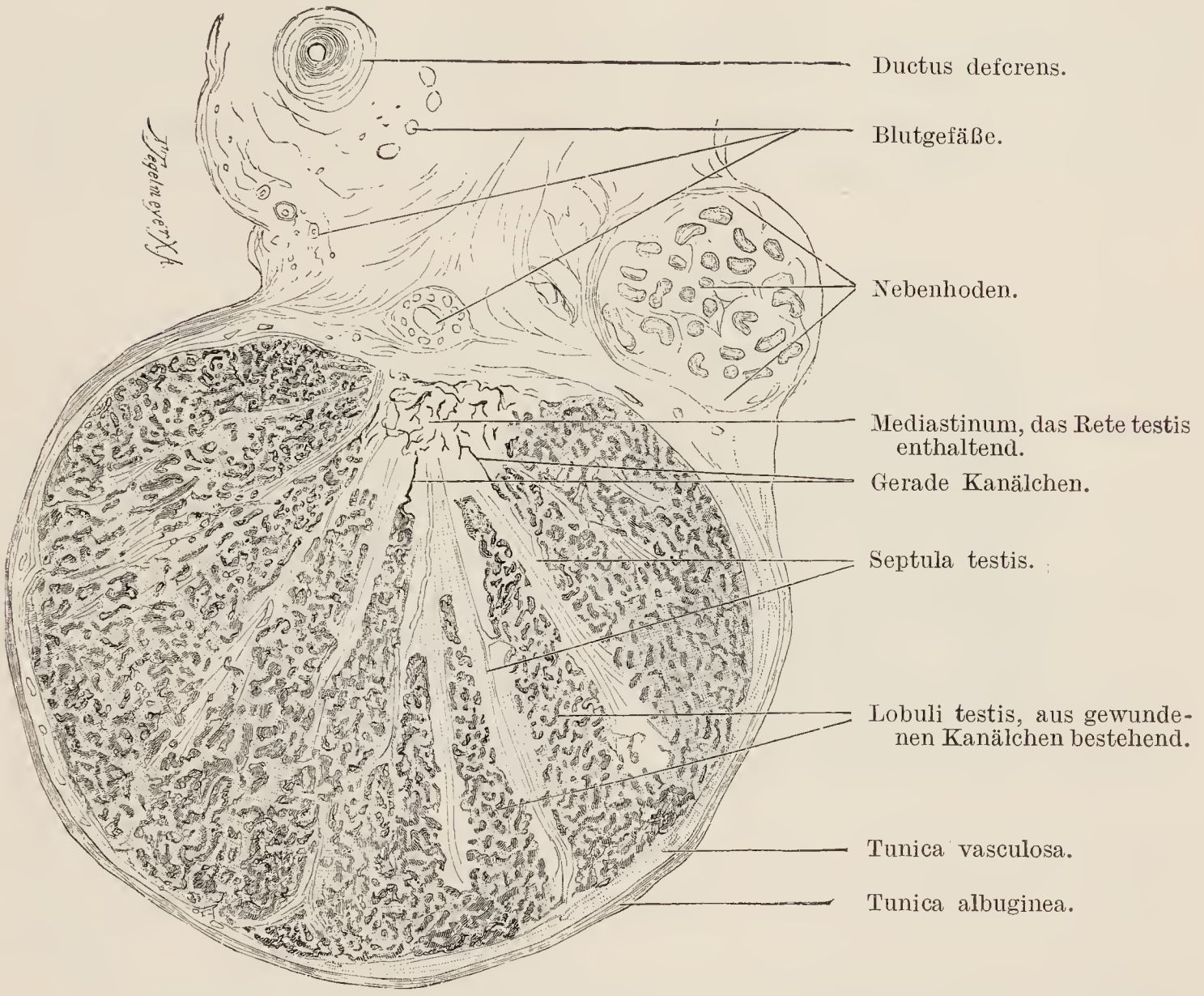

Fig. 299.
Querschnitt des Hodens eines neugeborenen Knaben. 10mal vergrößert. Technik Nr. 157, S. 425.

wie typische Drüsen, Stoffe; hier sind dies aber organisierte Gebilde, die Spermien. Endlich wissen wir, daß der Hoden in seiner Beeinflussung des Gesamtorganismus Funktionen ausübt, die den Vorgängen der inneren Sekretion an die Seite gestellt werden müssen.

Die Hoden (Testes) werden von einer bindegewebigen Hülle umgeben. Diese Hülle, die Tunica albuginea s. fibrosa (Fig. 299), ist eine derbe Haut, welche das Hodenparenchym rings einschließt und an einer Seitenfläche einen dickeren, in das Innere des Hodens vorspringenden Wulst, das Mediastinum testis (Corpus Highmori), entwickelt. Von diesem gehen eine Anzahl Blätter aus, die Septula testis, welche divergierend gegen die Tunica albuginea ziehen und so das Hodenparen-

chym in pyramidenförmige Läppchen abteilen, deren Basis gegen die Tunica albuginea, deren Spitze gegen das Mediastinum gerichtet ist. Die Tunica albuginea besteht aus straffaserigem Bindegewebe und zahlreichen, mit den Jahren sich mehrenden, elastischen Fasern; sie wird an ihrer freien Oberfläche von einer einfachen Lage platter Epithelzellen überzogen, die den Epithelzellen der serösen Häute (S. 356) entsprechen, und geht nach innen allmählich in eine lockere, mit elastischen Fasern untermengte, gefäßreiche Bindegewebslage, die Tunica vasculosa, über; dieselbe hängt mit den Septula testis zusammen und ist beim Neugeborenen als eine besondere Schicht gut zu unterscheiden (Fig. 299). Das aus derbem Bindegewebe und zahlreichen, elastischen Fasern aufgebaute Mediastinum schließt ein aus vielfach miteinander anastomosierenden Kanälen gebildetes Netzwerk, das Rete testis (Halleri), in sich. Die

Fig. 300.
Aus einem Querschnitte des Hodens eines 22jährigen Hingerichteten. 50mal vergrößert. Technik Nr. 158, S. 425.

Septula testis bestehen aus Bindegewebsbündeln, welche mit dem die einzelnen Hodenkanälchen umstrickenden, lockeren Bindegewebe zusammenhängen.

Das „interstitielle" Bindegewebe ist reich an zelligen Elementen, die teils in Form platter Bindegewebszellen, teils als rundliche, Pigment- oder Fettkörnchen, im geschlechtsreifen Hoden zuweilen Kristalloide führende Zellen (sogenannte „Zwischenzellen") auftreten (Fig. 300, 301).

Kristalloide Einlagerungen im Zellinnern sind im Pflanzenreiche häufiger, sind aber auch in anderen Zellen des Hodens (Spermatogonien, Sertolizellen), in der Prostata, ferner in den Kernen und im Zytoplasma der Nervenzellen des Igels und im Zytoplasma des Linsenepithels gefunden worden.

Wir betrachten die Zwischenzellen als besondere Funktionszustände von Bindegewebszellen, deren Gestalt und Einschlüsse darauf hinweisen, daß sie in den lebhaften Stoffwechsel des Hodens in irgendeiner Weise eingeschaltet sind. Für die, gegenüber anderen Geweben außerordentlich

gesteigerten Vorgänge der Zellvermehrung und -differenzierung (Spermiogenese s. u.) muß ein äußerst lebhaftes Zu- und Abströmen von Stoffen im Bindegewebe des Hodens vorausgesetzt werden. Die Zwischenzellen dürften ihr Aussehen der Speicherung solcher Substanzen verdanken, die bei der Spermiogenese an ihnen vorbeiströmen. Durch dieses Speicherungsvermögen, das sich auch auf experimentell zugeführte Farbstoffe erstreckt, bekunden sie eine nahe Verwandtschaft zu anderen Bindegewebszellformen (s. S. 93).

Die Beobachtungen und Experimente, aus denen viele Autoren auf eine innersekretorische Tätigkeit der Zwischenzellen geschlossen haben, lassen sich auch nach der oben gegebenen Deutung erklären; für die Annahme, daß diese Zellen es sind, die die auffallende Rolle des Hodens im Stoffwechsel des Gesamtorganismus („innere Sekretion“ des Hodens) bewirken, lassen sich keine ausreichenden Gründe anführen.

Die Hodenkanälchen lassen während ihres Verlaufes drei Abschnitte unterscheiden; sie beginnen 1. als Tubuli contorti, werden dann 2. zu Tubuli recti, welche sich 3. in das Rete testis fortsetzen. Die Tubuli contorti sind drehrunde, ca. 140 μ dicke Röhrchen, über deren Anfang man noch nicht hinreichend orientiert ist; wahrscheinlich hängen sie an der Peripherie unter der Tunica vasculosa miteinander vielfach zusammen und bilden so ein Netzwerk, aus welchem zahlreiche Kanälchen abbiegen und unter vielfachen Windungen gegen das Mediastinum ziehen. Während dieses Verlaufes tritt eine Verminderung der Zahl der Kanälchen ein, indem dieselben fortgesetzt unter spitzem Winkel sich miteinander vereinigen. Nicht weit vom Mediastinum entfernt gehen die gewundenen Kanälchen in die Tubuli recti über (Fig. 299), welche bedeutend verschmälert, 20—25 μ dick, nach kurzem Verlaufe in das Mediastinum eindringen und hier das Rete testis bilden, dessen Kanäle 24—180 μ messen.

Die Tubuli contorti sind die Bildungsstätten der Samenfäden (Spermien); die hierzu notwendigen Umwandlungsprozesse, die wir unter dem Namen Spermiogenese zusammenfassen, spielen sich im Innern der Kanälchen ab, die von einer ziemlich derben Hülle umgeben werden (Fig. 301).

Die Hülle besteht aus mehrfachen Lagen platter Bindegewebezellen, die beim Erwachsenen von vielen elastischen Fasern durchflochten werden; nach innen zu gegen das Keimepithel ist die Hülle zu einer feinen Membrana propria verdichtet.

Das Keimepithel läßt schon beim Neugeborenen zwei Arten von membranlosen, feinkörnigen Zellen unterscheiden: die Sertolischen Zellen („Follikelzellen“) und die Samenzellen. Erstere sind an der Erzeugung der Samenelemente nur indirekt beteiligt; die Samenzellen sind es dagegen, die das wechselnde Bild, das dieses Epithel darbietet, bestimmen.

Vor Eintritt der Geschlechtsreife sind die Samenzellen relativ gleichförmig gebaute Elemente, die wir als Spermatogonien (Ursamenzellen) bezeichnen. Im Epithel des geschlechtsreifen Hodens liegen die Spermatogonien wie die Keimschicht in anderen mehrschichtigen Epithelien dem Bindegewebe (Membrana propria) am meisten genähert; sie sind durch ihre runden chromatinreichen Kerne von den zwischen ihnen liegenden Sertolischen Zellen leicht zu unterscheiden.

Die Spermatogonien sind das Ausgangsmaterial für die Bildung der Spermien; sie vermehren sich durch mitotische Teilung fortdauernd. Ein Teil von ihnen ist aber während der geschlechtsreifen Periode jeweils bereit, das Stadium der Vermehrung (I. Stadium der Spermiogenese) abzuschließen und sich durch Heranwachsen von Kern und Zelleib zu größeren Formen, den Spermatozyten, zu gestalten (II. Stadium oder Stadium des Wachstums). Die Spermatozyten liegen in

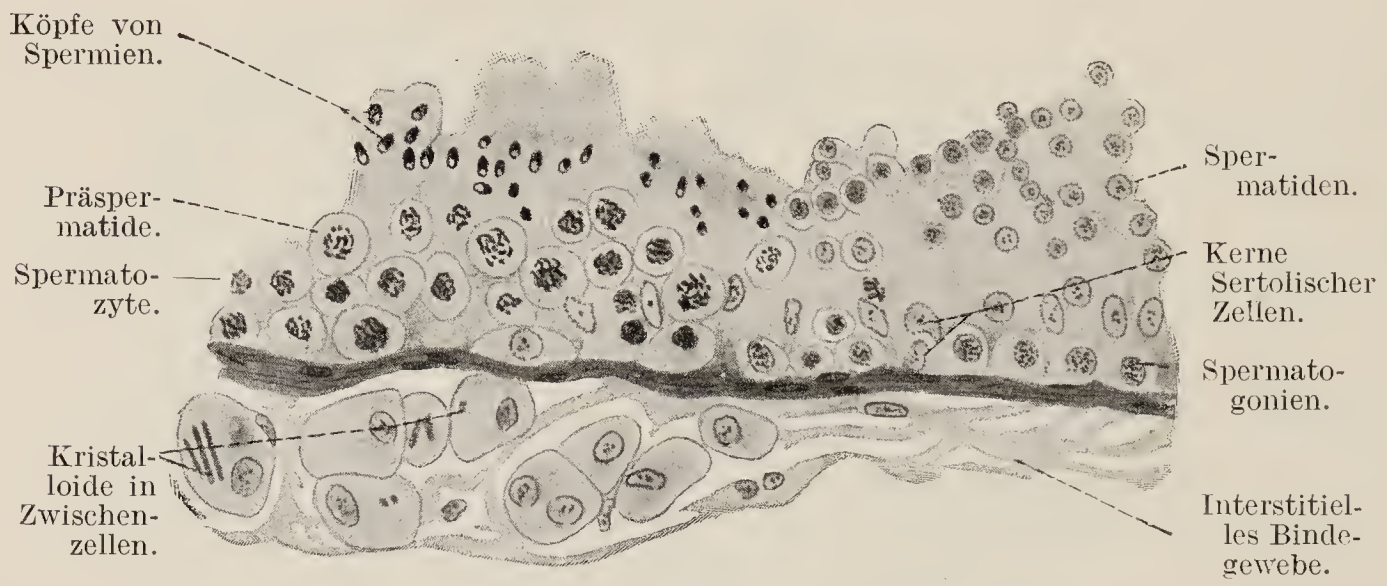

Fig. 301.

Stück eines Längsschnittes durch ein gewundenes Hodenkanälchen eines Hingerichteten. 360 mal vergrößert. Technik Nr. 158, S. 425.

der nächstinneren Schicht, häufig in mehreren Lagen übereinander, und sind an der Größe ihrer Zellkerne deutlich zu erkennen; sehr häufig sind diese Kerne in Mitose fixiert.

Zum Unterschied von den Spermatogonien können von den Spermatozyten durch Mitose nicht mehr ihnen gleichende Formen, also wieder Spermatozyten gebildet werden; vielmehr führt jede Spermatozytenteilung unmittelbar zur Bildung der Spermien hin, indem nun durch den Prozeß der Reifung (III. Stadium der Spermiogenese) aus jeder Spermatozyte vier Spermien entstehen.

Hierzu sind zwei kurz aufeinanderfolgende (sogenannte Reife-) Teilungen notwendig; es liegt im Prinzip des Vorganges begründet (s. darüber die genaueren Darlegungen in den Lehrbüchern der Entwicklungsgeschichte), daß die Teilungen unmittelbar aufeinanderfolgen, ohne daß ein längeres Ruhestadium zwischen ihnen liegt, welches sonst dazu dient, die Teilzellen zur Größe der Mutterzelle heranwachsen zu lassen. Die

Kürze der Ruhepause zwischen den Reifeteilungen bewirkt einmal, daß die erste Teilform, die Präspermatide — eine Spermatozyte liefert deren zwei — nur selten in den Präparaten aufzufinden ist, während die aus den zwei Präspermatiden hervorgehenden vier Spermatiden in den inneren Zonen des Keimepithels meist in großer Zahl angetroffen werden (Fig. 302). Die zweite leicht ersichtliche Folge ist die Verkleinerung der Teilprodukte gegenüber der Ausgangsform: die Kerne und die Zelleiber der Spermatiden fallen durch ihre geringe Größe neben den Spermatozyten auf. Die wichtigste Folge endlich, auf die wir hier nicht näher eingehen können, ist die Verminderung der Chromosomenzahl auf die Hälfte.

Während der Spermienbildung wird, nach allem, was wir wissen, festgelegt, welcher Teil der väterlichen Eigenschaften einem Spermium mitgegeben wird, das nun durch den Vorgang der Befruchtung sich mit einer artgleichen Eizelle zur Bildung eines neuen Individuums verbinden kann. Deshalb ist die Spermiogenese (ebenso wie die Oogenese) für die Fragen der Vererbung von größter Bedeutung. Auf die überreichen, zum Teil äußerst wertvollen Befunde kann hier nicht eingegangen werden (vgl. die reiche Literatur über Vererbung).

Wird so durch die drei ersten Stadien der Spermiogenese die Zahl und das Erbgut der Spermien festgelegt, so ist nun noch ein äußerst kompliziert ablaufendes Stadium der Umbildung (IV. Stadium) notwendig, um den Spermien die Gestalt zu geben, die ihnen die Ausführung ihrer wichtigen Aufgabe ermöglicht.

Jede Spermatide besitzt im Bau des Zytoplasmas, des Kernes und des Zentralapparates noch die allgemeinen Eigenschaften einer Zelle; durch die Differenzierung zur Spermie werden aus diesem Material die Organellen gebildet, die das Spermium befähigen, trotz des langen Weges bis zu seinem Bestimmungsorte, ans Ziel zu gelangen. Nur die Beobachtung der Umbildung ermöglicht es, in den fertigen Spermien die wesentlichen Bestandteile der Zellen wieder aufzufinden.

Der Zellkern der Spermatide verdichtet sich (er wird stärker färbbar, wobei die typische, chromatische Struktur zu einer homogenen Masse umgeformt wird), gleichzeitig verlängert er sich und nimmt eine eigenartige Form an. Er rückt an das eine Ende des Zelleibes, das zum Kopfteil des Spermiums wird. Im Anschluß an das eine der Diplosomen des Zentralapparates entsteht an einem dem Kerne abgewandten Ende des Zellkörpers ein fadenförmiger Anhang (Fig. 302), der unter fortwährender Verlängerung zum Schwanze des Spermiums wird, einer Organelle, mit deren Hilfe das Spermium Eigenbewegungen auszuführen imstande ist. Der Zytoplasmarest bleibt zwischen Kopf und Schwanzfaden erhalten und wird zu dem die Zentralkörperchen führenden Halsteil und zum Verbindungsstück. In dem letzteren liegen vorzugsweise die Plastosomen.

Bei diesen Umbildungsprozessen scheinen die Sertolischen Zellen, mit denen die Spermatiden, meist zu Vieren vereinigt, in Verbindung treten, eine Rolle zu spielen; die Vierergruppen sind in die Epithelmasse geradezu eingekeilt und hängen mit dem Zytoplasma einer Sertolizelle während der wesentlichen Umbildungszeit zusammen. Es ist nicht unwahrscheinlich, daß die Spermatiden auf diesem Wege die zu dem Differenzierungsvorgang wichtigen Stoffe erhalten.

Auf Querschnitten von Samenkanälchen sieht man nur je ein Stadium der Spermiogenese (Fig. 302), auf Längsschnitten dagegen sämtliche Stadien nebeneinander (Fig. 301), was für einen wellenförmigen Ablauf der Spermiogenese („Samenbildungswelle") spricht.

Bei den Tieren mit deutlicher männlicher Brunstperiode fehlen in der Zwischenzeit in den Kanälchen die Spermien. Ist diese Zwischenzeit sehr lang, so finden sich nur den Spermatogonien gleichende Elemente und die zu Zylinderzellen umgebildeten Sertolischen Zellen. Das gleiche kann beim Menschen nach langem Siechtum und unter Umständen auch bei Greisen (am atrophisch-senilen Hoden) beobachtet werden. In letzterem Falle kommt es zu einer hyalinen Verdichtung der

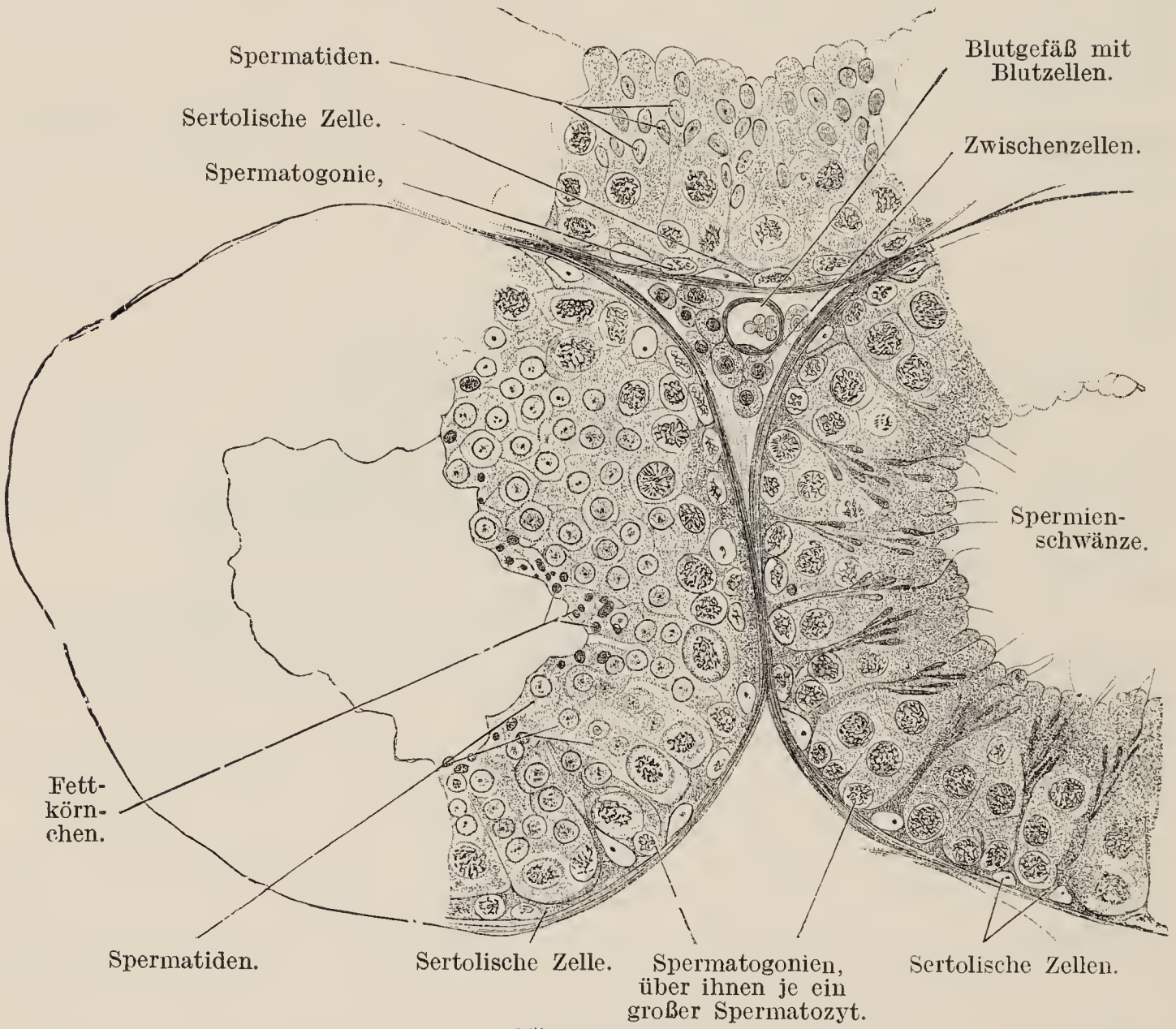

Fig. 302.

Durchschnitte von Hodenkanälchen einer Maus. 360 mal vergrößert. Man beachte, wie die anfangs runden Kerne der Spermatiden (links unten) oval werden (oben) und sich zu Spermienköpfen umbilden (rechts unten). Technik Nr. 159, S. 425.

Bindegewebshülle und der Membrana propria unter gleichzeitiger Reduktion der elastischen Fasern und der Zwischenzellen einerseits und einer Vermehrung der Fettkörnchen andererseits. Die Samenzellen können schließlich völlig schwinden, so daß nur Sertolische Elemente zurückbleiben.

Das Keimepithel läßt sich nach dem Gesagten nur mit gewissen Einschränkungen als Epithel bezeichnen. Vor allem ist die Zellenproduktion hier in einem Maße gesteigert, wie es bei anderen Epithelien, wo die Zellvermehrung nur dem Ersatz untergehender Zellen dient, nicht vorkommt. Auch muß besonders darauf hingewiesen werden, daß hier die abgestoßenen Zellen eine höchst aktive Differenzierungsform darstellen, während sie bei anderen Epithelien dem Untergange geweiht sind. Über die Stoffwechselvorgänge im Keimepithel sind wir noch so

mangelhaft unterrichtet, daß ein Vergleich mit anderen Epithelien in dieser Hinsicht nicht möglich ist.

Der Hoden übt auf den ganzen Organismus innersekretorische Einflüsse aus, die wesentlich zur Ausbildung der sogenannten sekundären Geschlechtsmerkmale beitragen. Diese Tatsache ist heute durch unzählige Experimente festgelegt. Unklar ist jedoch, welchem morphologischen Substrat des Hodens die Produktion der hier wirksamen Stoffe zugeschrieben werden muß. Die Gründe, die gegen die Zwischenzellen als innersekretorischer Elemente sprechen, sind teilweise oben (S. 393) dargelegt. Es muß aber zugegeben werden, daß wir auch über die Art, wie die Samenzellen innersekretorisch wirksam sein könnten, keine ausreichende Vorstellung besitzen. Entweder kann es sich hier um eine aktive Sekretion von seiten der Spermatogonien handeln; es wäre aber auch denkbar, daß Stoffe beim Zerfall derjenigen Samenzellen frei werden, die während der Spermiogenese in großer Zahl zugrunde gehen. Auch auf der Wirksamkeit solcher Zerfallstoffe könnte die Beeinflussung des Gesamtorganismus beruhen.

Die Tubuli recti und die Kanäle des Rete testis werden von einer einfachen Lage kubischer oder platter, Fettkörnchen enthaltender Epithelzellen ausgekleidet.

Die Arterien des Hodens sind Äste der A. spermatica interna, welche teils vom Mediastinum, teils von der Tunica vasculosa in die Septula testis eindringen und sich von hier aus in ein die Hodenkanälchen umspinnendes Kapillarnetz auflösen. Die daraus entspringenden Venen verlaufen mit den Arterien. Die zahlreichen Lymphgefäße bilden ein unter der Tunica albuginea gelegenes Netzwerk, welches mit den ziemlich dichten, die Samenkanälchen umstrickenden Lymphkapillaren in Zusammenhang steht. Die Nerven bilden Geflechte um die Blutgefäße; ob einzelne davon abzweigende Fasern die Membrana propria der Hodenkanälchen durchbohren und zwischen den Epithelzellen knopfförmig verdickt enden, ist noch nicht völlig sichergestellt.

Der Samen.

Das Sekret der Hoden, der Samen (Sperma), besteht fast allein aus den Samenfäden, den Spermien, stecknadelähnlichen, ca. 60 μ langen Gebilden, an denen wir Kopf, Hals und Schwanz unterscheiden (Fig. 303). Beim Menschen ist der Kopf 3—5 μ lang, 2—3 μ breit, abgeplattet, von der Seite gesehen birnförmig, das verschmälerte Ende nach vorn gerichtet, von der Fläche gesehen dagegen oval, vorn abgerundet und dort einen helleren Abschnitt enthaltend (Fig. 303, $_1$). Das vorderste Kopfende ist durch seine Festigkeit ausgezeichnet, die durch eine besondere Bildung, die (beim Menschen noch nicht sicher nachgewiesene) Kopfkappe, bedingt wird; im hinteren Abschnitt des Kopfes sind die Kernsubstanzen enthalten. Am Halse wird ein vorderes und hinteres Halsknötchen unterschieden, die den Zentralkörperchen entsprechen. Der Schwanz zeigt bei sehr starken Vergrößerungen einen seine ganze Länge durchsetzenden Faden, den Achsenfaden, der aus feinen Fibrillen zusammen-

gesetzt ist. Man unterscheidet am Schwanze verschiedene Abschnitte: zunächst dem Kopfe liegt das drehrunde Verbindungsstück („Mittelstück"), welches 6 μ lang und kaum 1 μ breit ist; dann folgt das 40—60 μ lange, sich nach hinten allmählich verschmälernde Hauptstück. Die Spitze des Schwanzes, das Endstück, wird durch den etwa 10 μ frei hervorragenden Achsenfaden gebildet. Die Spermien sind (wahrscheinlich wegen ihres Kalkgehaltes) durch ihre große Widerstandsfähigkeit ausgezeichnet. Die schlängelnden Bewegungen der Spermien kommen nur dem Schwanze zu, welcher den Kopf vor sich herschiebt; sie fehlen meist im reinen Sekret des Hodens und stellen sich erst ein bei Verdünnung desSamens, wie es bei der Entleerung auf natürlichem Wege durch Beimengung des Sekrets des Nebenhodens, der Samenleiterampullen, der Samenbläschen, der Prostata und der Bulbourethraldrüsen (Cowper) geschieht. In dieser Flüssigkeitsmischung erhält sich die Bewegung selbst noch einige Zeit (bis zu 3 Tagen) nach dem Tode, wie (eine Woche, vielleicht noch länger) im Sekrete der weiblichen Genitalien. Wasser sistiert die Bewegung, welche jedoch durch Zusatz mäßig konzentrierter, alkalisch reagierender tierischer Flüssigkeiten aufs neue angefacht werden kann; überhaupt sind die genannten Flüssigkeiten, ferner 1%ige Kochsalzlösung, den Bewegungen der Spermien günstig, während Säuren und Metallsalze die Bewegung aufheben. Bewegungslose Spermien zeigen häufig einen ösenartig eingerollten Schwanz (Fig. 303, $_3$).

Neben den typischen finden sich auch atypische Spermien, die entweder durch ihre Größe („Riesenspermien, Zwergspermien") oder auch durch 2—4 Schwänze an einem Kopfe oder mehrere Köpfe an einem Schwanze, oder sonst durch abnorme Form sich auszeichnen. Auf die verschiedenen Formen der Tierspermien kann hier nicht eingegangen werden. Der bei Vögeln und geschwänzten Amphibien zuerst entdeckte Spiralfaden, der durch eine glashelle Membran mit dem Achsenfaden verbunden ist, ist auch bei Säugetieren gefunden worden und scheint ein, wenn auch in seiner Bedeutung noch unklares, wichtiges Formelement zu sein.

Die ableitenden Samenwege.

Die Spermien gelangen, im Rete testis aus allen Läppchen des Hodens zusammenkommend, von hier aus in ein Kanalsystem, das eine außerordentliche Weglänge besitzt. Über das Geschehen in den verschiedenen Teilen dieses Kanalsystems sind wir fast ohne gesicherte Kenntnis.

Entwicklungsgeschichtlich stammt der Nebenhoden aus dem Baumaterial des kranialen Urnierenteiles, eine Tatsache, die auch in manchen Einzelheiten des Nebenhodenaufbaues zum Ausdruck kommt. Aus dem oberen Ende des Rete testis treten etwa 15 Ductuli efferentes testis hervor, die immer stärker sich schlängelnd ebensoviele konische Läppchen, Lobuli epididymidis, bilden. Die Summe der Läppchen stellt den Kopf des Nebenhodens dar. Aus der Vereinigung der Ductuli efferentes geht der Ductus epididymidis hervor, welcher, vielfach gewunden, Körper und Schwanz des Nebenhodens bildet und sich in den Ductus deferens fortsetzt.

Die Ductuli efferentes sind von einem ganz ungleichen, mit Schlußleisten versehenen Epithel ausgekleidet; es wechseln Gruppen einfachen zylindrischen Flimmerepithels mit solchen kubischer, zum Teil flimmerloser Zellen ab; letztere gewähren so das Bild alveolärer Einzeldrüschen, die nicht immer eine Ausbuchtung der Membrana propria bedingen (Fig. 305). Die Zellen selbst enthalten, abgesehen von einer sehr wechselnden Menge von Pigmentkörnchen, Körner, welche auf eine sekretorische Funktion schließen lassen; dafür spricht auch der Umstand, daß man oft statt der Flimmerhaare an der Oberfläche der Zellen hervorstehende blasige Fortsätze (Fig. 305) findet, die Sekrettropfen gleichen. Eine streifige Membrana propria und eine aus mehreren Lagen glatter Muskelfasern gebildete, von elastischen Fasern durchzogene Ringfaserschicht vervollständigt die Wandung der Ductuli efferentes.

Die elastischen Fasern treten wie auch diejenigen im Ductus epididymidis und deferens erst zu Beginn der Geschlechtsreife auf.

Die Einschlüsse (s. oben) in den Epithelzellen der Ductuli efferentes mahnen an die Verwandtschaft dieser Abschnitte mit den Hauptstücken der Niere (s. S. 378), mit denen diese Nebenhodenteile auch die Fähigkeit gemeinsam haben, Fremdsubstanzen (z. B. saure Farbstoffe) zu speichern. Im feineren Aufbau weichen die Hauptstückepithelien der Niere allerdings von denjenigen der Ductuli efferentes sehr ab.

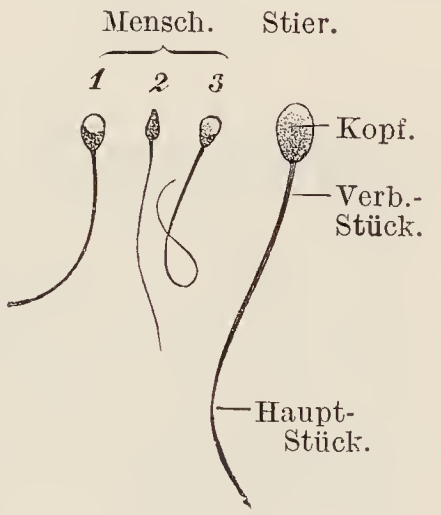

Fig. 303.
Spermien. 1. u. 3. von der Fläche, 2. von der Kante gesehen. 300 mal vergr. Das Endstück, sowie die Grenzen dieser Teile sind bei dieser Vergrößerung noch nicht wahrzunehmen. Technik Nr. 161, S. 425.

Der Ductus epididymidis besitzt ein zweireihiges mit Schlußleisten versehenes Epithel (Fig. 304), dessen Elemente aus rundlichen Basalzellen und langen Zylinderzellen bestehen; letztere enthalten Sekretkörner und zuweilen Pigment und tragen an der Mitte ihrer Oberfläche lange Haare, die nicht flimmern und an fixierten Präparaten häufig zu einem kegelförmigen Fortsatz verklebt sind. Im Epithel finden sich teils geschlossene, teils an der Oberfläche mündende, röhren- oder schlauchförmige Gänge. Eine zarte Membrana propria und eine dicke Ringmuskellage vervollständigen die Wand des Ductus epididymidis, dessen Windungen durch lockeres Bindegewebe zusammengehalten werden; gegen den Samenleiter zu verdickt sich die Ringmuskellage.

Der Samenleiter wird von einem zweireihigen Zylinderepithel ausgekleidet; eine bindegewebige Tunica propria, der sich nach außen ein dichtes Geflecht elastischer Fasern anschließt, ferner eine innere, besonders im Anfangsteile des Samenleiters gut entwickelten Längslage, eine mittlere Ringlage und eine äußere Längslage glatter Muskelfasern, endlich eine bindegewebige, mit elastischen Fasern vermischte Adventitia bilden die Wandung (Fig. 306).

Die Adventitia enthält besonders in dem vom Hoden bis zum Leistenkanal verlaufenden Abschnitt Längsbündel glatter Muskelfasern, die eigentlich zur Tunica vaginal. comm. des Samenstranges gehören und als M. cremaster internus bekannt sind.

Der Endteil des Samenleiters schwillt zur Ampulla an, deren Muskulatur unregelmäßiger gestaltet ist, indem zwischen der Ringmuskulatur auch schräg- und längsverlaufende Züge vorkommen, während die Längsmuskeln in vereinzelte Streifen sich auflösen und gegen den Ductus ejaculatorius ganz verschwinden. Ebenso verhält es sich bei der Vesicula seminalis. Die Schleimhaut der Ampulle wie die der Vesicula seminalis ist in (primäre) Falten gelegt, die sich wiederholt in sekundäre und ter-

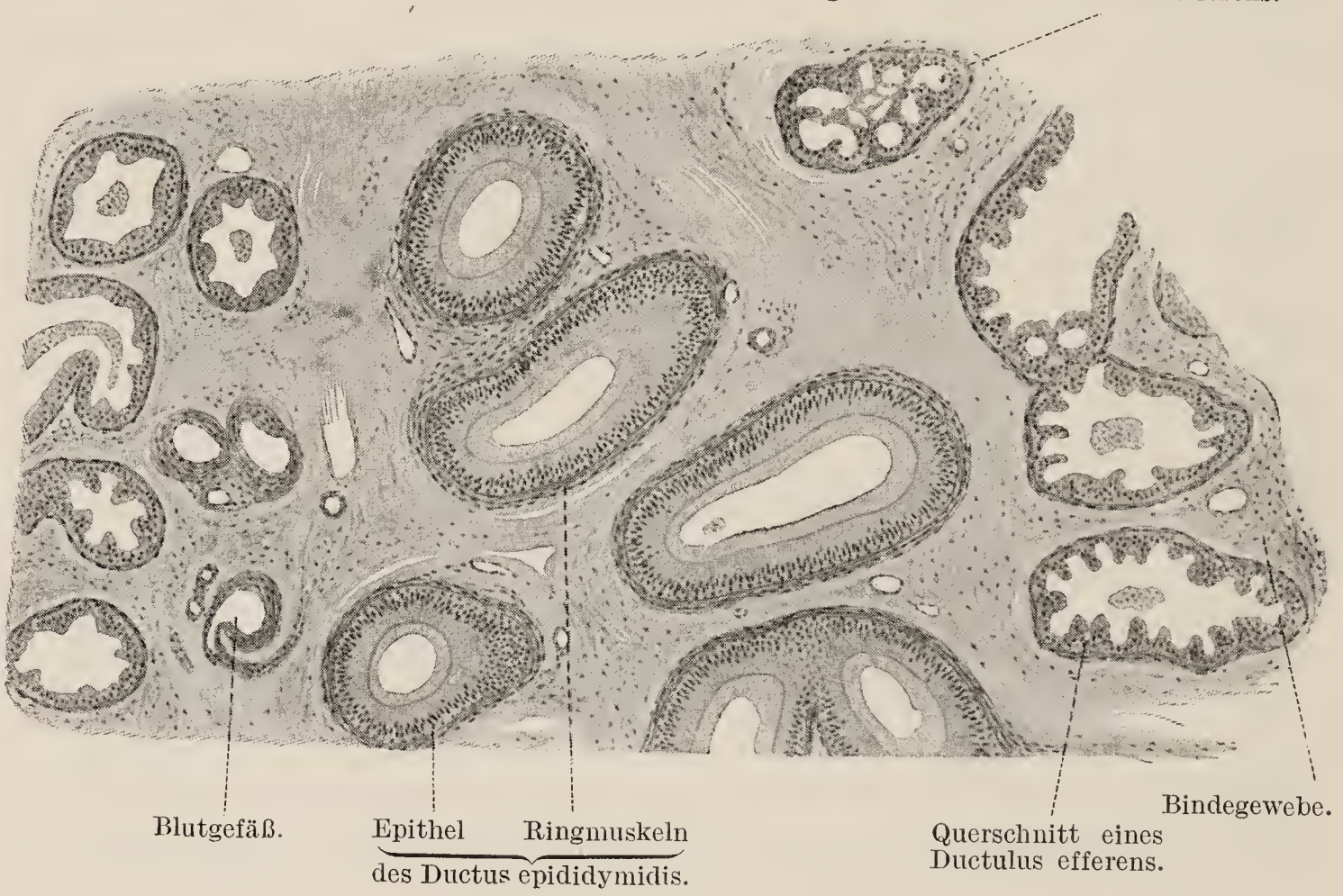

Fig. 304.
Stück eines Durchschnittes durch den Kopf des Nebenhodens eines Hingerichteten. 50 mal vergrößert. In der Mitte sieht man Querschnitte des Duct. epidid., rechts und links solche der Duct. efferentes. Technik Nr. 110, S. 289.

tiäre Falten teilen; von da aus entwickeln sich teils Divertikel, teils verzweigte röhrenförmige, am blinden Ende etwas erweiterte Verlängerungen (Drüsen?), die sich bis tief in die Muskularis erstrecken können und homogene oder feinkörnige Sekretballen enthalten.

Das Epithel ist auf den primären Falten ein geschichtetes (vielleicht nur mehrreihiges), im übrigen einfaches, sezernierendes Zylinderepithel. Die bindegewebige Tunica propria enthält reichlich elastische Fasern, die, wie die im Epithel, in den Bindegewebszellen und in der Muskularis vorkommenden Pigmentkörnchen, von der Pubertät an regelmäßig vorhanden sind.

Die Ductus ejaculatorii sind an ihrer dorsomedialen Seite mit einer Reihe von Anhängen besetzt, die, äußerlich keine Hervorragungen

bedingend, ganz in der bindegewebigen Wand der Ductus eingeschlossen sind. Diese Anhänge zeigen zum Teil den gleichen Bau wie die Vesiculae seminales und dürften deshalb als akzessorische Samenblasen bezeichnet werden; zum Teil sind sie nur Konvolute von Drüsen, die mit den Prostatadrüsen verglichen werden können.

Die Schleimhaut der Ductus ejaculatorii verhält sich wie diejenige der Samenblasen, nur sind die Faltungen nicht so kompliziert: eine Muskulatur findet sich nur an den Anhängen, nicht aber in der Wand des Ductus, die nur von kreisförmigen Zügen innen kompakteren („Faserhaut") und außen lockereren Bindegewebes („Adventitia") gebildet wird.

Fig. 305.

Stück eines Querschnittes durch einen Duct. efferens testis des erwachsenen Menschen. Die rechte Ecke der Abbildung ist schematisiert. 360 mal vergrößert. Von Flimmerhaaren war hier nichts zu sehen, obwohl die Haare des Epithels des Duct. epididymidis gut erhalten waren. Technik Nr. 110, S. 289.

Die im Vergleich zu den Blutgefäßen des Hodens spärlichen Blutgefäße des Nebenhodens liegen an den Ductuli efferentes zum Teil dicht unter der Membrana propria und buchten diese zuweilen gegen das Epithel vor. Die Venen des Plexus pampiniformis sind oft mit dicken, Längs- und Ringmuskeln enthaltenden Wandungen versehen.

Die Nerven (zum größten Teil marklos) bilden, außer den Geflechten um die Blutgefäße, in der Muskularis des Nebenhodens, mehr noch aber in derjenigen des Samenleiters und der Samenblasen ein dichtes, in den letztgenannten Teilen auch mit sympathischen Ganglienzellen versehenes Geflecht, den Plexus myospermaticus, von welchem feine Fasern entspringen; dieselben enden zum größeren Teil an glatten Muskelfasern, zum kleineren Teil setzen sie sich in die Schleimhaut fort. Wie bei anderen vegetativen Gebieten besitzt dieses Nervengeflecht Verbindungen mit sympathischen und parasympathischen Nerven.

Fig. 306.

Querschnitt des Anfangsteiles des Samenleiters von Menschen. 24 mal vergrößert. Technik Nr. 110, S. 289.

Die zwischen den Elementen des Samenstranges gelegene Paradidymis (Giraldès) ist ebenso wie der Ductulus aberrans ein Rest der (embryonalen) Urniere. Beide bestehen aus einem mit kubischem oder zylindrischem Flimmerepithel ausgekleideten Kanälchen, welches von blutgefäßhaltigem Bindegewebe umhüllt wird. Der Appendix testis (Morgagnische Hydatide), ein Rest des oberen Endes des beim Weibe zur Tube werdenden (embryonalen) Müllerschen Ganges, ist ein mit einem kurzen Stiele versehenes, aus gefäßreichem Bindegewebe aufgebautes, solides Läppchen, welches von flimmerndem Zylinderepithel überzogen wird. Der Stiel enthält ein mit Zylinderepithel ausgekleidetes Kanälchen. Der inkonstante Appendix epididymidis, ein Urnierenrest, ist ein mit kubischen Zellen ausgekleidetes, klare Flüssigkeit enthaltendes Bläschen.

Anhangsdrüsen der männlichen Geschlechtsorgane.

Die Prostata besteht aus Drüsensubstanz, aus glatten Muskelfasern, die etwa den vierten Teil des Prostatakörpers ausmachen, ferner aus Bindegewebe und vielen elastischen Fasern. Die Drüsensubstanz setzt sich zusammen aus 30—50 verästelten, alveolären, serösen Einzeldrüsen, welche durch ihren lockeren Bau ausgezeichnet sind. Die Drüsen münden mit zwei größeren Ausführungsgängen und einer Anzahl kleinerer in die Harnröhre. Die Drüsenzellen sind bald kubische, bald zylindrische Zellen, welche in einfacher Lage die Röhrchen auskleiden. In den größeren Ausführungsgängen ist „Übergangsepithel“ (S. 385), wie in der Pars prostatica urethrae, vorhanden. In den Endstücken finden sich bei älteren Leuten die sogenannten Prostatasteine, runde, bis 0,7 mm große, geschichtete Sekretklumpen. Die glatten Muskelfasern, welche überall in großer Menge zwischen den Drüsenläppchen gelegen sind, verdicken sich gegen die Harnröhre zu einer stärkeren Ringmuskellage (M. sphincter vesicae internus); auch an der äußeren Oberfläche der Prostata finden sich reichlich glatte Muskelfasern, die an Bündel quergestreifter Muskelfasern (M. sphincter urethrae membranaceae angrenzen. Die Prostata und der Colliculus seminalis sind mit vielen Blut- und Lymphgefäßen versehen; die zahlreichen Nerven bilden weitmaschige, Nervenzellen enthaltende Geflechte, die daraus entspringenden, marklosen Fasern treten teils an die glatten

Fig. 307.
Stück eines Schnittes durch die Prostata eines 22jährigen Hingerichteten. 50 mal vergrößert. Technik Nr. 110, S. 289.

Muskelfasern, teils enden sie in freier Verästlung, teils gehen sie (bei Hund und Katze) in besondere Endapparate (S. 268) über, die sowohl in der Hülle wie im Innern der Prostata gefunden werden.

Die Glandulae bulbourethrales (Cowper) sind zusammengesetzte, tubulo-alveoläre Drüsen; von dem unregelmäßig erweiterten Ausführungsgang gehen ebenso beschaffene Äste aus, an die sich teils direkt, teils durch Vermittlung von Schaltstücken die Endstücke anfügen. Letztere haben teils die Gestalt von Röhrchen, teils von rundlichen Bläschen oder von Übergangsformen beider. Zuweilen finden sich selbst

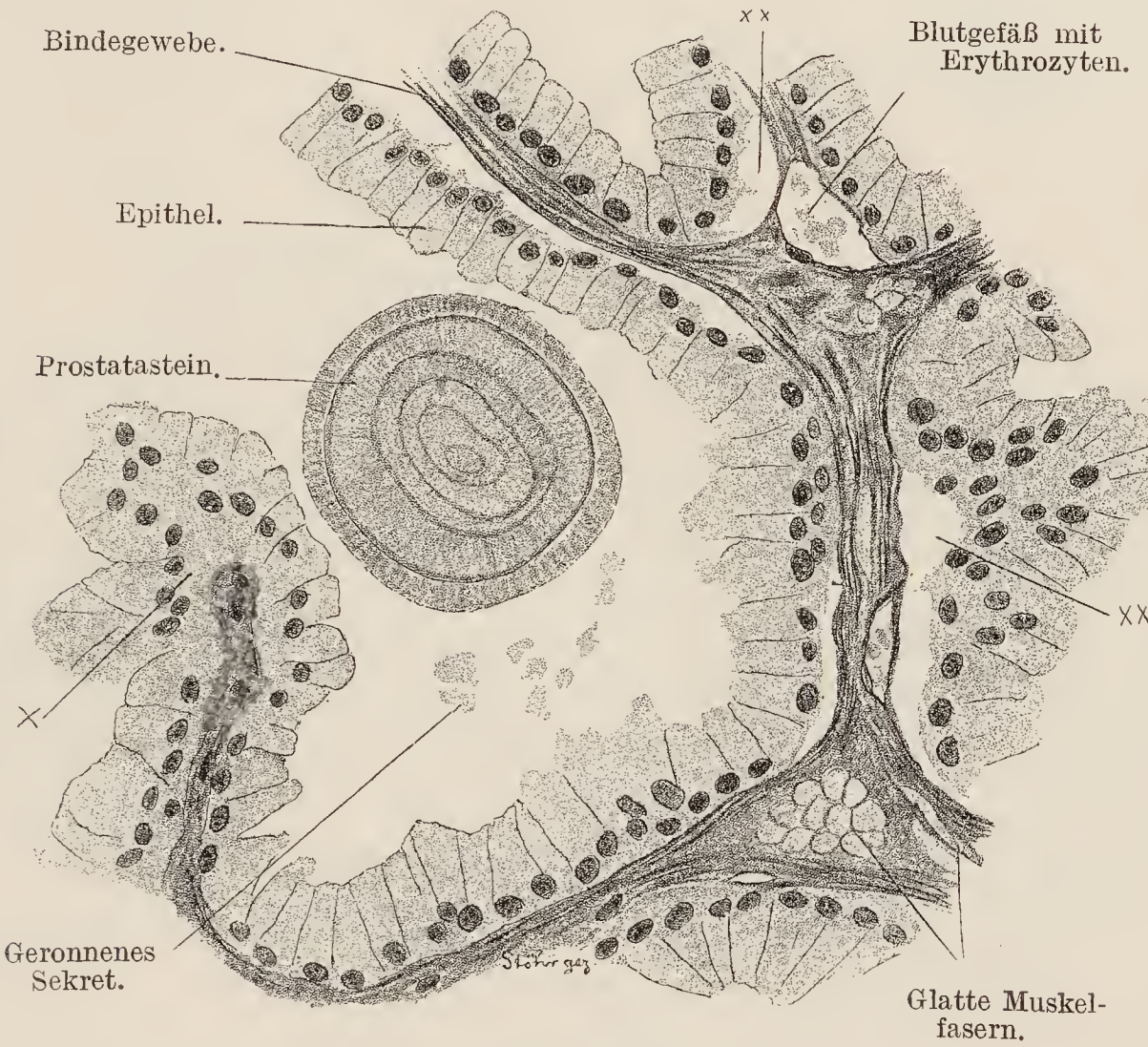

Fig. 308.
Stück eines Schnittes durch eine Prostatadrüse eines 23jährigen Hingerichteten. Bei × ist das Epithel schräg durchschnitten, bei × × hat es sich vom Bindegewebe abgelöst (Kunstprodukt). 360 mal vergrößert. Technik Nr. 110, S. 289.

netzförmige Verbindungen der Endstücke. Die Äste des Ausführungsganges sind von einem niedrigen, einschichtigen Epithel ausgekleidet und von dünnen Ringen glatter Muskulatur umgeben. Die Endstücke besitzen den Schleimzellen ähnliche Drüsenzellen und zwischenzellige Sekretkanälchen. Zwischen den Drüsenläppchen liegen viele glatte und quergestreifte Muskelfasern.

Der Penis.

Der Penis besteht aus drei zylindrischen Schwellkörpern: den beiden Corpora cavernosa penis und dem Corpus cavernosum urethrae, welche von Faszie und Haut eingehüllt werden.

Jedes Corpus cavernosum penis besteht aus einer Tunica albuginea und einem Schwammgewebe. Die Tunica albuginea ist eine feste durchschnittlich 1 mm dicke, bindegewebige, mit vielen, feinen, elastischen Fasern untermischte Haut, an der eine äußere Längslage und eine innere Ringlage zu unterscheiden sind. Das Schwammgewebe wird durch Bündel glatter Muskelfasern und elastische Fasern enthaltende Bindegewebsbalken und -blätter hergestellt, die vielfach miteinander zusammenhängend ein Netzwerk bilden. Die Lücken dieses Netzes sind mit einer einfachen Lage platter Epithelzellen ausgekleidet und mit venösem Blute erfüllt. Die dickwandigen Arterien gehen teils in Kapil-

Fig. 309.
Querschnitt der Pars cavernosa urethrae des erwachsenen Menschen. 8mal vergr. Technik Nr. 110, S. 289.

laren über, die ein unter der Tunica albuginea gelegenes Netz, das oberflächliche (feine) Rindennetz, bilden; dieses hängt mit einem mehrschichtigen Netze weiterer, venöser Gefäße, dem tiefen (groben) Rindennetze zusammen, welches, in den oberflächlichen Schichten des Schwammgewebes gelegen, in dessen venöse Räume übergeht. Ein Teil der Arterien mündet direkt in das tiefe Rindennetz. Die sogenannten Rankenarterien (A. helicinae) sind in dünnen Bindegewebssträngen gelagerte Ästchen, welche bei kollabiertem Gliede schlingenförmig umgebogen sind und bei unvollkommener Injektion blind zu endigen scheinen. Die das Blut aus den Corpora cavernosa penis zurückführenden Venen

(Venae emissariae) entstehen teils aus dem groben Rindennetze, teils aus der Tiefe des Schwammgewebes. Sie münden, nachdem sie die Tunica albuginea durchbohrt haben, in die Vena dorsalis penis.

Das Corpus cavernosum urethrae besteht aus zwei differenten Abschnitten; die zentrale Partie wird durch ein Netz der ansehnlich entwickelten Venen der Submucosa der Harnröhrenschleimhaut (S. 388) gebildet; die peripherische Partie gleicht im Baue dem Corpus cavernosum penis, nur fehlt hier eine direkte Kommunikation der Arterien mit den Venenräumen. Die Tunica albuginea wird nur durch eine Ringfaserlage gebildet. Die Glans penis besteht aus vielfach gewundenen Venen, die durch ein sehr ansehnlich entwickeltes, viele elastische Fasern enthaltendes Bindegewebe, den Träger der feinen Arterien sowie der Kapillaren, zusammengehalten werden. (Über die äußere Haut der Glans s. Kap. Drüsen der Haut.)

In der Tunica albuginea der kavernösen Körper, in der Glans und auch im Präputium finden sich besondere Nerven-Endapparate (S. 268).

B. Die weiblichen Geschlechtsorgane.

Die Eierstöcke.

Die weibliche Keimdrüse macht anfangs eine analoge Entwicklung durch wie der Hoden; auch hier senkt sich das Keimzellen bildende Material aus dem Peritonealepithel (Keimepithel) in ein bindegewebiges Polster ein; unabhängig davon bildet sich ebenfalls ein Rete ovarii aus, das aber zumeist frühzeitig rückgebildet wird.

Die keimbereitenden Anteile des Ovariums sind in ein Bindegewebe (Stroma ovarii) eingeschlossen, das in verschiedenen Schichten angeordnet ist; zu äußerst liegt 1. die Tunica albuginea (Fig. 310), eine beim Menschen dicke, aus zwei oder mehr, in sich kreuzenden Richtungen verlaufenden Bindegewebslamellen und aus vielen platten Bindegewebszellen zusammengesetzte Bildung, die sehr arm an elastischen Fasern ist und ganz allmählich in 2. die Rindensubstanz übergeht; diese enthält die keimbereitenden Anteile und hängt 3. mit der Marksubstanz zusammen, in der sich viele elastische Fasern und zahlreiche, geschlängelte, von Zügen glatter Muskelfasern begleitete Gefäße finden.

In der Marksubstanz liegen gelegentlich solide Epithelstränge („Markstränge“) oder mit kubischem (oft flimmerndem) Epithel ausgekleidete Hohlräume, die als Reste der Anlage eines Rete ovarii (s. oben) aufzufassen sind. Sie scheinen beim Menschen inkonstant zu sein. Ob sie eine funktionelle Bedeutung haben, ist unbekannt.

Wichtige Teile des Bindegewebes können erst im Zusammenhang mit der Eizellenbildung verstanden werden. Die Oberfläche des Ovariums ist von einem Teil des Peritonealepithels überkleidet, das nach Abschluß der Bildung von Ureiern nur noch kubische bis platte Zellen enthält.

Bis ganz kurze Zeit nach der Geburt ist dieses Epithel ein Keimepithel, da das zur Keimzellenbildung notwendige Zellenmaterial in ihm entsteht (Fig. 311).

Während der Fetalperiode teilen sich viele Keimepithelzellen in zwei übereinanderliegende Zellen, von denen die untere sich vergrößernd

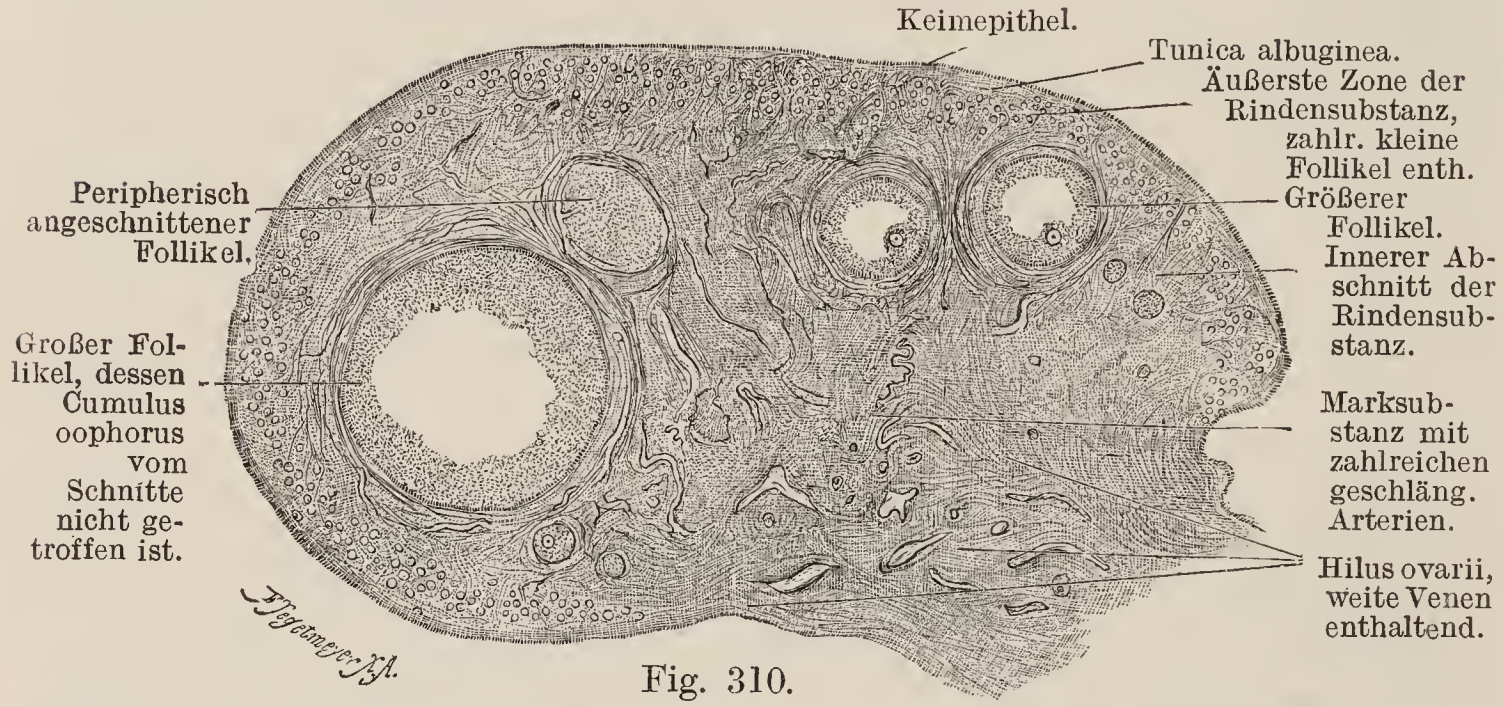

Fig. 310.

Querschnitt des Ovariums eines 8 Jahre alten Mädchens. 10mal vergrößert. Tunica albuginea noch schwach entwickelt. Technik Nr. 163, S. 426.

zum Primordialei mit großem Kern und Kernkörperchen wird, während die obere Zelle, sowie die Nachbarzellen abgeflacht werden und sich schalenförmig um das Ei herumlegen. Das Ei, welches sich unter Umständen noch einmal teilt, rückt nun, umgeben von seinen indifferenten Nachbarzellen, in das Ovarialstroma hinab, während oben im Keimepithel auf die gleiche Weise neue Primordialeier entstehen, die ebenfalls in die Tiefe rücken. Solange die Keimzellen sich noch teilen, bezeichnen wir sie als Oogonien. So entstehen ganze Komplexe von Eizellen und indifferenten Zellen des Keimepithels, Komplexe, welche Eiballen (Eischläuche, Einester) heißen. Jedes Ei wird weiterhin durch die sich stark vermehrenden indifferenten Epithelzellen, sowie durch wucherndes Bindegewebe von dem Nachbarei getrennt und stellt nun einen isolierten, kugligen Körper, den Primärfollikel dar, der somit aus dem Ei und den dieses einschließenden Epithelzellen, dem sogenannten Follikelepithel, sowie aus einer bindegewebigen Hülle besteht. Soweit sind es vorzugsweise fetale Vorgänge.

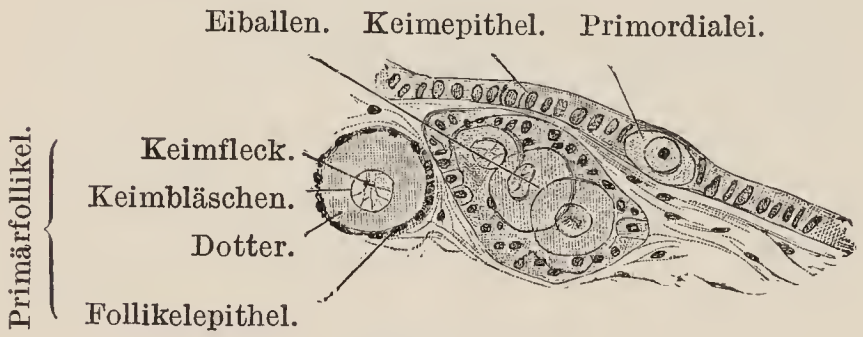

Fig. 311.

Aus einem senkrechten Durchschnitte des Eierstockes eines vier Wochen alten Mädchens. 240mal vergr. Das Primordialei hat einen großen Kern mit Kernkörperchen. Der Eiballen enthält drei Eier, umgeben von Zylinderzellen. Technik Nr. 163, S. 426.

In vereinzelten Fällen findet man auch bei geschlechtsreifen Personen noch Eiballen und Eizellen mit mehreren Keimbläschen; letztere sind nicht etwa durch amitotische oder postfetale mitotische Kernteilung entstanden, sondern stellen entweder Elemente dar, bei denen die Teilung des Zellkörpers bis dahin unterblieben ist oder die (weniger wahrscheinlich) dadurch zustande gekommen sind, daß zwei getrennte Eizellen durch Druck derart zusammengepreßt wurden, daß ihre Trennungslinie verschwand. Solche Bildungen werden ebenso wie die mehrere Eier enthaltenden Follikel als „atypische Follikel" bezeichnet. Zu ihnen gehören auch die sogenannten „Eiballenfollikel", in denen ein Ei, als Hauptei, sich weiter entwickelt, während die anderen „Nebeneier" zugrunde gehend vielleicht bei der Entwicklung des Liquor folliculi (S. 408) beteiligt sind.

Nun werden die Follikelepithelzellen erst höher (Fig. 372, links unten), dann mehrschichtig, das Ei wird größer, gewinnt eine exzentrische Lage und erhält eine allmählich sich verdickende, oft fein radiär gestreifte

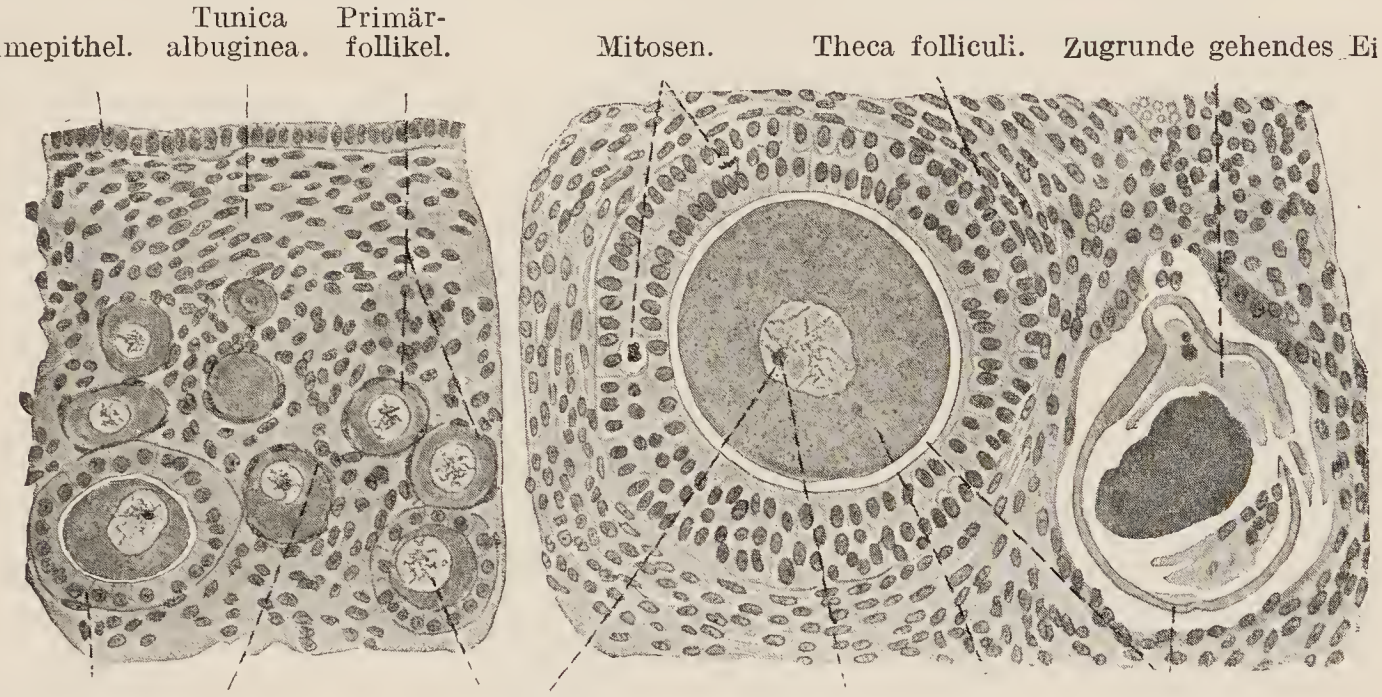

Fig. 312.

Aus Durchschnitten durch die Rinde eines Kaninchenei erstockes. 240 mal vergrößert. Technik Nr. 163, S. 426.

Randschicht, die Zona pellucida (Oolemma), die entweder ein Bildungsprodukt des Follikelepithels oder der Eizelle ist. Während dieses Stadiums des Wachstums, das sich ähnlich den Vorgängen bei der Spermiogenese an das Stadium der Vermehrung anschließt, wird die Oogonie zur Oozyte umgebildet. Die Vergrößerung beruht vorzugsweise auf der Einlagerung der (paraplastischen) Stoffe, die zur Ermöglichung der ersten Bildungsvorgänge im befruchteten Ei notwendig sind (s. S. 57). Während dieser Zeit gehen auch im Kern, den man bei der Oozyte als Keimbläschen bezeichnet, komplizierte Umlagerungen vor sich.

Über den Bau der Eizelle s. S. 56.

Über die sogenannten Reifungsvorgänge, die die Oozyte zum Reifei umwandeln s. die Lehrbücher der Entwicklungsgeschichte.

Nun wächst der Follikel weiter; unter fortwährender Vermehrung der Follikelepithelzellen — man sieht viele Mitosen solcher — entstehen zwischen ihnen Lücken, die von einer wässerigen Flüssigkeit, dem Liquor

folliculi, ausgefüllt werden. Der Liquor ist hauptsächlich ein Transsudat aus den den Follikel umspinnenden Blutgefäßen; er erfährt eine immer fortschreitende Vermehrung, so daß der Follikel bald ein mit Flüssigkeit erfülltes Bläschen, den Folliculus vesiculosus (Graaf), dessen Durchmesser 0,5—12 mm beträgt, darstellt. Um größere Follikel ordnet sich das Bindegewebe des Stroma zu kreisförmigen Zügen, die wir Theca folliculi (Fig. 392) nennen. Der Bläschenfollikel besteht somit 1. aus einer bindegewebigen Hülle, der Theca folliculi, welche zwei Schichten, a) eine faserige Tunica externa und b) eine an Zellen und Blutgefäßen reiche Tunica interna (Fig. 313) unterscheiden läßt; an diese Schicht grenzt beim Menschen eine zarte, aus feinsten Fasern verschmolzene sogenannte Glashaut an; 2. aus dem mehrschichtigen Follikelepithel, das sich beim Zerzupfen frischer Follikel in großen Fetzen darstellen läßt und seit langer Zeit als Stratum (Membrana) granulosum bekannt ist. Eine verdickte Stelle des Follikelepithels, der Cumulus oophorus, schließt das Ei ein; die der Zona pellucida zunächst liegenden Epithelzellen sind radiär zum Ei gestellt, bilden die Corona radiata und bleiben beim Austritt der Oozyte aus dem Follikel (s. u.) gewöhnlich mit dieser in Verbindung. Der größte Teil des Binnenraums des Follikels wird vom Liquor folliculi eingenommen.

Hat der Bläschenfollikel seine völlige Reife erreicht, so platzt er an der der Eierstocksoberfläche zugekehrten Seite, die schon vorher durch Vorwölbung und starke Verdünnung kenntlich war; das Ei gelangt in die Beckenhöhle, der leere Follikel bildet sich zum gelben Körper (Corpus luteum) zurück. Erfolgt keine Befruchtung des ausgestoßenen Eies, so verschwindet das Corpus luteum gewöhnlich nach wenigen Wochen; tritt dagegen Schwangerschaft ein, so entwickelt sich der geborstene Follikel zu einem größeren Körper, der einen Durchmesser bis zu 3 cm besitzt und sich durch die Zeit der Schwangerschaftsdauer erhält (s. u. S. 416).

Nicht alle Oozyten entwickeln sich so weit; die übergroße Mehrzahl derselben geht auf jüngeren oder älteren Entwicklungsstufen zugrunde. Von den mehr als 40 000 jungen Oozyten im Ovarium neugeborener Mädchen werden im Laufe des Lebens etwa 400 zu entwicklungsfähigen Eizellen ausgebildet. Zugrundegehende Oozyten und Follikel gehören deshalb zu dem normalen Bilde des Ovariums (Fig. 312 rechts). Enthält ein größerer Follikel eine absterbende Oozyte, so wuchern Zellen der Theca folliculi und durchsetzen den Follikel, so daß derselbe bald in eine bindegewebige Narbe umgewandelt wird (sogenannte atretische[1]) Follikel). Die normalerweise während des Follikelwachstums Fette enthaltenden Zellen der Tunica interna der Theka vermehren ihren Fett-

[1]) ἄτρητος = undurchbohrt, weil diese Follikel sich nicht durch Platzen entleeren.

gehalt (was wohl als Aufspeicherung und Umsetzung von Stoffen aufzufassen ist, die bei den Auflösungsprozessen im Follikelinnern frei werden).

Die Summe dessen, was man als „interstitielle“ (Pubertäts-) Drüse des Ovariums bezeichnet, dürfte zum größten Teil aus solchen im Gefolge der Follikelatresie entstandenen Thekazellen bestehen. Ob die bei manchen Tieren (besonders Kaninchen) aufgefundenen großen Zellmassen des Ovariums hiermit identisch sind, bedarf noch der endgültigen Klärung. Nach dem heutigen Stande unserer Kenntnis liegt kein Grund vor, die innersekretorischen Einflüsse, die das Ovarium analog dem Hoden sicher ausübt, auf das „Zwischengewebe“ zu beziehen. Wir glauben eher, daß auch hier Anteile des generativen Systems innersekretorisch wirksam sind.

Die Arterien des Eierstocks, Äste der A. spermatica intern. und der A.

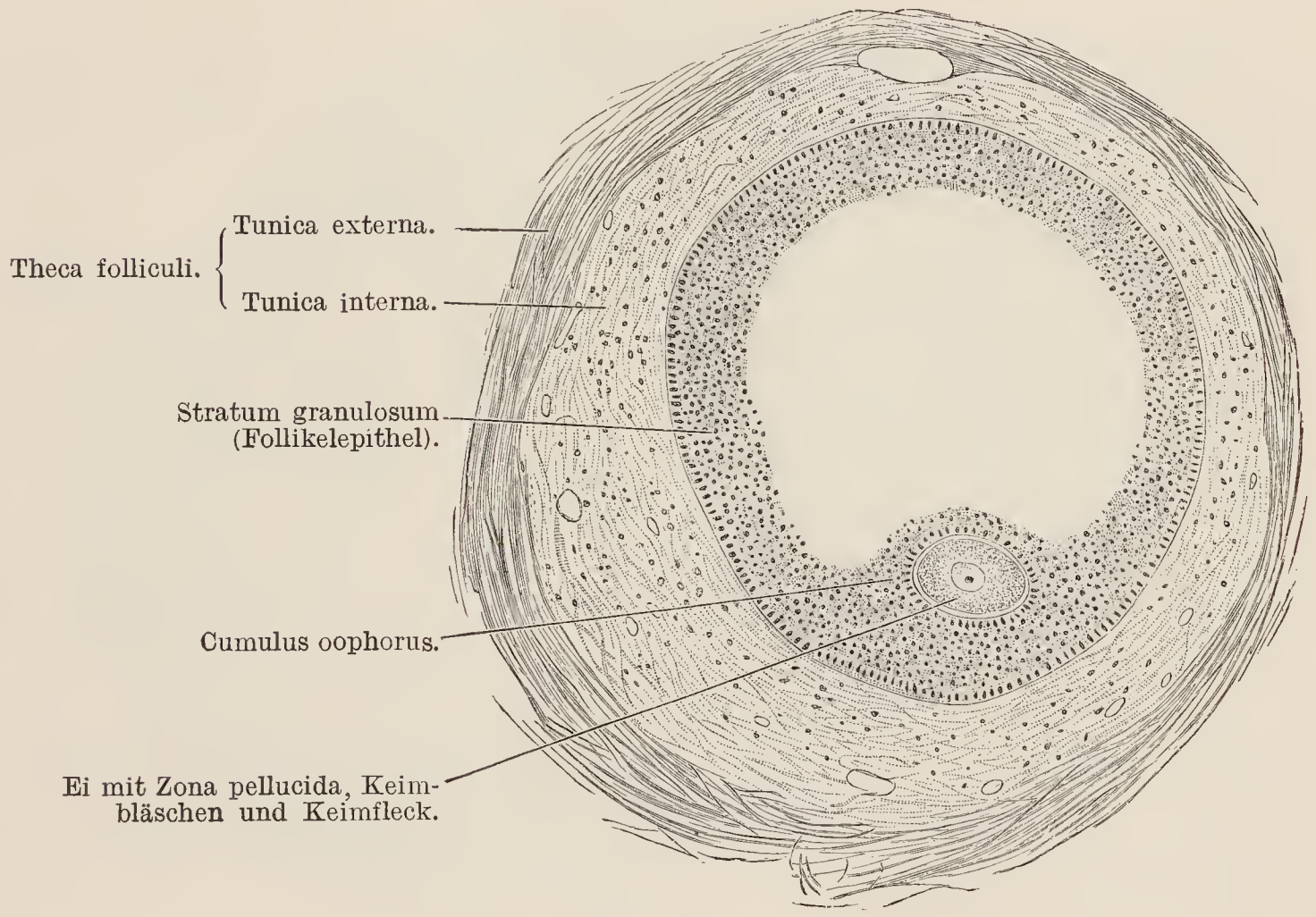

Fig. 313.
Durchschnitt eines Bläschenfollikels eines 8jährigen Mädchens. 90mal vergrößert. Der helle Raum in der Mitte enthielt den Liquor folliculi. Technik Nr. 163, S. 426.

uterina, treten am Hilus ein, teilen sich in der Marksubstanz und sind durch ihren geschlängelten Verlauf charakterisiert (Fig. 310). Von da ziehen sie in die Rindensubstanz, wo sie vorzugsweise das in der Tunica interna der Follikel reichliche Kapillarnetz speisen. Die Venen bilden am Hilus ovarii einen dichten Plexus. Die im menschlichen Ovarium nur mit einer einfachen Epithelwand versehenen Lymphgefäße verlaufen unabhängig von den Blutgefäßen; sie bilden keine adventitiellen Lymphräume (S. 179). In der Marksubstanz sind sie reichlicher vorhanden als in der Rindensubstanz, in welcher sie in der Tunica externa der größeren Follikel und der Corpora lutea sich ausbreiten. Die Albuginea besitzt keine Lymphgefäße. Marklose und markhaltige Nerven treten in großer Zahl mit den Blutgefäßen vom Hilus aus in die Marksubstanz, woselbst sie größtenteils in der Wand der Blutgefäße enden. Ein kleiner Teil geht bis zur Rindensubstanz; dieser bildet dort ein dichtes Geflecht feiner, meist markloser Fasern, welches die Follikel umspinnt und feine Ästchen zur Wand der Blutgefäße entsendet. Ein

sympathisches Ganglion existiert im menschlichen Eierstock nicht, sympathische Nervenzellen liegen aber in großer Zahl im Plexus ovaricus.

Das Epoophoron und das Paroophoron sind Reste embryonaler Bildungen. Ersteres, im lateralen Abschnitte der Mesosalpinx am (bei Katze, Maus u. a., in seltenen Fällen auch beim Menschen im) Hilus ovarii gelegen, ist eine Gruppe blind endigender geschlängelter Kanälchen, deren Wand aus zuweilen flimmernden Zylinderepithelzellen und aus kreisförmig angeordneten Fasern besteht; auch solide Stränge gehören vielleicht hierher. Das Epoophoron ist ein Rest des Sexualteiles der Urniere. Das Paroophoron liegt im medialen Abschnitte der Mesosalpinx und besteht aus verästelten, mit Zylinderzellen ausgekleideten Kanälchen; es ist ebenfalls ein Rest der Urniere.

Tube, Uterus, Vagina.

Diese Hohlorgane, die die aus dem Ovarium austretenden Oozyten aufnehmen und weiterleiten, sind embryonal aus den Müllerschen Gängen entstanden, deren paariger Abschnitt zur Tuba uterina (Fallopia) wird, während der unpaare Abschnitt sich zu Uterus und Vagina ausbildet.

Wie bei anderen Hohlorganen finden wir hier innen 1. die Schleimhaut, 2. eine in den verschiedenen Abschnitten sehr verschiedene Muskelhaut und 3., soweit eine peritoneale Angrenzungsfläche vorhanden ist, eine Serosa. Tube und Uterus besitzen in mancher Beziehung (Epithel) Ähnlichkeiten, der Uterus ist aber darüber hinaus dazu eingerichtet, die Entwicklung des Eies zu ermöglichen. Die Vagina, der äußeren Oberfläche am meisten genähert, stellt eine Anpassung an den Begattungsakt dar und weicht im Bau von den beiden oberen Abschnitten stark ab.

Die Schleimhaut der Tube ist in zahlreiche Längsfalten gelegt; am höchsten sind die Falten in der Eileiterampulle, woselbst sie auch durch schräge, kleine Falten untereinander verbunden sind. Die Schleimhaut ist, ebenso wie im Uterus von einem einschichtigen, zylindrisch bis kubischen Epithel überzogen, das flimmernde und nichtflimmernde Zellen enthält. Die letzteren liefern ein schleimartiges Sekret. Der Flimmerstrom ist gegen das Uteruslumen gerichtet und ist wohl als Schutz gegen ein Eindringen der lebhaft beweglichen Spermien in die Schleimhaut zu betrachten. Die zellreiche, von einem Faserfilz durchsetzte Tunica propria schließt sich eng an die Muskularis an.

Die Muskelhaut besteht aus einer inneren, dickeren Lage zirkulärer und einer äußeren, stellenweise dünnen Lage longitudinaler glatter Muskelfasern, zwischen denen fibrilläres Bindegewebe oft in großen Mengen gelagert ist. Der seröse Überzug wird durch das Bauchfell gebildet, unter dem sich eine ansehnliche Lage lockeren Bindegewebes befindet. Elastische Fasern finden sich in der Muskelhaut und in der Serosa, sind aber bei Kindern und bei alten Frauen mehr auf die Serosa beschränkt. Die zwischen Ring- und Längsmuskulatur reich entwickelten Blutgefäße senden bzw. empfangen Äste aus der Schleimhaut, die mit einem engmaschigen Kapillarnetz versehen ist. Die größeren Venen verlaufen

längs der Schleimhautfalten. Die Kenntnis des genaueren Verhaltens der Lymphgefäße fehlt noch. Die Nerven bilden (beim Schwein) in der Schleimhaut ein reiches Geflecht, von dem Äste zum Epithel aufsteigen. Ein Eindringen in das Epithel ist nicht beobachtet worden.

Am Uterus müssen zwei Abschnitte nach ihrem Aufbau unterschieden werden: 1. das Corpus und 2. die Cervix. Der Übergangsteil zwischen beiden, Isthmus, schließt sich in seiner Zusammensetzung eng an das Corpus uteri an. Vor der Tube zeichnet sich der Uterus durch das Fehlen der Schleimhautfaltung, durch kryptenartige Epitheleinsenkungen und vor allem durch die starke Muskelwand aus.

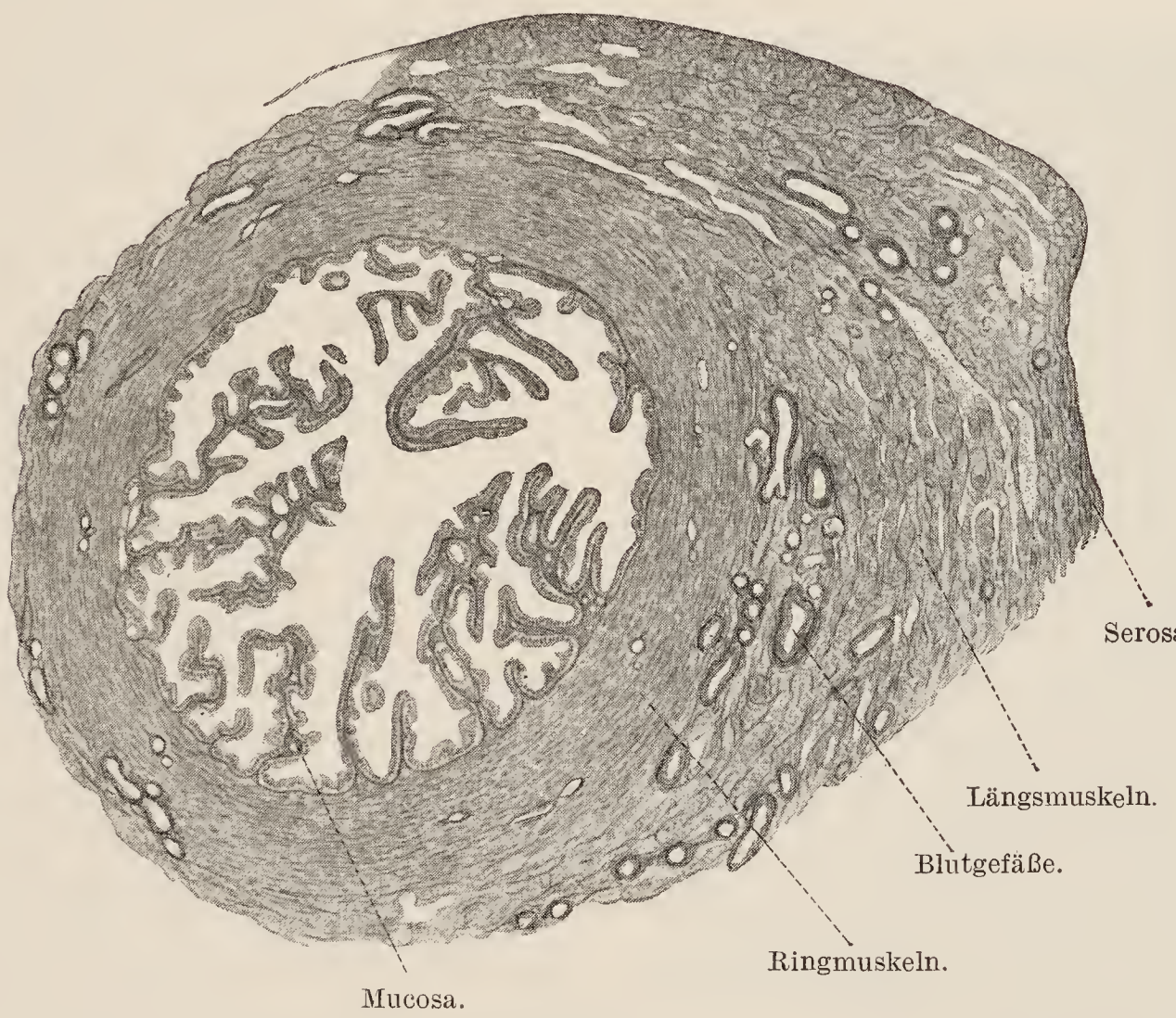

Fig. 314.
Querschnitt des Eileiters einer erwachsenen Frau (nahe der Ampulle). 30 mal vergrößert. Technik Nr. 110, S. 289.

Im Corpus uteri finden wir die fast unverschieblich (eine Submukosa fehlt) der Wandung aufsitzende Schleimhaut (Endometrium)[1]), die sehr stark entwickelte Muskularis (Myometrium) und eine äußere Bindegewebslage (Perimetrium), die an den der Bauchhöhle zugewandten Flächen von Serosaepithel überkleidet ist.

Die Schleimhaut ist beim geschlechtsreifen Weibe zyklischen Veränderungen unterworfen, die mit der Ovulation (s. unten S. 413) in engem Zusammenhange stehen. Kurz vor der Geschlechtsreife und in der Mitte zwischen zwei Menstruationen beträgt ihre Höhe etwa 2 mm. Die Ober-

[1]) Von ἡ μήτηρ = die Mutter (Gebärmutter).

fläche ist glatt und von einem Epithel überzogen, das demjenigen der Tube sehr ähnlich ist. Von ihm senken sich in die Tunica propria, nicht sehr dicht stehend (Fig. 317, 10. Tag), leicht schraubenförmig verlaufend, „Drüsenschläuche“ ein, die mit dem gleichen Epithel ausgekleidet sind wie die Oberfläche des Uterus. In der tiefsten Schleimhautschicht (s. unten) teilen sich die Drüsen oft gabelig.

Das Schleimhautbindegewebe ist eine Art retikuläres Bindegewebe, dessen Maschen von zahlreichen freien Zellen eingenommen werden können. Die Form der Bindegewebszellen ist in dem hier zunächst geschilderten Ruhezustand spindelig. An freien Zellen finden sich meist reichlich Lympho- und Leukozyten.

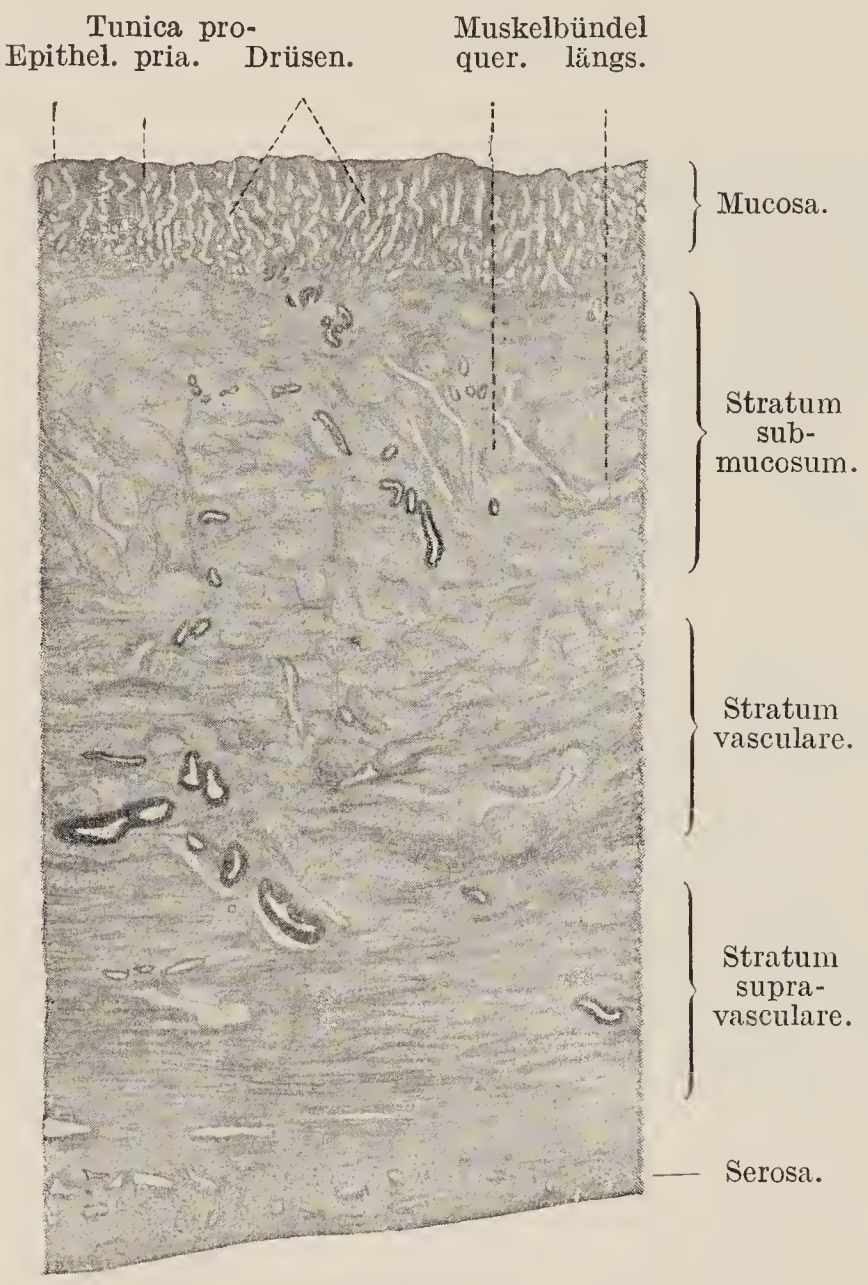

Fig. 315.
Stück eines Querschnittes durch die Mitte des Uterus eines 18jährigen Mädchens. 6mal vergrößert. Technik Nr. 164, S. 426.

Die Muskularis besteht aus einem feinen Bindegewebsfasergerüst und aus glatten Muskelfasern, welche, zu Bündeln vereint, in den verschiedensten Richtungen sich durchflechten, so daß eine scharfe Abgrenzung einzelner Lagen nicht möglich ist.

Man kann im allgemeinen drei Schichten unterscheiden: 1. eine innere, Stratum submucosum, aus längs verlaufenden Bündeln zusammengesetzte, 2. eine mittlere, die mächtigste, die vorwiegend aus zirkulären Muskelbündeln besteht und weite Venen enthält (daher „Stratum vasculare“), und 3. eine äußere, teils von zirkulär-, teils von längsverlaufenden Bündeln (letztere dicht unter der Serosa) gebildet: „Stratum supravasculare“ (Fig. 315). Die Längsbündel dieses Stratum gehen teils in die Muskelhaut der Tuben, teils in das benachbarte, subseröse Bindegewebe der Bauchfellfalten über.

Die Serosa zeigt keine besonderen Eigentümlichkeiten.

In der Cervix uteri ist die Schleimhaut dicker und trägt in den oberen zwei Dritteln ein Zylinderepithel, in dem Schleimzellen überwiegen, während gegen das Orificium uteri extern., besonders im Anschluß an mehrere Schwangerschaften, Papillen mit geschichtetem Plattenepithel auftreten. Außer vereinzelten tubulösen Drüsen kommen noch 1 mm

weite, mit vielen Ausbuchtungen versehene Schleimdrüsen, sogenannte Schleimbälge, vor, die durch Retention ihres Sekretes sich zu Zysten, den Ovula Nabothi, umgestalten können.

Die Muskularis zeigt eine deutlich ausgesprochene Schichtung in eine innere und äußere longitudinale und eine mittlere zirkuläre Muskellage. Während der Uterus sonst wenig und nur in seinen peripherischen Schichten senkrecht zur Kontraktionsrichtung der glatten Muskelfasern verlaufende elastische Fasern enthält, finden sich solche reichlich in den gleichen Partien des unteren Segmentes des Uteruskörpers und der Portio vaginalis.

In der ersten Hälfte der Schwangerschaft erfolgt eine qualitative und quantitative Zunahme der elastischen wie der muskulösen Fasern, in der zweiten Hälfte nehmen die elastischen Elemente ab, während gleichzeitig im Gewebe des Perimetrium eine Vermehrung dieser stattfindet.

In der Muskularis des Uterus und auch des oberen Scheidenabschnittes findet man bei Neugeborenen und Kindern in verschiedener Ausdehnung erhaltene Reste des Urnierenganges, eines Rohres, dessen Wand aus einem einfachen Zylinderepithel und aus meist längsverlaufenden, glatten Muskelfaserzügen gebildet wird. Das Ligamentum uteri rotundum enthält außer glatten Muskeln in seiner Achse auch Bündel quergestreifter Muskelfasern.

Die Blutgefäße lösen sich in der Muskularis in Äste auf, die besonders im Stratum vasculare stark entwickelt sind. Die arteriellen Endäste treten in gewundenem Verlaufe zur Schleimhaut, wo sie ein die Drüsen umspinnendes Kapillarnetz bilden, das sich in ein dichtes, unter der Oberfläche gelegenes Kapillarnetz fortsetzt. Die Lymphgefäße bilden in der Schleimhaut ein weitmaschiges, mit blinden Ausläufern versehenes Netzwerk. Von diesem treten durch die Muskularis Stämmchen, welche mit einem dichten, subserösen Netze größerer Lymphgefäße zusammenhängen. Die sehr zahlreichen, teils markhaltigen, teils marklosen Nerven stammen aus einem mit dem Plexus hypogastricus verbundenen Nerven- und Gangliengeflecht, das sich an der äußeren Oberfläche des Uterus ausbreitet, und verästeln sich — nachdem die markhaltigen ihre Markscheide verloren haben — zum größten Teil in der Muskularis, in der sie wie in den Muskelhäuten des Darmes (S. 339) enden. In der Schleimhaut bilden die Nerven ein dichtes Geflecht, von welchem Äste bis unter das Epithel aufsteigen, ja teilweise sogar in das Epithel eindringen.

Ganglienzellen fehlen in der Uteruswand.

Zur Zeit der Menstruation und in der Schwangerschaft erfährt die Uterusschleimhaut eine Reihe von Veränderungen, die eine eingehendere Schilderung beanspruchen.

Ovulation, Menstruation und Schwangerschaft.

Die beim geschlechtsreifen Weibe in der Regel in Abständen von 4 Wochen auftretende Genitalblutung entstammt dem Uterus; bis zu ihrem Eintritt findet hier eine hochgradige Umwandlung der oberen Schleimhautschichten statt, die sich nach Ablauf der Menstruation wieder aus-

gleicht. Diese zyklischen Veränderungen rechtfertigen es, eine „funktionelle Schicht“ von der Basalschicht zu unterscheiden (Fig. 317); die letztere bleibt während des ganzen Menstruationszyklus relativ unverändert, während die funktionelle Schicht unmittelbar nach der Menstruation (Fig. 317, 2. Tag) fast vollständig fehlt, in der postmenstruellen Zeit (ca. 4.—11. Tag) sich langsam zur Normalhöhe regeneriert und in der prämenstruellen Zeit (ca. 15.—28. Tag) sich außerordentlich verdickt.

Nach neueren Untersuchungen wird bei jeder Menstruation die funktionelle Schicht vollständig abgestoßen und von der Basalschicht aus regeneriert. Früher und auch heute glauben aber noch viele Autoren, daß die Substanzverluste in der Schleimhaut nicht so tiefgreifend sind, daß die funktionelle Schichte vielmehr durch Abschwellen in das Normalstadium zurückkehren kann.

Die starken, prämenstruellen Veränderungen der funktionellen Schicht betreffen einmal die Drüsen, die sich stark verlängern, und deren

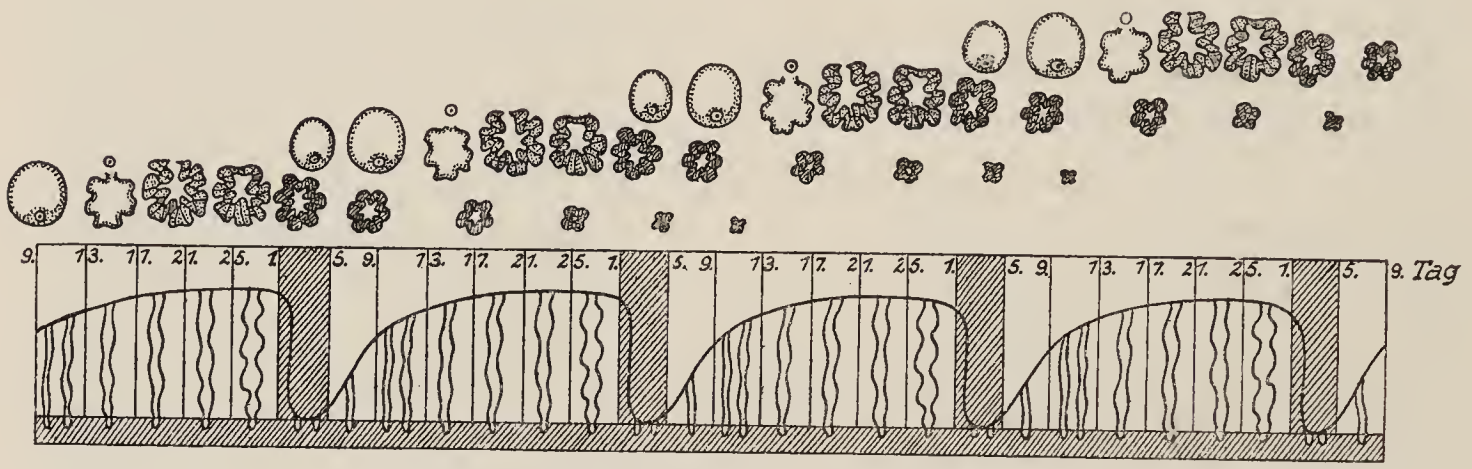

Normaler Menstruationscyklus.

Fig. 316.

Schematische Darstellung der Beziehungen zwischen Ovulation und Menstruation (nach Schroeder). Die Wellenlinie gibt die Höhenänderung der Uterusschleimhaut an, die schraffierten Säulen die Blutungszeit. Oben sind die jeweiligen Umwandlungen eines Ovarialfollikels bis zur Rückbildung des Corpus luteum dargestellt.

Wandung sich unter Abflachung des Epithels vielfach faltet; sie sondern nun vermehrt ein schleimiges Sekret ab. Die obersten, dem Lumen genäherten Teile der Drüsen bleiben mehr gerade; sie sind von reichlichen, ebenfalls veränderten Bindegewebszellen umschlossen. Diese Schicht setzen wir als Zona compacta der tiefen, an Drüsendurchschnitten reichen Zona spongiosa gegenüber. Die vorher schmalen Bindegewebszellen schwellen auf, wobei sie sehr glykogenreich werden, ihr Kern wird kuglig und schwerer färbbar, so daß diese Zellen den bei Schwangerschaft nachweisbaren, sogenannten Deziduazellen (s. S. 418) sehr ähnlich werden. Die Umwandlung der Bindegewebszellen findet sich vorzugsweise in der Zona compacta, fehlt vollkommen in der Basalschicht.

In dem stark aufgelockerten Bindegewebe der funktionellen Schichte findet sich in der letzten prämenstruellen Zeit außerhalb der Gefäße viel Blut, auch die Zahl der Leuko- und Lymphozyten ist vermehrt.

Das Einsetzen der prämenstruellen Umwandlung fällt wahrscheinlich mit dem Zeitpunkt einer Ovulation zusammen. Über den Termin dieses Vorganges im Rahmen des Menstruationszyklus gehen die Mei-

Fig. 317.

Uterusschleimhaut von verschiedenen Tagen des Menstruationszyklus. (Nach Präparaten von Prof. R. Schroeder-Rostock.) 30mal vergrößert. Technik Nr. 164, S. 426. *M* = Muskularis, *B* = Bindegewebe, *D* = Drüsen, *Bl* = Blutung, *S* = Sekret in den geschlängelten Drüsen.

nungen noch stark auseinander. Wir haben (mit Schroeder) diesen Termin auf den 14.—16. Tag des Zyklus angesetzt; von anderer Seite werden der 18.—19. Tag, endlich auch frühere Termine (8.—9. Tag) angegeben.

Maßgebend für die wechselnden Angaben sind teils vergleichende Beobachtungen an Ovarien und Uterus, weiter die Erfahrungen über Schwangerschaftsdauer, endlich die nicht sehr zahlreichen Fälle junger, menschlicher Entwicklungsstadien, deren Alter uns bezüglich Menstruations- und Befruchtungstermin bekannt ist.

Nach der Ovulation bildet sich der Follikel in ein Corpus luteum menstruationis um (falls eine Befruchtung des Eies ausbleibt). Bis zum Beginne der Menstruation besteht dieses aus einer gefalteten Wandung, die einen zentralen, mit Liquorresten gefüllten, Hohlraum umgibt. Zwischen die der Wand ansitzenden Follikelzellen wuchern Zellen und Gefäßsprossen aus der Theca follicula ein, in denen ebenso wie in den Follikelzellen in zunehmendem Maße Lipoidstoffe abgelagert werden

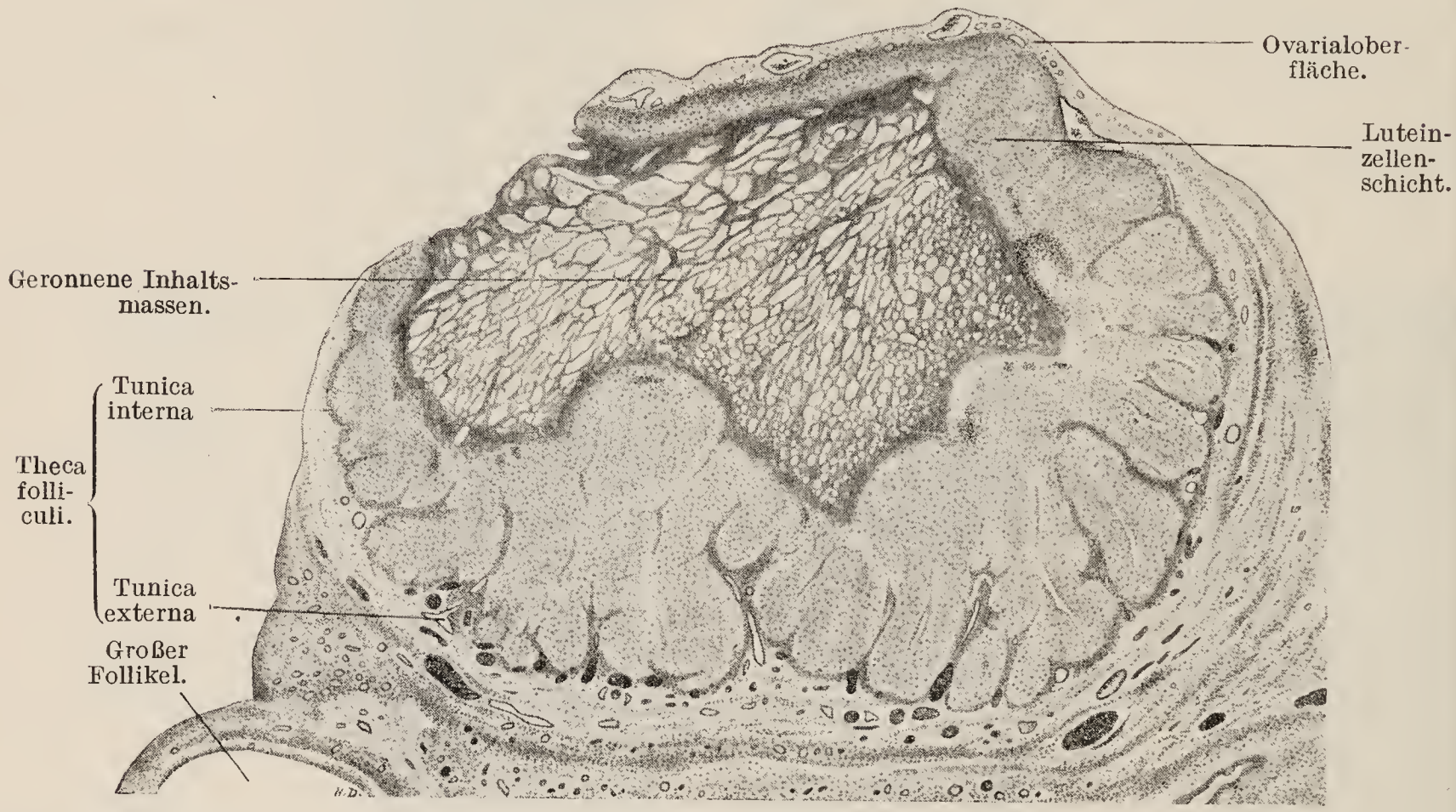

Fig. 318.
Corpus luteum graviditatis (Mensch). Ca. 7mal vergrößert. Technik Nr. 110, S. 289.

(deren Summe die Gelbfärbung der Wand hervorruft); die Zellen werden so zu Luteinzellen. Diese Entwicklung wird aber bald durch Blutungen unterbrochen, die nach neueren Forschungen zur Zeit der Menstruation — unter dem Einfluß des erhöhten allgemeinen Blutdruckes — die Rückbildung des Corpus luteum einleiten. Nunmehr tritt unter Zersetzung des Blutes eine zunehmende Pigmentierung, weiterhin narbiges Bindegewebe auf, bis schließlich nach 6—8 Wochen die Überreste fast völlig verschwunden sind.

Tritt Schwangerschaft ein, so bleibt das Corpus luteum bis zum Ende derselben erhalten (Corpus luteum verum s. graviditatis), weil keine Blutungen seine Entwicklung stören; auch bildet es sich bei dauernd zunehmender Lipoidablagerung und Wandverdickung zu einem mächtigen

Körper aus (Fig. 318), dem von vielen Autoren ein bestimmender innersekretorischer Einfluß auf die ersten Entwicklungsbedingungen des befruchteten Eies einerseits, auf den Gesamthabitus des mütterlichen Organismus andererseits zugeschrieben wird. Von anderer Seite wird diese Aufgabe des Corpus luteum allerdings bestritten.

Die einzelnen Zellen des Corpus luteum sind zu Strängen durch gefäßhaltiges Bindegewebe angeordnet und sehr lipoidreich (Fig. 319).

Die zyklischen Umwandlungen der Uterusschleimhaut werden verständlich, wenn ihre Bedeutung für eine etwa beginnende Schwangerschaft berücksichtigt wird.

Das menschliche Ei wird wahrscheinlich kurz nach seinem Austritt aus dem Follikel in den Anfangsabschnitten der Tuben befruchtet und macht seine ersten

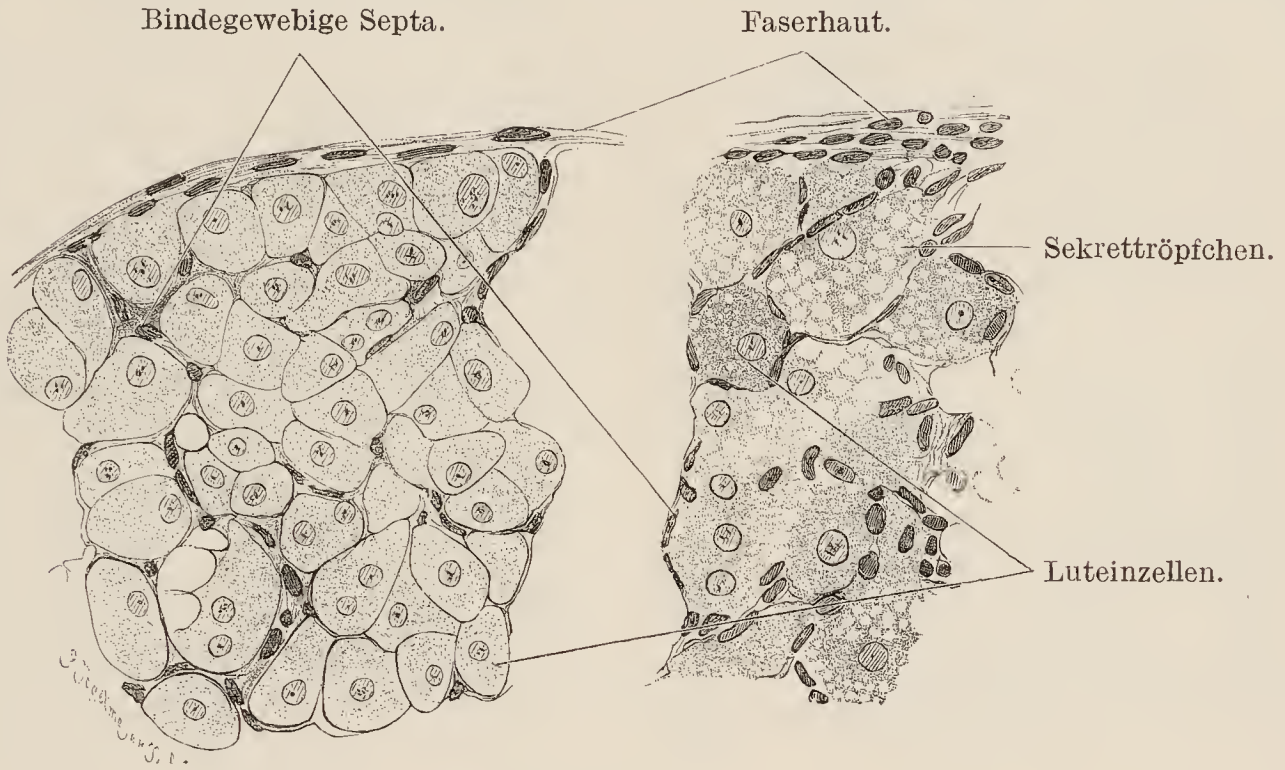

Fig. 319.

A Stück eines Corpus luteum des Kaninchens. *B* Stück eines Corpus luteum der Katze. 260mal vergr. In *B* enthalten die Luteinzellen kleinere und größere Sekrettröpfchen. Technik Nr. 163, S. 426.

Entwicklungsstadien, von denen wir keine Kenntnis haben, auf dem Wege nach dem Uterus durch; die Dauer dieser Wanderung wird gewöhnlich auf 8—10 Tage berechnet.

Schließt sich, wie oben dargestellt, die prämenstruelle Veränderung an die Ovulation an, so würde der Keim bei seinem Eintreffen in der Uterushöhle die durchsaftete, aufgelockerte Schleimhaut antreffen, die nun den Mutterboden für seine Entwicklung abgibt.

Alle bekannten menschlichen Keime liegen von der Schleimhaut rings verschlossen („implantiert") in der Wand des Uterus. Bei dem Eindringen und Wachsen der Keimblase wird sehr viel mütterliches Gewebe zerstört, wobei ein nur zum Zwecke der kindlichen Ernährung ausgebildetes Organ, das Chorion[1]) mit seinem Überzug von Trophoblast[2]) die wichtigste Rolle spielt (über seine Entstehung s. die Lehrbücher der Entwicklungsgeschichte).

---

[1]) *τὸ χόριον* = die Haut; hier die Ernährungshaut der Keimblase.

[2]) Von *τρέφειν* = ernähren; hier die Epithelschicht des Chorions.

Die Uterusschleimhaut besitzt im Beginne der Schwangerschaft alle wesentlichen Merkmale der prämenstruellen Phase, nur in verstärktem Maße; wir bezeichnen die Schleimhaut dann als Dezidua[1]), weil sie am Schlusse der Schwangerschaft mit ausgestoßen wird; das betrifft aber ebenso nur die funktionelle Schicht (s. oben) wie bei der Menstruation. Sie zeichnet sich durch die außerordentlich starke Sekretion der geschlängelten Drüsen, durch die Umwandlung der Bindegewebszellen zu aufgeschwollenen, glykogenreichen, polygonalen Formen (Deziduazellen) und durch die Sonderung der funktionellen Schicht in eine sehr deziduazellenreiche Zona compacta und eine die Drüsenkörper enthaltende Zona spongiosa aus. Die Basalschichte, die den Grund der Drüsen enthält, bleibt ziemlich unverändert und dient nach Beendigung der Schwangerschaft zur Regeneration der Schleimhaut.

Da sich die anfangs sehr kleine Keimblase nur an einer kleinen Stelle der Uteruswand in die Schleimhaut einsenkt, verhält sich die Dezidua im ersten Beginne in der ganzen Uterushöhle ziemlich gleichartig. Mit dem Wachsen der Keimblase gewinnt die Deziduastelle, an der die Keimblase sitzt, eine erhöhte Bedeutung; an ihrem basalen Teil (Dec. basalis) bildet sich das Ernährungsorgan, die Plazenta, aus, während der übrige, die Keimblase umschließende Deziduateil (Dec. capsularis) mit der Vergrößerung der Keimblase allmählich verkümmert und in der zweiten Hälfte der Schwangerschaft als selbständige Schicht nicht mehr nachweisbar ist. Sie ist dann mit der anfangs nicht unmittelbar mit der Keimblase verbundenen, übrigen Dezidua (Dec. vera) verschmolzen. Die letztere vermindert ihre Dicke gegen das Ende der Schwangerschaft ebenfalls erheblich, während die Dec. basalis im Verein mit dem an dieser Stelle sehr stark entfalteten (fetalen) Chorion bis zum Schluß der Schwangerschaft als Plazenta eine wichtige Rolle für die Ernährung des Embryo spielt.

Plazenta.

Der komplizierte Bau der menschlichen Plazenta wird nur verständlich durch das Studium ihrer Entwicklung. Der Prozeß ist folgender: das auf der Oberfläche der Uterusschleimhaut angelangte Ei nistet sich in die prämenstruell (s. oben) veränderte Schleimhaut ein und wird alsbald von deren Bindegewebe rings umschlossen. Das vom fetalen Ektoderm abstammende Epithel des Chorion verdickt sich unterdessen ansehnlich und bildet den Trophoblast. Dieser zerstört die umliegenden Teile der Dezidua; mit der weiteren Ausdehnung der Keimblase wird die Trophoblastschicht allmählich zweischichtig, indem die den Zerfallsräumen des mütterlichen Gewebes zugewandten Trophoblastmassen in ein schließlich den Trophoblast allseitig bedeckendes Synzytium umgewandelt werden (die Zellgrenzen schwinden, das Zytoplasma wird schollig und nimmt oft mütterliche Zerfallsreste auf, auch bildet sich ein dem mütterlichen Gewebe zugewandter sogenannter Bürstensaum aus). Die vom Synzytium bedeckte „Grundschicht“ wird auch Langhanssche Zellschicht (Zytotrophoblast) genannt.

Die zerstörende, auflösende Wirkung des Trophoblastes geht von der zuerst vorhandenen Grundschicht aus, die auch nur so lange nachweisbar ist (bis zum Ende des 4. Schwangerschaftsmonats), als in größerem Umfange mütterliches Gewebe aufgelöst wird. Das Synzytium spielt durch die ganze spätere Schwanger-

[1]) deciduus = hinfällig; also membrana decidua = die hinfällige Haut.

schaftszeit als glattwandige Begrenzung der mütterlichen Bluträume (Schutz gegen Gerinnung!) und wahrscheinlich auch als resorbierende Schicht eine große Rolle.

In den Trophoblast wachsen von fetaler Seite aus bindegewebige, später blutgefäßführende Sprossen ein, wodurch die Zotten (Villi) gebildet werden. Das Bindegewebe grenzt sich durch eine zarte Membrana propria gegen die Grundschicht des Trophoblastes ab (Bau der Zotten s. Fig. 322).

In die anfänglich nur mit mütterlichen Zerfallsmassen gefüllten sogenannten intervillösen Räume ergießt sich aus den Gefäßen der Decidua basalis Blut, so daß

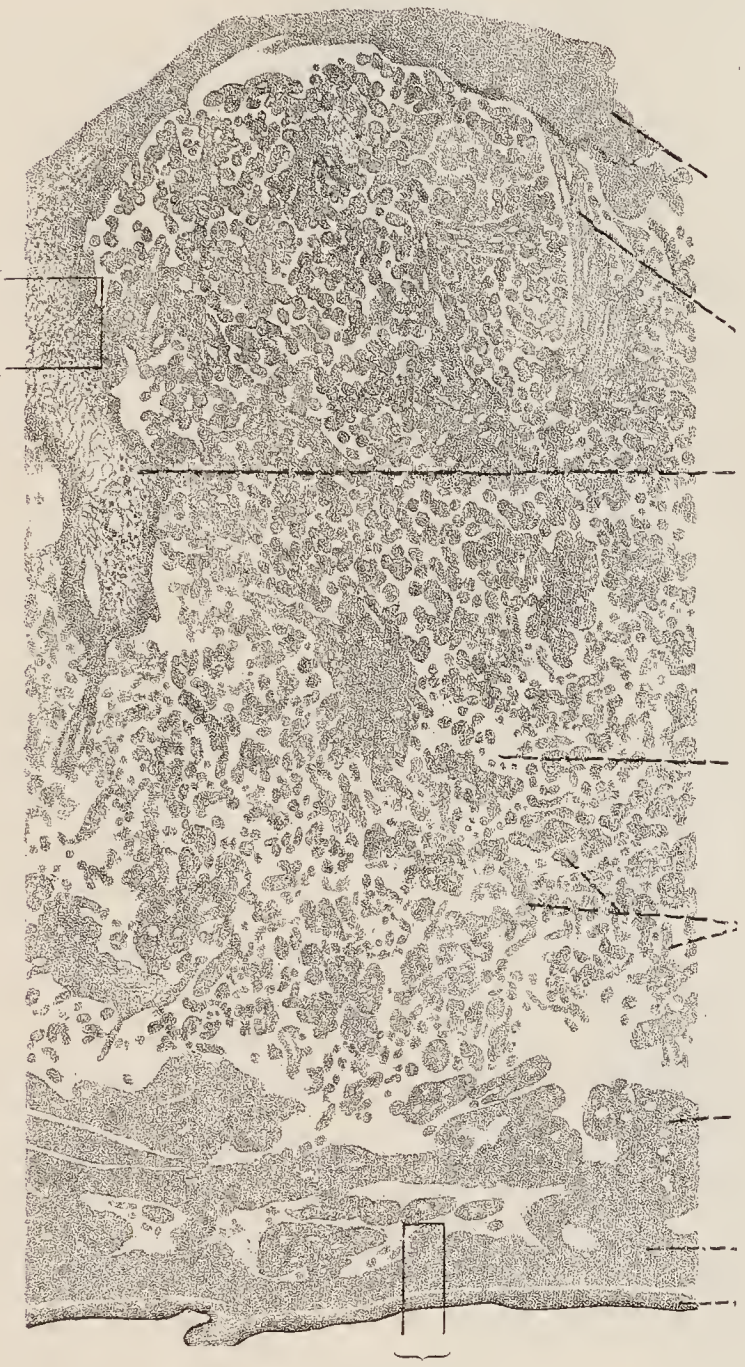

Fig. 323.

Fig. 320.

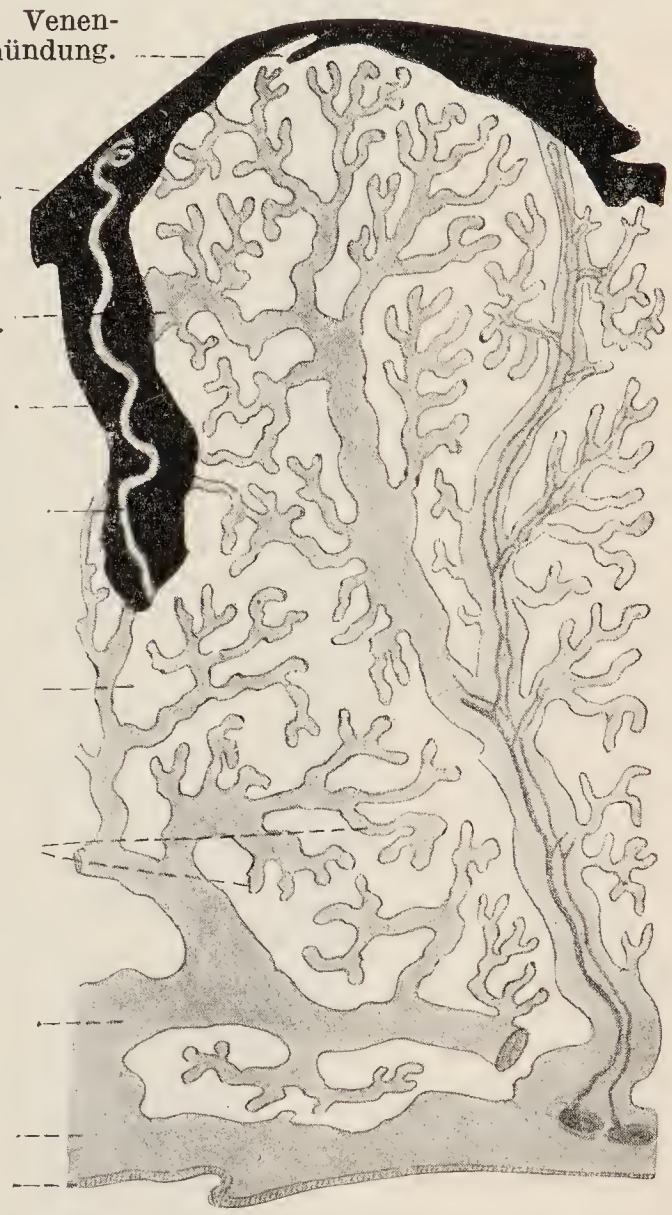

Fig. 321.

Schematisierte Fig. 320.

Stück eines senkrechten Schnittes einer reifen menschlichen Plazenta. 12mal vergrößert. Technik Nr. 165, S. 426.

allmählich hier ein geregelter Kreislauf zustande kommt, wobei aber an Stelle der Kapillaren in anderen Kreislaufgebieten die unmittelbar vom Synzytium begrenzten intervillösen Räume treten.

Durch das enorme Wachstum und die vielfältige Verzweigung der Chorionzotten ist der Gesamtaufbau der Plazenta schwer zu übersehen. Wir besprechen am besten die Placenta fetalis und die Placenta uterina, vielfältig räumlich mit einer verbunden, einzeln.

Die Placenta fetalis besteht aus einer dicken, bindegewebigen Haut, der Membrana chorii, welche die von der Nabelschnur her ein-

tretenden Verästlungen der Nabelgefäße enthält. Die gegen den Fetus gekehrte Fläche der Membran ist von dem glatten Amnion[1]) überzogen, welches gegen Ende der Schwangerschaft aus einer homogenen Bindegewebslage und einem die freie Oberfläche überkleidenden, einschichtigen Zylin-

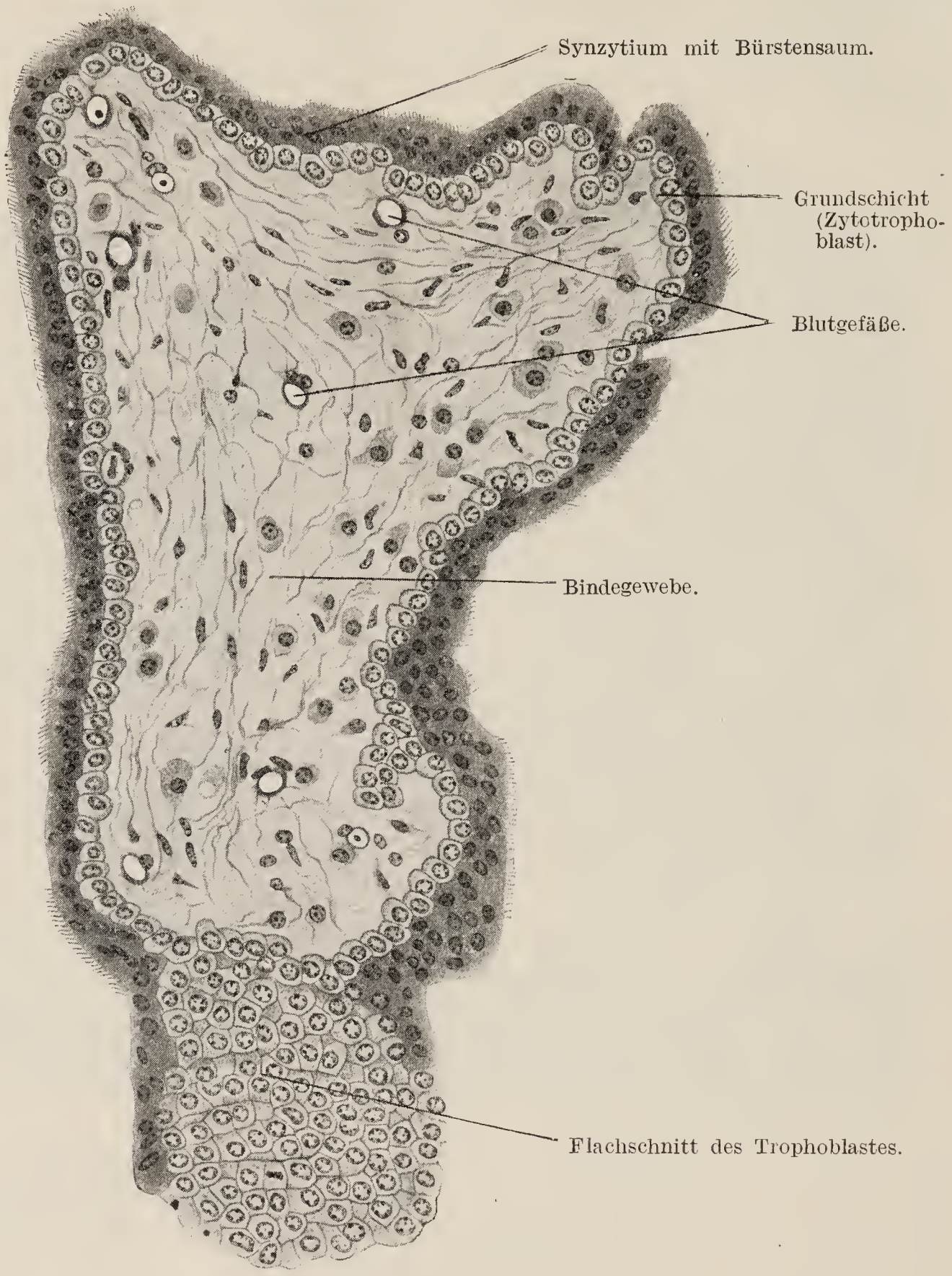

Fig. 322.
Querschnitt durch eine menschliche Chorionzotte aus der 7. Schwangerschaftswoche. 270mal vergr. Technik Nr. 165, S. 426.

derepithel, dessen Elemente Fettropfen und Vakuolen (Sekretionsbilder?) enthalten, besteht (Fig. 323). Die entgegengesetzte, der Placenta uterina zugekehrte Fläche der Membrana chorii ist mit vielen, reich verzweigten

[1]) Von ἀμνὸς, Lamm; diese Haut wurde beim opfern trächtiger Schafe schon im Altertum beobachtet.

Zotten, den Chorionzotten, besetzt, deren Äste zum Teil frei enden („freie Ausläufer"), zum Teil mit der kompakten Schicht und den Septen der Placenta uterina verbunden sind; diese letzteren Äste heißen „Haftwurzeln" (Fig. 320 und 321).

Die Chorionzotten bestehen in ihren stärkeren Stämmen aus mehr fibrillärem, in ihren feineren Verzweigungen aus mehr gallertigem Bindegewebe. Ihre freie Oberfläche ist, wie die zwischen den Ursprüngen der Zotten befindliche freie Oberfläche der Membrana chorii, von Epithel

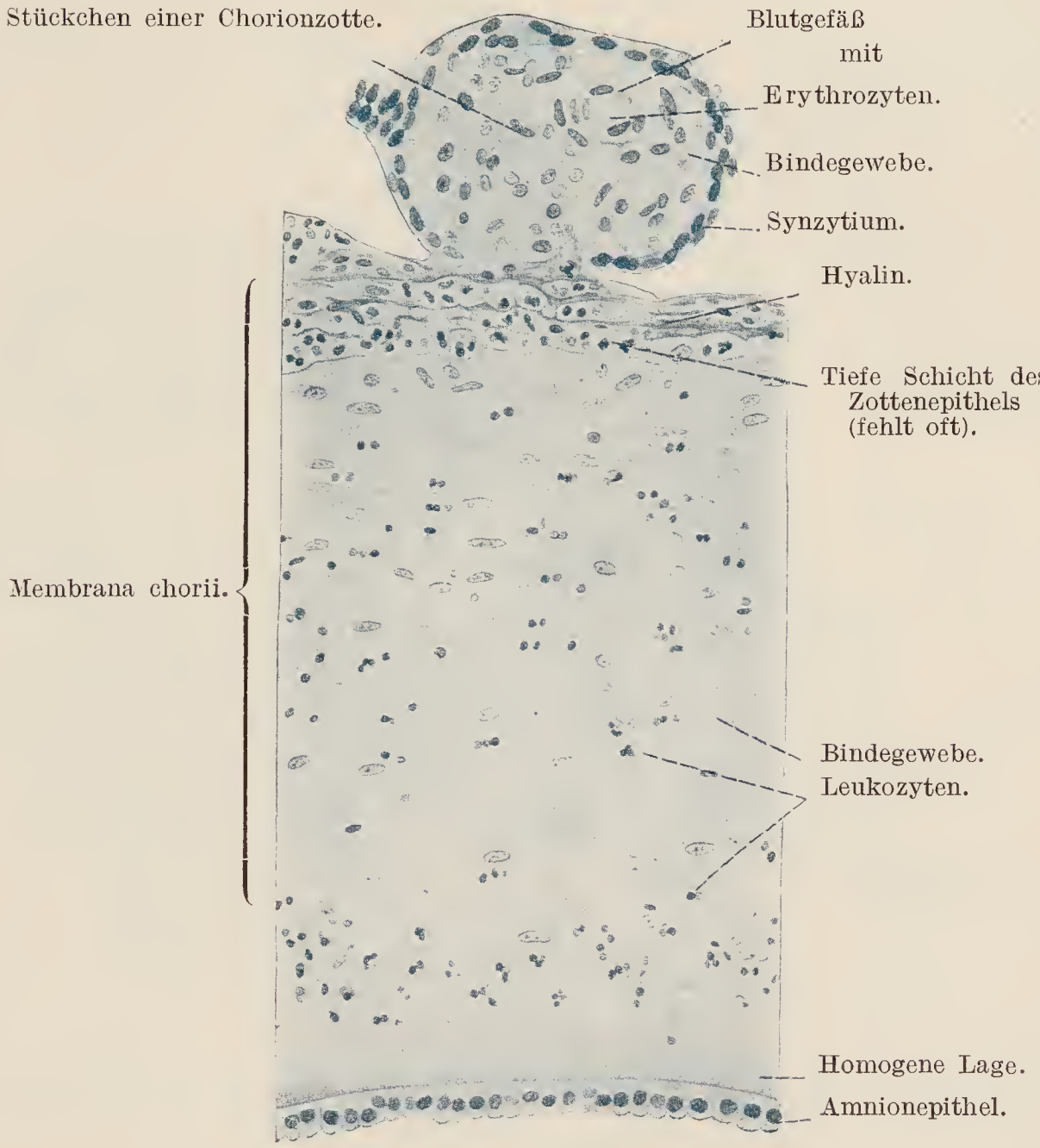

Fig. 323.
Aus einem Querschnitt einer reifen menschlichen Plazenta. 200 mal vergr. Technik Nr. 165, S. 426.

überzogen. Dieses Epithel besteht im ersten Schwangerschaftsmonat aus den zwei vom Trophoblasten gebildeten Schichten (S. 418), dem kubischen Epithel und dem Synzytium (Fig. 322).

Vom Synzytium ragen oft lange, keulenförmige, mit vielen Kernen versehene Fortsätze in die intervillösen Räume, Schrägschnitte derselben können von Anfängern mit Riesenzellen verwechselt werden.

In späteren Stadien verändern sich beide Schichten. Die tiefe Schicht verdickt sich auf der Membrana chorii an einzelnen, unregelmäßig zerstreuten Stellen (Fig. 323), auf den Zotten aber wird sie fast

überall immer flacher und ist nach dem 4. Monat daselbst nur mehr in Spuren, in den letzten 3 Monaten überhaupt nicht mehr nachzuweisen. An einzelnen Stellen jedoch erhält sich die tiefe Schicht auch auf den Zotten; sie bildet da Verdickungen „Zellknoten“ und (besonders an den Spitzen der Zotten) „Zellsäulen“, welche die Verbindung zwischen Haftwurzeln und der kompakten Schicht vermitteln (vgl. Fig. 325). Die oberflächliche Schicht, das Synzytium, verdickt sich auf den Zotten zu vielen kleinen „Proliferationsinseln“, die sich allmählich vergrößern und zu ansehnlichen Feldern zusammenfließen. Die Zotten der reifen

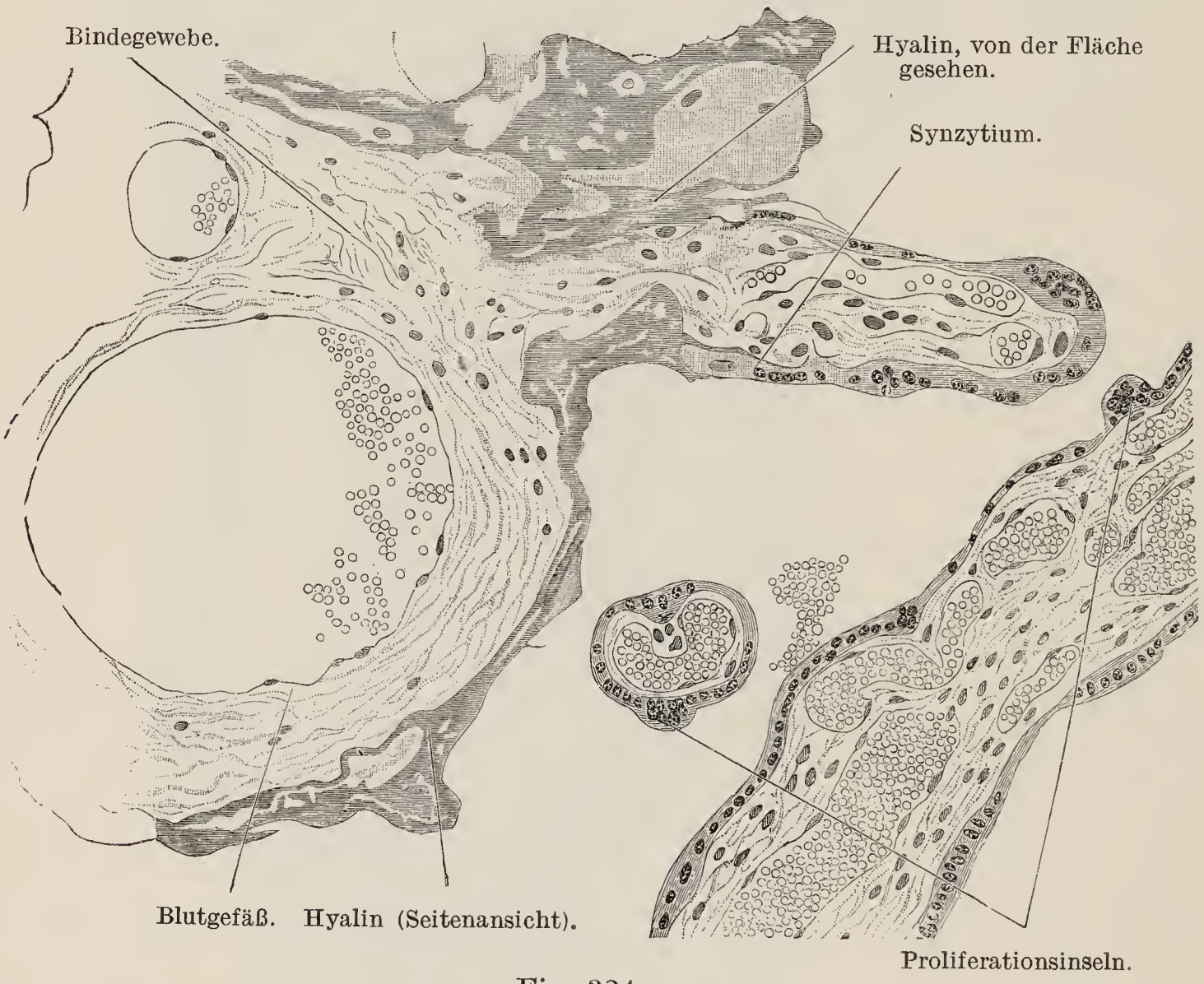

Fig. 324.
Aus einem Durchschnitt durch eine reife menschliche Plazenta. Stücke von Zottendurchschnitten. 260 mal vergrößert. Technik Nr. 165, S. 426.

Plazenta sind nur von dem Synzytium überzogen (Fig. 324). Auf der Membrana chorii verschwindet das Synzytium und gleichzeitig tritt auf ihr, auf den Zotten und an der freien, inneren Oberfläche der Decidua basalis wie auch auf den Zellknoten eine hyaline, lichtbrechende, stark färbbare Masse auf, die, oft von Spalten und Lücken durchsetzt, den Namen „kanalisiertes Fibrin“, „Hyalin“, erhalten hat (Fig. 324). Die Herkunft dieser Masse ist noch nicht völlig sicher gestellt.

Jede Chorionzotte schließt einen Ast der Nabelarterie ein, aus dessen Verzweigung sehr weite, unregelmäßig kalibrierte Kapillaren hervorgehen, die dicht unter dem Epithel gelegen sind; ein Nabelvenenast führt

das Blut wieder zurück. Das Gefäßsystem der Placenta fetalis ist ein völlig geschlossenes, eine direkte Kommunikation zwischen kindlichem und mütterlichem Blut ist unmöglich.

Der mütterliche Abschnitt, die Placenta uterina, ist an der ausgestoßenen Nachgeburt eine dünne Haut, die kompakte Schicht der Decidua basalis (S. 418), die wir jetzt „Basalplatte“ nennen. Sie besteht aus Deziduazellen, Riesenzellen, Bindegewebe und Blutgefäßen. Von ihrer der Placenta fetalis zugekehrten Fläche entspringen verschiedene dicke, bindegewebige Scheidewände, die Septa placentae (Fig. 320), welche Gruppen von Chorionzotten zu einem Büschel „Cotyledo“ zusammenfassen. Diese Septa enden frei, ohne die Membrana chorii zu erreichen, nur am Rande verwachsen sie mit dieser Membran, indem sie

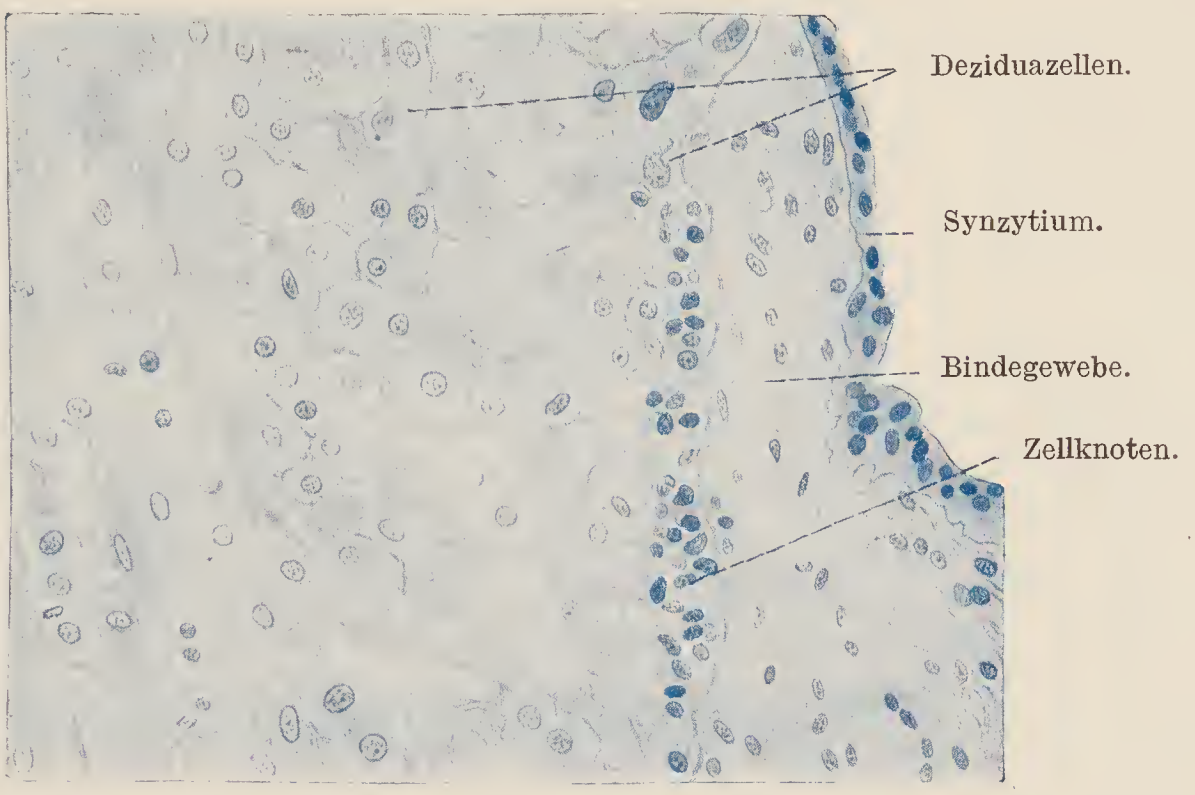

Fig. 325.
Aus einem senkrechten Schnitt einer reifen menschlichen Plazenta. 200 mal vergrößert. Technik Nr. 165, S. 426. Zur Orientierung vgl. Fig. 320.

zu einer schmalen, der Konkavität der Plazenta parallel laufenden Platte, dem „subchorialen Schlußring“ sich verbinden. Die Arterien der Placenta uterina treten durch die Muskelhaut des Uterus in die Plazenta, woselbst sie durch ihren korkzieherartig gewundenen Verlauf charakterisiert sind, und ziehen, ohne sich zu teilen, gegen die Septa placentae, von wo sie in die intervillösen Räume (das sind die erweiterten mütterlichen Kapillaren) münden. Beim Eintritt der Arterien in die Plazenta findet eine Reduktion ihrer Wandung statt, so daß schließlich nur mehr das Gefäßepithel (endothel) und eine dünne Lage faserigen Bindegewebes, das runde und längliche Kerne enthält, übrig bleibt. Die Venen ziehen in schräg absteigender Richtung gegen die intervillösen Räume, in die sie mit relativ großen Öffnungen münden. Die Mündungsstelle ist in der Regel etwas verengert, an den Rändern der Venenmün-

dungen findet man stets Haftwurzeln; freie Zottenausläufer ragen häufig in die Mündungen der Venen hinein. Auch die Wand der Venen ist reduziert und besteht nur aus Gefäßepithel und einer Bindegewebsschicht, die dünner und weniger scharf von der Umgebung abgegrenzt ist als bei den Arterien. Die Mündungen der Venen liegen nicht in den Septa placentae, sondern in den zwischen den Septa befindlichen Strecken. Der Blutstrom tritt also am Rande des Cotyledo (von den Septen aus) in die intervillösen Räume und wird von den dem Zentrum des Cotyledo gegenüberliegenden Venen wieder zurückgeführt. Jeder Cotyledo ist somit von einem besonderen Strömungsgebiet mütterlichen Blutes umgeben.

Der Nabelstrang geburtsreifer Feten besteht aus den Nabelgefäßen, zwei Arterien und einer etwas dünnwandigeren Vene, welche durch die Whartonsche Sulze zusammengehalten werden. Diese letztere ist eine Mischung von gallertigem Bindegewebe und meist längsverlaufenden, oft netzartig verbundenen Bindegewebszügen, die sowohl an der Oberfläche wie in der Umgebung der Nabelgefäße stärker entwickelt sind. Diese Gefäße sind reichlich mit quer- und längsverlaufenden glatten Muskelfasern versehen, zwischen denen sich ein zartes, meist zu durchbrochenen Häutchen vereintes Bindegewebe findet, das um jede Muskelfaser eine schlauchartige Hülle (kein Sarkolemm) bildet und unter dem Einfluß von Härtungen und Färbungen Interzellularbrücken vortäuschen kann. Im Nabelstrang finden sich ferner noch mehr oder weniger große Reste der Allantois, eines ca. 0,1 mm breiten, aus Epithelzellen gebildeten Stranges. Ein einfaches oder mehrschichtiges vom Amnion gebildetes Plattenepithel überzieht die Oberfläche des Nabelstranges. Feinere Blutgefäße, Nerven und Lymphgefäße fehlen dem reifen Nabelstrang, dagegen findet sich ein die Sulze durchziehendes Netz von Saftkanälen (S. 95).

Die Schleimhaut der Scheide besteht: 1. aus einem geschichteten Plattenepithel (Fig. 24, S. 79), 2. einer papillentragenden Tunica propria, die von einem Geflechte feiner Bindegewebsbündel aufgebaut, spärliche elastische Fasern sowie weiße Blutzellen in wechselnder Menge enthält. Letztere treten zuweilen in Form von Solitärknötchen auf; in diesem Falle findet man an der betreffenden Stelle zahlreiche Lymphozyten auf der Durchwanderung durch das Epithel begriffen. Die Submukosa ist aus lockeren Bindegewebsbündeln und starken elastischen Fasern zusammengesetzt. Drüsen fehlen der Scheidenschleimhaut. Die Muskelhaut wird von einer inneren zirkulären und äußeren longitudinalen Schicht glatter Muskeln gebildet. Die äußere Faserhaut ist ein festes, mit elastischen Fasern reichlich versehenes Bindegewebe. Blutgefäße und Lymphgefäße sind in der Tunica propria und in der Submukosa zu flächenhaft ausgebreiteten Netzen angeordnet. Zwischen den Bündeln der Muskelhaut liegt ein dichtes Netz weiter Venen. Die Nerven bilden in der äußeren Faserhaut ein mit vielen kleinen Ganglien besetztes Geflecht.

Der saure Vaginalschleim enthält abgestoßene Plattenepithelzellen und weiße Blutzellen, sowie nicht selten ein Infusorium, Trichomonas vaginalis.

Äußere weibliche Genitalien.

Die Schleimhaut der äußeren weiblichen Genitalien ist insofern von der Scheidenschleimhaut verschieden, als in der Umgebung der Klitoris und der Harnröhrenmündung zahlreiche, 0,5—3 mm große Schleimdrüsen und an den Labia minora Talgdrüsen (von 0,2—2 mm Größe) ohne Haarbälge sich finden. Die Klitoris wiederholt im kleinen den Bau des Penis; an der Glans clitoridis kommen Tastkörperchen sowie Genitalnervenkörperchen vor. Der Hymen besteht aus einer feinfaserigen, von Blutgefäßen durchzogenen Bindegewebsplatte, die mit Schleimhaut überkleidet ist. Die großen Vorhofdrüsen (Bartholini) gleichen den Bulbourethraldrüsen des Mannes. Die Labia majora sind wie die äußere Haut gebaut.

Technik.

Nr. 157. Zu Übersichtspräparaten des Hodens schneide man den Hoden und Nebenhoden neugeborener Knaben quer durch und behandle die beiden Stücke nach Nr. 110, S. 289.

Nr. 158. Für den feineren Bau der Hodenkanälchen fixiere man Stückchen (von ca. 2 cm Seite) des frisch aus dem Schlachthause bezogenen Stierhodens in ca. 200 ccm Zenkerscher Flüssigkeit (Weiterbehandlung Nr. 8, S. 16). Einbetten und Färben nach Nr. 110, S. 289.

Nr. 159. Noch bessere Präparate erhält man, wenn man den ganzen Hoden einer Maus oder kleine Stücke größerer Hoden in 10 ccm Chrom-Osmium-Essigsäure fixiert (usw. S. 17) und in Saffranin färbt usw. S. 33 (Fig. 302).

Nr. 160. Zur Isolation der Hodenelemente lege man ca. 1 ccm große Stückchen des frischen Stierhodens in ca. 20 ccm Ranviers Alkohol (S. 12) und zerzupfe nach ca. 5—6 Stunden in einem Tropfen desselben Alkohols den Inhalt der Kanälchen. Färben mit Pikrokarmin unter dem Deckglase (S. 47) und Konservieren in verdünntem Glyzerin. Man versäume nicht, mehrere Präparate von verschiedenen Stellen anzufertigen. Man erhält dann nicht selten Sertolische Zellen, die mit den Spermatiden oder mit den aus ihnen hervorgegangenen Spermien zusammenhängen (Fig. 326 *b*), Bildungen, die früher als „Spermatoblasten" beschrieben worden sind.

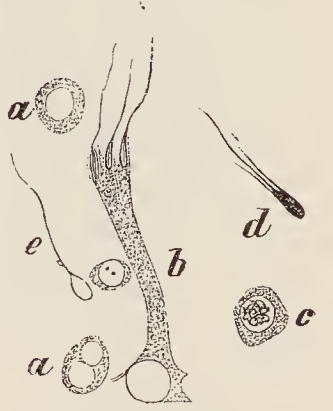

Fig. 326.
Isolierte Elemente des Stierhodens, *a*, *c* Spermatozyten, *b* „Spermatoblast", *d* unfertige, *e* fertige Spermie. 240 mal vergrößert.

Nr. 161. Elemente des Samens. Man bringe einen Tropfen von der aus der Schnittfläche eines frischen Nebenhodens hervortretenden milchweißen Flüssigkeit auf einen reinen Objektträger, setze einen Tropfen Kochsalzlösung zu, lege ein Deckglas auf und betrachte mit starken Vergrößerungen. Oft sind die Spermien regungslos, ein leichtes Erwärmen des Objektträgers über einer Spiritusflamme ruft dann schnell die Bewegungen hervor. Nach einiger Zeit lasse man einen Tropfen destilliertes Wasser unter das Deckglas fließen (S. 47). Die Bewegung der Spermien wird alsbald aufhören; die Köpfe der meisten Spermien präsentieren sich dann von der Fläche, der Schwanz krümmt sich ösenförmig (Fig. 303,$_3$). Nicht vollkommen reife Spermien tragen noch Zytoplasmareste.

Nr. 162. Die Haltbarkeit der Spermien gestattet auch Untersuchungen zu forensischen Zwecken. Es handle sich z. B. um die Frage, ob die an einem

leinenen Hemd befindlichen Flecken von Samen herrühren. Man schneide von den verdächtigen, steifen Flecken Stückchen von 2—10 mm Seite aus, weiche sie in einem Uhrschälchen mit destilliertem warmem Wasser 5—10 Minuten lang auf und zerzupfe einige Fasern des Stückchens auf dem Deckglase. Bei starken Vergrößerungen (500 : 1) untersuche man hauptsächlich die Ränder der einzelnen Leinenfasern, an denen die Samenfäden ankleben. Nicht selten brechen die Köpfe ab; sie sind durch ihren eigentümlichen Glanz, ihre Gestalt und ihre (beim Menschen geringe) Größe kenntlich.

Nr. 163. Eierstöcke kleiner Tiere behandle man im ganzen, solche größerer Tiere und die des Menschen mit einigen quer zur Längsachse gerichteten Einschnitten versehen, nach Nr. 110, S. 289. Zu Übersichtsbildern (Fig. 310) müssen dicke Schnitte angefertigt werden, weil sonst der Inhalt großer Follikel leicht ausfällt. Nicht jeder Schnitt trifft größere Follikel; man muß oft viele Schnitte machen, bis man eine günstige Stelle trifft. Menschliche Eierstöcke haben eine sehr dicke Tunica albuginea (Fig. 327). Durchschnitte liefern hier viel weniger dankbare Präparate.

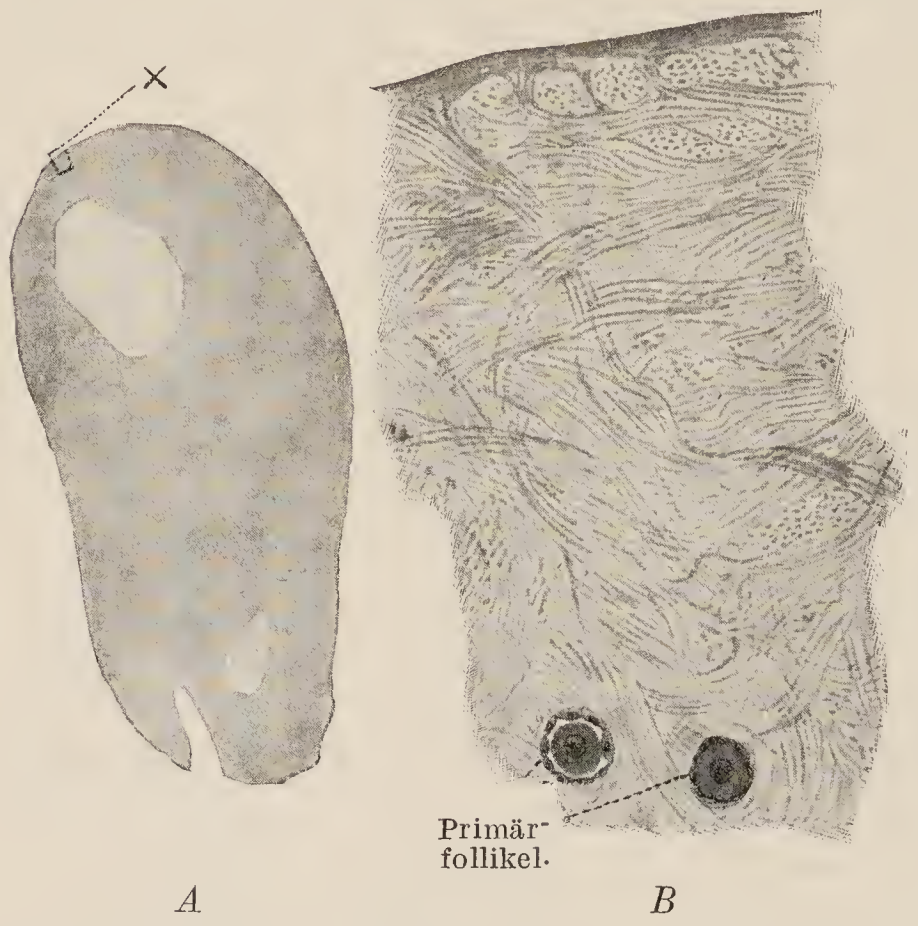

Fig. 327.

A Durchschnitt des Ovarium eines 17jährigen Mädchens. 3mal vergrößert. × Das in *B* gezeichnete Stück, *B* Tunica albuginea. Die Zellkerne sind hier nicht sichtbar. 120mal vergrößert. Technik Nr. 163.

Nr. 164. Übersichtspräparate des menschlichen Uterus. Man fixiere Stücke von 2 cm Seite in ca. 100 ccm Müllerformol (usw. Nr. 110, S. 289). Die (zweihörnigen) Uteri vieler Tiere zeigen die oft stark gewundenen Drüsenschläuche schöner, die Anordnung der Muskelschichten ist eine andere, regelmäßigere als beim Menschen. Zu Präparaten der menschlichen Uterusschleimhaut, die womöglich lebensfrisch von Operationen her eingelegt werden sollen, schneide man Stücke von 1 cm Seite aus, die wie Nr. 110, S. 289 behandelt werden. Man erhält wegen der starken Schlängelungen der Drüsen nur immer Bruchstücke der Drüsenschläuche auf den Schnitten (Fig. 317). Die Flimmerhaare sind an fixierten Präparaten nur selten zu sehen.

Nr. 165. Plazenta fixiere man in toto in Zenkers Flüssigkeit; nach ca. 12 Stunden schneide man mit scharfem Messer Stücke von 1—2 cm Seite heraus, die in frische Zenkerlösung eingelegt und nach weiteren 12 Stunden nach Nr. 110, S. 289 weiterbehandelt werden.

IX. Die Haut.

Die äußere Haut (Integumentum commune, Cutis) besteht in ihrer Hauptmasse aus Bindegewebe, welches jedoch nirgends frei zutage liegt, sondern mit einem zusammenhängenden epithelialen Überzuge versehen ist. Neben ihrer Aufgabe, einen mechanischen Schutz zu gewährleisten,

der durch den derben Aufbau des bindegewebigen Anteils (Lederhaut, Corium[1]), Derma) und durch die Verhornung im Epithel (Oberhaut Epidermis) zustande kommt, besitzt die Haut besondere Einrichtungen, die sie zu einem vielseitig beanspruchten Organ des Körpers gestalten. Alle Spezialeinrichtungen sind durch besondere Entwicklungsformen der Epidermis gekennzeichnet; die Nägel, extrem verhornte Platten, die Haare, bei Tieren fast über den ganzen Körper als Wärmeschutz verbreitet sind solche oberflächlich liegende Epidermisprodukte. In die Lederhaut versenkt, dienen mannigfache Drüsen teils der Regulation der Wasserverdunstung (Schweißdrüsen), teils besonderen Aufgaben (Talgdrüsen, Milchdrüsen).

Die äußere Haut.

Lederhaut. Die Oberfläche der Lederhaut ist von vielen feinen Furchen durchzogen, welche entweder, sich kreuzend, rautenförmige Felder abgrenzen oder, auf längere Strecken parallel laufend, schmale Leistchen zwischen sich fassen. Die rautenförmigen Felder sind am größten Teile der Körperoberfläche zu sehen, während die Leistchen auf die Beugeseite der Hand und des Fußes beschränkt sind. Auf den Feldern und Leistchen stehen zahlreiche, meist kegelförmige Wärzchen, die Papillen, deren Zahl und Größe an den verschiedenen Stellen des Körpers bedeutenden Schwankungen unterworfen ist. Die meisten und größten (bis zu 0,2 mm hohen), oft mehrfach geteilten Papillen finden sich an der Hohlhand und an der Fußsohle, auf deren Leistchen sie ziemlich regelmäßig in zwei Reihen stehen (Fig. 328); sehr gering entwickelt sind sie in der Haut des Gesichts; in höherem Alter können Papillen gänzlich verschwinden.

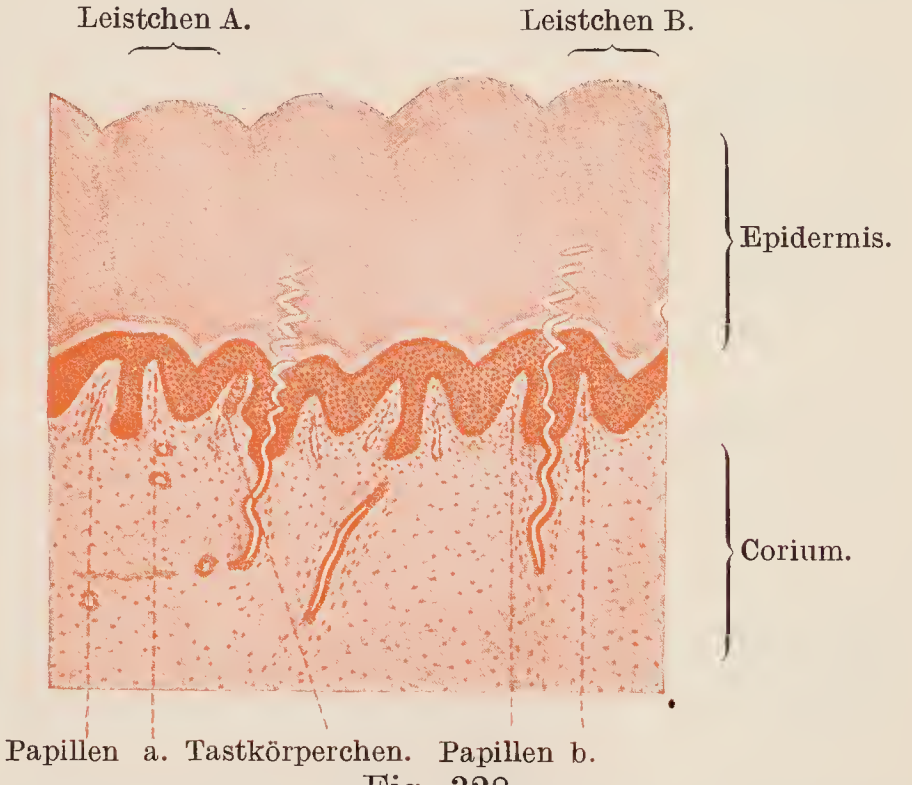

Fig. 328.

Senkrechter Schnitt durch die Fußsohlenhaut des erwachsenen Menschen, genau quer durch die Leistchen. Vier Leistchen sind zu sehen; ihr Coriumteil ist nicht so deutlich von Nachbarleistchen abzugrenzen, wie der epidermoidale. Zu jedem Leistchen gehören zwei Papillen. Zwischen jenen des Leistchens B sieht man den Ausführungsgang einer Knäueldrüse. 25 mal vergrößert. Technik Nr. 166, S. 450.

Die Lederhaut besteht vorzugsweise aus netzartig sich durchflechten-

[1]) Von *τὸ χόριον* latinisiert: die Lederhaut.

den Bindegewebsbündeln, welchen elastische Fasern, Zellen und glatte Muskelfasern beigemengt sind. Die Bindegewebsbündel sind in den oberflächlicheren Schichten der Lederhaut fein und zu einem dichten Flechtwerke vereinigt, in den tieferen Schichten dagegen gröber; hier bilden sie, indem sie sich unter spitzen Winkeln überkreuzen, ein grobmaschiges Netzwerk. Man unterscheidet deshalb an der Lederhaut zwei Schichten: eine oberflächliche papillentragende, von einer feinen Basalmembran überzogene Schicht, Stratum papillare, und eine tiefe Schicht,

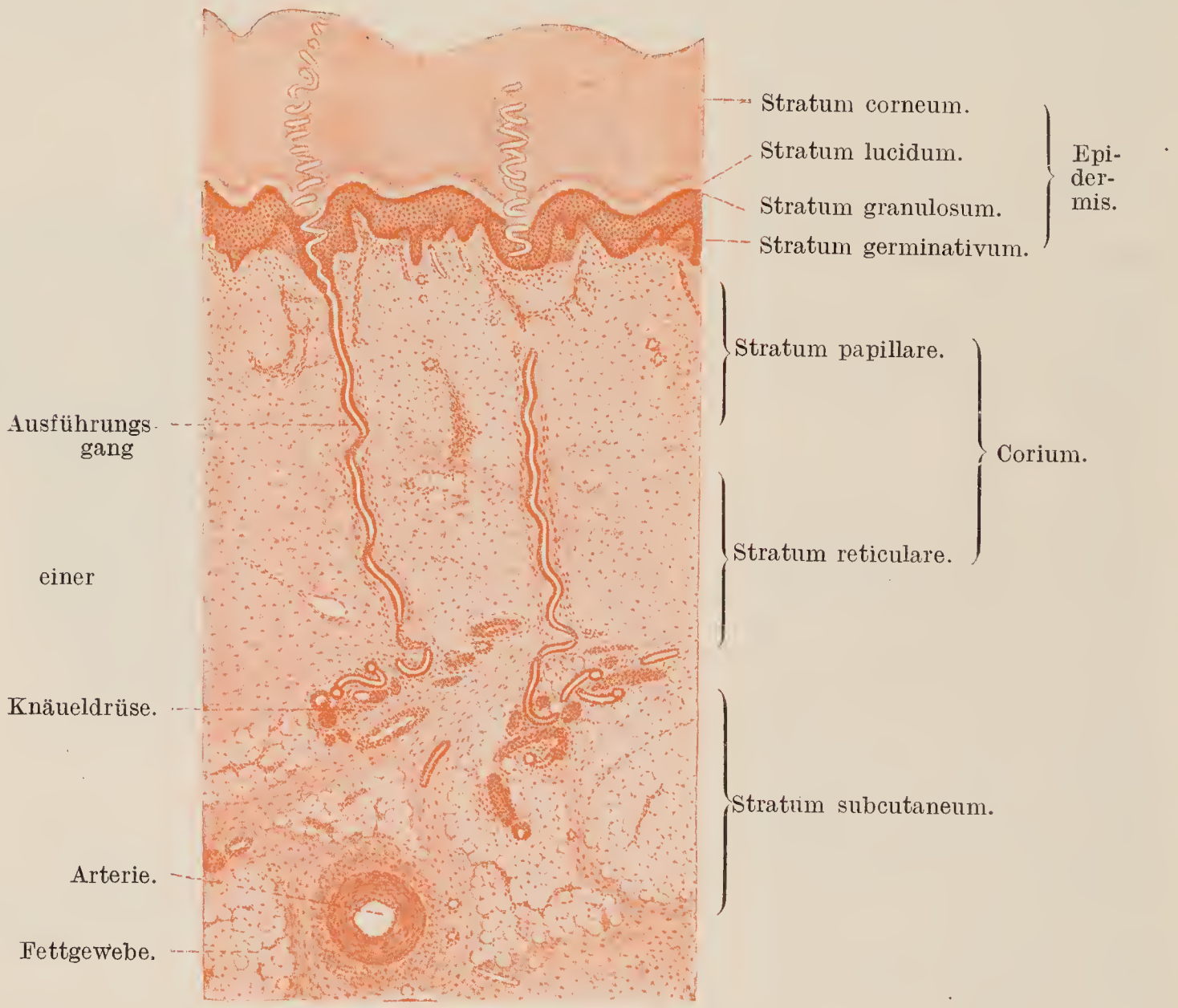

Fig. 329.

Senkrechter Schnitt durch die Haut der Fußsohle eines erwachsenen Menschen. 25 mal vergrößert. Technik Nr. 166, S. 450.

Stratum reticulare. Beide Schichten sind nicht scharf voneinander getrennt, sondern gehen ganz allmählich ineinander über (Fig. 329). Das Stratum reticulare hängt in der Tiefe mit einem Netze lockerer Bindegewebsbündel zusammen, in dessen weiten Maschen Fetträubchen gelegen sind. Diese Schicht heißt Stratum subcutaneum; massenhafte Fettablagerung in den Maschen dieser Schicht führt zur Bildung des Panniculus adiposus. Die Bündel des Stratum subcutaneum endlich hängen fester oder lockerer mit den bindegewebigen Umhüllungen der Muskeln (den Faszien) oder der Knochen (dem Periost) zusammen.

Die elastischen Fasern, welche im Stratum papillare feiner, im Stratum reticulare dicker sind, bilden gleichmäßig im Korium verteilte Netze. Das subkutane Gewebe leicht verschiebbarer Haut ist verhältnismäßig arm an elastischen Fasern; besonders reich an solchen ist die Haut im Gesicht und in der Umgebung der Gelenke. Die Zellen sind teils platte, teils spindelförmige Bindegewebszellen, teils weiße Blutzellen, teils Fettzellen. Die Anzahl der zelligen Elemente ist eine sehr wechselnde. Die Muskelfasern gehören fast durchweg der glatten Muskulatur an, sie sind meist an die Haarbälge gebunden (S. 433), nur an wenigen Körperstellen finden sie sich als häutige Ausbreitung (Tunica dartos, wo diese stark von elastischen Fasern durchsetzt ist, Brustwarze). Quergestreifte Muskelfasern finden sich als Ausstrahlung der mimischen Muskeln in der Haut des Gesichts.

Oberhaut (Epidermis). Die Oberhaut besteht aus geschichtetem Plattenepithel, welches mindestens zwei scharf voneinander getrennte Lagen unterscheiden läßt; eine tiefe, die Keimschicht, Stratum germina-

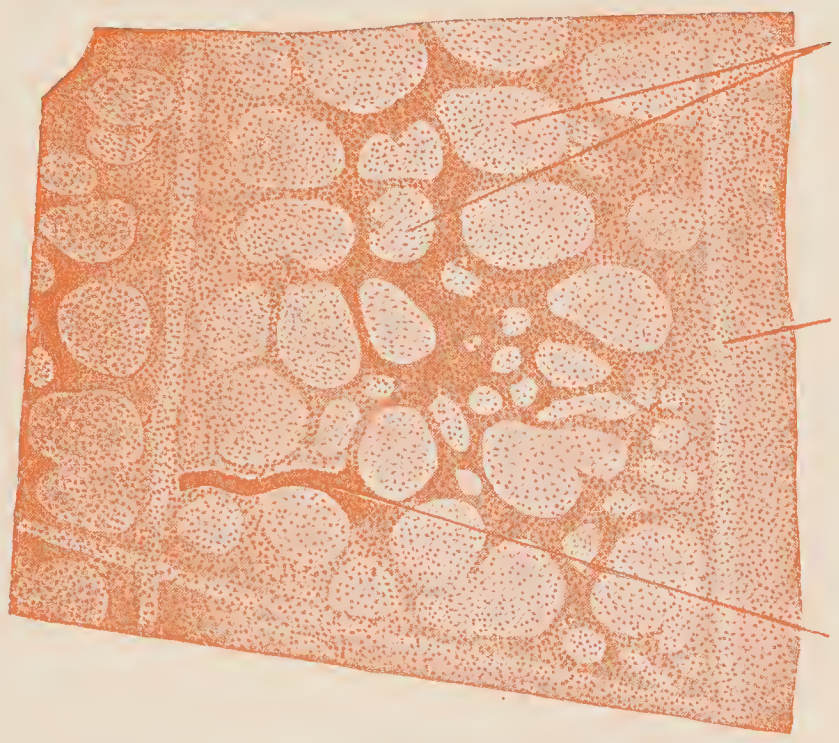

Fig. 330.

Abgelöste Epidermis des menschlichen Fußrückens von der Unterfläche her gesehen. Das Präparat ist gewissermaßen der Abguß, während die mit Papillen besetzte Koriumoberfläche die Matrize darstellt; was am Korium erhaben ist, scheint hier vertieft und umgekehrt. 120mal vergrößert. Technik Nr. 167, S. 451.

tivum (Malpighi), welche die zwischen den Koriumpapillen befindlichen Vertiefungen ausfüllt, und eine oberflächliche, festere, die Hornschicht, Stratum corneum. Beide Schichten bestehen durchaus aus Epithelzellen, welche in den einzelnen Lagen ein verschiedenes Aussehen zeigen. Die Zellen der tiefsten Lage der Keimschicht sind membranlos, zylindrisch mit länglichem Kerne; darauf folgen mehrere Lagen rundlicher Zellen, zwischen denen die Interzellularspalten besonders weit sind, die Interzellularbrücken deshalb wie Stacheln zwischen den Zellen angeordnet sind (Stachelzellen). Durch die Interzellularbrücken setzen sich an dickeren Epidermisstücken faserige Zellstrukturen in benachbarte Zellen fort. In der Tiefe, meist in der untersten Lage der Keimschicht, findet eine fortwährende Neubildung zelliger Elemente durch indirekte Kernteilung statt. Die Hornschicht ist nicht überall gleich gebaut, man kann vielmehr

zweierlei Typen unterscheiden: 1. An Stellen mit dicker Epidermis (Beugefläche der Hand und des Fußes) ist die der Keimschicht zunächst gelegene Zellenschicht durch stark glänzende Körnchen (Keratohyalinkörnchen) ausgezeichnet. Diese Schicht heißt Stratum granulosum (Fig. 331). In der nächsten Schicht findet sich eine die Zellen diffus durchtränkende Masse, das Eleidin (Stratum lucidum). Ganz oberflächlich liegt das breite, eigentliche Stratum corneum. Hier ist das Eleidin fester geworden (Pareleidin)[1]), die peripheren Teile der Zellen bilden sich zu verhornten Membranen um, das im Innern der Zellen ge-

Fig. 331.
Aus einem Schnitt durch die Haut der Fußsohle eines erwachsenen Menschen. 360 mal vergrößert. Technik Nr. 166, S. 450.

legene Zytoplasma vertrocknet zu einem feinen Maschenwerk; die Interzellularbrücken sind nicht mehr Verbindungsfäden, sondern nur kurze Zähnchen. Der Kern vertrocknet; die Höhle, in welcher er gelegen war, erhält sich aber noch lange. Die so teilweise verhornten, teilweise ausgetrockneten Zellen sind wenig abgeplattet. 2. An Stellen mit dünner Epidermis (übrige Hautoberfläche) ist das Stratum granulosum dünn und von Lücken unterbrochen. Ein Stratum lucidum fehlt vollkommen.

[1]) Das Pareleidin schwärzt sich wie das Fett, aber erst nach längerer Einwirkung von Osmiumsäure; es ist also die Schwarzfärbung der Hornzellen dicker Epidermis nicht etwa auf eine Fettdurchtränkung der Hornschicht von außen her durch das Sekret der Talg- bzw. Knäueldrüsen zurückzuführen.

Die mit einer Hornmembran umgebenen Zellen des Stratum corneum sind stark abgeplattet und verbinden sich zu Lamellen. Vom Kern geht auch die letzte Spur verloren.

Die Oberfläche der Hornschicht unterliegt einer beständigen Abschilferung; der hierdurch entstehende Verlust wird durch Nachrücken der Elemente der Keimschicht ausgeglichen.

Die Färbung der Haut hat ihren Grund in der Einlagerung feiner Pigmentkörnchen zwischen und in den Zellen der tieferen Lagen der Epidermis; auch in dem benachbarten Korium finden sich ganz geringe Mengen kleiner Pigmentkörnchen; sie fehlen gänzlich an Vola und Planta, stärker pigmentierte Bindegewebszellen kommen nur an einzelnen Stellen in beträchtlicher Zahl, z. B. in der Umgebung des Anus, vor.

Über die Herkunft des Epidermispigments bestehen zweierlei Meinungen, von denen die eine die Entstehung des Pigments in das Bindegewebe, die andere in das Epithel verlegt. Nach der ersteren Meinung — der sogenannten Übertragungstheorie — wird den Epidermiszellen das Pigment durch pigmentierte Bindegewebszellen zugeführt, die aus dem Korium in die Epidermis wandern und sich dort auflösen sollen. Man findet nun wirklich, z. B. in der menschlichen Haarzwiebel, sehr verschieden gestaltete Pigmentfiguren zwischen den Epithelzellen des Haares; ein Teil dieser Figuren sind Zellen, ob es Bindegewebszellen sind, ist nicht mit Sicherheit erwiesen; ein anderer Teil sind keine Zellen, sondern Füllungen der interzellulären Spalten mit Pigment. Zugunsten der zweiten Meinung spricht die Entwicklungsgeschichte, welche lehrt, daß das Pigment zuerst im Epithel der Haare, ohne Vermittlung von Bindegewebszellen entsteht; auch das Pigment der Netzhaut ist sicher rein epithelialer Abkunft.

Das Hautpigment ist ein Schutz gegen die Folgen intensiver Belichtung und gegen die schädlichen Wirkungen verdunstender Feuchtigkeit.

Die Nägel.

Die Nägel sind Hornplatten, welche auf einer besonderen Modifikation der Haut, dem Nagelbette, aufliegen. Das Nagelbett wird seitlich von ein paar sich nach vorn abflachenden Wülsten, den Nagelwällen, begrenzt. Nagelbett und Nagelwall umfassen eine Rinne, den Nagelfalz, in welchen der Seitenrand des Nagels eingefügt ist (Fig. 332). Der hintere Rand des Nagels, die Nagelwurzel, steckt in einer ähnlichen, nur noch tieferen Rinne; hier findet das hauptsächlichste Wachstum des Nagels statt; diese Stelle heißt Matrix. Der vordere, freie Nagelrand überragt den Nagelsaum, einen schmalen, saumartigen Vorsprung am Vorderende des Nagelbettes.

Das Nagelbett besteht aus Korium und aus Epithel. Die viele elastische Fasern enthaltenden Bindegewebsbündel des Korium verlaufen teils parallel der Längsachse des Fingers, teils senkrecht vom Periost der Phalange zur Oberfläche. Die Oberfläche des Korium besitzt keine Papillen, sondern feine, longitudinal ziehende Leistchen. Dieselben beginnen niedrig an der Matrix, nehmen nach vorn an Höhe zu und enden plötzlich an der Stelle, wo der Nagel sich von seiner Unter-

lage abhebt. Das Epithel (Stratum germinativum des Nagels) ist ein mehrschichtiges Pflasterepithel, von gleichem Baue wie die Keimschicht der Epidermis. Es bedeckt die Leistchen, füllt die zwischen denselben befindlichen Furchen aus und ist gegen das Stratum corneum des Nagels scharf abgesetzt. Die Matrix besteht ebenfalls aus Korium und Epithel; das Korium ist durch hohe Papillen ausgezeichnet; das mehrschichtige Pflasterepithel ist sehr dick und ist hier vom Stratum corneum nicht scharf abgesetzt, sondern geht allmählich in dieses über. Hier ist

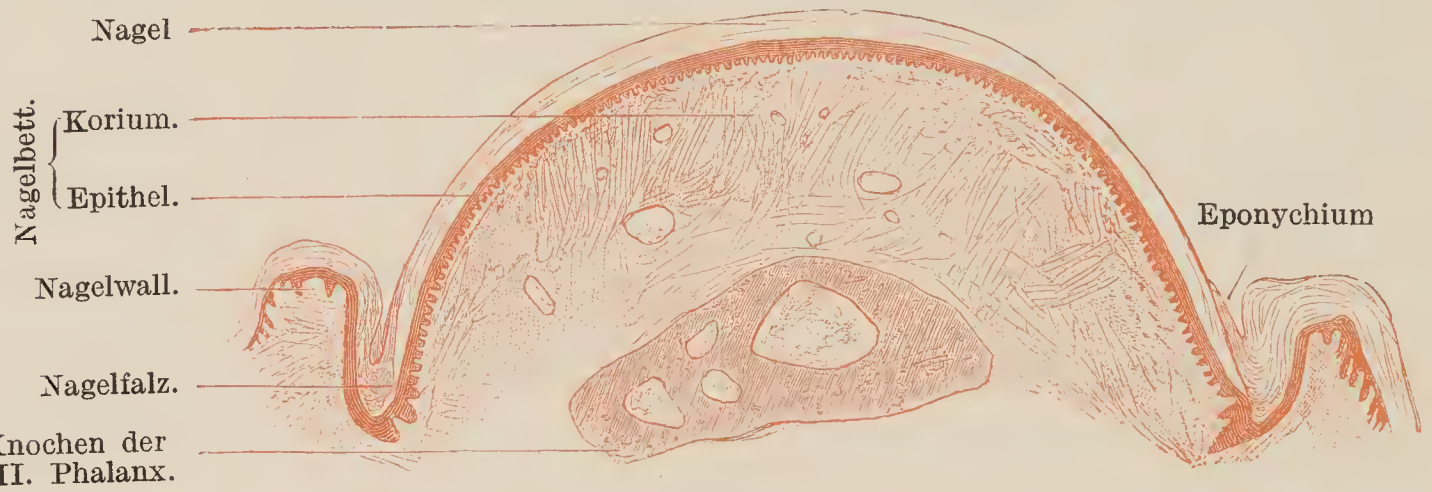

Fig. 332.
Dorsale Hälfte eines Querschnittes des dritten Fingergliedes eines Kindes. 15mal vergrößert. Die Leistchen des Nagelbettes sehen im Querschnitte wie Papillen aus. Technik Nr. 168, S. 451.

die Stelle, wo durch fortwährende Teilung der Epithelzellen das Material zum Wachstume des Nagels geliefert wird. Deswegen heißt das Epithel hier auch Keimschicht des Nagels. Die Ausdehnung der Matrix ist durch die mit unbewaffnetem Auge sichtbare Lunula, ein weißes, nach vorn konvexes Feld, gekennzeichnet; sie wird bedingt durch die dicke gleichmäßig ausgebreitete Keimschicht. Der Nagelwall zeigt den gewöhnlichen Bau der äußeren Haut. Das Stratum germinativum desselben geht allmählich in dieselbe Schicht des Nagelbettes über. Die Hornschicht des Nagelwalles reicht bis in den Nagelfalz und überzieht als „Eponychium“ noch einen kleinen Teil des Nagelrandes, hört aber bald sich verdünnend auf (Fig. 332).

Fig. 333.
Elemente des menschlichen Nagels. 240 mal vergrößert. Technik Nr. 169, S. 451.

Der Nagel selbst besteht aus verhornten Epidermisschüppchen, die sehr fest miteinander verbunden sind und sich von den Schüppchen des Stratum corneum der Epidermis dadurch unterscheiden, daß ihr Kern erkennbar bleibt (Fig. 333).

Haare und Haarbälge.

Die Haare sind biegsame, elastische Hornfäden, welche fast über die ganze Körperoberfläche verbreitet und im Bereich der Kopfhaut zu kleinen Gruppen vereint sind. Man nennt den frei über die Haut hervorragenden Teil des Haares Schaft, Scapus; der in die Haut schräg ein-

gesenkte Teil wird Haarwurzel, Radix pili, genannt; diese ist an ihrem unteren Ende zu einem hohlen Knopf, der Haarzwiebel, Bulbus pili, aufgetrieben, welcher von einer Koriumbildung, der Haarpapille, ausgefüllt wird (Fig. 334).

Jede Haarwurzel steckt in einer Modifikation der Haut, dem Haarbalge, an dessen Aufbau sich Korium und Epidermis beteiligen; die von

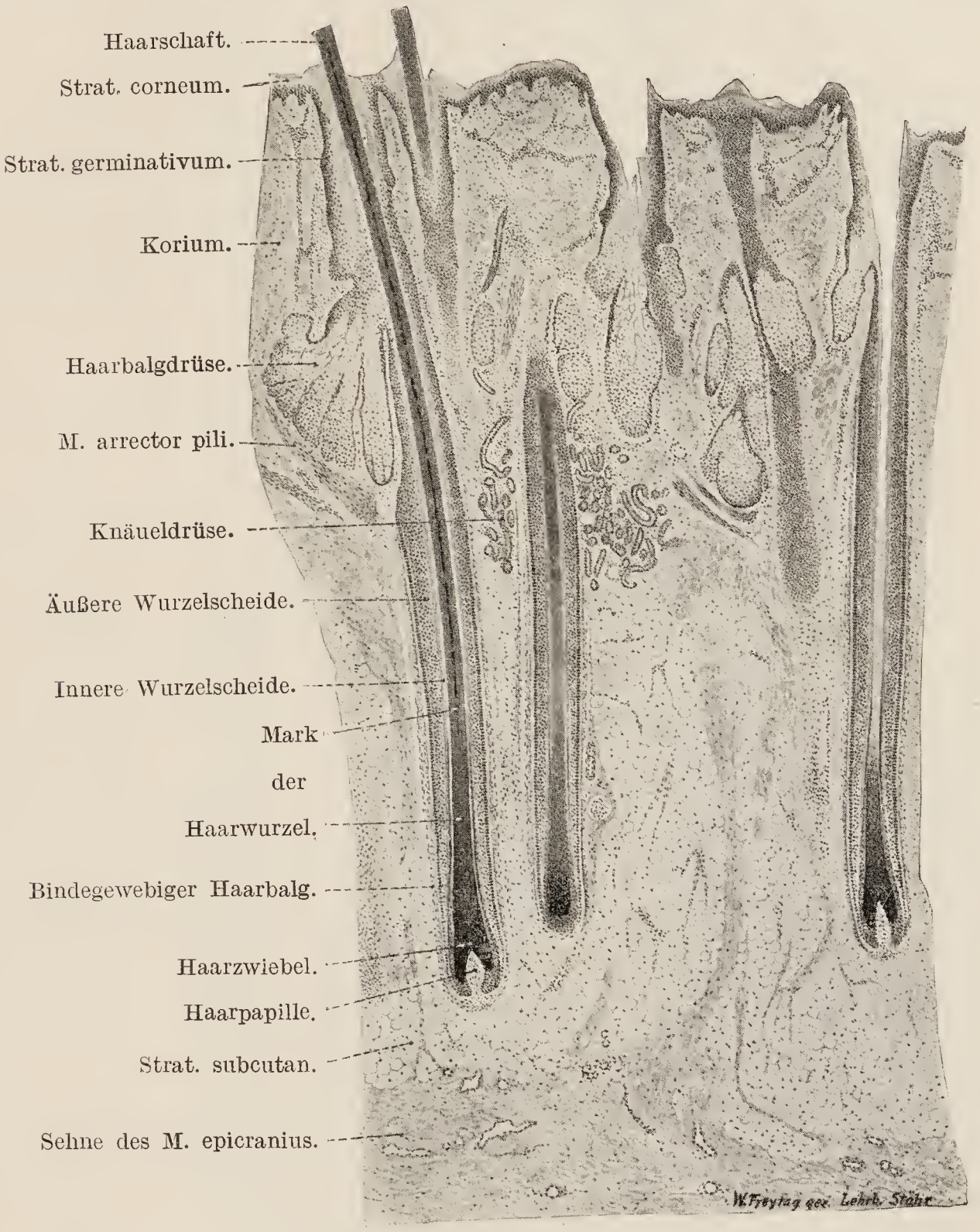

Fig. 334.
Aus einem dicken Durchschnitte der menschlichen Kopfhaut. 20 mal vergrößert. Technik Nr. 171, S. 451.

letzterer gelieferten Teile werden Wurzelscheiden genannt; was vom Korium abstammt, heißt bindegewebiger Haarbalg. In den Haarbalg münden seitlich oben zwei bis fünf Drüsen, die Haarbalgdrüsen, Glandulae sebaceae. Schräg von der Koriumoberfläche herabziehende, mit elastischen Ursprungssehnen versehene Bündel glatter Muskelfasern, M. arrector pili, setzen sich unterhalb einer Haarbalgdrüse an den bindegewebigen Haarbalg; die Insertionsstelle dieser Fasern findet sich

stets an der gegen die Tiefe des Korium gekehrten Seite (Fig. 334); ihre Kontraktion wird also eine Aufrichtung von Haarbalg und Haar zur Folge haben. Der M. arrector fehlt den Wollhaaren der Nase, Wangen, Lippen, ferner den Zilien und den Vibrissae.

Das Haar besteht ganz aus Epithelzellen, welche in drei scharf unterscheidbare Schichten geordnet sind:

1. das Oberhäutchen des Haares, Haarkutikula, welches die Oberfläche des Haares überzieht,

2. die Rindensubstanz, welche die Hauptmasse des Haares bildet,

3. die Marksubstanz, welche in der Achse des Haares gelegen ist.

Das Oberhäutchen besteht aus dachziegelförmig übereinander gelegenen, durchsichtigen Schüppchen: verhornten, kernlosen Epithelzellen. Die Rindensubstanz besteht am Haarschaft aus langgestreckten, verhornten, mit einem linienförmigen Kerne versehenen Epithelzellen, welche sehr innig miteinander verbunden sind; an der Haarwurzel werden die Zellen um so weicher und runder, ihr Kern wird um so rundlicher, je näher die Elemente sie der Haarzwiebel gelegen sind. Die Marksubstanz fehlt vielen Haaren; auch da, wo sie vorhanden ist (an dickeren Haaren), erstreckt sie sich nicht durch die ganze Länge des Haares. Sie besteht aus kubischen, Keratohyalin (S. 430) enthaltenden Epithelzellen, welche meist in doppelter Reihe nebeneinander gelegen sind und einen Kernrest enthalten. In den gefärbten Haaren findet sich Pigment, und zwar sowohl gelöst, als auch in Form von Körnchen, welche teils zwischen, teils in den Zellen der Rindensubstanz gelegen sind. Ferner enthält jedes Haar, das seine volle Entwicklung erreicht hat, kleinste Luftbläschen; sie liegen sowohl in der Rindensubstanz, als auch in der Marksubstanz, und zwar interzellulär.

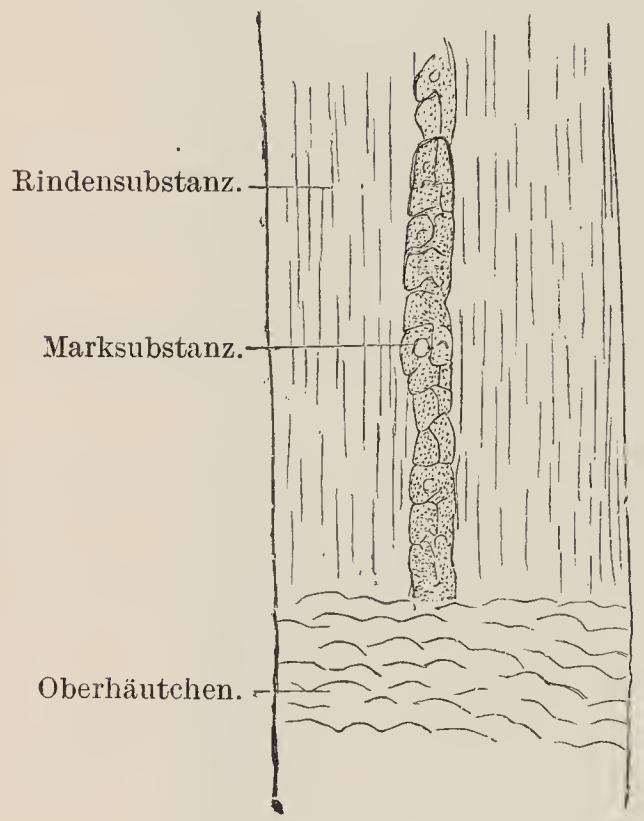

Fig. 335.
Stück eines weißen menschlichen Haares. 240 mal vergrößert. Technik Nr. 170, S. 451.

In schwarzen Haaren nimmt das Pigment den gesamten Querschnitt, also auch das Mark ein; die Altersbleichung beruht auf einer Vermehrung des Luftgehaltes.

Der Haarbalg feinerer (Woll-) Haare wird nur durch die epidermoidalen Wurzelscheiden gebildet, bei stärkeren Haaren dagegen beteiligt sich auch das Korium am Aufbau des Balges. Wir unterscheiden am Haarbalge stärkerer Haare folgende Schichten: Zu äußerst eine

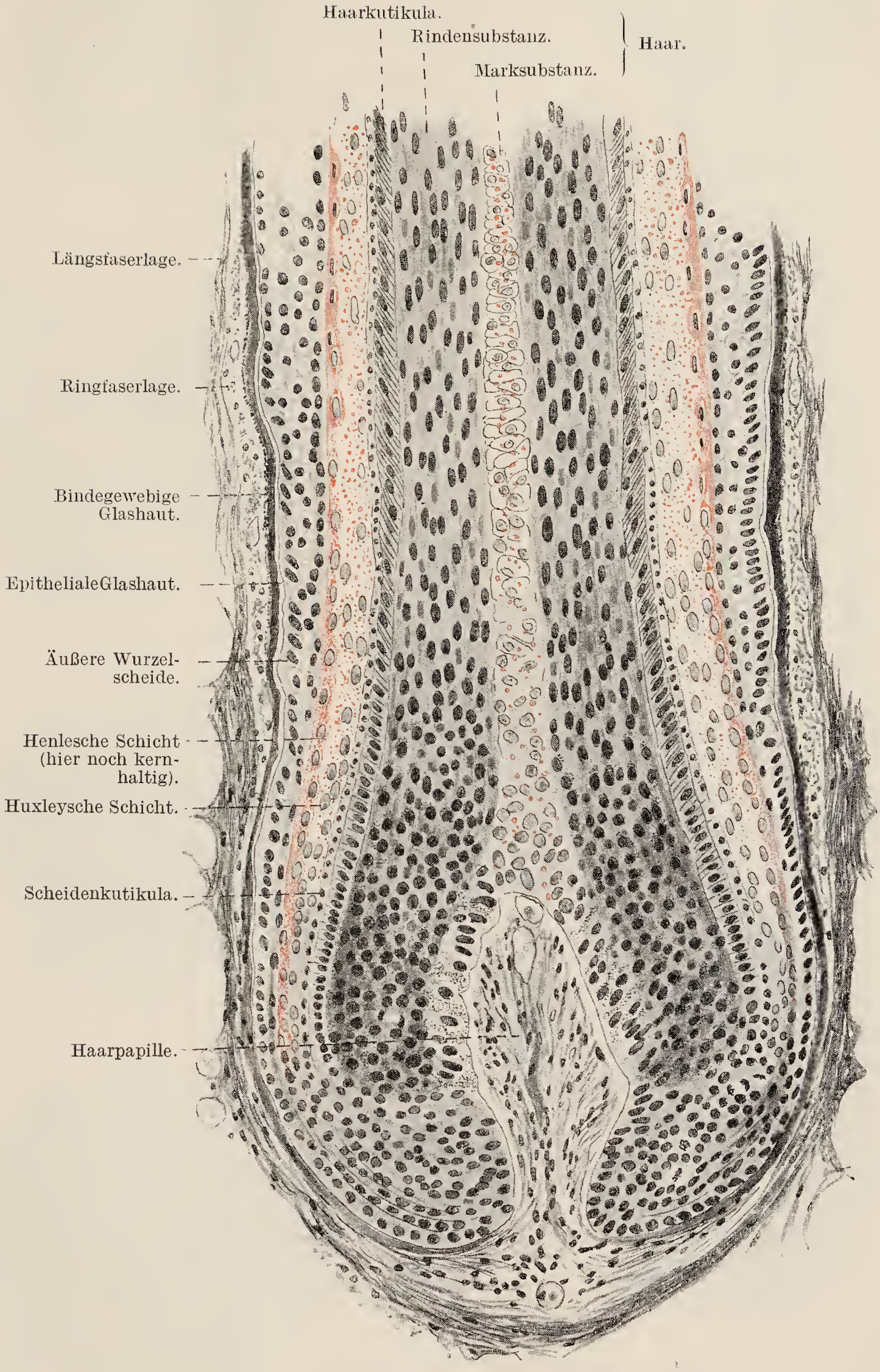

Fig. 336.

Längsschnitt des untersten Abschnittes einer Haarwurzel; die Keratohyalinkörnchen sind hier rot gefärbt. Man beachte, wie die Kerne der Henleschen Schicht nach aufwärts schrumpfen. Aus einem senkrechten Schnitte der menschlichen Kopfhaut. 200 mal vergrößert. Technik Nr. 171, S. 451.

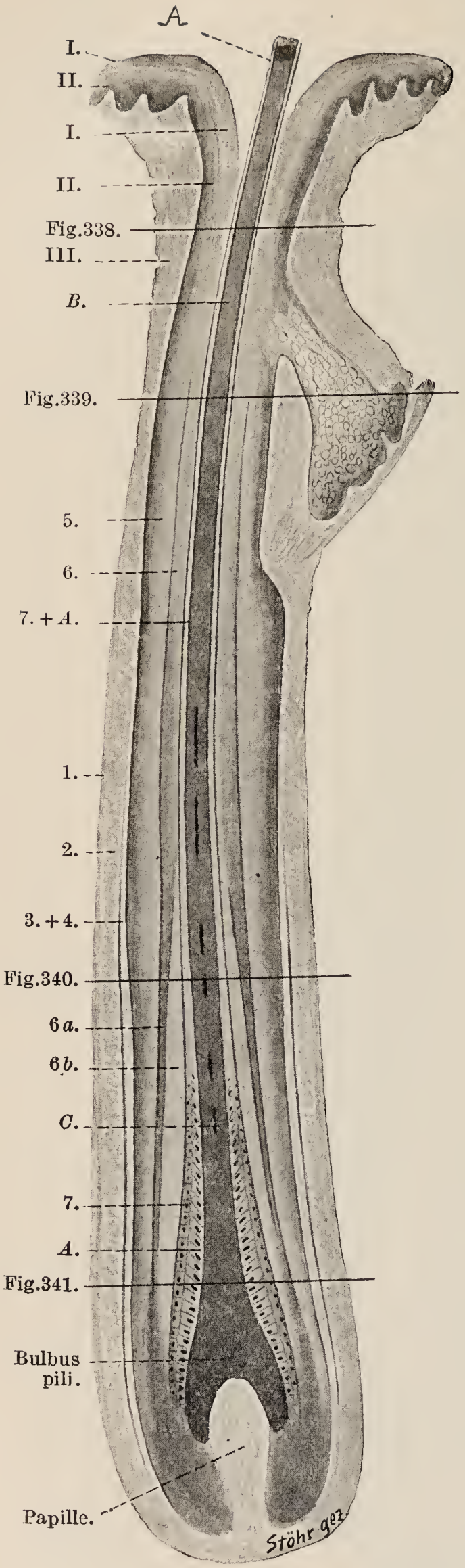

Fig. 337.

Schema eines Kopfhaares.

A. Haarkutikula. *B*. Rinde. *C*. Mark. I. Str. corn. II. Str. germinativ. III. Korium. 1. Längsfasersch. 2. Ringfasersch. 3. Bindegew. Glashaut. 4. Epith. Glashaut. 5. Äuß. Wurzelsch. 6. Inn. Wurzelsch. 6*a*. Henles Schicht. 6*b*. Huxleys Schicht. 7. Scheidenkutikula.

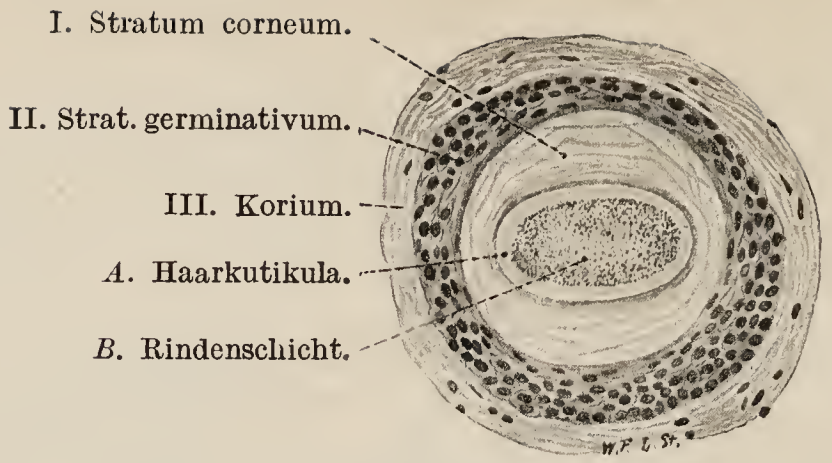

Fig. 338.

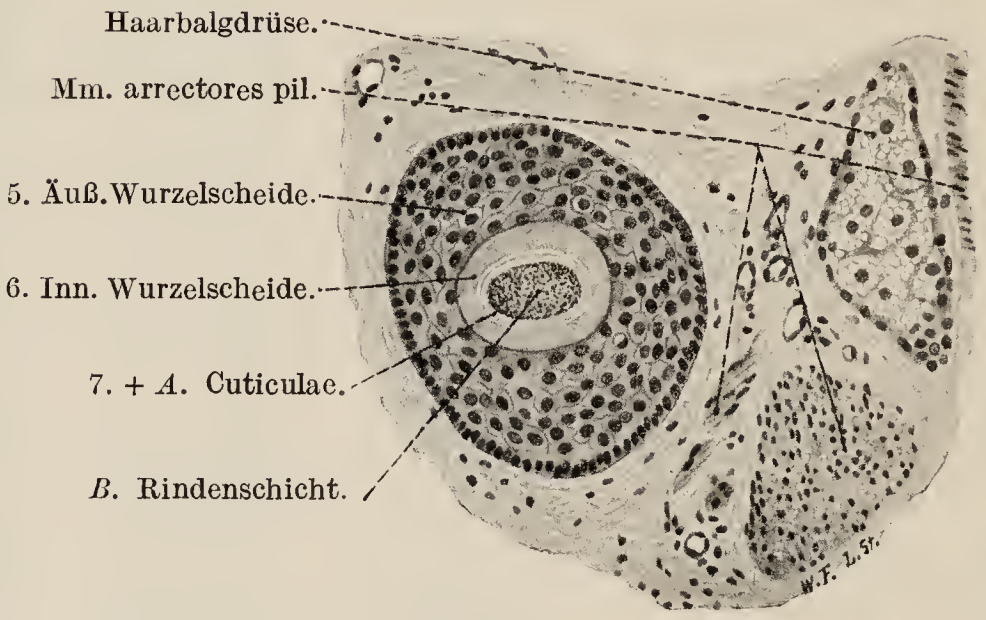

Fig. 339.

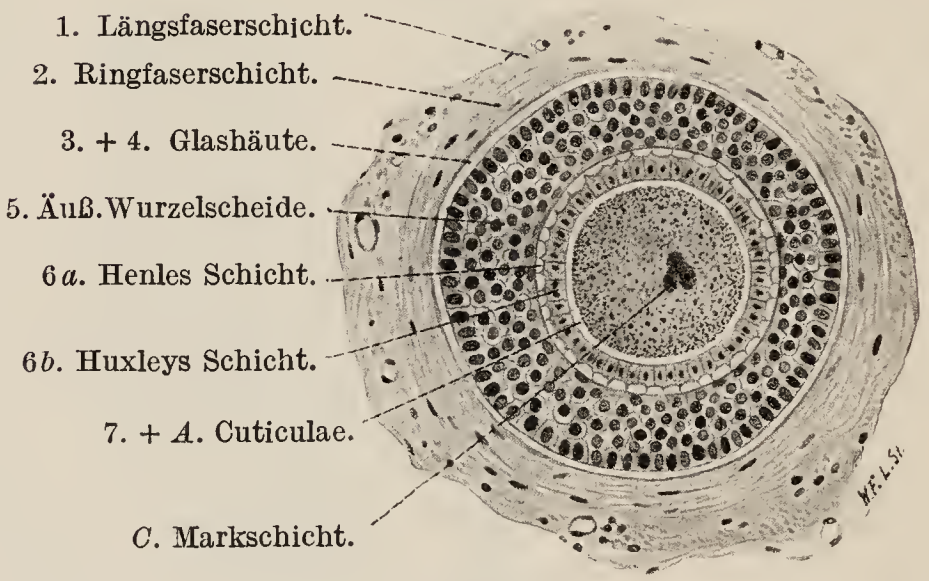

Fig. 340.

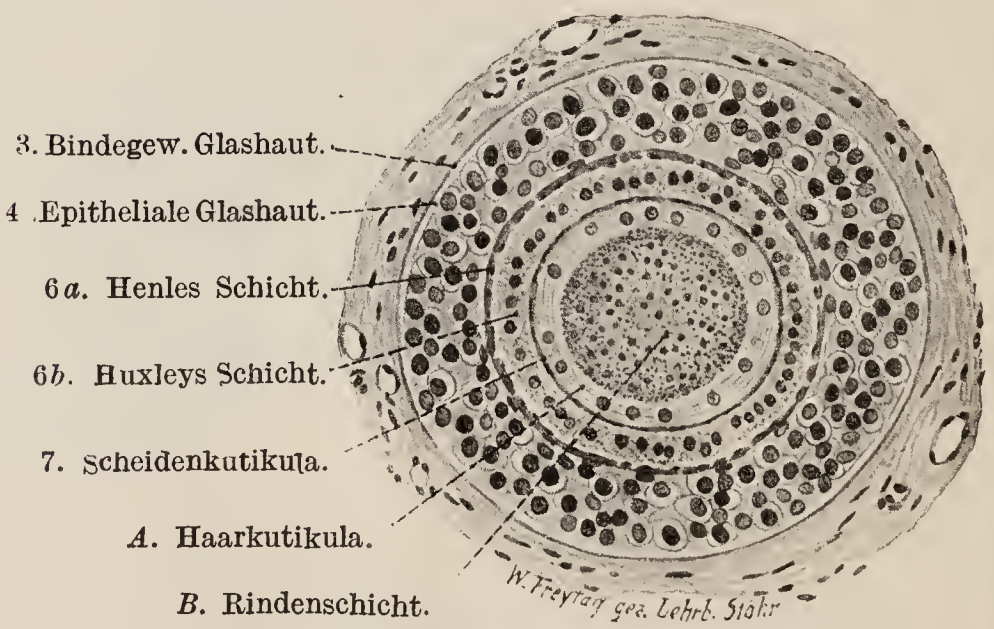

Fig. 341.

Vier Schnitte des Haares in verschiedenen Höhen. 160 mal vergrößert. Technik Nr. 171, S. 451.

gefäß- und nervenreiche, aus lockeren Bindegewebsbündeln gebildete Längsfaserlage die auch elastische Fasern enthält; darauf folgt eine dickere Lage ringförmig geordneter, feiner Bindegewebsbündel, die Ringfaserlage, welcher sich die Glashaut anschließt.

Diese Haut besteht aus zwei Schichten (Fig. 336), einer äußeren, bald deutlich längsfaserigen, bald homogenen Lage, welche bindegewebiger Abkunft ist und einer inneren, stets homogenen, mit feinen Poren versehenen Lage, die vom Epithel der äußeren Wurzelscheide ausgeschieden wurde. Oft sind beide Schichten zu einer glashellen Membran vereint.

Der somit aus Längs- und Ringfaserlage und äußerer Glashaut bestehende, bindegewebige Haarbalg ist in voller Ausbildung nur in der unteren Hälfte des ganzen Haarbalges zu sehen. Nach innen von der inneren Glashaut liegt die äußere Wurzelscheide, welche als Fortsetzung der Keimschicht der Epidermis aus geschichtetem Pflasterepithel besteht; einwärts von dieser liegen Fortsetzungen des Stratum granulosum und Stratum corneum, welch letzteres bis zur Mündung der Talgdrüsen reicht, während das Stratum granulosum sich noch etwas abwärts erstreckt: dicht darunter (papillenwärts) beginnt ohne Übergang die innere Wurzelscheide, welche sich in dem unteren Teile des Haarbalges in zwei scharf getrennte Schichten differenziert.

Die äußere derselben, die Henlesche Schicht, besteht aus einer einfachen oder doppelten Lage kernloser Epithelzellen (hier und da ist ein atrophischer Kern vorhanden), während die innere, die Huxleysche Schicht, sich aus einer einfachen Lage kernhaltiger Zellen aufbaut. Die Innenfläche dieser Schicht endlich wird von einem Häutchen, der Scheidenkutikula, überzogen, welches einen ähnlichen Bau wie die Haarkutikula zeigt. Schon in der Höhe der Papille treten in den Zellen der Henleschen Schicht, etwas weiter oben auch in denen der Huxleyschen Schicht Keratohyalinkörnchen auf (Fig. 336), die bald weiter oben verschwinden; von da aufwärts sind die Elemente der inneren Wurzelscheide verhornt.

Gegen den Grund des Haarbalges verschmälert sich die äußere Wurzelscheide und hört am Halse der Papille auf; ihre Elemente sind dort stark in die Quere gezogen und sehen auf tangentialen Längsschnitten der Wurzelscheide wie kurze, zirkuläre, glatte Muskelfasern aus. Die Elemente der inneren Wurzelscheide und der Cuticulae werden alle zu kernhaltigen Zellen, die sich als getrennte Schichten noch bis nahe an den Hals der Papille unterscheiden lassen; erst dort verlieren sie ihre scharfe Abgrenzung, sind jedoch von den Zellen des Bulbus pili durch die Pigmentierung letzterer zu unterscheiden (Fig. 336). Auch die Haarpapille ist von einer dünnen, aber deutlich doppelt konturierten Fortsetzung der bindegewebigen Glashaut überzogen.

Entwicklung der Haare.

Die erste Anlage des Haares tritt Ende des dritten Embryonalmonats auf, und zwar zuerst nur in Form einer Epidermisverdickung, welche durch Verlängerung der tiefst gelegenen und Vermehrung der mittleren Zellen

der Epidermis bedingt wird (Fig. 342). Dieser „Haarkeim“ wächst, sich verlängernd (Fig. 343), in das Korium hinab und wird dadurch zu einem soliden epithelialen Zapfen, dem „Haarzapfen“, an dessen stumpfem Ende eine dichtere Anhäufung von Bindegewebszellen, die Anlage der Haarpapille sich entwickelt hat (Fig. 344); eine zweite, an der abwärts gekehrten Seite des Haarzapfens auftretende Ansammlung von zelligen Elementen des Korium ist die Anlage des Muscul. arrector (Fig. 345).

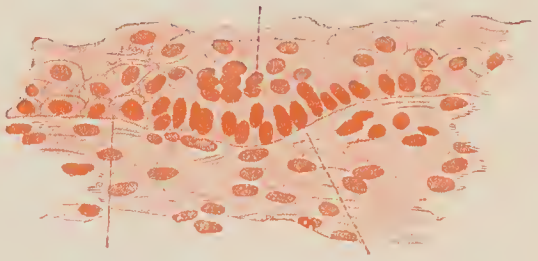

Fig. 342. (Bauch.)

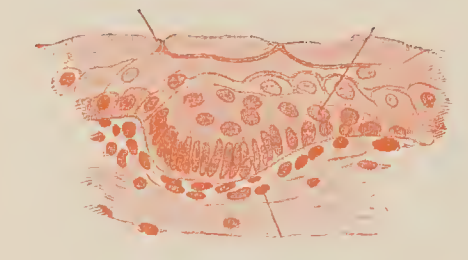

Fig. 343. (Rücken.)

Das untere Ende des Haarzapfens umwächst die Papille, die ganze Anlage wird damit zum Bulbuszapfen, der zwei Ausbuchtungen treibt, eine obere, die künftige Haarbalgdrüse und eine untere, das künftige Haarbeet (Fig. 346).

Die der Papille zunächst liegenden Epithelzellen des Bulbuszapfens entwickeln sich zum Haarkegel (Fig. 347), während die übrigen Epithel-

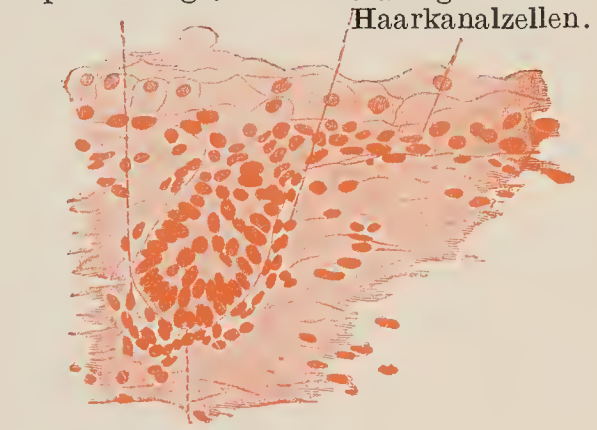

Fig. 344. (Rücken.)

Fig. 345. (Oberschenkel.)

Fig. 342—345. Senkrechte Schnitte der Haut eines 5 monatigen menschl. Fetus. 200 mal vergrößert. Technik Nr. 172, S. 451.

zellen zur äußeren Wurzelscheide werden. Der Haarkegel wächst in die Länge, seine peripherischen Zellen werden zur inneren Wurzelscheide (Fig. 348), seine axialen Zellen werden zum Haar, die zwischen beiden liegenden Epithelzellen liefern die Scheiden- und Haarkutikula. In diesem Stadium wird das Haar vollkommen, auch an seiner Spitze, von der von oben nach unten allmählich verhornenden inneren Wurzelscheide eingeschlossen: Stadium des Scheidenhaares (Fig. 348).

Unterdessen verhornen auch die axialen, im oberen Abschnitt des Haarzapfens befindlichen Zellen, zerfallen und lassen so einen horizontal in der Epidermis liegenden, gegen die freie Oberfläche geschlossenen

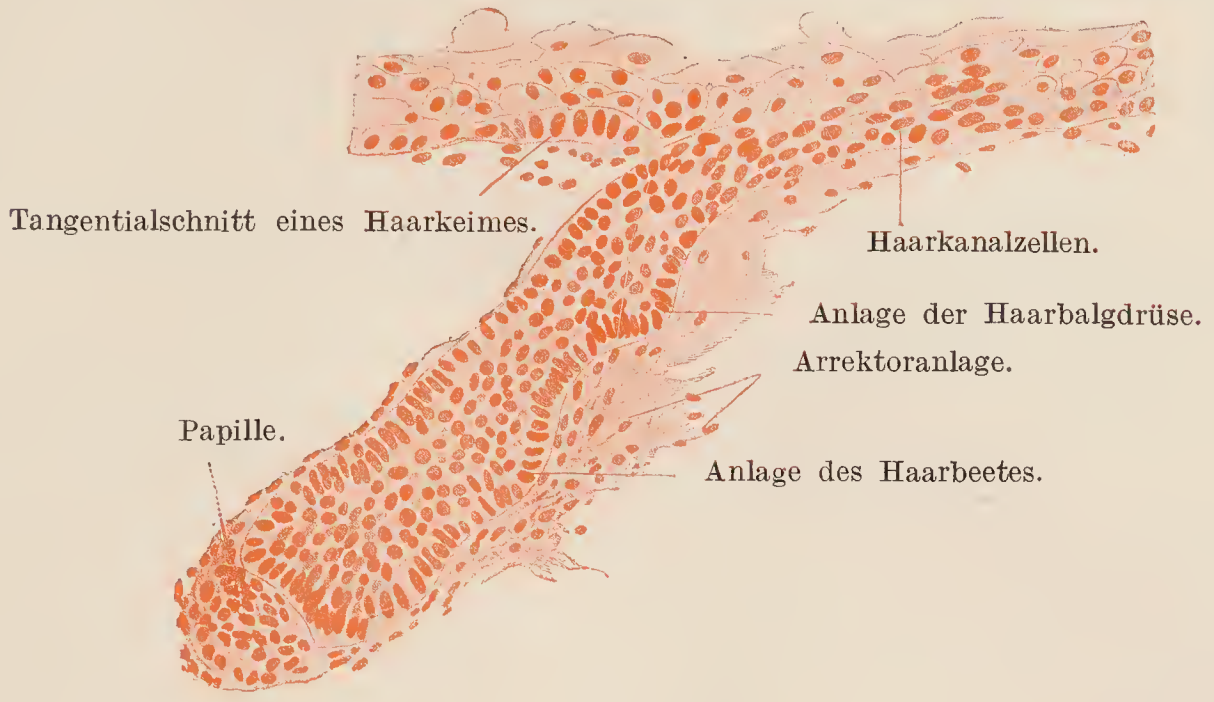

Fig. 346.
Übergang des Haarzapfens in den Bulbuszapfen (Gesäß).

Fig. 347.
Bulbuszapfen (Nasenrücken).

Fig. 348.
Scheidenhaar (Rücken).

Fig. 346—348. Senkrechte Schnitte der Haut eines 5 monatigen menschlichen Fetus. 200 mal vergrößert. Technik Nr. 172, S. 451.

Kanal, den Haarkanal (Fig. 350), entstehen, in welchem die innere Wurzelscheide allmählich heraufrückt und dann dort zerfällt, so daß die nun gleichfalls verhornte Haarspitze frei aus der inneren Wurzelscheide herausragt. Dann erfolgt der Durchbruch des Haares, indem der Haar-

Fig. 349.

Aus einem senkrechten Schnitt der Stirnhaut eines 5 monatigen menschlichen Fetus. 200 mal vergrößert. Differenzierung der Scheiden des Haares. Über der Stelle, wo die äußere Wurzelscheide tangential getroffen ist, sieht man das zerfallende Ende der inneren Wurzelscheide in den nur zum kleinen Teil vom Schnitt getroffenen Haarkanal hineinragen. Technik Nr. 172, S. 451.

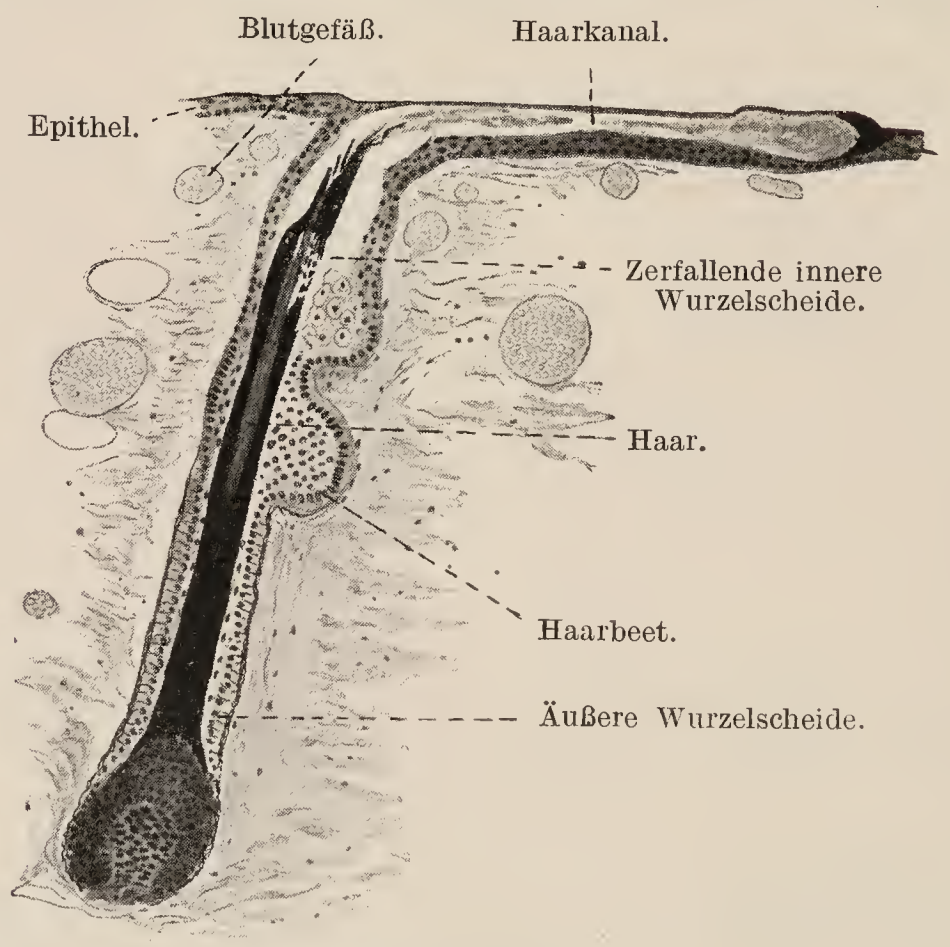

Fig. 350.

Aus einem senkrechten Schnitt der Rückenhaut eines $5^1/_2$ monatigen menschlichen Fetus. 120 mal vergrößert. Die Färbung mit Eisenhämatoxylin hat die verhornenden Teile so stark geschwärzt, daß ihre Details unsichtbar sind. Technik Nr. 172, S. 451.

kanal sich an der freien Oberfläche öffnet; die innere Wurzelscheide reicht dann nur mehr bis zur Haarbalgdrüsenmündung herauf. Aus der binde-

gewebigen Hülle des Bulbuszapfens sind unterdessen äußere Glashaut, Ring- und Längsfaserlage geworden, während die innere Glashaut etwas später von den basalen Teilen der peripherischen Zellen der äußeren Wurzelscheide ausgeschieden wird. So besitzt das eben durchgebrochene Haar alle Teile des fertigen Haares.

Auch nach der Geburt bis in das spätere Alter können Haare in der beschriebenen Weise entstehen.

Wachstum der Haare und der Wurzelscheiden.

Das Wachtum des Haares, der Scheidenkutikula und der inneren Wurzelscheide vollzieht sich durch fortgesetzte mitotische Teilung der am Bulbus pili befindlichen Epithelzellen, der Matrixzellen, die verhornend sich den früher verhornten Zellen von unten her anfügen. Somit ist die Spitze der älteste, der unmittelbar über dem Bulbus liegende Abschnitt der jüngste Haarteil. Die äußere Wurzelscheide dagegen wächst in radiärer Richtung von der Innenfläche der Glashaut gegen die Achse des Haares.

Haarwechsel.

Kurz vor und nach der Geburt vollzieht sich ein totaler Haarwechsel; aber auch beim erwachsenen Menschen findet ein beständiger, nicht periodischer Ersatz für die ausfallenden Kopf- und Barthaare statt. Dieser Prozeß beginnt mit einer Verdickung der Glashaut und der Ringfaserschicht, während die Matrixzellen die Produktion (zuerst) der inneren Wurzelscheide, (dann) der Cuticulae und des Haares einstellen. Der hohle Bulbus verhornt und wird zu einem soliden Kolben, aus der Hohlwurzel ist damit eine Vollwurzel, aus dem Bulbushaar ein „Kolbenhaar“ geworden.

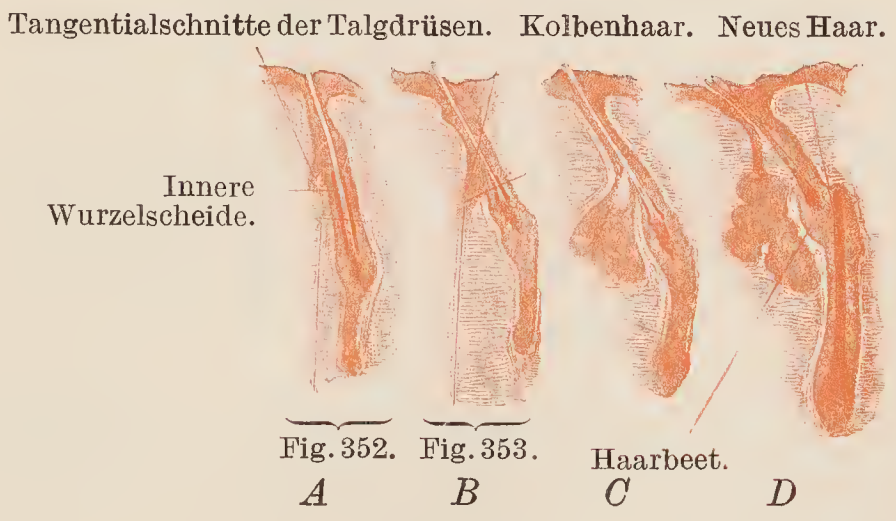

Fig. 351.

Aus einem Schnitte durch den Nasenrücken eines $7\,^1/_2$ monatigen menschl. Fetus. 50 mal vergr. Vier Stadien des Haarwechsels. In *A* ist die innere Wurzelscheide noch in beträchtlicher Länge vorhanden, in *B*, *C*, *D* geht sie allmählich verloren. × Haarkegel des neuen Haares. Technik Nr. 173, S. 451.

Die Matrixzellen vermehren sich, ohne zu Haar- oder Scheidenelementen zu werden, innere Wurzelscheide und Kolbenhaar bilden sich von unten nach oben immer mehr zurück bis zur Höhe unter der Mündung der Talgdrüsen: an dieser Stelle, dem Haarbeet (Fig. 351 *D*), bleibt das nun gänzlich verhornte Kolbenhaar längere Zeit stehen und fällt später aus. Die durch das Zugrundegehen des Haares leer gewordene,

äußere Wurzelscheide, der „Epithelstrang“, hat sich dabei verkürzt (Fig. 351 *B*) und zieht die atrophisch gewordene, in ihrer Gestalt veränderte Haarpapille mit in die Höhe, während die Schichten des bindegewebigen Haarbalges zurückbleiben und den „Haarstengel“ bilden (Fig. 353). Nach einiger Zeit folgt eine von den Zylinderzellen des Haarbeetes ausgehende Regeneration der Elemente des Epithelstranges, die sich bis auf die alte Papille herab erstreckt. Auf dieser produzieren neue Matrixzellen nach dem oben für die erste Haarentwicklung beschriebenen Modus ein junges Haar (Fig. 351 *C*), das allmählich zur Ausbildung der

Fig. 352.

Stück der Fig. 351 *A*. 200 mal vergrößert.

Fig. 353.

Stück der Fig. 351 *B*. 200 mal vergrößert. Der Epithelstrang ist nur scheinbar länger als derjenige der Fig. 352, weil das Haar in größerer Länge zugrunde gegangen ist (vgl. Fig. 351 *B*).

alten Papillenform in die ursprüngliche Tiefe rückt, mit seiner Spitze aber sich neben dem Kolbenhaar, das später samt den ihm anliegenden Zellen des Haarbeetes ausfällt, in die Höhe schiebt (Fig. 351 *D*).

Drüsen der Haut.

Die Haarbalgdrüsen (Talgdrüsen, Glandul. sebaceae) sind entweder unverästelte oder verästelte alveoläre Einzeldrüsen. Wir unterscheiden einen kurzen Ausführungsgang (Fig. 354 *A a*) und den von einer verschieden großen Anzahl von Säckchen (*t*) gebildeten Drüsenkörper. Der Ausführungsgang wird von einer Fortsetzung der äußeren Wurzelscheide, also von geschichtetem Plattenepithel ausgekleidet, welches

unter allmählicher Verminderung seiner Lagen in das Drüsenepithel übergeht. Dieses besteht zu äußerst aus niedrigen, kubischen Zellen; nach innen davon liegen größere, rundliche Zellen in allen Stadien der Verfettung; dabei geht ihr Kern zugrunde (Fig. 354 *B*). Die völlig verfetteten Zellen werden zum Sekret, dem Hauttalg (Sebum), einem im Leben halbflüssigen Stoff, der aus Fett und zerfallenen Zellen besteht. Während die Talgdrüsen der gröberen Haare als Anhänge der Haarbälge auftreten (Fig. 334), waltet bei den Wollhaaren das umgekehrte Verhältnis, indem nämlich die Wollhaarbälge wie Anhänge der mächtig entwickelten Talgdrüsen erscheinen (Fig. 354 *A*). Mit den Haaren sind die Talgdrüsen über den ganzen Körper verbreitet und fehlen nur, wie jene, am Handteller und an der Fußsohle. Indessen gibt es auch Talgdrüsen,

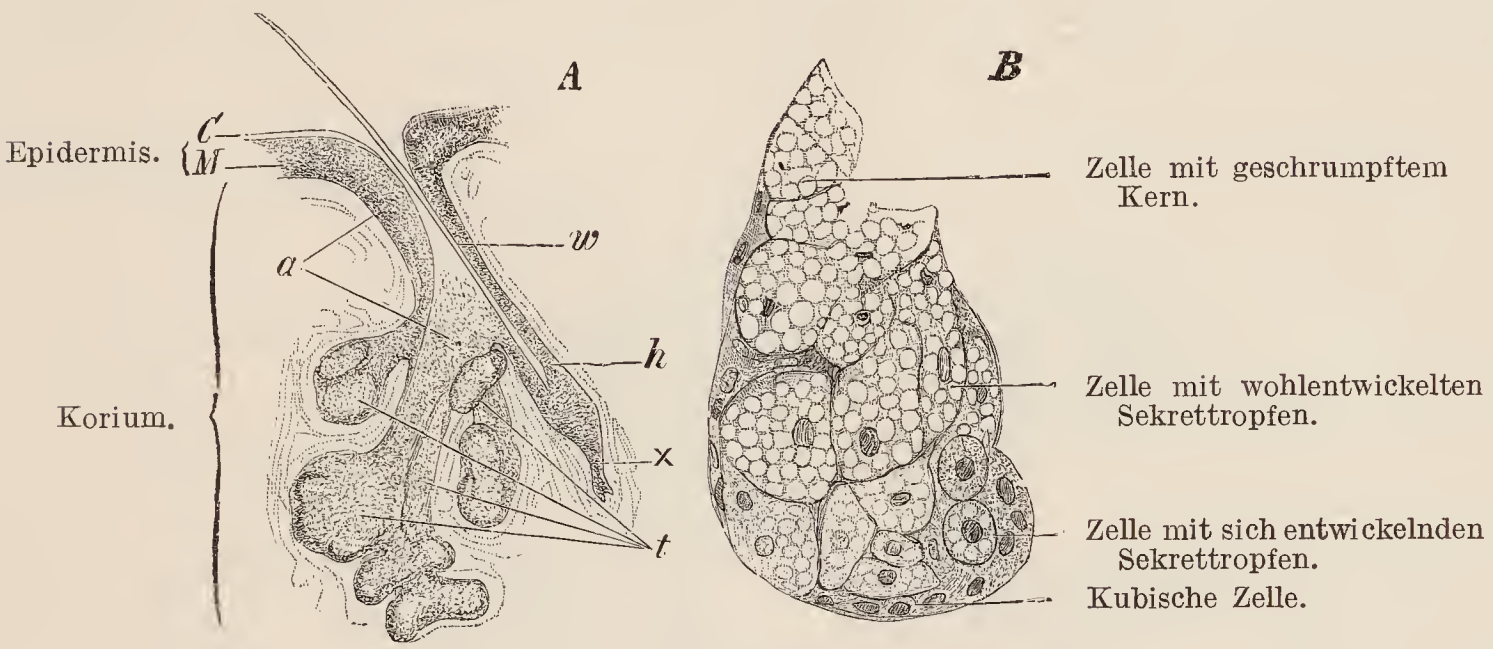

Fig. 354.

A Aus einem vertikalen Schnitte durch den Nasenflügel eines Kindes. 40 mal vergrößert. *C* Stratum corneum. M Stratum germinativum, *t* aus 4 Säckchen bestehende Talgdrüse, *a* Ausführungsgang derselben, *w* Wollhaar im Ausfallen begriffen, *h* Haarbalg desselben, an der Basis zur Bildung eines neuen Haares ansetzend ×.

B Aus einem vertikalen Schnitte der Nasenflügelhaut eines neugeborenen Kindes. 240 mal vergrößert. Säckchen einer Talgdrüse, Drüsenzellen in verschiedenen Stadien der Sekretbildung enthaltend. Technik Nr. 174, S. 451.

die mit keinem Haarbalge verbunden sind, z. B. am roten Lippenrande, an den Labia minora, an Glans und Praeputium penis, an welch letzterem Orte sie unter dem Namen der Glandulae praeputiales bekannt sind.

Dieselben können oft gänzlich fehlen; ihre Benennung als „Tysonsche Drüsen“ ist nicht berechtigt, weil Tyson damit regelmäßig vorhandene Einsenkungen des Oberflächenepithels, Krypten, bezeichnet, die, $^1/_2$—1 cm lang, meist in der Form einer flachen Tasche in der Nähe des Frenulum praeputii vorkommen. An Glans und Praeputium clitoridis fehlen sowohl Präputialdrüsen, wie Krypten. Bei Feten ist die Innenfläche des Präputium und die Oberfläche der Glans durch eine solide Epithelmasse verbunden, die sich oft erst nach der Geburt unter Bildung konzentrisch geschichteter Epithelperlen löst.

Die Talgdrüsen sind stets in den oberflächlichen Schichten des Korium, im Stratum papillare, gelegen. Ihre Größe schwankt von 0,2 mm bis zu 2,2 mm; letztere finden sich in der Haut der Nase, wo ihre Ausführungsgänge schon mit unbewaffnetem Auge sichtbar sind.

Die Knäuel-(Schweiß-)drüsen (Glandul. sudoriparae) sind lange, unverästelte Röhren, die an ihrem unteren Ende zu einem rundlichen Knäuel von 0,3—7 mm (in der Achselhöhle) Durchmesser zusammengeballt sind. Wir unterscheiden den Ausführungsgang (Fig. 329) vom Knäuel. Der Ausführungsgang verläuft gerade oder geschlängelt durch das Korium, tritt zwischen zwei Papillen in die Epidermis, in welcher er bei dickem Stratum corneum spiralig gewunden ist, und mündet mit einem rundlichen, mit unbewaffnetem Auge eben noch sichtbaren Lumen, der Schweißpore, auf die Hautoberfläche. Die Wandung des Ausführungsganges besteht aus einer mehrfachen Schicht kubischer mit einer Kutikula versehener Zellen, die nach außen von einer feinen Membrana propria und von längsverlaufenden Bindegewebsbündeln überzogen werden. Der Knäuel ist ein einziges, nur an zirkumanalen und axillaren Schweißdrüsen gelegentlich verästeltes, vielfach gewundenes Rohr, dessen

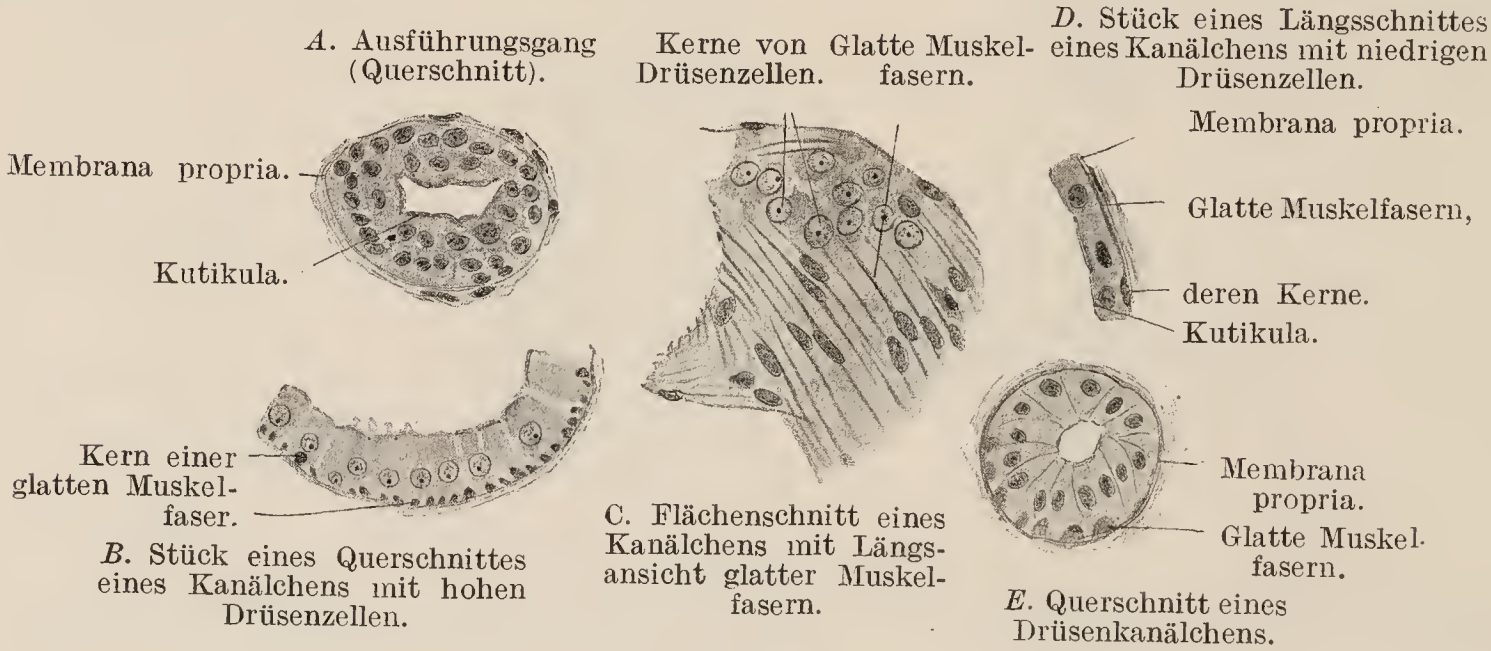

Fig. 355.

Knäueldrüsenstücke. Aus einem Schnitte durch die Haut *A B C D* der Achselhöhle, *E* der Fingerbeere eines 23jährigen Mannes. 230mal vergrößert. *E* ist kein reiner Querschnitt, der obere Teil ist, wie die runde Form zweier Kerne zeigt, schräg getroffen. Technik wie Nr. 171, S. 451.

Wand von einer etwas stärkeren Membrana propria, von längsverlaufenden, glatten Muskelfasern und von einer einfachen Lage von Drüsenzellen gebildet wird.

Die nie in geschlossener Lage sich findenden Muskelfasern sind die Fortsetzung der tiefen Zellenschicht des Ausführungsganges, also ektodermaler Abkunft. Sie kommen reichlicher an den größeren Knäueldrüsen vor.

Die Drüsenzellen sind nach dem Grade ihrer Sekretfüllung niedrig kubisch bis hoch zylindrisch, ihre freie Oberfläche ist mit einem schmalen Saum versehen; die sekretgefüllten Zellen enthalten Körnchen verschiedener Natur (Sekretvorstufen und Fett-, auch zuweilen Pigmentkörnchen), auch binnen- und zwischenzellige Sekretkanälchen finden sich hier. Das Sekret ist gewöhnlich eine fettige, zum Einölen der Haut bestimmte Flüssigkeit; nur unter dem Einflusse veränderter Innervation kommt es in den Knäueldrüsen zur Absonderung jener wässerigen Flüssigkeit, die wir Schweiß

nennen; eine Zerstörung der Drüsenzellen findet weder bei dem einen, noch bei dem anderen Sekretionsmodus statt. Die Knäueldrüsen sind über die ganze Oberfläche der Haut verbreitet und fehlen nur an der Glans penis und an der Innenfläche der Vorhaut. Am reichlichsten sind sie an Handteller und Fußsohle zu finden.

Die Blutgefäße, Lymphgefäße und Nerven der Haut.

Die Arterien der Haut entspringen aus einem über den Faszien gelegenen Netze und ziehen, sich verästelnd, gegen die Oberfläche der Haut empor. Diese Verästlungen anastomosieren miteinander und mit solchen

Fig. 356.

Stück einss senkrechten Schnittes der injizierten Haut der menschlichen Fußsohle. 16 mal vergrößert. Technik Nr. 175, S. 452. Die größeren Venen sind nicht ganz mit Injektionsmasse gefüllt.

benachbarter Arterien und bilden so ein in der unteren Schicht der Lederhaut gelegenes Flächennetz, das kutane Netz. Die zur Haut führenden Arterien sind also keine Endarterien (s. S. 337). Von diesem Netz aus werden zwei Kapillargebiete versorgt; das tiefere ist für das Fettgewebe bestimmt (Fig. 356), das oberflächlichere tritt in Form von korbartig die Knäueldrüsen umspinnenden Geflechten auf. Aus dem kutanen

Netze steigen Zweige auf, die im oberen Drittel des Korium anastomosierend ein zweites Flächennetz darstellen, das subpapilläre Netz; aus diesem entspringen feinste Zweige, welche eine kurze Strecke in der Richtung der Papillarreihen verlaufen und Ästchen in diese schicken. Diese kleinsten Zweige anastomosieren nicht miteinander, sind also Endarterien. Aus dem subpapillären Netz gehen auch die für Haarbälge und Talgdrüsen bestimmten Ästchen hervor. Das aus den kapillaren Gefäßen der Papillen, der Haarbälge und der Talgdrüsen zurückkehrende Blut wird von Venen aufgenommen, die ein dicht unter den Papillen gelegenes Flächennetz bilden und nach abwärts zuweilen mit einem zweiten, dem ersten ganz nahe gelegenen Flächennetze verbunden sind. Von da führen neben den Arterien herabsteigende Venenstämmchen zu einem dritten, in der unteren Koriumhälfte gelegenen Netze, welches nicht so flächenhaft ausgebreitet ist, wie seine Vorgänger. Dieses Netz nimmt die von den Schweißdrüsen und dann die von den Fettläppchen herkommenden Venen auf. Bemerkenswert ist noch, daß von den Venen der Schweißdrüsen ein oder zwei Äste längs des Ausführungsganges zum venösen Netze des Stratum papillare ziehen, und daß die Haarpapille ein selbständiges arterielles Ästchen erhält. Von dem dritten Venennetze führen stärkere Venen bis zur unteren Hautgrenze, wo sich ein viertes, der Fläche nach ausgebreitetes, „subkutanes" Venennetz findet, aus dem größere Stämmchen in das subkutane Gewebe selbst abbiegen, die sich dann zu den großen, zum Teil mit besonderen Namen versehenen, subkutanen Venen verbinden.

Die Lymphgefäße bilden zwei kapillare Flächennetze, von denen das aus feineren Röhrchen und engeren Maschen bestehende in dem Stratum papillare corii unterhalb des Blutgefäßnetzes liegt, das andere, weitmaschigere im Stratum subcutaneum seinen Sitz hat. Auch in der Umgebung der Haarbälge, der Talg- und der Knäueldrüsen befinden sich besondere Lymphkapillarnetze.

Die (an der Handfläche und an der Fußsohle sehr reichlich vorhandenen) markhaltigen Nerven bilden im tiefsten Abschnitt des Stratum subcutaneum ein weitmaschiges Geflecht. Seine nach oben abgehenden Äste bilden weitere Geflechte, deren oberflächlichstes, in der Nähe der Papillenbasen gelegenes, in Faserbündel und einzelne Fasern zerfällt, die zu allen Papillen und Leistchen aufsteigen. Von allen Geflechten werden marklose Fasern zu den Blutgefäßen und den Knäueldrüsen, und markhaltige Fasern zu den verschiedenen Endapparaten und zur freien (marklosen) Endigung (S. 263) abgegeben. Auch an die Haare treten markhaltige Nervenfasern, welche bis unterhalb der Einmündungsstelle der Haarbalgdrüsen verlaufen; hier teilen sie sich, verlieren ihr Mark und enden als nackte, meist längsverlaufende Achsenzylinder mit löffelförmiger Verbreiterung auf der Glashaut (epilemmale Nervenendigung);

bei den Tasthaaren (Sinushaaren) der Tiere entspringen von diesen Nerven feine Zweige, welche durch die Glashaut des Haarbalges bis in die äußere Wurzelscheide treten und dort in Tastmenisken enden (S. 264). Die Haarpapille besitzt keine Nerven. Das Korium des Nagelbettes ist außerordentlich reich an markhaltigen Nervenfasern, deren marklose Endverästlungen in den tieferen Lagen in Golgi-Mazzonischen Körperchen (S. 266) und knäuelförmig zusammengeballten Geflechten, in den oberflächlichen, unter den Leistchen gelegenen Schichten ebenfalls in Knäueln oder in Netzen und Fadenschlingen enden. Andere Nervenendapparate, z. B. Lamellenkörperchen, Tastzellen und Tastkörperchen fehlen im Nagelbett. Die Nerven der Knäueldrüsen verhalten sich ähnlich denen der Mundhöhlendrüsen (S. 301).

Besondere Sinnesorgane sind die von Pinkus entdeckten Haarscheiben, kleine, rundliche, mit unbewaffnetem Auge beim lebenden Mensehen eben sichtbare Gebilde, die sich stets in nächster Nähe der Haare befinden und reich an Nerven sind. Sie sind auf mikroskopischen Einzelschnitten weniger leicht als auf Modellen nach Schnittserien zu studieren.

Anhang.

Milchdrüsen.

Die Milchdrüsen, ein Konvolut tubulo-alveolärer zusammengesetzter Drüsen, bestehen bei Kindern beiderlei Geschlechts vorzugsweise aus Bindegewebe, welches die verästelten, an ihren Enden kolbig angeschwollenen Drüsenausführungsgänge einschließt. Endstücke fehlen. Ebenso verhält sich die Brustdrüse des erwachsenen Mannes.

Beim erwachsenen Weibe sind die Milchdrüsen bis zum Eintritte der Schwangerschaft scheibenförmige Körper, die vorwiegend aus Bindegewebe und aus den Drüsenausführungsgängen bestehen. Endstücke sind nur in beschränkter Anzahl an den feinsten Enden der Ausführungsgänge vorhanden.

Zur Zeit der Schwangerschaft und des Stillens bestehen die Milchdrüsen aus 15—20 Drüsen, welche durch lockeres, fettzellenhaltiges Bindegewebe zu einem gemeinschaftlichen Körper verbunden werden. Jede dieser Drüsen hat einen eigenen, auf der Brustwarze mündenden Ausführungsgang, der kurz vor seiner Mündung mit einer ansehnlichen, spindelförmigen Erweiterung, dem Milchsäckchen (Sinus lactiferus), versehen ist und durch baumförmige Verästelungen mit den Endstücken zusammenhängt. Letztere bilden, dicht beieinander liegend, durch Bindegewebe umfaßte, kleine Läppchen.

Was den feineren Bau betrifft, so bestehen die Ausführungsgänge aus einem zylindrischen Epithel, dem nach außen eine Membrana propria und meist zirkulär verlaufende Bindegewebsbündel folgen. Die Endstücke verhalten sich verschieden zur Zeit der Schwangerschaft und zur Zeit der

Laktation. In der Schwangerschaft sind die Endstücke mit einem einfachen, kubischen oder etwas abgeplatteten Epithel ausgekleidet, das vom 7.—8. Monat an Sekret- und Fettropfen enthält; ihr Lumen enthält

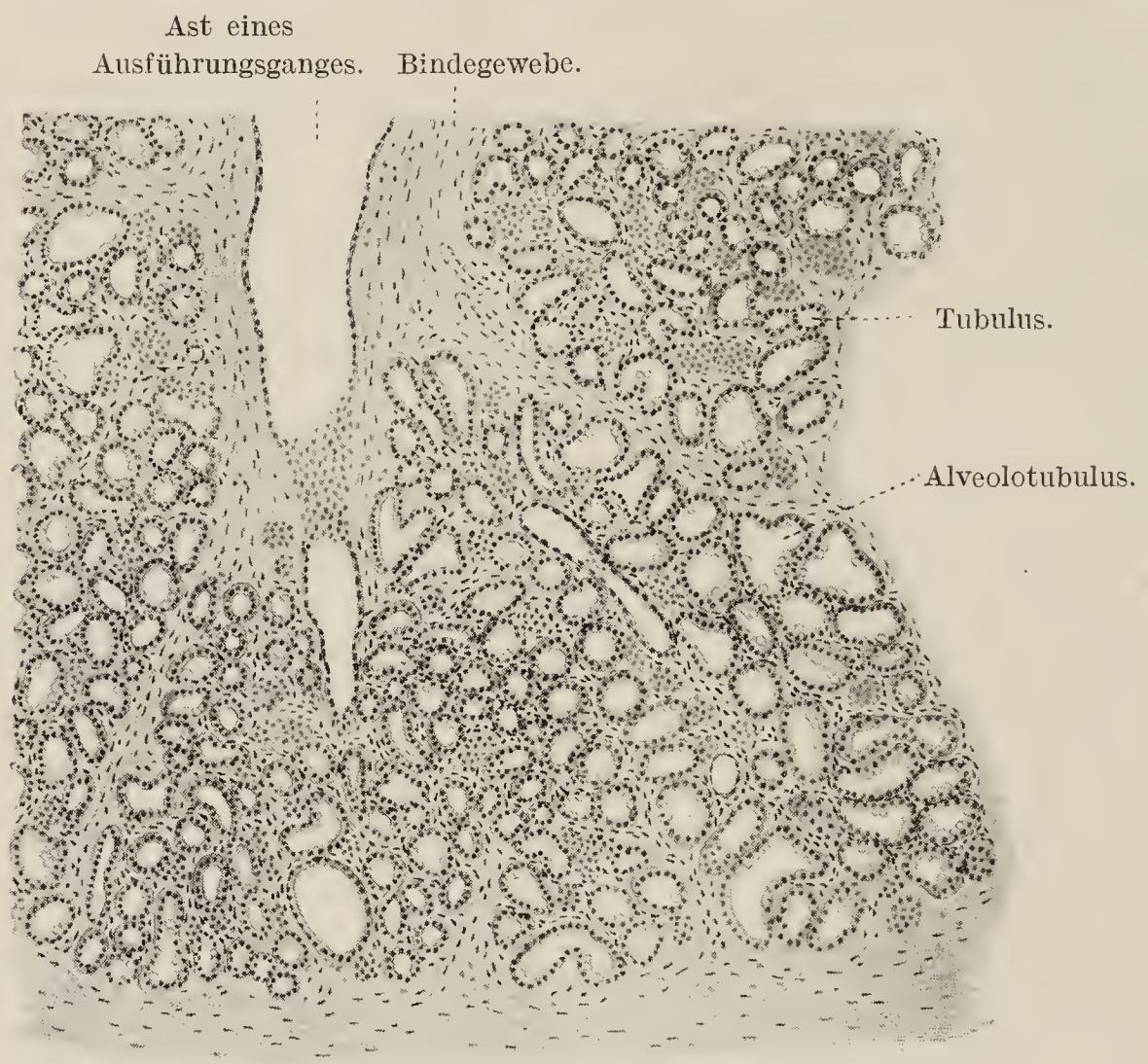

Fig. 357.
Stück eines Schnittes durch die Milchdrüse einer stillenden Frau. 50 mal vergrößert. Technik Nr. 177, S. 452.

weiße Blutzellen, die aus dem unterliegenden interstitiellen Bindegewebe durch das Epithel eingewandert sind. Ein Teil dieser Leukozyten zerfällt (ihr Kern ist gelappt, oft in mehrere Stücke geteilt), ein anderer Teil nimmt von den Drüsenzellen geliefertes Fett, entweder gelöst oder (durch Phagozytose) in Tropfenform auf und wächst zu ansehnlichen Körpern, den Kolostrumkörperchen heran (Fig. 360). Korbzellen (S. 85) und eine zarte Membrana propria trennen die Endstücke vom interstitiellen Bindegewebe, das nicht nur reich an Lymphozyten ist, sondern auch viele eosinophile Zellen (S. 95) enthält.

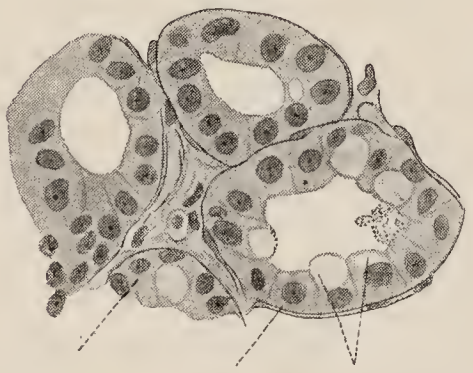

Fig. 358.
Aus einem Schnitt durch eine Milchdrüse einer stillenden Frau. 250 mal vergrößert. Technik Nr. 177, S. 452.

Nach der Geburt sind die Drüsenzellen größer, mit färbbaren Körnchen (Vorstufen des Sekrets?) und Fettropfen gefüllt, welch letztere meist an der dem Drüsenlumen zugekehrten Seite der Zellen liegen (Fig. 358) und oft größer als die Zellkerne sind.

Ist das Säugegeschäft ein paar Tage im Gange, dann erscheinen die Drüsenzellen teils platt (sekretleere Zellen), teils als hohe Zylinder, die mit einer zuweilen gelappten Kuppe gegen das Lumen ragen; beide Formen sind durch Übergänge miteinander verbunden und enthalten (die hohen Zellen häufiger) zwei Kerne. Beide Formen enthalten Fettropfen; diese sind nicht wie bei den Talgdrüsen das Produkt einer fettigen Degeneration der Zelle, sondern das Produkt eines Sekretionsaktes des Zytoplasmas, den die Zelle mehrfach wiederholt und bei dem sie nicht zugrunde geht. Kolostrumkörperchen und weiße Blutzellen sind jetzt spärlicher, auch das stark reduzierte interstitielle Bindegewebe enthält nur äußerst wenige Lymphozyten und eosinophile Zellen.

Das Drüsenlumen soll außer den Fettropfen („Milchkügelchen") freie Kerne in geringer Menge, die von den Drüsenzellen ausgestoßen werden, enthalten. Diese

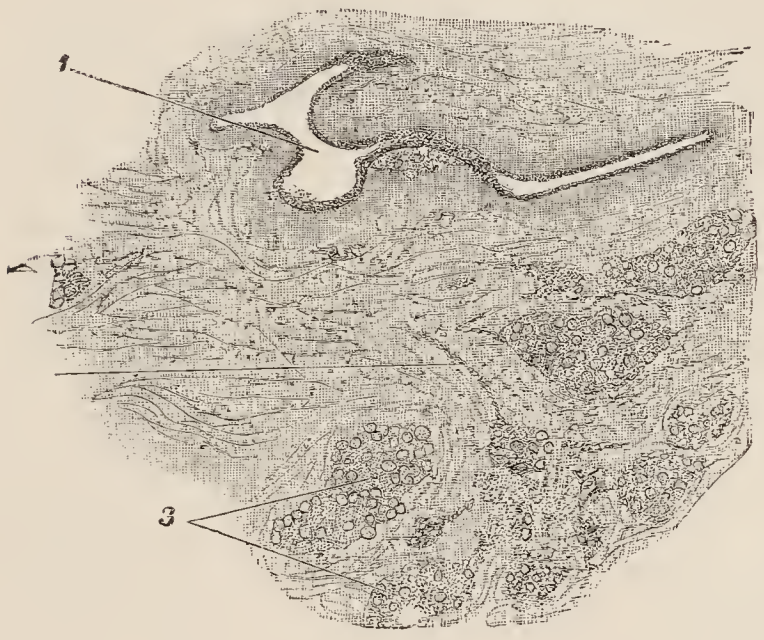

Fig. 359.

Stück eines dicken Schnittes durch die Milchdrüse einer Frau, die vor 2 Jahren zum letztenmal geboren hat. 50 mal vergrößert. 1. grober, 2. feiner Ausführungsgang. 3. Drüsenläppchen durch Bindegewebe voneinander getrennt. Technik Nr. 176, S. 452.

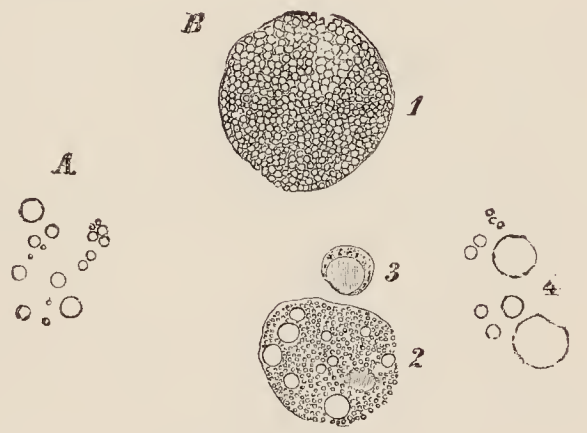

Fig. 360.

A Milchkügelchen aus der Milch einer Stillenden. 560 mal vergrößert. Technik Nr. 178. *B* Elemente des Kolostrum einer Schwangeren. 560 mal vergrößert. 1. ungefärbte Fettröpfchen enthaltende Zelle, 2. gefärbte kleine Fettröpfchen enthaltende Zelle, 3. Leukozyt, 4. Milchkügelchen. Technik Nr. 179 S. 452.

Kerne gehen durch Auflösung (S. 71) zugrunde und sollen den Nukleingehalt der Milch bedingen. Kernteilungen durch Mitose kommen wohl in der Mamma Schwangerer, nicht aber in der funktionierenden Milchdrüse vor; man nimmt an, daß diese Kerne hier durch Amitose (S. 68) geliefert werden, es ist aber auch möglich, daß sie degenerierenden, weißen Blutzellen angehören. Auch als Kunstprodukte sind diese freien Kerne verdächtigt worden.

Ist das Säugegeschäft beendet, so findet eine allmähliche Rückbildung statt, die sich zunächst durch reichliche Entwicklung des zwischen den Drüsenläppchen gelegenen Bindegewebes äußert (Fig. 359). Auch weiße Blutzellen treten wieder auf, die sich in ganz gleicher Weise verhalten, wie zur Schwangerschaftsperiode, also Kolostrumkörperchen usw. werden; sie erscheinen in größerer Menge also stets, wenn Milchstauung vorhanden ist. Die Läppchen werden kleiner, die Endstücke beginnen zu schwinden. Bei älteren Personen sind alle Endstücke und Läppchen verschwunden und nur mehr die Ausführungsgänge vorhanden.

Die Haut der Brustwarze und des Warzenhofes besitzt zahlreiche Talg- und Knäueldrüsen — auch einzelne rudimentäre Haare kommen vor — und ist durch starke Pigmentierung — Pigmentkörnchen in den tiefsten Schichten der Epidermis —, durch hohe Papillen und durch glatte Muskelfasern ausgezeichnet, welch letztere teils zirkulär um die Mündungen der Ausführungsgänge, teils senkrecht zur Warzenspitze aufsteigend angeordnet sind. In der Haut des Warzenhofes finden sich die Gland. areolares (Montgomery), die den Milchdrüsen gleichen, sowohl was das Verhalten des Ausführungsganges — es ist ein Sinus lactiferus (S. 447) vorhanden — als den feineren Bau der Endstücke betrifft. Ihre trichterförmige, oft mehreren Drüsen gemeinschaftliche Mündung ist von großen Talgdrüsen umgeben und schließt sich nicht selten an einen feinen Haarbalg oder den Rest eines solchen an. Die Gland. areolares sind als Bindeglieder zwischen Knäuel- und Milchdrüsen zu betrachten, welch letztere Umbildungen von Knäuel- und nicht von Talgdrüsen darstellen.

Die Blutgefäße treten von allen Seiten an die Milchdrüse heran und bilden ein die Tubuli umspinnendes Kapillarnetz. Die Lymphgefäße bilden zwischen und in den Drüsenläppchen kapillare Netze. Auch in der Umgebung der Milchsäckchen und im Warzenhofe finden sich Lymphgefäßnetze. Die Nerven sind zum Teil Gefäßnerven, zum Teil verhalten sie sich wie an den Mundhöhlendrüsen (S. 301).

Die Milch besteht mikroskopisch aus einer klaren Flüssigkeit, in welcher 2—5 μ große Fettröpfchen, die Milchkügelchen suspendiert sind. Außerdem finden sich vereinzelte, Fettröpfchen einschließende Zellen (weiße Blutzellen) in der Milch.

Etwas anders sehen die Elemente der vor und in den ersten Tagen nach der Geburt abgesonderten Milch aus. Hier finden sich außer den Milchkügelchen die Kolostrumkörperchen, einen runden Kern enthaltende, weiße Blutzellen, welche teils kleine, gelblich gefärbte, teils größere, ungefärbte Fettröpfchen, teils nur ungefärbte Fettröpfchen enthalten.

Die „Hexenmilch", welche sich aus den hohlwerdenden Drüsengängen der Neugeborenen herausdrücken läßt, ist eine dem Kolostrum ähnliche Flüssigkeit.

Technik.

Nr. 166. Schichten der Haut, Knäueldrüsen. Man schneide von der möglichst frischen Haut der Fingerbeere oder des Handtellers oder der Fußsohle Stückchen (von 1—2 cm Seite) mitsamt einer dünnen Schicht des darunter liegenden Fettes aus und lege sie in ca. 30 ccm absoluten Alkohol. Will man das Einrollen, vermeiden, so stecke man die Stückchen auf kleine Korktafeln, die Epidermisseite gegen die Korkfläche gekehrt, und lege das Ganze in absoluten Alkohol. Am nächsten Tage nehme man die Stückchen von den Korkplatten und lege sie auf 3—4 Wochen in 50 ccm 90%igen Alkohol, Zelloidineinbettung (S. 23). Man mache feinere und dickere Schnitte, die am besten die Leistchen genau quer treffen. Letztere sind unerläßlich, wenn man die Ausführungsgänge der Knäueldrüsen in

ihrer ganzen Länge erhalten will (Fig. 329). Färben mit Hämatoxylin-Eosin (S. 41) oder mit Resorzin-Fuchsin (S. 35) zur Darstellung der elastischen Fasern.

Zur Sichtbarmachung des Stratum granulosum ist Durchfärben mit Boraxkarmin (2—3 Tage) (S. 34) zu empfehlen; die Körnchen dieses Stratum sind dann intensiv rot gefärbt (Fig. 331). Für Epithelfaserung siehe Unna: Eine neue Darstellung der Epithelfasern usw. Monatsschr. f. prakt. Dermatologie 1903.

Nr. 167. Hübsche Präparate der Unterfläche der Epidermis erhält man durch Fixieren von Epidermisfetzen des Fußrückens, die sich an injizierten Präpariersaalleichen häufig ablösen lassen, in 30 ccm absol. Alkohol und 2 Min. langem Färben in Hansenschem Hämatoxylin usw. (S. 32) (Fig. 330).

Nr. 168. Für Nagelpräparate behandle man das letzte Fingerglied von 8—12jährigen Kindern, bei Erwachsenen dasjenige des kleinen Fingers (womöglich von Frauen), nach Nr. 110, S. 289. Entkalken! Die Substanz des Nagels zeigt oft verschieden gefärbte Schichten. An Nägeln von älteren Leichen löst sich oft die Keimschicht von den Leistchen.

Nr. 169. Nagelelemente erhält man, wenn man ein 1—2 mm breites Stückchen des abgeschnittenen Nagels in einem Reagenzgläschen mit ca. 5 ccm konzentrierter Kalilauge über der Flamme bis zu einmaligem Aufwallen erhitzt. Man übertrage dann den Nagel mit einem Tropfen der Lauge auf den Objektträger und schabe etwas von der weich gewordenen Oberfläche desselben ab. Deckglas! Bei starker Vergrößerung findet man Zellen, wie sie Fig. 333 zeigt. Zum Vergleich untersuche man die verhornten Zellen des Stratum corneum, welche man durch leichtes Abschaben der Fingerbeere mit einem steil aufgesetzten Skalpell erhält. Man betrachte die polygonalen Schüppchen in einem Tropfen destillierten Wassers mit starker Vergrößerung.

Nr. 170. Haare lege man in einem Tropfen Kochsalzlösung auf einen Objektträger und betrachte sie mit schwachen und starken Vergrößerungen. Am besten sind weiße Haare und Barthaare. Die Haarkutikula des Menschen ist sehr fein und läßt die dachziegelartige Zeichnung oft nur sehr unvollkommen erkennen; meist sind nur feingewellte Linien sichtbar. Viele tierische Haare zeigen dagegen die Kutikula sehr schön, z. B. Schafwolle.

Nr. 171. Zu Studien über Haar und Haarbalg behandle man Stückchen (von 2—3 cm Seite) der möglichst frischen Kopfhaut nach Nr. 110, S. 289. Längsschnitte des ganzen in der Haut steckenden Haarteiles sind sehr schwer anzufertigen. Man orientiere sich zuerst makroskopisch über die Richtung der Haare. Leichter ist es, Querschnitte zu erzielen; man muß nur darauf achten, genau senkrecht zur Längsrichtung der Haare, nicht parallel der Oberfläche der Haut zu schneiden. Man erhält dann auf einem Schnitte Durchschnitte in verschiedenen Höhen der Haare und Haarbälge. Besonders schön sind die Stellen, an denen die Haarbälge nahe über dem Bulbus durchschnitten sind (Fig. 336).

Nr. 172. Für Haarentwicklung schneide man Stücke (von ca. 2 cm Seite) der Stirnhaut (nicht der behaarten Kopfhaut) eines 5—6 Monate alten, menschlichen Fetus aus, spanne sie auf (Nr. 166), behandle sie nach Nr. 110, S. 289. Durchfärben der Stücke mit Boraxkarmin (S. 34) ist zu empfehlen. Man suche möglichst genau in der Richtung der Haarbälge zu schneiden, was viel leichter gelingt als bei der Kopfhaut Erwachsener. Die Schnitte zeigen alle Entwicklungsstadien.

Nr. 173. Für Haarwechsel liefern Längsschnitte des Nasenrückens $7\frac{1}{2}$ monatiger Feten herrliche Bilder. Behandlung wie Nr. 172. Auch senkrechte Durchschnitte der Kopfhaut Neugeborener liefern oft gute Bilder.

Nr. 174. Talgdrüsen. Man behandle Nasenflügel neugeborener Kinder nach Nr. 110, S. 289. Längs des Nasenrückens geführte Schnitte treffen öfters

Talgdrüse und Haarbalg zugleich, nur müssen die Schnitte genau senkrecht geführt sein. Nasenflügel Erwachsener geben wegen der sehr großen, mit weiten Ausführungsgängen versehenen Talgdrüsen keine schönen mikroskopischen Bilder. Kleine Talgdrüsen mit Haarbälgen sieht man mit unbewaffnetem Auge beim Abziehen mazerierter Epidermis von älteren Leichen.

Nr. 175. Blutgefäße der Haut. Man injiziere von der Art. ulnaris (bzw. A. tibial. postic.) aus mit Berliner Blau eine ganze Hand (bzw. einen Fuß) eines Kindes, fixiere sie in 1—2 Liter Müllerscher Flüssigkeit (S. 15), schneide nach einigen Tagen Stücke (von 2—3 cm Seite) des Handtellers (bzw. der Sohle) aus, welche man 2—4 Wochen in ca. 100—200 ccm Müllerscher Flüssigkeit fixiert (usw. 6, S. 15). Einbetten in Zelloidin, Paraffin oder Freihandschnitte. Es müssen mindestens 30—40 μ dicke Schnitte angefertigt werden, die man in Alaun- oder Lithionkarmin nachfärbt. Die Papillen sind an solchen Schnitten oft nur an den Kapillarschlingen kenntlich. Dem Ungeübten scheint es, als ob die Schlingen sich bis in die Keimschicht hinein erstreckten.

Nr. 176. Zu Übersichtspräparaten der Milchdrüse fixiere und härte man die Brustwarze und einen Teil (von 3—4 cm Seite) der Drüse in 60—100 ccm absolutem Alkohol. Womöglich nehme man Drüsen von Individuen, die vor nicht zu langer Zeit geboren haben, ferner jungfräuliche Drüsen usw. Weiterbehandeln nach Nr. 110, S. 289.

Nr. 177. Für den feineren Bau der Milchdrüse lege man lebenswarme Stückchen der Milchdrüse (von 3—5 mm Seite) eines trächtigen oder säugenden Tieres in 5 ccm der Chromosmium-Essigsäure (Weiterbehandlung Nr. 12, S. 17). Die sehr feinen Schnitte färbe man mit Saffranin (usw. S. 33). Die Bilder sind wegen der kleinen Drüsenzellen (beim Kaninchen) oft schwer verständlich.

Nr. 178. Elemente der Milch. Man bringe einen Tropfen Kochsalzlösung auf einen reinen Objektträger, fange mit einem auf die Brustwarze einer Stillenden aufgelegten Deckglas einen Tropfen herausgedrückter Milch auf und setze das Deckglas auf die Kochsalzlösung. Starke Vergrößerung (Fig. 360 *A*).

Nr. 179. Elemente des Kolostrum. Man verfahre wie bei Nr. 178 an der Brust einer Schwangeren, vor der Geburt. Man vermeide auf das Deckglas zu drücken. Die Kerne der Kolostrumkörperchen sind selten ohne weiteres deutlich zu sehen; auf Zusatz eines Tropfens Pikrokarmin (S. 47) erscheinen sie als einfache, runde, mattrote Flecke.

X. Sehorgan.

Der Sehapparat setzt sich aus einer größeren Zahl von Einzelgebilden zusammen, von denen der Augapfel (Bulbus oculi) mit dem Sehnerven (N. opticus) den eigentlichen optischen Apparat darstellt, während als notwendige Hilfsapparate Muskeln, Hautfalten (Augenlider) und Drüsen (Tränenorgane) den Gebrauch des Sehorgans ermöglichen und vervollkommnen.

Die erste Anlage des Augapfels, die „primäre Augenblase", ist eine epitheliale Hohlkugel, welche durch einen Stiel mit dem Gehirn in Verbindung steht, aus dessen Wandung sie hervorgegangen ist. Indem die Hohlkugel von vorn und unten her sich einstülpt, wird aus der primären die sekundäre Augenblase, ein zweiblättriger Becher, der zur Retina wird (das äußere Blatt wird zum Pigmentepithel [S. 456], das innere Blatt zur eigentlichen Retina), während der Stiel sich zum Nervus opticus umgestaltet. Aus dem Umschlagsrand, da wo äußeres. und inneres Blatt der sekundären Augenblase ineinander übergehen, entwickeln sich glatte Muskelfasern, der M. sphincter und daneben der M. dilatator pupillae. Diese Muskeln sind demnach ektodermaler Abkunft, im Gegensatz zu den meisten

anderen glatten Muskeln, die aus dem Mesoderm stammen. Während Glaskörper und Linse in den Hohlraum des Augenbechers zu liegen kommen, sondert sich das den Becher umgebende Bindegewebe in zwei Schichten, eine äußere, welche die Tunica externa und eine innere, welche die Tunica media des Augapfels liefert.

Der Augapfel.

Die Seheindrücke werden ausschließlich von dem innersten Blatte (Netzhaut, Retina[1]) des Augapfels aufgenommen und durch den N. opticus dem Gehirn zugeleitet, wo die Seheindrücke zu bewußten Empfindungen und zur Auslösung von Reflexen verarbeitet werden. Die Retina ist entwicklungsgeschichtlich und funktionell ein Teil des Nervensystems. Alle anderen Bestandteile des Augapfels stehen im Dienste dieser nervösen Funktion.

Der Form nach ist der Augapfel eine Hohlkugel, die teils geformten, teils flüssigen Inhalt einschließt. Von der Wandung läßt sich zunächst 1. eine innere Schicht (Tunica interna), die Retina loslösen. Sie grenzt unmittelbar an den Inhalt an, dessen geformte Bestandteile Linse und Glaskörper sind, beide glasklar zum Durchtritt der Lichtstrahlen. Mit mannigfachen Sondereinrichtungen versehen ist 2. die Tunica media, deren hinterer Abschnitt (Chorioidea[2]), Aderhaut) den allgemeinen, gefäß- und nervenreichen Zustand dieser Schichte bewahrt hat, während die in den vorderen Abschnitten des Augapfels gelegenen Teile, der Strahlenkörper (Corpus ciliare[3])) und die Regenbogenhaut (Iris[4])) durch den besonderen Pigment- und Muskelreichtum zu äußerst komplizierten, den Lichteintritt regulierenden Apparaten geworden sind. 3. Die Tunica externa dient in ihrem größten Abschnitte (Lederhaut, Sklera[5])) als widerstandsfähige Schutzhülle; nur ihr vorderster, vollkommen durchsichtiger Abschnitt, die Hornhaut (Cornea) ist als Eintrittsort für die Lichtstrahlen besonders ausgestaltet.

Tunica interna.

Die durchsichtige, in ganz frischem Zustande durch den Sehpurpur rotgefärbte Netzhaut, Retina, erstreckt sich von der Eintrittsstelle des Sehnerven bis zum Pupillarrande der Iris und läßt in diesem Bereiche drei Zonen unterscheiden: 1. Die Pars optica retinae, das eigentliche Ausbreitungsgebiet des Nervus opticus. Dieser allein lichtempfindende Teil der Netzhaut erstreckt sich, den ganzen Augenhintergrund auskleidend, bis nahe an den Ziliarkörper und hört dort mit einer scharfen, gezackten, makroskopisch schon wahrnehmbaren Linie, der Ora serrata, auf. 2. Die Pars ciliaris retinae, von der Ora serrata bis zum Ziliarrande der Iris reichend. 3. Die Pars iridica retinae, welche die Hinter-

---

[1]) Von rete, das Netz.

[2]) Von *τὸ χόριον*, die äußere (sehr gefäßreiche) Eihaut: „chorionähnlich".

[3]) Von cilium, die Wimper, wegen der verdickten Fortsätze dieser Region so genannt.

[4]) Nach *Ἶρις*, der Göttin des Regensbogens, genannt.

[5]) Von *σκληρός*, hart.

fläche der Iris vom Ziliarrande bis zum Pupillarrande überzieht. P. ciliaris und iridica werden auch zusammen als Pars caeca bezeichnet.

1. Der Aufbau der Pars optica retinae entspricht in vielen Punkten demjenigen des Gehirns: wir finden mehrere Formen, in bestimmter Weise miteinander verknüpfter Ganglienzellen und ein gliöses Stützgerüst. An die Stelle des in der ersten Entwicklungszeit vorhandenen Ventrikels (s. oben) ist durch die innige Durchdringung von Fortsätzen der äußeren Wand des Augenbechers (Pigmentepithel, Fig. 362) und solchen der inneren Wand (Stäbchen- und Zapfenzellen) eine für die unmittelbare Aufnahme der Seheindrücke wichtige Formation getreten. Durch die Ausbildung einer gliösen Grenzhaut (Membrana limitans externa,

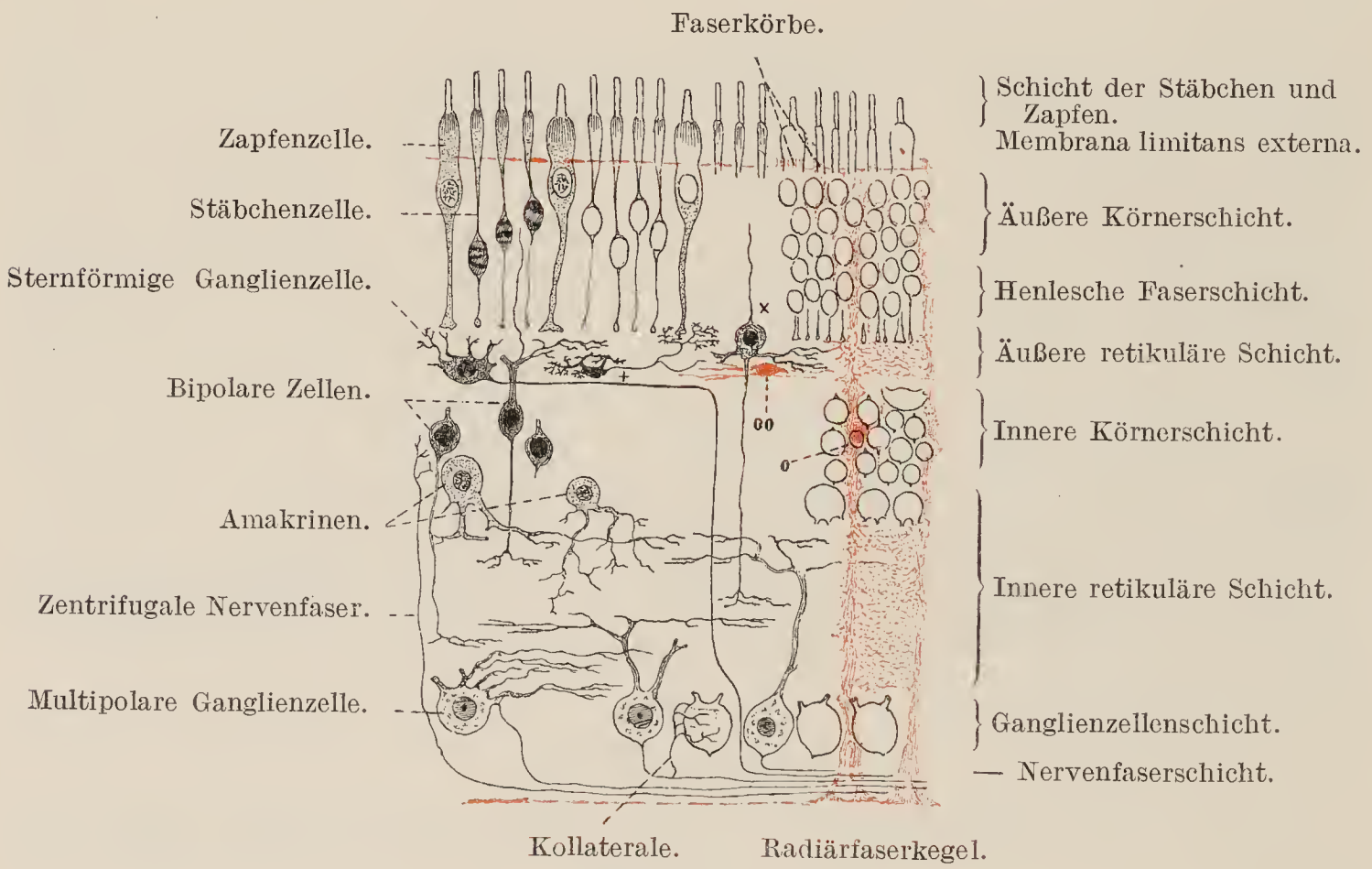

Fig. 361.
Schema der menschlichen Netzhaut. Stützsubstanz (Glia) rot. 0 Kernhaltiger Teil der Radiärfasern.

Fig. 362) wird der ursprüngliche Ventrikelspalt gegen das innere Retinablatt abgegrenzt, von dem nur die Fortsätze der Stäbchen und Zapfenzellen in das Gebiet des Ventrikelhohlraums hineinragen. Eine ähnliche Grenzhaut (Membrana limitans interna) grenzt das innere Netzhautblatt gegen den Glaskörper ab.

a) Das nervöse Gewebe der Retina. Die am Sehakt beteiligten Nervenzellen sind nach den im Zentralnervensystem geltenden Regeln miteinander verbunden. Wir unterscheiden 1. solche Neurone (s. S. 134), die in unmittelbarer Aufeinanderfolge den Lichteindruck weiterleiten; von diesen sind in vollem Umfange zwei in die Retina eingelagert, vom dritten liegt der kernhaltige Teil in der Retina, während der Neurit durch den N. opticus dem Gehirn zustrebt, 2. solche Neurone, die den Asso-

ziationszellen des Zentralnervensystems ähnlich, zahlreiche Neuronengebiete der ersten Art untereinander verknüpfen.

Die Aufnahme der Seheindrücke ist die Aufgabe der Neuroepithelschicht (Fig. 362). Der Lage nach könnte man die Zellen dieser Schicht mit den Ependymzellen des Zentralnervensystems vergleichen.

Die Neuroepithelschicht besteht aus zweierlei Elementen: den Stäbchensehzellen und den Zapfensehzellen, die beide dadurch ausgezeichnet sind, daß ihr Kern in der unteren Hälfte der Zelle gelegen ist, während der obere, kernlose Abschnitt durch die gliöse Membrana limitans externa (s. unten) von dem unteren Teile scharf abgegrenzt wird. Dadurch wird das Bild verschiedener Schichten hervorgerufen; die innere, aus

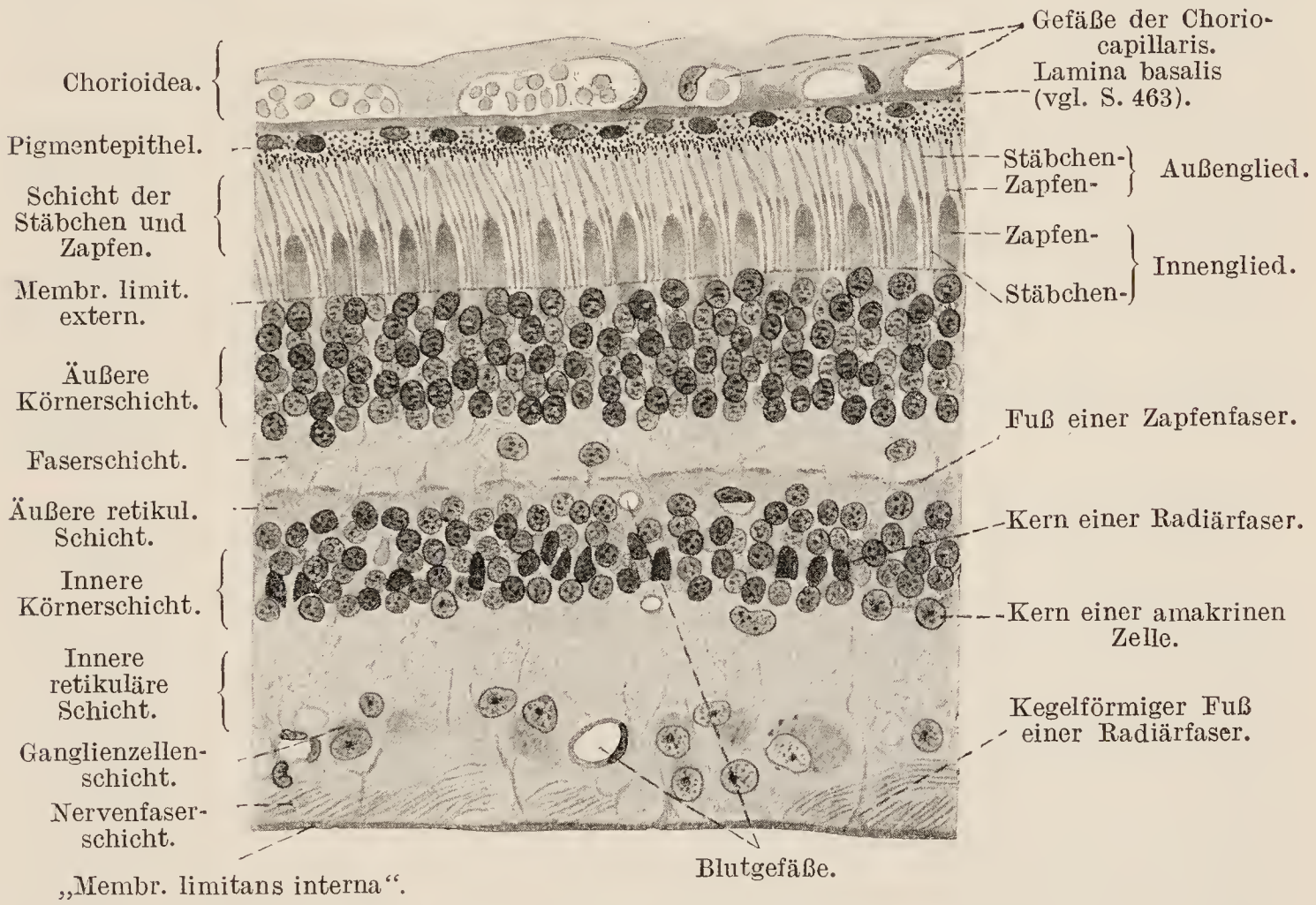

Fig. 362.

Senkrechter Schnitt der Retina des Menschen. 360mal vergrößert. Technik Nr. 181, S. 481.

den kernhaltigen Teilen der Sehzellen bestehende Schicht ist als äußere Körnerschicht, die äußere, kernlose Abteilung als Schicht der Stäbchen und Zapfen bekannt. Zwischen beiden liegt die Membrana limitans.

1. Stäbchensehzellen. Die äußeren Hälften derselben sind die Stäbchen, langgestreckte Zylinder (60 μ lang, 2 μ dick), welche aus einem homogenen Außenglied e und einem feinkörnigen Innenglied e bestehen. Das Gebiet der Außenglieder ist der ausschließliche Sitz des Sehpurpurs, eines im Lichte sehr schnell bleichenden Farbstoffes. Das Innenglied besitzt in seinem äußeren Ende einen ellipsoiden, faserigen Körper, den Fadenapparat. Die inneren Hälften der Stäbchenzellen werden Stäbchenfasern genannt; sie sind sehr feine Fäden, welche mit einer kernhaltigen Anschwellung versehen sind. Der Kern ist durch 1—3 helle Querbänder ausgezeichnet. Das basale Ende der Zelle ist zu einer kleinen, fortsatzfreien Keule aufgetrieben (Fig. 361).

2. Zapfensehzellen. Die äußeren Hälften derselben, die Zapfen, bestehen gleichfalls aus einem Außengliede und einem Innengliede. Die Außenglieder sind konisch und kürzer als diejenigen der Stäbchen. Die Innenglieder sind dick, bauchig aufgetrieben und besitzen die Fähigkeit, sich bei Belichtung ausgiebig zu kontrahieren; die Gestalt der Zapfen ist somit eine flaschenförmige. Auch das Innenglied der Zapfen enthält einen Fadenapparat. Die inneren Hälften der Zapfensehzellen sind die Zapfenfasern; diese sind breit und sitzen mit kegelförmig verbreitertem Fuße auf der äußeren retikulären Schicht. Die kernhaltige Anschwellung liegt gewöhnlich dicht nach innen von der Membrana limitans.

Die Zahl der Stäbchen ist eine viel größere als die der Zapfen. Letztere stehen in regelmäßigen Abständen, so daß immer je drei bis vier Stäbchen zwischen je zwei Zapfen liegen (Fig. 362). Doch ist die Verteilung der beiden Sehzellenformen sowohl in der Tierreihe, wie in den einzelnen Abschnitten der Netzhaut des Menschen verschieden: Manche (besonders Nacht-) Tiere, wie Fledermäuse, Eulen u. a. haben nur Stäbchenzellen, andere (Schlangen) nur Zapfenzellen; in der Fovea centralis (s. unten) der menschlichen Netzhaut, der Stelle des schärfsten Sehens, liegen ausschließlich Zapfenzellen.

Die der äußeren retikulären Schicht aufsitzenden Basalteile der Sehzellen sind meist deutlich als eine besondere, radiär gestreifte Schicht zu erkennen (Fig. 362); diese „Henlesche Faserschicht“ ist im Bereich der Macula lutea (s. unten) von besonderer Breite und nimmt allmählich — oft sehr ungleichmäßig — gegen die Ora serrata ab.

Das Pigmentepithel schließt außen an die Neuroepithelschicht an und besteht aus einer einfachen Lage sechsseitiger Zellen, welche an ihrer äußeren, der Chorioidea zugewendeten Fläche pigmentärmer sind (hier liegt auch der Kern), während der innere Abschnitt derselben zahlreiche, stabförmige, 1—5 μ lange, braune Pigmentkörnchen („Fuszin“) enthält; von diesem Teil ziehen zahlreiche, feine Fortsätze zwischen die Stäbchen und Zapfen. Bei Albinos und am Tapetum (s. S. 463) ist das Epithel pigmentfrei. Bei vielen Tieren (besonders Amphibien und Fischen) wandert das Pigment bei intensiver Netzhautbelichtung in der Umgebung der Stäbchenglieder bis zur Membr. lim. ext. vor, um beim Aufenthalt im Dunkeln diese Region wieder zu verlassen.

Die Zellen der Neuroepithelschicht bilden das I. Neuron des Sehleitungsapparates und stehen im Gebiete der sogenannten äußeren retikulären Schichte mit dem II. Neuron in Verbindung. Die kernhaltigen Teile dieses Neurons liegen mit anderen Zellformen vereinigt in der sogenannten inneren Körnerschicht; die Golgimethode charakterisiert hier in großen Mengen bipolare Ganglienzellen, deren peripherer Fortsatz in der äußeren retikulären Schicht (Fig. 361) mit den Neuroepithelzellen in Verbindung steht.

Dort teilt er sich gabelig, breitet sich der Fläche nach aus und geht, in feinste Fibrillen zerfallend, in ein Fasergewirr über, das durch die Verfilzung mit Fortsätzen benachbarter Ganglienzellen gebildet wird. Alle bipolaren Ganglien-

zellen schicken einen Fortsatz zwischen die Sehzellen in die Höhe, der nahe der Membrana limitans externa mit einer kleinen Verdickung endet (Fig. 361 ×).

Der zentrale Fortsatz (Neurit) der Bipolaren reicht in die innere retikuläre Schicht (Fig. 361) und löst sich dort in feine Äste auf. Hier stehen die Neuriten der Bipolaren mit den zahlreichen Dendriten des III. Neurons in Verbindung, dessen Zellen in der Ganglienzellenschicht liegen.

Diese, auch Ganglion nervi optici genannt, besteht aus einer einfachen Lage großer, multipolarer, mit Nißlschen Körpern (S. 137) versehener Ganglienzellen, welche einen meist ungeteilten Fortsatz (Neurit) zentralwärts gegen die Nervenfaserschicht, einen oder mehrere, verästelte Fortsätze (Dendriten) peripheriewärts gegen die innere retikuläre Schicht entsenden; dort bilden die Fortsätze sich teilend feine, zum Teil der Fläche nach in verschiedenen Höhen ausgebreitete Verästelungen, welche mit den Fortsätzen der Bipolaren und anderer Ganglienzellen (s. unten) ein dichtes Gewirr herstellen (Fig. 361).

Einzelne dieser Zellen zeichnen sich durch ihre Größe aus; solche Riesenganglienzellen liegen in ziemlich regelmäßigen Abständen; auch durch eine kurze Brücke miteinander verbundene „Zwillingsganglienzellen" sind in dieser Schicht gefunden worden; nur eine dieser Zellen besitzt dann einen Neuriten. Einzelne Neuriten besitzen auch Kollateralen, die rückläufig mit ihren Verästelungen benachbarte Ganglienzellen umspinnen (Fig. 361).

Die Gesamtheit der Neuriten dieser großen Ganglienzellen bildet mit anderen (zentrifugalen) Nervenfasern zusammen an der inneren Oberfläche der Retina eine selbständige, sogenannte Nervenfaserschichte (Fig. 362); hier verlaufen, zu Bündeln angeordnet, die marklosen Neuriten der großen Ganglienzellen. Von allen Teilen der Netzhaut nach der Austrittsstelle des N. opticus zusammenströmend, sind sie hier in dicker Schicht angeordnet. Die radiäre Anordnung der Fasern erleidet eine Störung im Bereiche der Macula lutea (S. 459). Die Achsenzylinder gehören zwar zum größten Teile zu den in der Retina gelegenen Ganglienzellen; zum andern Teile aber sind sie Fortsätze von Ganglienzellen des Gehirns, zentrifugale Fasern (Fig. 361), welche um die großen Ganglienzellen der inneren Körnerschicht (s. oben) frei verästelt enden.

Letztere gehören damit zu regulatorischen Einrichtungen, denen auch gewisse Ganglienzellen der Retina zuzurechnen sind. Dies sind vor allem die sogenannten amakrinen[1]) Zellen, die, in der innersten Lage der inneren Körnerschichte gelegen, verästelte Fortsätze in die innere retikuläre Schichte senden. Dort haben sie Beziehungen zu dem Fasergeflecht, das das II. mit dem III. Neuron der Sehbahn verknüpft.

b) Die gliösen Anteile der Retina tragen durch ihre charakteristische Anordnung sehr wesentlich zu dem typischen Aufbau bei; in

[1]) Von *μακρός*, groß, lang, *ἶνος*, Faser: ohne lange Fasern.

Golgipräparaten lassen sich aus dem plasmodialen Gliagefüge folgende „Zellgebiete“ hervorheben: 1. die Radiärfasern (Müllersche Stützfasern), langgestreckte Zellen, welche von der Innenfläche der Retina durch sämtliche Schichten bis zu den Stäbchen und Zapfen hinausreichen. Ihr inneres Ende ist durch einen kegelförmigen Fuß, den Radiärfaserkegel, charakterisiert; indem die verdickten Basen dieser Kegel sich dicht aneinander fügen, täuschen sie eine an der inneren Oberfläche der Retina liegende Membran, die sogenannte Membrana limitans interna vor. Von der Spitze des Kegels an, sich immer mehr verschmälernd, ziehen die Stützfasern durch die innere retikuläre Schicht in die innere Körnerschicht; hier sind sie mit einem Kerne versehen; von da ziehen die Fasern

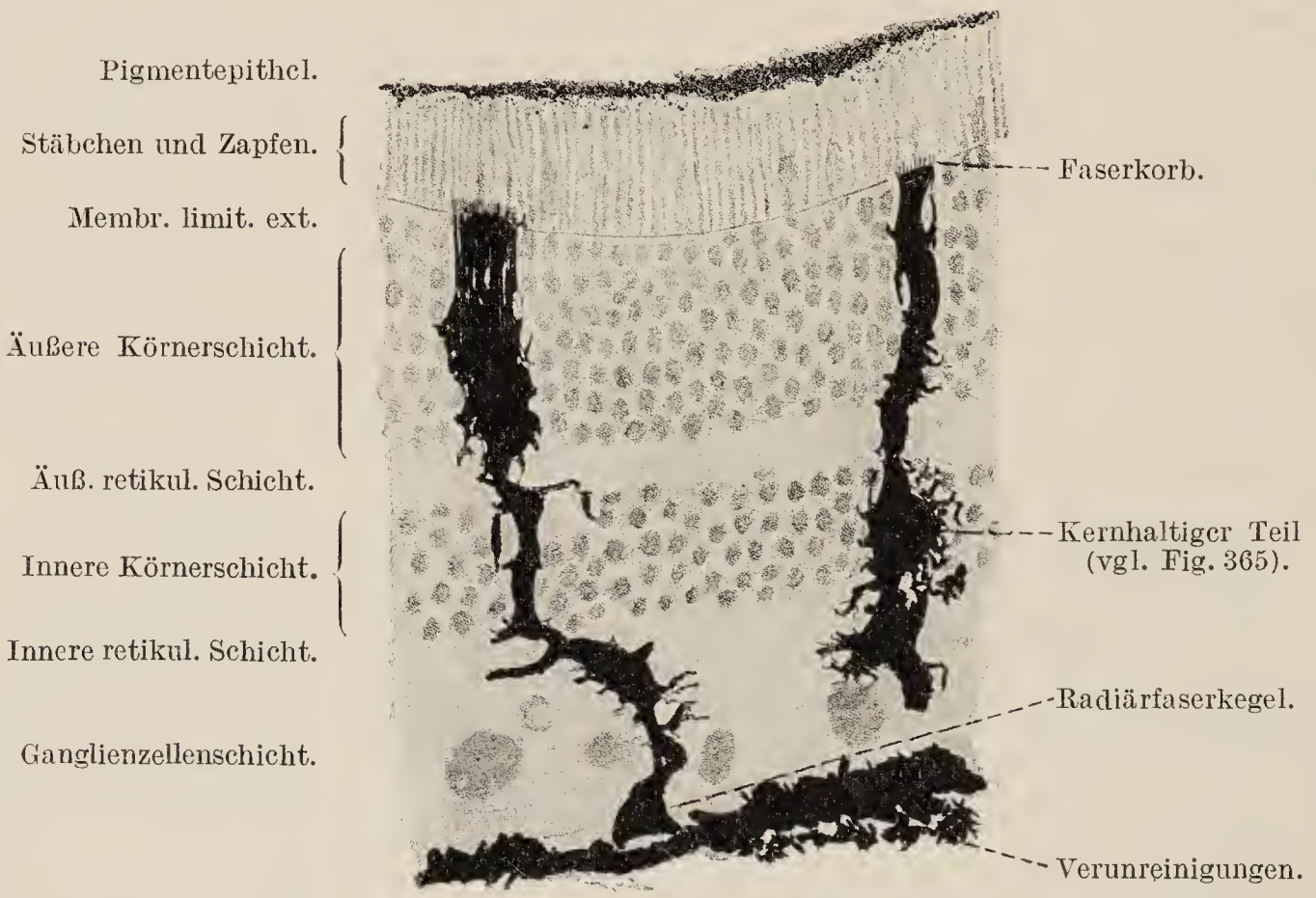

Fig. 363.

Stück eines senkrechten Schnittes der Netzhaut des Menschen. An dem dicken Schnitt sind nicht sämtliche Schichten der Netzhaut zu unterscheiden: auch die feinen Fortsätze der Radiärfasern decken sich vielfach und täuschen, besonders in der äußeren Körnerschicht, eine kompakte Masse vor. 360mal vergrößert. Technik Nr. 182, S. 482.

durch äußere retikuläre und äußere Körnerschicht bis zur Membrana limitans (externa), mit welcher sie sich verbinden. Während ihres ganzen Verlaufes geben die Radiärfasern seitliche Fortsätze und Blätter zur Stütze der nervösen Elemente, besonders reichlich in der äußeren Körnerschicht (Fig. 363) ab. Außer diesen radiären Stützzellen kommen in der äußeren retikulären Schicht 2. konzentrische Stützzellen (Fig. 361, $_{00}$) vor; sie sind der Fläche nach ausgebreitete, mit langen Ausläufern versehene Zellen, die teils kernhaltig, teils kernlos sind; in der Nähe des Sehnerveneintritts, in der Nervenfaserschicht sowie im Ganglion nervi optici nimmt das Gliaplasmodium vielfach die Form an, die vom zentralen Nervensystem her bekannt ist (s. S. 140). Von der Oberfläche der Mem-

brana limitans externa erheben sich noch feine Fasern, welche hürdenförmig die Basen der Stäbchen und Zapfen umfassen, die sogenannten Faserkörbe (Fig. 363 und 361).

In allen Übersichtspräparaten kann man von den Beziehungen der einzelnen Zellen untereinander nicht viel erkennen; ich gebe deshalb hierunter noch eine kurze Charakterisierung des Schichtenbaues in der Reihenfolge von außen nach innen.

Äußeres Blatt des Augenbechers	1. Pigmentepithel.	
Inneres Blatt des Augenbechers.	2. Stäbchen und Zapfen.	Neuroepithelschicht.
	3. Membrana lim. externa (Gliös).	
	4. Äußere Körnerschicht (Kerne der Stäbchen- und Zapfenzellen, Stützfasern).	
	5. Äußere retikuläre Schicht (Fortsätze der Sehzellen und der Bipolaren, Stützfasern).	Gehirnschicht.
	6. Innere Körnerschicht (Kerne der Bipolaren und der amakrinen Zellen, Gliakerne der Radiärfasern).	
	7. Innere retikuläre Schicht (Neuriten der Bipolaren, Dendriten der Ganglienzellen, Fortsätze der amakrinen Zellen, Gliafasern).	
	8. Ganglienzellenschicht (große Ganglienzellen, Gliafasern).	
	9. Nervenfaserschicht (zentripetale und weniger zentrifugale Nervenfasern).	
	10. Membr. limitans interna (Radiärfaserkegel der Glia).	

Der vorstehend geschilderte Bau der Retina erleidet an der Macula lutea und in der Fovea centralis, sowie an der Ora serrata bemerkenswerte Modifikationen.

Macula lutea und Fovea centralis. Im Bereiche der Makula erfahren die Retinaschichten folgende Veränderungen: Feine Optikusfasern, das sogenannte papillo-makuläre Bündel, verlaufen von der Eintrittsstelle des Sehnerven gerade zum nächstgelegenen, medialen Teile der Makula; die über und unter diesen Fasern aus der Eintrittsstelle kommenden, dickeren Nervenfasern verlaufen dagegen in aufwärts bzw. abwärts konvexem Bogen und vereinigen sich am lateralen Rande der Makula. Die Ganglienzellenschicht wird bedeutend dicker, indem die hier bipolaren Ganglienzellen statt in einfacher Lage in vielen (bis 9) Lagen übereinander angeordnet sind; auch die innere Körnerschicht ist durch Vermehrung ihrer Elemente fast um das Doppelte verbreitert. Die innere und äußere retikuläre Schicht erleiden keine wesentlichen Veränderungen. Die Neuroepithelschicht wird einzig durch hier etwas schmälere Zapfensehzellen hergestellt. Schon am Rande der Makula vermindert sich die Zahl der Stäbchensehzellen, in der Makula selbst fehlen sie vollkommen; infolgedessen sind die Zapfenfasern in großer Ausdehnung sichtbar; sie bilden hier allein die Henlesche Faserschicht. Die Zapfenkerne liegen

wegen ihrer großen Menge in mehreren Lagen übereinander. Die Radiärfasern stehen nicht mehr senkrecht zur Dicke der Retina, sondern schräg gegen die Fovea gewendet.

Gegen die in der Mitte der Macula lutea gelegene Fovea centralis verdünnen sich allmählich die Retinaschichten und hören zum Teil gänzlich auf. Zuerst verschwindet bis auf einige feine Fasern die Nervenfaserschicht, dann fließen die Gehirnschichten zu einer dünnen Lage zusammen. Im Zentrum der Fovea („Fundus foveae“) ist nur die Neuroepithelschicht (Zapfenzellen) vorhanden. Der Abfall der Schichten ist individuell verschieden, so daß sich die Form der Fovea bald flach, bald tiefer mit steilen Rändern zeigt (Fig. 364).

Ein diffuser, gelber, in Alkohol löslicher Farbstoff durchtränkt Makula und Fovea.

Im Gebiete der Ora serrata erfolgt sehr rasch eine Abnahme der Retina-

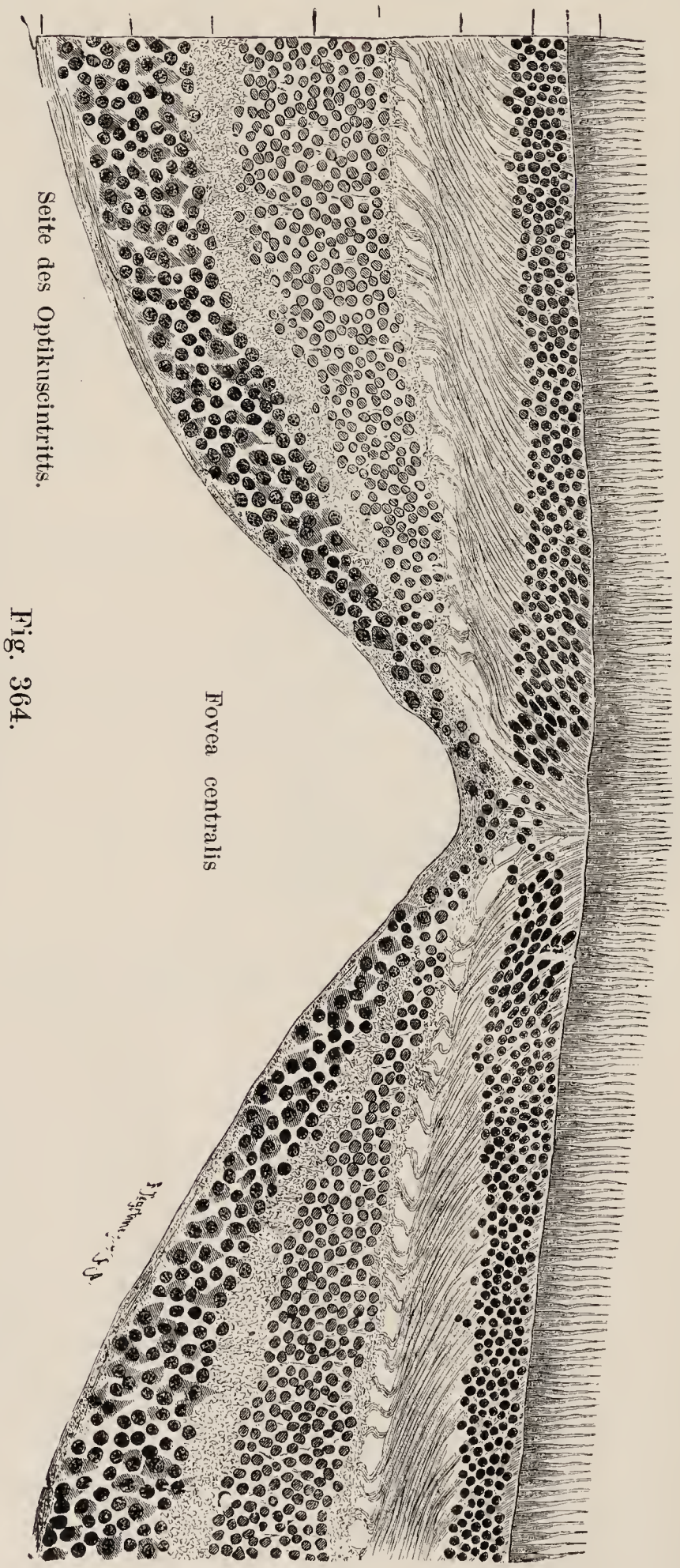

Fig. 364.

Horizontalschnitt durch die Macula lutea und die Fovea centralis eines 60 Jahre alten Mannes. Nach einem Präparat von Prof. Haab, gezeichnet von Schaper. 135 mal vergrößert.

Die Nervenfaserschieht ist, wie überhaupt alle Sehiehten auf der Seite des Optikuseintritts dieker als auf der entgegengesetzten Seitc, dort sieht man die Nervenfasern quer durchschnitten als feine Punkte. Der Sehnitt geht nieht genau durch die Mitte der Fovea, denn dort sind nur Zapfensehzellen, nicht aber, wie hier, noch Reste der konfluierenden, inneren Körner- und Ganglienzellenschicht vorhanden.

schichten. Optikusfasern und Ganglienzellen sind schon vor der Ora verschwunden. Von den Sehzellen verschwinden zuerst die Stäbchensehzellen; die Zapfensehzellen sind noch erhalten, scheinen aber der Außenglieder zu entbehren. Dann verliert sich die äußere retikuläre Schicht, so daß äußere und innere Körnerschicht konfluieren, endlich hört die innere retikuläre Schicht auf. Die Ora serrata ist häufig der Sitz von Lücken, die zuerst in der äußeren Körnerschicht auftreten und sich auch weiter auf zentrale Schichten ausdehnen können (Fig. 365). Stark entwickelt sind die Radiärfasern, die allmählich in eine einfache Lage langgestreckter Zylinderzellen übergehen und damit

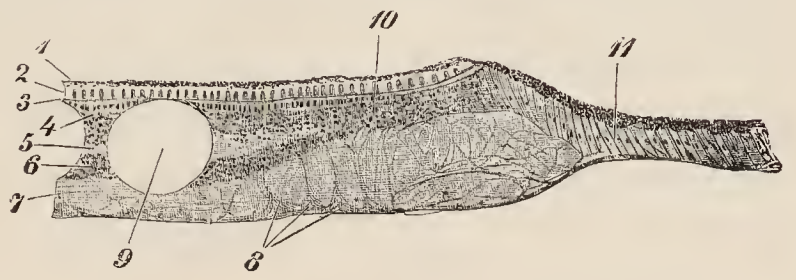

Fig. 365.

Meridionalschnitt der Ora serrata und des angrenzenden Teiles der Pars ciliar. retinae einer 78 Jahre alten Frau, 70 mal vergrößert. 1. Pigmentepithel, 2. Zapfen, der Außenglieder entbehrend, 3. Membr. limit. extern., 4. äußere Körnerschicht, 5. äußere retikuläre Schicht, 6. innere Körnerschicht, 7. innere retikuläre Schicht, 8. Radiärfasern, 9. Lücke in der Netzhaut, bei 10. konfluieren äußere und innere Körnerschicht und gehen in 11. die Zellen der Pars ciliar. retinae über. Technik Nr. 184, S. 482.

2. die Pars ciliaris retinae darstellen (Fig. 365, 11). Diese Zellen entsenden von ihrer inneren Oberfläche Fasern, die in horizontaler Richtung eng aneinander gelagert das Bild einer Glashaut erzeugen; weiter vorn gegen die Linse zu bilden diese Fasern die Zonula ciliaris (S. 469). Die äußere Oberfläche dieser Zylinderzellen stößt an pigmentierte Zellen, die eine Fortsetzung des Pigmentepithels sind.

3. Pars iridica retinae s. Pigmentschicht der Iris (S. 466).

Nervus opticus.

Der Sehnerv ist nach seiner Entstehungsweise (s. oben) ein Teil des zentralen Nervensystems; er folgt auch in seinem Aufbau dem Bilde, das die weiße Substanz der Zentralorgane darbietet. Die markhaltigen Nervenfasern verlaufen, wie die zentralen Nervenfasern (s. S. 144), in einem — im Golgibild „Langstrahler“ (s. S. 140) bergenden — Gliaplasmodium. Die Markhülle beginnt erst während des Austritts aus der Wand des Bulbus oculi, so daß der Gesamtquerschnitt der Nervenfasern sich hierbei beträchtlich vergrößert.

Durch bindegewebige Hüllen, die als Fortsetzungen der Hüllen des Gehirns (s. S. 250) zu betrachten sind, wird der Sehnerv von der Umgebung abgegrenzt. Die Pia umgibt den Nerven unmittelbar und teilt ihn durch eindringende, gefäßführende Bindegewebsblätter in Bündel ein (Fig. 366). Diese Blätter stehen durch quere Bälkchen miteinander in Verbindung, woraus ein queres Gitterwerk resultiert. Der Pia folgt nach außen die sehr zarte Arachnoidealscheide, welche zahlreiche, verästelte Bindegewebsbälkchen nach einwärts zur Piascheide sendet, während die Verbindung mit der Duralscheide nur durch wenige, straffe Fasern

hergestellt wird. Zu äußerst befindet sich die aus derben, außen mehr longitudinalen, innen mehr zirkulären Bindegewebsbündeln und vielen elastischen Fasern bestehende Duralscheide (Fig. 366).

An der Eintrittsstelle des Sehnerven in den Bulbus geht die Duralscheide in die Sklera über, die Arachnoidealscheide löst sich an ihrem vorderen Ende in Fasern auf, so daß der nach außen von der Arachnoidealscheide gelegene Subduralraum mit dem nach innen von der Arachnoidealscheide gelegenen Subarachnoidealraum kommuniziert. Die Piascheide verschmilzt mit der Sklera, die dort von vielen Löchern für die durchtretenden Nervenfasern durchbohrt ist; diese an elastischen Fasern sehr

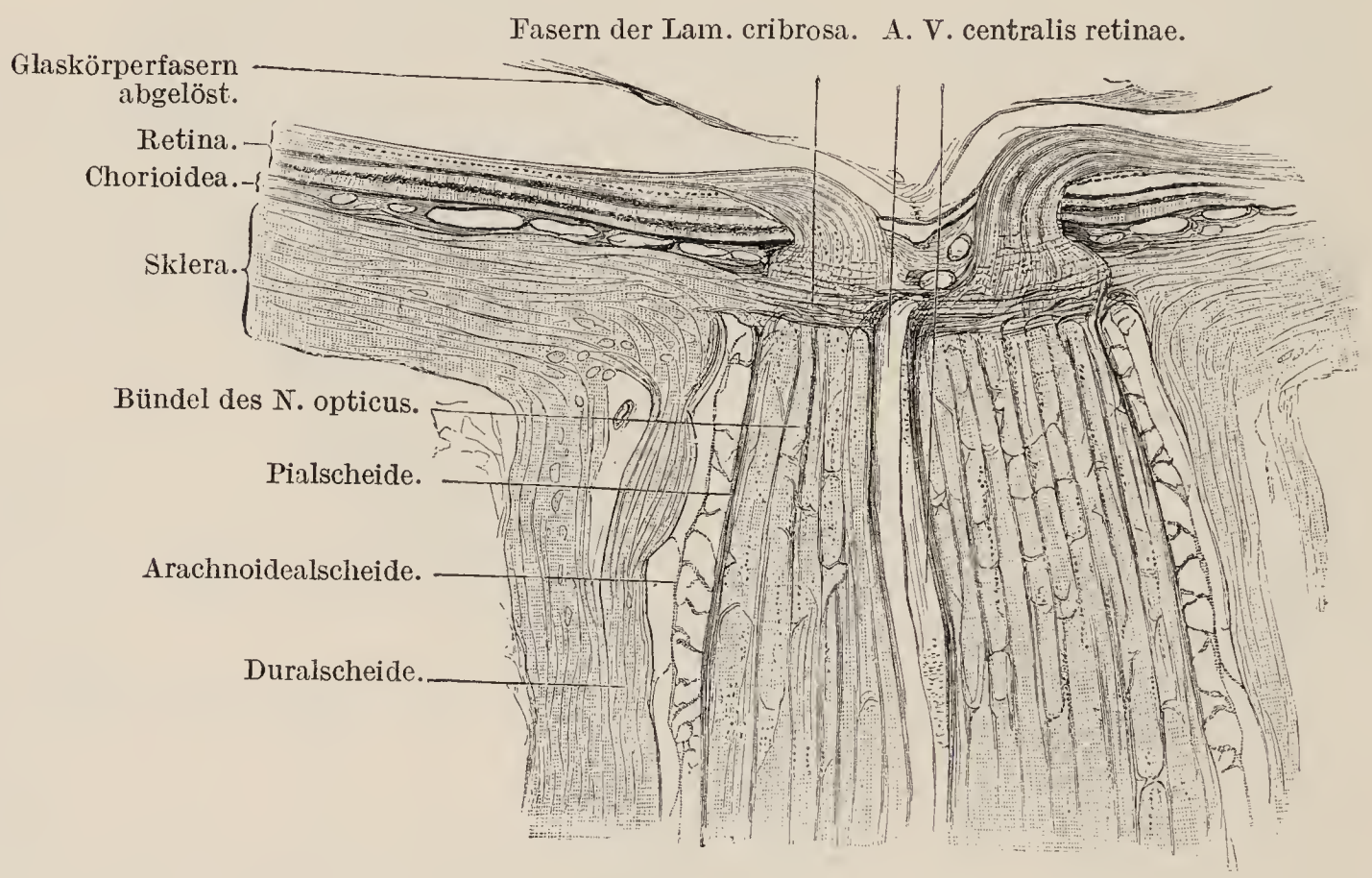

Fig. 366.

Längsschnitt der Eintrittsstelle des N. opticus vom Menschen. 15 mal vergr. Oberhalb der Lam. cribr. ist die Verschmälerung des N. opticus sichtbar; Arteria und Vena centralis sind größtenteils der Länge nach, weiter nach oben aber mehrfach der Quere nach durchschnitten. Technik Nr. 184, S. 482.

reiche Stelle heißt Lamina cribrosa. Auch die Chorioidea beteiligt sich, wenn auch in geringerem Maße, an der Bildung der Lamina cribrosa. Die Nervenfasern breiten sich radienförmig an der Innenfläche der Netzhaut aus. Die Umbiegungsstelle bildet um die aus der Achse des Sehnerven eintretenden Blutgefäße einen ringförmigen Wall („Papilla nervi optici"), der gegen die Peripherie sich allmählich abflacht (Fig. 366). Die von der Papille umgebene, sehr wechselnd große, trichterförmige Vertiefung heißt die physiologische Exkavation des Sehnerven.

In der distalen Hälfte des N. opticus sind in dessen Achse die Arteria und die Vena centralis retinae gelegen; das diese Gefäße umhüllende Bindegewebe steht in vielfacher Verbindung mit der Pialscheide sowohl, wie mit der Lamina cribrosa.

Tunica media.

Die Chorioidea ist durch ihren großen Reichtum an Blutgefäßen ausgezeichnet, welche in zwei Schichten geordnet sind. Die oberflächliche, nach innen von der Lamina suprachorioidea befindliche Lage, die Lamina vasculosa (Schicht der gröberen Gefäße) (Fig. 367), enthält die venösen Gefäße, die, von Lymphscheiden umgeben, in eine aus feinen, elastischen Fasernetzen und zahlreichen, verästelten Pigmentzellen bestehende Grundsubstanz (Stroma) eingebettet sind. Das Stroma enthält außerdem als Begleiter der größeren Arterien fibrilläres Bindegewebe, glatte Muskelfasern und platte, nicht pigmentierte Zellen, die zu feinen Häutchen („Endothelhäutchen“) verbunden sind. Die tiefere Schicht, Lamina chorioca-pillaris, wird durch ein engmaschiges Netz weiter Kapillaren, zwischen denen keinerlei geformte Elemente gelegen sind, gebildet und ist als Ernährungsorgan für die tieferen Netzhautschichten besonders wichtig. Zwischen beiden Gefäßschichten liegt die meist pigmentlose, aus feinen, elastischen Fasernetzen bestehende Grenzschicht (= Lam. elastic. chorioideae) der Grundsubstanz.

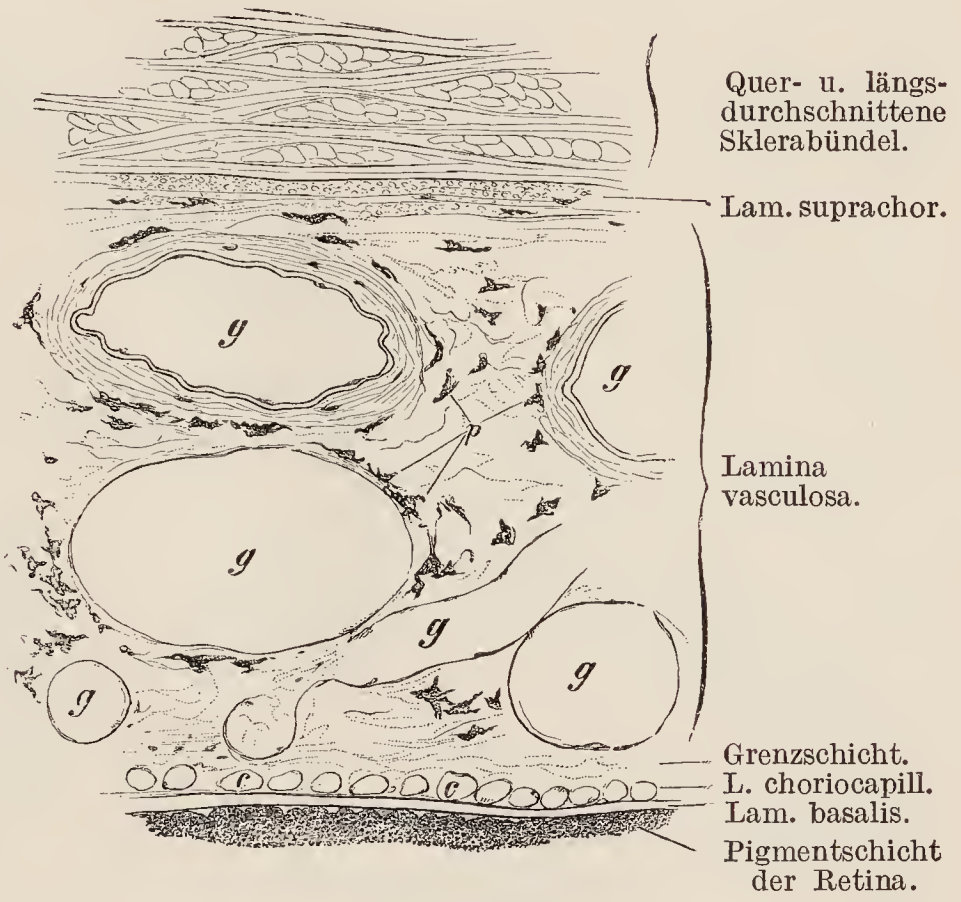

Fig. 367.
Senkrechter Schnitt durch einen Teil der Sklera und die ganze Chorioidea des Menschen. 100 mal vergr. *g* Gröbere Gefäße, *p* Pigmentzellen, *c* Querschnitte von Kapillaren. Technik Nr. 184, S. 482.

An ihre Stelle treten bei Wiederkäuern und Pferden wellig verlaufende Bindegewebsbündel, welche dem Auge dieser Tiere einen metallischen Glanz verleihen. Diese glänzende Haut ist unter dem Namen Tapetum fibrosum bekannt. Das gleichfalls irisierende Tapetum cellulosum der Raubtiere wird hingegen durch mehrere Lagen platter Zellen, die zahlreiche, feine Kristalle enthalten, hergestellt.

An die Membrana choriocapillaris schließt sich ein dichtes Netz feiner elastischer Fasern und dann die Lamina basalis (Glashaut), eine strukturlose, bis 2μ dicke Lamelle, welche auf ihrer äußeren Oberfläche mit einer feinen, gitterförmigen Zeichnung versehen ist. Eine auf der inneren Oberfläche bemerkbare, polygonale Felderung wird durch Abdrücke des mit ihr innig verbundenen Retinalpigments hervorgerufen. Die Lamina basalis soll ein Mischprodukt von Chorioidea und Retina sein und gibt keine elastische Reaktion.

Das Corpus ciliare enthält mehrere Muskelsysteme, die durch ihre Beziehungen zur Linse (s. unten) die Gestalt derselben und damit die Einstellung auf nahe und ferne Objekte (Akkommodation) regulieren können.

Die Processus ciliares sind 70—80 meridional gestellte Falten, welche von der Ora serrata (S. 453) an, niedrig beginnend, sich allmählich bis zu einer Höhe von 1 mm erheben und nahe dem Linsenrande, plötzlich abfallend, enden. Jeder Ziliarfortsatz besteht aus fibrillärem Bindegewebe, das elastische Fasern und zahlreiche Blutgefäße enthält und einwärts durch eine Fortsetzung der Lam. basalis, die hier durch sich kreuzende Fältchen gekennzeichnet ist, von der Pars ciliaris retinae (S. 461) abgegrenzt wird.

Die zahlreichen Blutgefäße der Ziliarfortsätze liegen sehr nahe unter der inneren Oberfläche, die innere Lage der Epithelzellen enthält oft feine, körnige und vakuoläre Einschlüsse; bei Abfluß des vorderen Kammerwassers kommt Ersatz aus dem Gebiete der Ziliarfortsätze. Aus allen diesen und anderen Erfahrungen wird auf die Anteilnahme dieser Gebilde an der Produktion des Kammerwassers geschlossen.

Der Musculus ciliaris ist ein ca. 3 mm breiter, vorn 0,8 mm dicker Ring. Seine glatten Elemente verlaufen nach drei verschiedenen Richtungen. Wir unterscheiden: 1. Meridionale Fasern; es sind dies die der Sklera zunächst gelegenen, mit elastischen Fasern untermengten, zahlreichen Muskelbündel, welche bis zum glatten Teile der Chorioidea reichen; sie sind unter dem Namen Tensor chorioidae bekannt; diese Bündel gehen mit einer kurzen, elastische Fasern enthaltenden Sehne vorn in die Descemetsche Haut der Kornea (s. unten, S. 472), hinten in die Lamina elastica chorioideae über. 2. Radiäre Fasern, den meridionalen zunächst gelegene Bündel, welche von außen nach innen eine immer mehr radiär (zum Mittelpunkte des Bulbus orientierte) Richtung annehmen und hinten im Bereiche des Ziliarkörpers, in zirkuläre Richtung umbiegen. 3. Zirkuläre (äquatoriale) Fasern (Müller), deren Menge individuell sehr wechselt (Fig. 368). Die beiden zuletzt geannten Anteile bewirken durch ihre Beziehungen zur Linse (s. S. 469) teils Abflachung, teils Vorwölbung der Linsenoberfläche, sind also bei der Akkommodation stark beteiligt.

Die Regenbogenhaut, Iris, wirkt wie eine photographische Blende und besteht aus einem, in vordere Grenzschicht und in Gefäßschicht gesonderten, Stroma, das vorn nur unvollkommen von einer Fortsetzung des Hornhautendothels, hinten von einer modifizierten Fortsetzung der Retina überzogen wird. Wir unterscheiden in der Iris folgende Lagen:

1. Das „Endothel“ der vorderen Irisfläche; es besteht, wie das der Hornhaut, aus einer einfachen Lage abgeplatteter, polygonaler Zellen, die aber nicht überall dicht abschließen.

2. Die vordere Grenzschicht (retikuläre Schicht); sie besteht aus 3—4 Lagen von Netzen, welche durch sternförmige, zum Teil pigmentierte Bindesubstanzzellen gebildet werden. Dieses dem Retikulum

des adenoiden Gewebes ähnliche Netzwerk geht an seiner hinteren Fläche allmählich über in

3. die Gefäßschicht der Iris; sie besteht aus einem Stroma: lockeren, feinen Bindegewebsbündeln, die nur in ihren hinteren Schichten sehr spärliche, radiäre, elastische Fasern enthalten, und einem von sternförmigen Zellen gebildeten Netze, dessen Maschen die Form länglicher, radiär gestellter Polygone haben; in diesen Zellen enthaltenes Pigment bestimmt die dunkleren Töne der Augenfarben. Fehlt in den Binde-

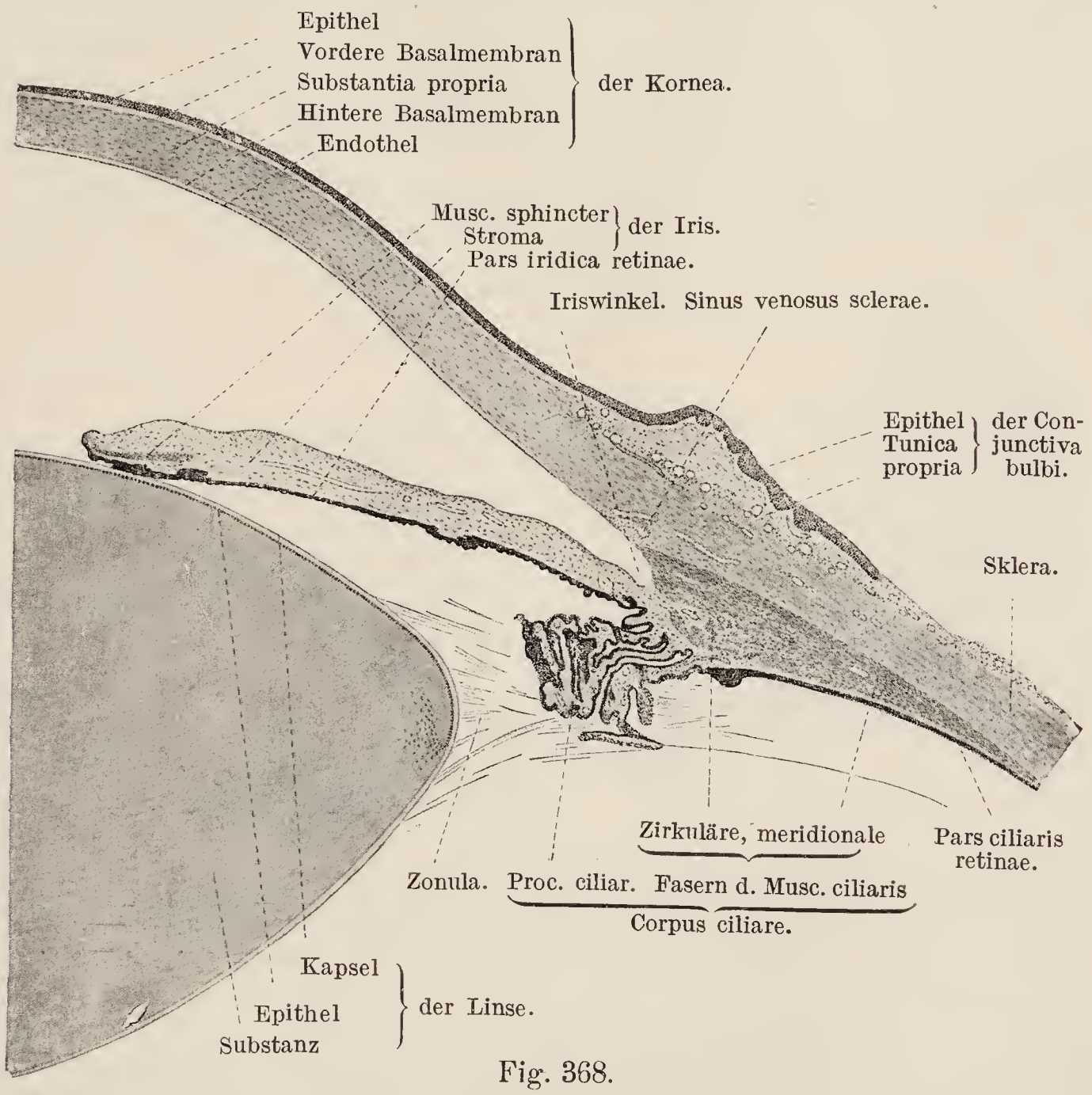

Fig. 368.

Meridionalschnitt durch den Iriswinkel (s. S. 466) des Menschen. 15 mal vergrößert. Die radiären Fasern des M. ciliaris sind bei dieser Vergrößerung nicht zu unterscheiden. Technik Nr. 184, S. 482.

gewebszellen Pigment, so bewirkt das durchschimmernde Pigmentepithel der hintersten (retinalen) Irisschichte einen blauen Iriston. Das Stroma enthält zahlreiche, radiär (zur Pupille) verlaufende Gefäße, die eine sehr dicke, bindegewebige Tunica externa, aber beim Menschen keine Muskulatur und auch keine elastischen Fasern haben. In der Gefäßschicht sind ferner glatte Muskelfasern gelegen, und zwar a) ringförmig um den Pupillarrand der Iris angeordnete Faserbündel: der bis zu 1 mm breite Musc. sphincter pupillae, an dessen Faszie sich viele Ausläufer des Stromazellennetzes ansetzen, und b) bei Tieren (Kaninchen)

von diesem in radiärer Richtung ausstrahlende spärliche Fasern, welche keine zusammenhängende Schicht bilden und sich peripheriewärts zwischen den Fasern des Musc. dilatator verlieren; beim Menschen sind diese Fasern nur in Spuren vorhanden.

An die Rückfläche der Gefäßschicht schließt sich an der Musculus dilatator pupillae; er erstreckt sich vom Ziliarrande der Iris bis nahe an den Pupillarrand und verbindet sich hier mit dem zwischen den Sphinkterbündeln, dort mit dem zwischen den Ziliarmuskelbündeln befindlichen Bindegewebe. Er besteht aus einer zusammenhängenden Schicht spindelförmiger, glatter Muskelfasern, deren jede einen vorderen, kernlosen, kontraktilen und einen hinteren, kernhaltigen, pigmentierten Abschnitt zeigt; der vordere Abschnitt ist besonders auf Radiärschnitten der Iris als ein heller 2—5 μ dicker Streifen deutlich zu sehen und ist unter dem Namen

4. die hintere Grenzschicht (Bruchsche Membran, Henlesche

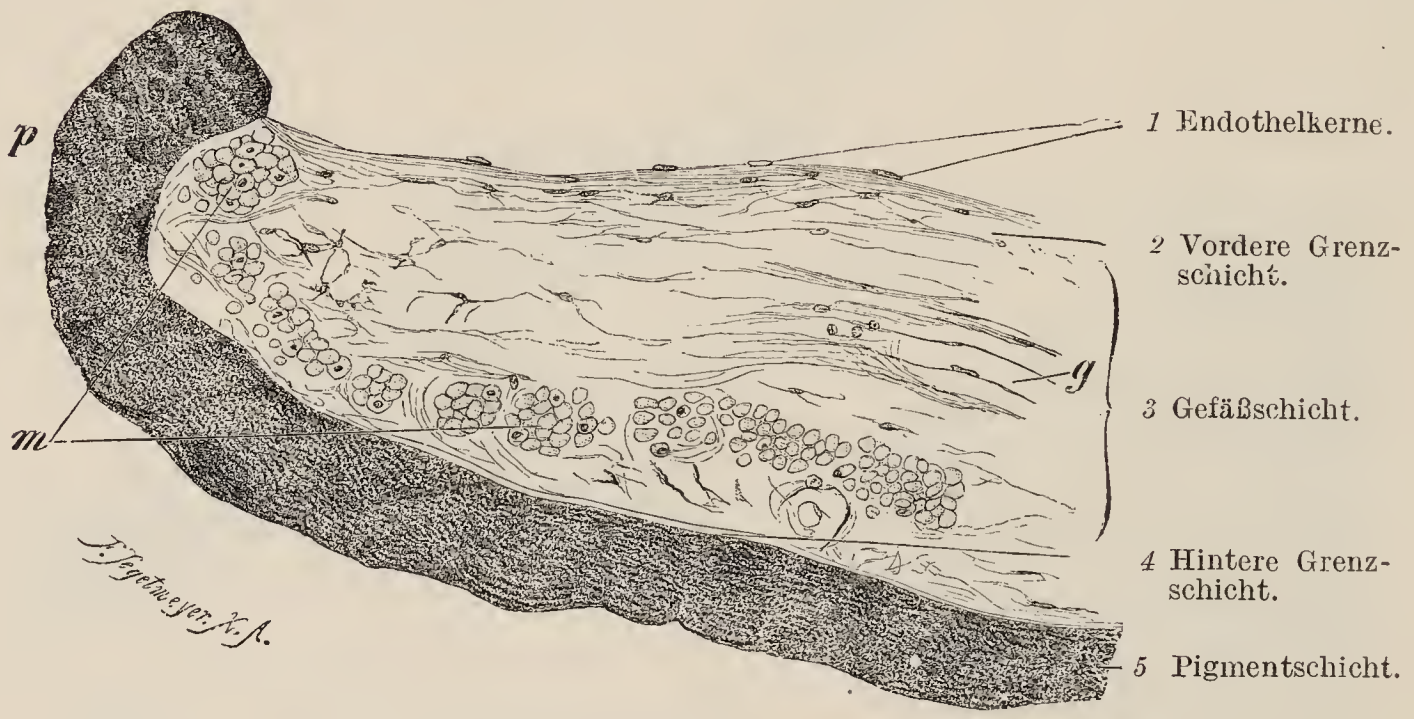

Fig. 369.
Senkrechter Schnitt durch den pupillaren Teil der menschlichen Iris. 100 mal vergrößert. Es ist etwa ein Fünftel der ganzen Irisbreite gezeichnet. *g* Blutgefäß mit dicker Bindegewebsscheide, *m* Musc. sphincter pupillae, quer durchschnitten, *p* Pupillarrand der Iris. Technik Nr. 184, S. 482.

Spindelzellschicht) bekannt. Der hintere pigmentierte Teil bildet mit den angrenzenden, gleichfalls pigmentierten, polygonalen Zellen der „Pars iridica retinae“ eine gemeinschaftliche Pigmentmasse:

5. die Pigmentschicht der Iris. Das Pigment fehlt hier nur bei Albinos. Die hintere Fläche der Pigmentschicht wird von einem sehr feinen Häutchen, der Limitans iridis, einer Fortsetzung der Glashaut der Pars ciliaris retinae (S. 461) überzogen.

Iriswinkel (Kornealfalz). Die Übergangsstelle der Sklera in die Kornea ist insofern von besonderem Interesse, als daselbst Iris, Kornea und Corpus ciliare aneinander stoßen. Der hinterste Abschnitt der Substantia propria corneae (s. S. 471, sowie die hintere Basalmembran stoßen in der Peripherie mit dem Ziliarrande der Iris zusammen; diese Stelle heißt der Iriswinkel (Fig. 368). Hier sendet die Iris gegen die Hinter-

fläche der hinteren Basalmembran bindegewebige Fortsätze, die Irisfortsätze, die, bei Tieren (Rind, Pferd) mächtig entwickelt, das sogenannte Ligamentum iridis pectinatum darstellen. Beim Menschen sind diese Fortsätze kaum ausgebildet. Mit den Irisfortsätzen vereinigt sich die hintere Basalmembran, indem dieselbe sich in ihrer ganzen Peripherie in Fasern auflöst, die mit den Irisfortsätzen verschmelzen; diese Fasern erhalten noch Verstärkungen von seiten der elastischen Sehnen und des intermuskulären Bindegewebes des Ziliarmuskels, sowie in geringerem Grade Zuwachs von seiten der Sklera. Somit beteiligen sich am Aufbaue der im Iriswinkel ausgespannten Fasern sämtliche dortselbst aufeinander treffenden Gewebe: Kornea, Sklera, Iris und M. ciliaris; das von der Hinterfläche der hinteren Basalmembran auf die Irisoberfläche sich fortsetzende Endothel hüllt die Fasern ein. Die zwischen den Fasern befindlichen Räume, die in offener Verbindung mit der vorderen Augenkammer stehend, dieselbe Flüssigkeit wie diese enthalten, werden die Fontanaschen Räume genannt. Sie sind beim Menschen kaum entwickelt.

Die Linse.

Der feinere Bau der Linse ist nur bei Berücksichtigung ihrer Entwicklungsgeschichte verständlich. Die Linse entsteht durch Abschnürung aus dem embryonalen Hautepithel und stellt dann ein hohles, von einer einfachen Lage zylindrischer Epithelzellen gebildetes Bläschen dar. Die Zellen der vorderen Wand dieses Bläschens werden unter geringfügiger Änderung ihrer Form zum Linsenepithel, die Zellen der hinteren Wand wachsen zu langen Linsenfasern aus, deren Zahl durch vielfache Teilung der am Äquator des Linsenbläschens befindlichen Zellen bedeutenden Zuwachs erfährt. Die Linsenfasern füllen schließlich den ganzen Hohlraum aus, so daß die Linse nun einen soliden Körper darstellt, der in seiner Hauptmasse aus den Linsenfasern besteht — ihre Summe bezeichnet man als Substantia lentis — und nur an seiner Vorderfläche von Linsenepithel überzogen wird, das am Äquator unter allmählicher Verlängerung seiner Elemente in die Linsenfasern übergeht. Eine vielleicht ausschließlich vom epithelialen Linsenbläschen her gebildete Linsenkapsel umhüllt das Ganze.

Die Substantia lentis läßt eine weichere Rindensubstanz und einen festeren Kern unterscheiden und besteht ganz aus sehr in die Länge gezogenen Epithelzellen, den Linsenfasern. Diese haben die Gestalt meist sechsseitiger, prismatischer Bänder, die an einem oder an beiden Enden kolbig verdickt sind. Man unterscheidet Zentralfasern, Übergangsfasern und Hauptfasern; die Zentralfasern sind kernlos, haben wellenförmige oder gezähnelte Ränder und sind gegen die Linsenachse zentriert. Auch die Übergangsfasern haben ihren Kern verloren. Beide bilden den festeren „Kern“ der Linse. Die Hauptfasern bilden den größten Teil der Substantia lentis und sind durch glatte Ränder und einen in der Nähe des Äquators gelegenen, ovalen Kern ausgezeichnet. Sämtliche Fasern werden durch eine geringe Menge von Kittsubstanz miteinander verbunden, die am vorderen und hinteren Pole der Linse stärker angehäuft ist und bei Mazerationsversuchen zur Bildung des sogenannten

vorderen und hinteren Linsensternes Veranlassung gibt. Alle Linsenfasern verlaufen in meridionaler Richtung vom vorderen Linsenstern beginnend bis zum hinteren Linsenstern; jedoch umgreift keine Linsenfaser die ganze Hälfte der Linse: je näher dem vorderen Pole eine Faser entspringt, desto weiter vom hinteren Pol entfernt findet sie ihr Ende. Die Hauptfasern sind zu radiären Lamellen geordnet, deren Zahl beim erwachsenen Menschen über 2000 beträgt.

Die Lamellen sind bei niederen Wirbeltieren und unter den Säugern bei Nagern (z. B. beim Eichhörnchen) von großer Regelmäßigkeit, bei Affe und Mensch dagegen sehr unregelmäßig; auch die Querschnitte der Linsenfasern zeichnen sich bei letzteren durch ihre große Unregelmäßigkeit aus. Wir erblicken darin den Ausdruck einer größeren Elastizität und Schmiegsamkeit der ganzen Linse, die da-

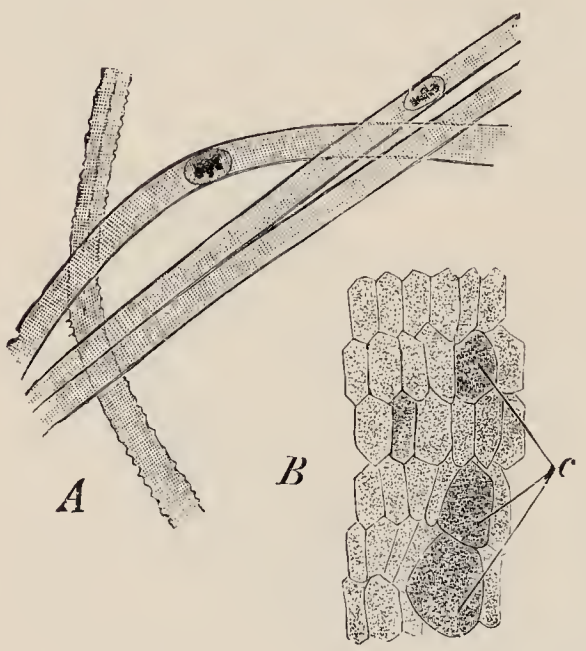

Fig. 370.

Linsenfasern eines neugeborenen Kindes. *A* Isolierte Linsenfasern, drei haben glatte, eine hat gezähnelte Ränder. 240 mal vergrößert. Technik Nr. 185, S. 482. *B* Querdurchschnittene Linsenfasern des Menschen, *c* Durchschnitte kolbiger Enden. 560 mal vergr. Technik Nr. 186, S. 483.

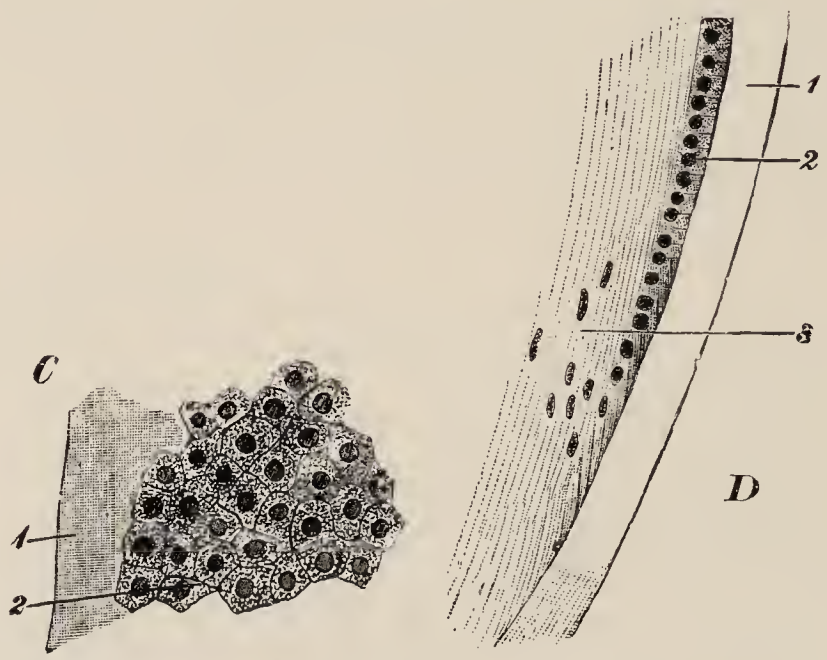

Fig. 371.

Linsenkapsel und Linsenepithel des erwachsenen Menschen. *C* von der Innenfläche. 240 mal vergr. Technik Nr. 187 a. *D* von der Seite gesehen, aus einem Meridionalschnitt durch den Linsenäquator. 1. Kapsel, 2. Epithel, 3. Linsenfasern. 240 mal vergrößert. Technik Nr. 187 b, S. 483.

durch ganz besonders geeignet ist, den Anforderungen der Akkommodation zu entsprechen. (Bekanntlich ist die Akkommodationsbreite bei Mensch und Affe eine sehr viel größere als bei den übrigen Säugern. Über die irrige Vorstellung vom Aufbau der Linse aus konzentrischen Lamellen siehe Technik Nr. 186, S. 483.)

Das Linsenepithel wird durch eine einfache Lage am vorderen Linsenpol niedriger (2,5 μ), gegen den Äquator höher (bis 10 μ) werdender, kubischer Zellen gebildet, welche, die vordere Linsenfläche überziehend, bis zum Äquator reichen; hinter dem Äquator sind die Epithelzellen zu meridionalen Reihen geordnet, welche durch die am Äquator stattfindenden Zellteilungen und -verschiebungen verursacht werden. Am hinteren Ende dieser Reihen bilden sich die Epithelzellen, allmählich länger werdend, zu Linsenfasern um. Die Linsenkapsel ist beim Menschen eine vorn 6,5—25 μ, hinten 2—7 μ dicke, glashelle, elastische Membran.

Die Zonula ciliaris.

Von den inneren Zellen der Pars ciliaris retinae entstehen und entspringen in einer unmittelbar vor der Ora serrata gelegenen Zone feine, homogene Fasern, von denen einzelne in den Glaskörper eintreten, die Hauptmasse aber in den Tälern zwischen den Ziliarfortsätzen gegen die Linse zieht, wo sie vor, hinter und an dem Äquator selbst an der Linsenkapsel ihre Anheftung findet. Die Fasern sind also ektodermalen Ursprungs und werden von manchen Autoren als gliöse Produkte angesehen. Diese Fasern bilden in ihrer Gesamtheit eine nirgends vollkommen geschlossene Membran, die Zonula ciliaris, das Strahlenbändchen, das Befestigungsmittel der Linse. Durch seine Vermittlung gewinnen die muskulären Ziliarfortsätze ihren Einfluß auf die Linsengestalt.

Als Spatia zonularia (Canalis Petiti) werden die zwischen hinteren Zonulafasern und vorderer Glaskörperfläche befindlichen, miteinander zusammenhängenden Räume bezeichnet. Die Spatia sind gegen die hintere Augenkammer nicht vollkommen geschlossen.

Von anderen Autoren wird der zwischen den an die Vorderfläche und den an die Hinterfläche der Linsenkapsel tretenden Zonulafasern befindliche, dreieckige Raum Petitscher Kanal genannt, was schon deshalb unrichtig ist, weil die Zonulafasern keine an die Vorder- bzw. Rückfläche der Linse tretenden Blätter bilden; die Fasern durchkreuzen sich vielmehr in der Weise, daß ein Teil der auf die Linsenvorderfläche tretenden Fasern von hinten kommt, während andererseits auf die Linsenrückfläche ziehende Fasern von vorn kommen.

Der Glaskörper.

Der Glaskörper (Corpus vitreum) ist eine bei Säugern rein ektodermale Bildung, die von den gliösen Anteilen der Retinaanlage stammt und hauptsächlich von Fortsätzen der zwischen Ora serrata und Zonula befindlichen Radiärfasern (S. 458) gebildet wird. Er besteht beim Erwachsenen aus einer flüssigen Substanz, Humor vitreus, und dichteren oder lockeren Faserzügen, welche nach allen Richtungen durch die Flüssigkeit ausgespannt sind. Die Oberfläche des Glaskörpers ist von sehr widerstandsfähigen, dichten Faserlagen — eine besondere „Membrana hyaloidea“ existiert nicht — überzogen, die nach vorn in die Glashaut der Pars ciliaris retinae (S. 461) sich fortsetzen. Die im Glaskörper befindlichen Zellen sind: 1. runde Formen, wahrscheinlich Leukozyten, 2. als Ausnahmen stern- und spindelförmige Gebilde, Bindegewebszellen, die in embryonaler Zeit mit den später wieder verschwindenden Blutgefäßen (S. 475) in den Glaskörper gelangt sind. Helle Blasen (Vakuolen) enthaltende Zellen sind wahrscheinlich Untergangsformen.

Tunica externa.

Die Sklera besteht vorzugsweise aus Bindegewebsbündeln, welche sich in verschiedenen, hauptsächlich meridionalen und äquatorialen Richtungen durchflechten, und aus vielen, parallel den Bündeln verlaufenden

elastischen Fasern; diese finden sich besonders reichlich an den Ansatzstellen der Augenmuskeln und am Sehnerveneintritt. Dazwischen liegen in Saftlücken, die in der Sklera unregelmäßig gestaltet sind, platte Bindegewebszellen. Die Dicke der Sklera ist hinten am mächtigsten (1 mm) und nimmt nach vorn allmählich ab.

Zwischen Sklera und Chorioidea befindet sich ein lockeres, reichlich mit elastischen Fasern und verästelten Pigmentzellen und platten pigmentfreien Zellen („Endothelzellen") versehenes Gewebe, welches beim Lösen der Sklera von der Chorioidea teils ersterer, teils letzterer anhaftet und Lamina fusca sclerae oder Lamina suprachorioidea heißt.

Dadurch, daß die Sklera an ihrer äußeren Oberfläche nur durch sehr lockeres Bindegewebe mit dem übrigen in der Orbita liegenden Gewebe verbunden ist, wird die Möglichkeit zu den raschen Drehungen des Bulbus gegeben.

Der Übergang der Sklera in die Kornea erfolgt ganz direkt; die mehr wellig verlaufenden Sklerabündel gehen kontinuierlich in die gestreckten Fibrillenbündel der Hornhaut über, das Saftkanalsystem der Sklera kommuniziert mit dem der Kornea. Die mikroskopisch nicht scharf nachzuweisende Übergangslinie ist eine schräge, indem die Umwandlung der Sklera in das Korneagewebe in den tieferen Partien der Tunica externa früher erfolgt als vorn.

Die Kornea ist ein besonders ausgestalteter Teil der Tunica externa; makroskopisch durch die glasklare Beschaffenheit von der undurchsichtig weißen Sklera unterschieden, besitzt der Hauptteil der Hornhaut mikroskopisch eine große Ähnlichkeit mit der Sklera. Dieser Hauptteil wird nach der freien Oberfläche durch ein dem Haut- (bzw. Konjunktival- [s. unten S. 478]) epithel entstammendes Epithel abgeschlossen, das auf einer Basalmembran aufsitzt. Nach der vorderen Augenkammer bildet das einschichtige Epithel dieser Kammer, das der zu dem Ziliarmuskelapparat gehörigen, hinteren Basalmembran aufsitzt, die Grenze. Demnach finden sich 5 Schichten: 1. Das vordere Epithel, 2. die vordere Basalmembran, 3. die Substantia propria corneae, 4. die hintere Basalmembran (elastische Haut), 5. das hintere Epithel.

1. Das vordere Epithel ist ein geschichtetes, sehr regelmäßig gebautes Pflasterepithel, das aus 4—5 Lagen sich nach der Oberfläche zu abplattender Zellen zusammengesetzt ist. Seine Dicke beträgt beim Menschen 0,03 mm. Am Rande der Hornhaut setzt sich das Epithel in dasjenige der Conjunctiva sclerae fort.

2. Die vordere Basalmembran (Bowmansche Membran, besser „vordere Grenzschicht"), ist eine beim Menschen deutlich sichtbare, bis zu 0,01 mm dicke Schicht von fast homogenem Aussehen. Sie ist an ihrer Oberfläche mit feinen Zacken und Leisten zur Verbindung mit den Basalzellen des Hornhautepithels versehen; an ihrer Unterfläche geht

sie allmählich in die Substantia propria corneae über, als deren Modifikation sie gilt.

Der Name „Lamina elastica anterior“ ist nicht zu empfehlen, da die Membran nicht aus elastischer Substanz besteht.

3. Die Substantia propria corneae bildet die Hauptmasse der Kornea. Sie besteht aus feinen, gerade verlaufenden Bindegewebsfibrillen, welche durch eine (flüssige?) interfibrilläre Kittsubstanz zu fast gleich dicken Bündeln vereinigt sind; die Bündel werden durch eine interfazikuläre Kittsubstanz zu platten Lamellen verbunden, die in vielen Schichten übereinander gelegen sind und durch eine interlamelläre Kittsubstanz zusammengehalten werden. Die Lamellen sind parallel der Hornhautoberfläche gelagert und verlaufen in den Richtungen aller Meridiane. Einzelne, schräg verlaufende Bündel (sogenannte Fibrae arcuatae) verbinden die einzelnen Lagen mit ihren nächstoberen bzw. nächstunteren Nachbarn; besonders ausgeprägt finden sich solche Bündel in den vorderen Schichten der Substantia propria. Zahlreiche, gestreckte elastische Fasern befinden sich vorzugsweise in den tieferen Schichten der Substantia propria und bilden ein über der hinteren Basalmembran gelegenes, dichtes Netz: die Lamina elastica corneae.



Fig. 372.

Senkrechter Durchschnitt der Hornhaut des Menschen. 260 mal vergrößert. Technik Nr. 184, S. 482.

In die Kittsubstanz ist ein vielfach (bei manchen Tieren [z. B. beim Frosch] rechtwinklig) verzweigtes Kanalsystem eingegraben, die Saftkanälchen („Hornhautkanälchen“), welche an vielen Stellen zu breiteren, ovalen Lücken den Saftlücken („Hornhautkörperchen“) (Fig. 373) erweitert sind. Letztere liegen zwischen den Lamellen, während die Saftkanälchen außerdem noch zwischen den Bündeln verlaufen. Saftlücken und Saftkanälchen enthalten eine seröse Flüssigkeit; außerdem finden sich

daselbst auch Zellen, und zwar a) fixe Hornhautzellen; sternförmige, abgeplattete, nach der einen Ansicht der einen Wand des Kanalsystems angeschmiegte, nach der anderen Ansicht Lücken und Kanäle völlig ausfüllende Bindesubstanzzellen (Fig. 374), die mit einem großen, oft sehr unregelmäßig gestalteten Kerne versehen sind und b) Wanderzellen (weiße Blutzellen).

4. Die hintere Basalmembran (Membrana Descemetii) ist eine glashelle, nicht elastische Haut von nur 0,006 mm Dicke. Sie ist durch ihre Verbindung mit der Ziliarmuskulatur bemerkenswert. Ihre Hinterfläche ist bei erwachsenen Menschen an der Peripherie der Hornhaut mit halbkugligen Erhabenheiten, sogenannten Warzen, besetzt.

Saftkanälchen. Saftlücken.

Fig. 373.

Flächenschnitt der Kornea des Ochsen. Negatives Silberbild, das Kanalsystem ist hell auf dunklem Grunde. ca. 240 mal vergrößert. Technik Nr. 188, S. 484.

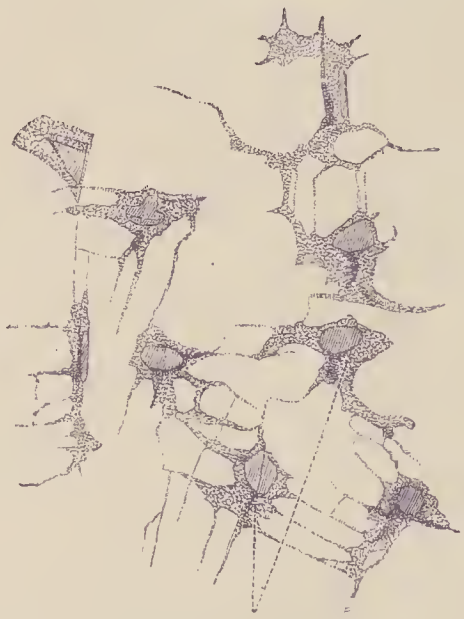

Hornhautzellen.

Fig. 374.

Flächenschnitt der Kornea des Kaninchens. Positives Bild des Kanalsystems, ca. 240 mal vergrößert. Technik Nr. 190, S. 484.

5. Das „Hornhautendothel“ wird durch eine einschichtige Lage polygonaler, platter, mit rundlichen, bei Tieren nieren- bis hufeisenförmigen Kernen versehener Zellen hergestellt.

Blutgefäße des Augapfels.

Die Blutgefäße des Augapfels sind in zwei scharf getrennte Gebiete gesondert, welche nur an der Sehnerveneintrittsstelle miteinander in Verbindung stehen.

I. Gebiet der Vasa ciliaria. Dasselbe ist dadurch charakterisiert, daß die Venen ganz anders verlaufen als die Arterien.

1. Von den Arterien versorgen a) die Arteriae ciliares posteriores breves den glatten Teil der Chorioidea, während b) die Arteriae ciliares posteriores longae und c) Arteriae ciliares anteriores vornehmlich für Corpus ciliare und Iris bestimmt sind.

a) Die etwa 20 Äste der Aa. ciliares posteriores breves durchbohren in der Umgebung des Sehnerveneintrittes die Sklera; nach Abgabe

von Zweigen, welche die hintere Hälfte der Skleraoberfläche versorgen, lösen sich die Arterien in ein engmaschiges Kapillarnetz, die Lamina choriocapillaris auf. Am Optikuseintritte anastomosieren die Arterien

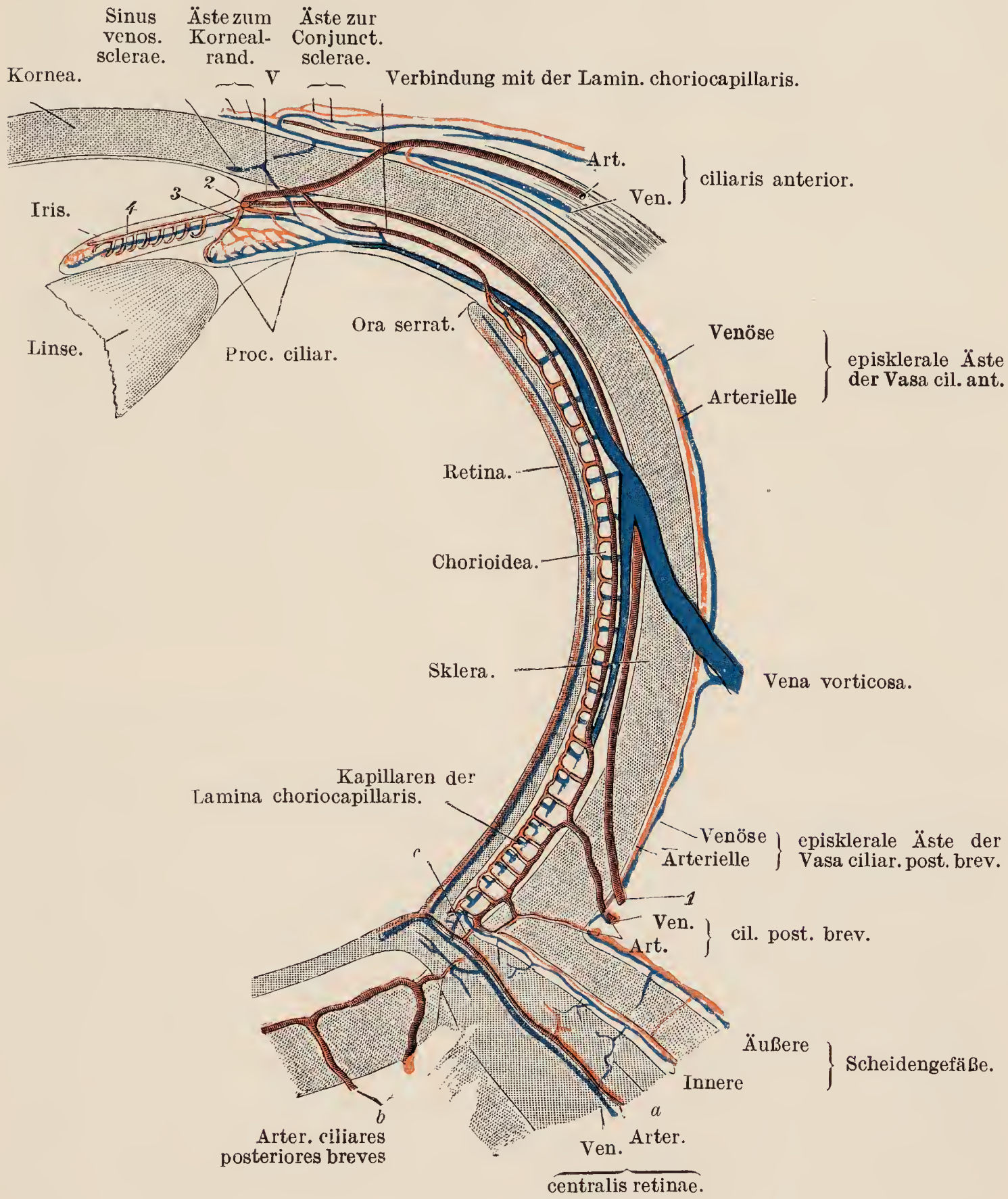

Fig. 375.

Gefäße des Auges. Schema mit Benützung der Darstellung Lebers. Tunica externa gekörnt, Tunica media weiß, Tunica interna u. N. opticus gekreuzt gekörnt. V Verbindung der A. ciliar. ant. mit dem Circulus iridis major.

mit Ästen der Arteria centralis retinae (c) und bilden hierdurch den Circulus arteriosus nervi optici; an der Ora serrata bestehen Anastomosen mit rücklaufenden Zweigen der A. ciliaris postica longa und der Aa. ciliares anticae (Fig. 375).

b) Die beiden Aa. ciliares posteriores longae (1) durchbohren die Sklera gleichfalls in der Nähe des Sehnerveneintrittes; die eine Arterie zieht an der nasalen, die andere an der temporalen Seite des Augapfels zwischen Chorioidea und Sklera bis zum Corpus ciliare, wo jede Arterie in zwei divergierende, längs dem Ziliarrande der Iris verlaufende Äste sich spaltet; indem diese Äste mit den Ästen der anderen langen Ziliararterie anastomosieren, wird ein Gefäßring, der Circulus iridis major (2) gebildet, aus welchem zahlreiche Zweige für den Ziliarkörper (bzw. für die Proc. ciliares) (3), sowie für die Iris (4) hervorgehen. Nahe am Pupillarrande der Iris bilden die Arterien einen unvollkommen geschlossenen Ring, den Circulus iridis minor.

c) Die Aa. ciliares anteriores kommen von den die geraden Augenmuskeln versorgenden Arterien, durchbohren in der Nähe des Kornealrandes die Sklera und senken sich teils in den Circulus iridis major ein, teils versorgen sie den Ziliarmuskel, teils geben sie rücklaufende Äste zur Verbindung mit der L. choriocapillaris ab. Ehe die vorderen Ziliararterien die Sklera durchbohren, geben sie nach hinten Zweige für die vordere Hälfte der Sklera, nach vorn Zweige zur Conjunctiva sclerae und zum Kornealrande ab. Die Kornea selbst ist gefäßlos, nur am Rande besteht ein in den vorderen Lamellen der Substantia propria gelegenes Randschlingennetz.

2. Sämtliche Venen verlaufen gegen den Äquator, woselbst sie zu vier (seltener fünf oder sechs) Stämmchen, den Wirtelvenen, Venae vorticosae, zusammentreten, welche sofort die Sklera durchbohren (Fig. 375) und in eine der Venae ophthalmicae münden. Ausgenommen von diesem Verlaufe sind kleine, den Arteriae ciliar. poster. breves und den Art. ciliares anter. parallel ziehende Venae ciliares poster. breves und Venae ciliares anteriores; letztere erhalten Zweige aus dem Ziliarmuskel, von dem episkleralen Gefäßnetze, von der Conjunctiva sclerae und von dem Randschlingennetze der Hornhaut. Die episkleralen Venen stehen am Äquator auch mit den Venae vorticosae in Verbindung. Die vorderen Ziliarvenen verbinden sich endlich mit dem Sinus venosus sclerae (Schlemm). Dieser ist ein ringförmig um die Hornhaut verlaufender Venenkranz, der noch in der Sklera gelegen, vollkommen geschlossene Wandungen besitzt. Er nimmt kleine Venen aus dem Kapillarnetz des Ziliarmuskels auf.

Die früher behauptete Verbindung mit der vorderen Augenkammer wird dadurch vorgetäuscht, daß gefärbte, in die vordere Augenkammer injizierte Flüssigkeiten durch Filtration in den Venenkranz hinübertreten.

II. Gebiet der Vasa centralia retinae (Fig. 375). Die A. centralis retinae tritt, 15—21 mm vom Augapfel entfernt, in die Achse des Sehnerven und verläuft daselbst bis zur Oberfläche des Sehnerveneintrittes. Hier zerfällt sie in zwei Hauptäste, von denen der eine auf-

wärts, der andere abwärts gerichtet ist, und deren jeder, sich weiter verzweigend, die ganze Pars optica retinae bis zur Ora serrata versorgt. Während des Verlaufes im Sehnerven gibt die Arterie zahlreiche kleine Äste ab, welche eingeschlossen in die Fortsetzungen der Pialscheide zwischen den Nervenfaserbündeln verlaufen und sowohl mit kleinen, aus dem umliegenden Fettgewebe in die Optikusscheiden eingetretenen Arterien (a) als auch mit Zweigen der Aa. ciliares posteriores breves (b) anastomosieren. In der Netzhaut selbst löst sich die Arterie in Kapillaren auf, welche bis in die äußere retikuläre Schicht hineinreichen. Die Neuroepithelschicht besitzt keine selbständigen Gefäße. Die aus den Kapillaren hervorgehenden Venen laufen parallel mit den Zweigen der Arterie und sammeln sich endlich zu einer gleichfalls in der Achse des Sehnerven eingeschlossenen Vena centralis retinae.

Beim Embryo geht ein Zweig der A. centr. retin., die Arteria hyaloidea, durch den Glaskörper bis zur hinteren Linsenfläche. Diese Arterie bildet sich schon vor der Geburt zurück, der sie einschließende Kanal jedoch läßt sich oft noch im Glaskörper des Erwachsenen nachweisen; er heißt der Cloquetsche Kanal oder der Canalis hyaloideus.

Die Lymphbahnen des Augapfels.

Das Auge besitzt keine eigentlichen Lymphgefäße, sondern eine Reihe von untereinander zusammenhängenden Spalträumen; man kann am Auge zwei Komplexe solcher Räume unterscheiden, ein vorderes und ein hinteres Gebiet. Zum vorderen Gebiet gehören: 1. die Saftkanälchen der Kornea und Sklera (?); 2. die vordere Augenkammer, welche durch die kapillare Spalte zwischen Iris und Linse mit 3. der hinteren Augenkammer kommuniziert. Diese letztere steht in offener Verbindung mit 4. den Spatia zonularia. Diese drei letzteren Räume hängen zusammen und lassen sich durch Injektion von der vorderen Augenkammer aus füllen. Zum hinteren Gebiete gehören: der Canalis hyaloideus (S. 475), ferner der „intravaginale Lymphraum" (d. i. der Subduralraum und der Subarachnoidealraum der Optikusscheiden), dann der enge Spalt zwischen Chorioidea und Sklera: der Perichorioidealraum, und endlich das von zartem Bindegewebe durchzogene Spatium interfasciale (Tenon), das sich auf die Duralscheide des N. opticus als supravaginaler Raum bis zum For. opticum fortsetzt. Diese Räume lassen sich vom Subarachnoidealraume des Gehirns aus füllen. Der Inhalt der Räume ist von den Gefäßen geliefertes Filtrat, welches auch den Glaskörper durchtränkt. Die Menge dieser Flüssigkeit ist im Perichorioidealraume, sowie in dem Interfaszialraume, normalerweise eine ganz minimale. Diese beiden Räume dienen zur Ermöglichung der Bewegung der Aderhaut bzw. des Augapfels und können funktionell als Gelenkräume aufgefaßt werden.

Die Nerven des Augapfels.

Die Nerven des Augapfels durchbohren im Umkreise des Sehnerveneintrittes die Sklera und verlaufen zwischen Sklera und Chorioidea nach vorn; nachdem sie mit Ganglienzellen versehene Zweige an alle Chorioidealgefäße abgegeben haben, bilden sie ein auf dem Corpus ciliare gelegenes, mit Ganglienzellen untermischtes Ringgeflecht, den Plexus gangliosus ciliaris, von welchem Äste für den Ziliarkörper, die Iris und die Hornhaut entspringen.

Die Ziliarkörpernerven enden fein zugespitzt zum Teil an den Blutgefäßen und am Ziliarmuskel, zum Teil zwischen den Muskelbündeln des Ziliarkörpers in Form verästelter Endbäumchen, die vielleicht das Muskelgefühl vermitteln, zum Teil an der skleralen Oberfläche des Ziliarkörpers in Form eines feinen Netzwerkes.



Fig. 376.
Aus einem senkrechten Schnitte durch die menschliche Kornea 240mal vergrößert, *n* sich teilender Nerv, die vordere Basalmembran durchbohrend, *s* subepithelialer Plexus, unter den Zylinderzellen liegend, *a* zwischen den Epithelzellen aufsteigende Fasern, zum intraepithelialen Plexus gehörig. Technik Nr. 192, S. 485.

Die markhaltigen Irisnerven bilden Geflechte und verlieren im Verlauf gegen den Pupillarrand ihre Markscheide; von ihren Endästen tritt ein Teil zu Sphinkter und Dilatator und zur Gefäßwand, während ein anderer Teil ein dicht unter der vorderen Irisfläche gelegenes, sensibles Netz bildet. Ganglienzellen fehlen der Iris des Menschen und der Säuger.

Die Hornhautnerven treten zuerst in die Sklera über und bilden hier ein ringförmig den Kornealrand umgebendes Geflecht, den Plexus annularis, aus welchem Äste für die Bindehaut und für die Kornea hervorgehen. Erstere enden beim Menschen in büscheligen Geflechten, Endnetzen und in kugligen Endkolben (S. 265), die dicht unter dem Epithel der Bindehaut gelegen sind und auch noch in der Substantia propria corneae, 1—2 mm nach innen vom Kornealrande, gefunden werden. Letztere verlieren nach dem Eintritte in die Substantia propria corneae ihre Markscheide und durchsetzen als nackte Achsenzylinder die ganze Hornhaut. Dabei bilden sie Netze, die nach ihrer Lage als Stromaplexus in den tieferen Schichten der Hornhaut, als subbasaler Plexus unter der vorderen Basalmembran, als subepithelialer Plexus dicht unter dem Epithel beschrieben werden. Von letzterem Plexus erheben sich feinste Nervenfibrillen, die zwischen den Epithelzellen abermals ein sehr feines Geflecht, den intraepithelialen Plexus bilden, dessen Ausläufer endlich frei zwischen den Epithelzellen enden.

Die in der Sklera befindlichen Nerven bilden Geflechte an Blutgefäßen und Lymphräumen, an welch letzteren auch Endigungen in Form dichtverzweigter Gebilde vorkommen. Außerdem bestehen noch freie Nervenendigungen, gleich denen in der Dura.

Die Augenlider.

Die Augenlider, Palpebrae, sind Falten der äußeren Haut, welche Muskeln, lockeres und festes Bindegewebe, sowie Drüsen einschließen. Die äußere Platte des Augenlides behält den Charakter der gewöhnlichen

äußeren Haut bei, die innere, dem Augapfel zugekehrte Platte ist dagegen in erheblicher Weise modifiziert und heißt Conjunctiva palpebralis. Die äußere Haut des Augenlides überzieht noch den freien, vorderen Lidrand und geht erst am hinteren Lidrande, der Lidkante, in die Conjunctiva palpebralis über. Man studiert die Zusammensetzung des Augenlides am besten an Sagittalschnitten (Fig. 377). Wir treffen von vorn nach hinten gezählt, folgende Schichten: 1. Die äußere Haut; sie ist dünn, mit feinen Wollhaaren besetzt, deren Bälge sie einschließt; im Korium finden sich ferner kleine Knäueldrüsen sowie pigmentierte Bindesubstanzzellen, die bekanntlich an anderen Stellen des Korium selten vorkommen. Das subkutane Gewebe ist sehr locker, reich an feinen elastischen Fasern, dagegen arm an Fettzellen, die selbst vollkommen fehlen können. Gegen den Lidrand zu ist das Korium derber und mit höheren Papillen besetzt. Schräg in den vorderen Lidrand sind in 2 bis 3 Reihen die großen Wimperhaare, die Zilien, eingepflanzt, deren Bälge bis tief in das Korium reichen. Die Zilien sind einem raschen Wechsel unterworfen, ihre Lebensdauer wird auf 100—150 Tage geschätzt; dementsprechend findet man häufig Ersatzhaare in verschiedenen Entwicklungsstadien (s. S. 437). Die Haarbälge der Zilien sind mit kleinen Talgdrüsen ausgestattet, außerdem nehmen sie die Ausführungsgänge der Glandulae ciliares (Moll) auf, welche in ihrem feineren Baue den Knäueldrüsen gleichen und sich von diesen nur dadurch unterscheiden, daß ihr unteres Ende zu keinem so stark entwickelten Knäuel verschlungen ist.

2. Hinter dem subkutanen Gewebe liegen die transversalen Bündel des quergestreiften M. orbicularis palpebrarum; die hinter den Zilien liegende Abteilung dieses Muskels wird Musculus ciliaris Riolani genannt.

3. Hinter dem Muskel trifft man auf die Ausstrahlung der Sehne des M. levator palpebrae; ein Teil derselben verliert sich in dem dort befindlichen Bindegewebe (der sogenannten Fascia palpebralis), ein anderer Teil, welcher auch glatte Muskelfasern, den Musc. tarsalis superior (Müller) einschließt, setzt sich an den oberen Rand des Tarsus.

4. Der Tarsus ist eine derbfaserige bindegewebige Platte, welche dem Augenlide Festigkeit und Stütze verleiht. Er liegt dicht vor der Conjunctiva palpebr., welcher er auch zugezählt wird, und nimmt die zwei unteren Drittel der Höhe des ganzen Augenlides ein. In seine Substanz sind die Meibomschen Drüsen (Tarsaldrüsen) eingebettet, langgestreckte Körper, welche aus einem weiten, vor der Lidkante sich öffnenden Ausführungsgang und rings in diesen mündenden, kurz gestielten Bläschen bestehen. Hinsichtlich des feineren Baues stimmen die Meibomschen Drüsen mit den Talgdrüsen überein. Am oberen Ende des Tarsus, zum Teil noch von dessen Substanz umschlossen, liegen verästelte tubulöse Drüsen, die im feineren Bau mit der Tränendrüse über-

einstimmen und akzessorische Tränendrüsen genannt werden; sie finden sich vorzugsweise in der inneren (nasalen) Hälfte des Augenlides.

Hinter dem Tarsus liegt die eigentliche Konjunktiva, welche aus

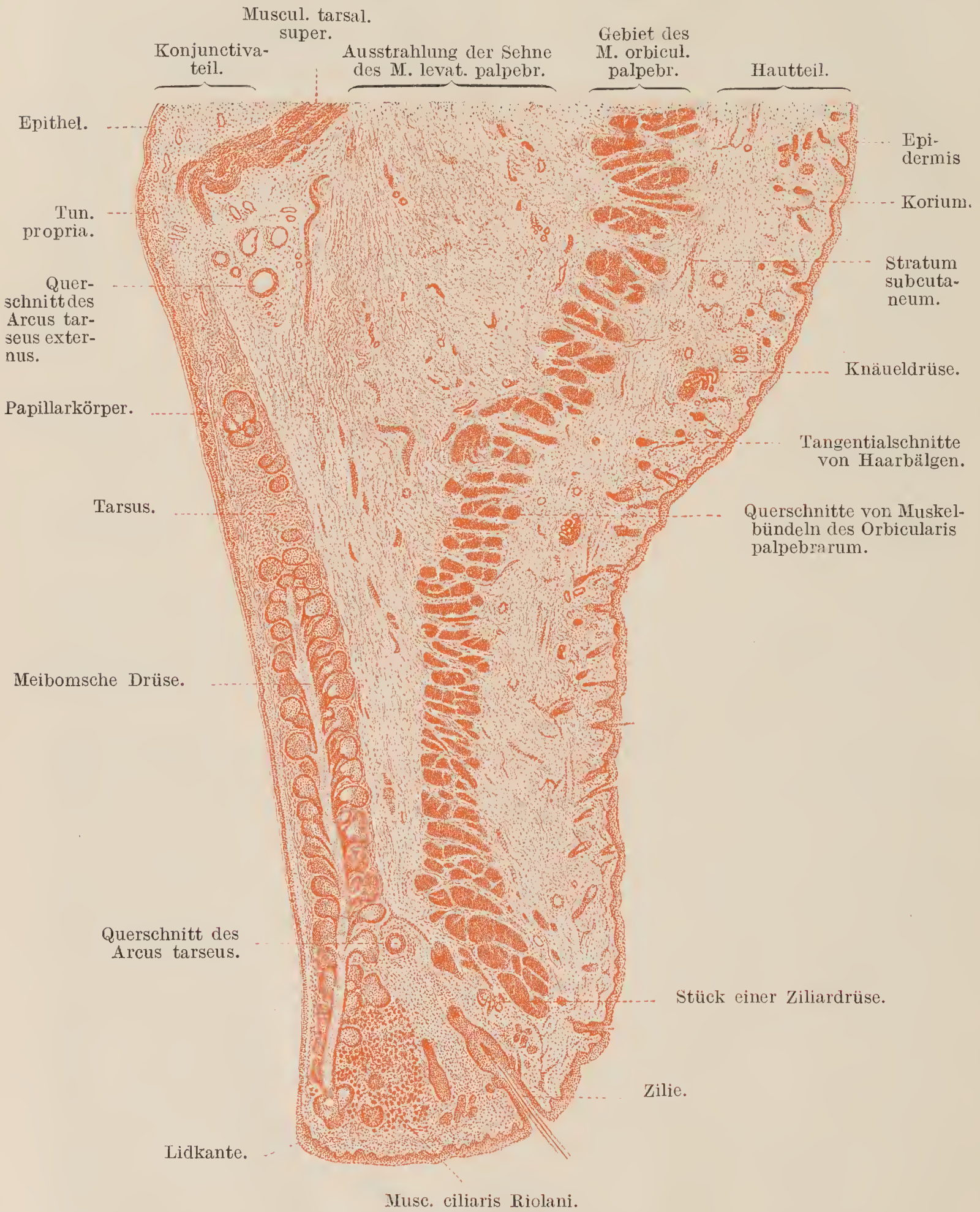

Fig. 377.

Sagittaler Durchschnitt des oberen Augenlides eines halbjährigen Kindes. Die Mündung der Tarsaldrüse ist nicht vom Schnitt getroffen. 15mal vergrößert. Technik Nr. 110, S. 289.

Epithel und einer Tunica propria besteht. Das Epithel ist geschichtetes Zylinderepithel, mit mehreren Lagen rundlicher Zellen in der Tiefe und einer Lage meist kurzer, zylindrischer Zellen an der Oberfläche. Letztere

tragen einen schmalen hyalinen Kutikularsaum. Auch Becherzellen finden sich in wechselnder Anzahl. An dem hinteren Lidrande geht das Epithel allmählich in das geschichtete Pflasterepithel über, das sich zuweilen weit auf die Conjunctiva palpebralis erstreckt. Der untere Teil der Conjunctiva palpebralis ist glatt. Im oberen Teile dagegen bildet das Epithel unregelmäßig buchtige Einsenkungen, die „Konjunktivabuchten", die individuell sehr verschieden entwickelt, in höheren Graden der Ausbildung auf Durchschnitten das Bild von Drüsen gewähren können. Die Tunica propria conjunctivae besteht aus Bindegewebe, aus weißen Blutzellen und Plasmazellen in verschiedener Menge. Bei Tieren, besonders bei Wiederkäuern, bilden die ersteren wahre Lymphknötchen, von deren Kuppe aus Lymphozyten durch das Epithel auf die Oberfläche wandern; auch beim Menschen ist die Durchwanderung von Lymphozyten, jedoch nur in geringerem Grade, nachweisbar. Im Gebiete der Konjunktivabuchten wird die Tunica propria durch die oben erwähnten Epitheleinsenkungen in papillenähnliche Bildungen abgeteilt, daher auch der Name „Papillarkörper".

Die Conjunctiva palpebralis springt oben (am unteren Augenlide unten) auf den Augapfel über, dessen Vorderfläche sie überzieht. An der Umschlagstelle, dem Fornix conjunctivae, findet sich unter der Tunica propria ein aus Bindegewebsbündeln bestehendes, lockeres, subkonjunktivales Gewebe, dessen Vorhandensein die Verschieblichkeit der Konjunktiva erklärt. Das Epithel ist dasselbe wie am Lidteile der Konjunktiva; die Tunica propria ist ärmer an weißen Blutzellen, enthält jedoch auch beim Menschen normalerweise kleine Knötchen in verschiedener Anzahl (bis zu 20) und einzelne Schleimdrüsen. Die Conjunctiva sclerae ändert sich insofern, als ihr Epithel in einiger Entfernung vom Hornhautrande geschichtetes Pflasterepithel wird, das sich in jenes der Kornea fortsetzt (s. auch Fig. 368), und ihre Tunica propria reichlich elastische Fasern enthält; am Kornealrande ist die Tunica propria conjunctivae mit wohlausgebildeten Papillen versehen.

Die Conjunctiva sclerae ist nur beim Europäer pigmentlos, bei anderen Rassen und bei (allen?) Säugetieren enthält sie Pigment, das in den tiefsten Lagen des Epithels (am dichtesten am Kornealrande) gelagert ist.

Das rudimentäre, dritte Augenlid (Plica semilunaris) besteht aus Bindegewebe und einem geschichteten Pflaster- oder auch einem Übergangsepithel. Die Caruncula lacrimalis, ursprünglich ein Teil des unteren Augenlides, gleicht im feineren Baue der äußeren Haut (nur das Stratum corneum fehlt) und enthält feine Haare, Talg-, akzessorische Tränendrüsen und in der Mitte kleine Knäueldrüsen.

Die Blutgefäße der Augenlider gehen von Stämmchen aus, welche vom äußeren und inneren Augenwinkel aus herantretend einen Bogen am Lidrande, Arcus tarseus (Fig. 377), und einen zweiten Bogen am oberen

Ende des Tarsus, den Arcus tarseus externus bilden. Sie verbreiten sich im Hautteile, umspinnen die Tarsaldrüsen, durchsetzen den Tarsus, um ein unter dem Konjunktivaepithel liegendes, dichtes Kapillarnetz zu speisen; sie versorgen ferner den Fornix conjunctivae, die Conjunctiva bulbi und anastomisieren mit den Arteriae ciliares anteriores.

Die Lymphgefäße bilden in der Conjunctiva tarsi ein sehr dichtes, an der Vorderseite des Tarsus dagegen ein sehr dünnes „prätarsales" Netz. Dazu gesellt sich ein drittes, in der Haut und im subkutanen Gewebe reichlich entwickeltes Netz; alle drei Netze stehen miteinander in Verbindung. Die Lymphgefäße der Conjunctiva bulbi enden nach den Angaben der einen Autoren am Hornhautrande geschlossen, nach anderen Angaben reichen sie mit feinen Ausläufern in das Gewebe der Hornhaut und stehen durch diese mit dem Saftkanalsystem in Zusammenhang.

Die Nerven bilden sowohl im Tarsus wie auch in der Conjunctiva palpebralis ein sehr dichtes Geflecht, welches durch eine eigentümliche, knäuelförmige, verschlungene Anordnung seiner Fasern ausgezeichnet ist. Ein Teil des Tarsusgeflechtes umspinnt die Meibomschen Drüsen und besteht hier aus vielen marklosen und wenigen markhaltigen Nervenfasern, ein anderer Teil endet in der Wandung der Blutgefäße. Von dem „Konjunktivalgeflecht" entspringen markhaltige Nervenfasern, die, schräg gegen Lidrand und Conjunctiva palpebralis verlaufend, ihre Markscheide verlieren und zum Teil direkt in das Epithel eindringen, um hier frei verästelt zu enden, zum Teil aber in dicht unter dem Epithel gelegenen Endkolben (S. 265), Büscheln und Netzen aufhören. Derartige Endkolben finden sich in großer Anzahl nicht nur am Lidrande (in dessen Papillen) und in der Conjunctiva palpebralis, sondern auch in der Conjunctiva bulbi und im Hornhautrande (s. auch S. 476).

Das Tränenorgan.

Die Tränendrüse ist eine mit mehreren Ausführungsgängen versehene, zusammengesetzte tubulöse Drüse. Die Ausführungsgänge sind mit einem zweireihigen, zylindrischen Epithel ausgekleidet und gehen allmählich in lange, enge, mit niedrigem Epithel ausgekleidete Gänge über. Diese endlich setzen sich in Tubuli fort, deren Enden vielfach mit mehreren, verzweigten Endstücken (Fig. 378) versehen sind. Sie sind von den Drüsenzellen ausgekleidet und von einer Membrana propria umhüllt. Die Drüsenzellen sind in sekretgefülltem Zustande hoch, sekretleer dagegen bedeutend niedriger. Die Sekretsammelstelle liegt in der Lumenhälfte der Zelle. Zwischenzellige Sekretkanälchen sowie Sekretgranula sind nachgewiesen. Sehr oft lassen sich Fettropfen in den Drüsenzellen nachweisen (Fig. 378). Zwischen den Drüsenzellen und der Membrana propria liegen einzelne platte Zellen, Fortsetzungen der tiefen Schicht des Epithels der Ausführungsgänge.

Blutgefäße und Nerven verhalten sich wie an den Mundhöhlendrüsen, doch sollen die letzten Nervenenden ein interepitheliales Netz bilden.

Die Wandung der Tränenkanälchen besteht aus geschichtetem Pflasterepithel, aus einer Tunica propria, die reich an elastischen Fasern und unter dem Epithel auch reich an zelligen Elementen ist und aus longitudinal verlaufenden, quergestreiften Muskelfasern, die lumenerweiternd wirken.

Tränensack und Tränennasengang bestehen aus einem zweireihigen Zylinderepithel, einer Tunica propria, welche vorzugsweise adenoiden

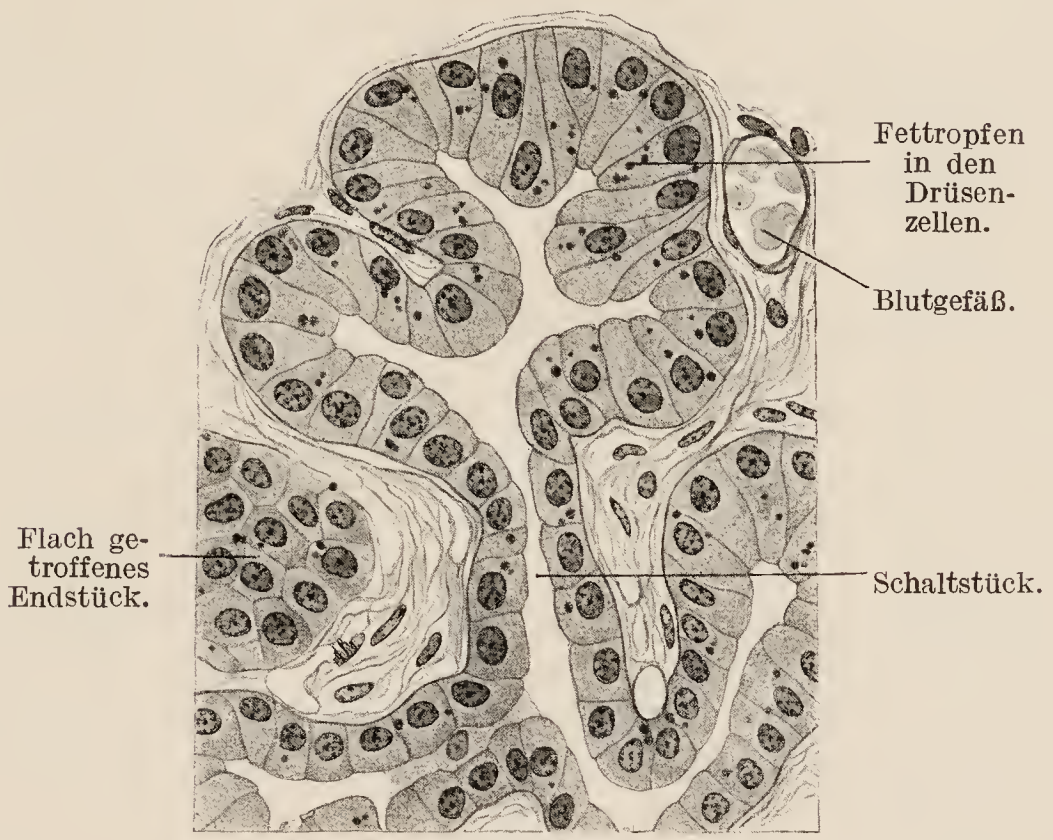

Fig. 378.

Aus einem Schnitte durch die Tränendrüse des Menschen. 500mal vergrößert. Technik Nr. 195, S. 486.

Charakters ist und von dem darunter befindlichen Periost durch ein dichtes Geflecht von Venen getrennt wird. Im Tränensack finden sich kleine verästelte tubulöse Drüsen.

Technik.

Nr. 180. Der frische Augapfel wird vorsichtig aus der Augenhöhle geschnitten, wobei der N. opticus in möglichster Länge zu erhalten ist; dann wird mit der Schere die anhängende Muskulatur und das Fett entfernt und am Äquator mit einem scharfen Rasiermesser ein alle Augenhäute durchdringender, ca. 1 cm langer Einschnitt gemacht. Nun lege man den Bulbus in ca. 150 ccm Kali-bichromat.-Essigsäure (S. 15) ein; nach 15—20 Stunden wird der Bulbus von dem bereits gemachten Einschnitte aus mit einer Schere vollkommen in eine vordere und hintere Hälfte getrennt und die Flüssigkeit gewechselt. Nach weiteren 12—20 Stunden wasche man aus und härte die Stücke in ca. 100 ccm allmählich verstärktem Alkohol (S. 17).

Nr. 181. Für den feinen Bau der Retina fixiere man ganz frische Bulbi in toto in Zenkers Flüssigkeit (usw. 8, S. 16). Nach vollendeter Härtung schneide man mit scharfem Rasiermesser Stückchen heraus, welche man am besten aus

dem Augenhintergrunde nimmt, weil daselbst die Optikusfaserschicht am dicksten ist. Die Radiärfasern sieht man in ihrer ganzen Länge nur auf genau senkrechten Schnitten (weiter nach Nr. 110, S. 289).

Nr. 181a. Auf gleiche Weise werden Meridionalschnitte durch die Makula und Fovea behandelt. Man löse die an jener Stelle der Chorioidea fester anhaftende Retina nicht von der Chorioidea, sondern schneide Chorioidea und Retina zusammen.

Von Säugetieren besitzen nur Affen eine gelbe Makula und eine Fovea centralis. Dagegen kommt eine nicht gelb pigmentierte, ähnlich der Makula gebaute Stelle, die „Area centralis", den meisten Säugetieren (Insektivoren und gewisse Nager ausgenommen) zu; Vögel und Reptilien haben stets eine einfache oder mehrfache Fovea, auch bei Knochenfischen ist eine Fovea gefunden worden.

Nr. 182. Retina nach Golgis Methode. Dazu eignen sich am besten dicke Netzhäute, man wähle deshalb Augen von großen Tieren. Das Auge wird in eine vordere und hintere Hälfte zerschnitten, der Glaskörper herausgenommen, von der Netzhaut ein Stück mit Schere und Pinzette vorsichtig von der Chorioidea abpräpariert. Dieses Stück rolle man schonend zu einem zylindrischen oder sphärischen Klümpchen zusammen und tauche es eine Sekunde lang in dünne Zelloidinlösung, lasse es einige Sekunden lang an der Luft, bis die Zelloidinlösung etwas erstarrt ist, und bringe dann das Stückchen in die Golgische Mischung (8, S. 36) (Dieses Einrollen hat den Zweck, die Bildung oberflächlicher Niederschläge zu verhindern.) Hier bleibt das Objekt 12—72 Stunden usw. (S. 36).

Die Schwärzung erfolgt zuerst nach 12stündigem Aufenthalt an Stäbchen und Zapfen, nach weiteren 12 Stunden an bipolaren Zellen und Amakrinen, später an den Zellen des Gangl. nerv. optic. und an den Nervenfasern, zuletzt an den Stützzellen.

Auch Kalibichromatformol (S. 15) gibt hier gute Resultate; Zapfen und Stäbchen, sowie Radiärfasern werden nach 2-tägigem, nervöse Zellen nach 3—6-tägigem Aufenthalt in reiner Kalibichromatlösung am besten. Noch bessere Resultate gibt die vitale Methylenblaufärbung (S. 36), nur erfordert hier die richtige Orientierung große Übung.

Nr. 183. Will man Elemente der Retina frisch untersuchen, so wähle man noch warme Augen soeben getöteter Tiere. Der Bulbus wird am Äquator halbiert, der Glaskörper aus der hinteren Augenhälfte sorgfältig herausgenommen; von der ganz durchsichtigen Retina werden kleine Stückchen von ca. 3 mm Seite ausgeschnitten und in einem Tropfen der Glaskörperflüssigkeit auf dem Objektträger leicht zerzupft. Dann bringe man zwei dünne Papierstreifen zu seiten des Präparates (S. 47) und setze ein Deckglas auf. Isolierte Elemente wird man nur sehr vereinzelt finden, dagegen erhält man nicht selten recht hübsche Flächenbilder, an denen Stäbchen und Zapfen im optischen Querschnitte, erstere als kleinere, letztere als größere Kreise wahrzunehmen sind. Hat man gleichzeitig ein Stückchen Pigmentepithel auf dem Objektträger gebracht, so treten die regelmäßig sechseckigen Zellen desselben schon bei schwacher Vergrößerung deutlich hervor. Die hellen Flecke in den Zellen sind deren Kerne. Auch diese Zellen sind sehr vergänglich und verlieren bald ihre scharfen Konturen; Molekularbewegung der Pigmentkörnchen ist hier sehr häufig zu beobachten.

Nr. 184. Für Präparate der Chorioidea, des Corpus ciliare, der Iris, Sklera, Kornea behandle man passend aus nach Nr. 180 oder 181 fixierten Bulbi herausgeschnittene Stücke nach Nr. 110, S. 289. Zelloidineinbettung ist am besten.

Nr. 185. Linsenfasern. Der Bulbus wird hinter dem Äquator mit einer Schere aufgeschnitten, Glaskörper und Linse werden herausgenommen; dabei bleibt das die Ziliarfortsätze überziehende Pigment am Linsenrande hängen. Man

löse nun die Linse vom Glaskörper und lege sie in 50 ccm Ranvierschen Alkohol (S. 4). Nach ca. 2 Stunden steche man mit Nadeln an der vorderen und hinteren Linsenfläche ein und ziehe die Kapsel an einer kleinen Stelle etwas ab; das gelingt leicht; bleiben an der Kapsel Linsenfasern hängen, so schadet das nicht. Beim Einstechen hat sich eine trübweiße Flüssigkeit aus der Linse entleert. Dann schüttele man den Alkohol und lasse die Linse weitere 10 oder mehr (—40) Stunden liegen. Man kann nach Ablauf dieser Zeit die Linse in dem Alkohol leicht in schalenförmige Stücke zerlegen, ein kleiner Streifen eines solchen Stückes wird in einem kleinen Tropfen destillierten Wassers auf dem Objektträger zerzupft (S. 12). Deckglas unter Vermeidung von Druck auflegen. Will man die Fasern konservieren, so färbe man mit Pikrokarmin (färbt meist in wenigen Minuten) und setze dann angesäuertes, dünnes Glyzerin unter das Deckglas (S. 48) (Fig. 370 *A*).

Nr. 186. Linsenfasern im Querschnitte. Man lege eine Linse in eine Mischung von 25 ccm 0,1%ige Chromsäure und 25 ccm Aq. destill. Man muß auf den Boden des Gefäßes etwas Watte legen, sonst klebt die Linse an und platzt. Das Ankleben läßt sich auch verhindern durch öfteres Schütteln des Gefäßes. Nach 24—28 Stunden spalte man mit Nadeln die Linse in schalenförmige Stücke, übertrage dieselben nach weiteren 10—15 Stunden in ca. 30 ccm 70%igen Alkohol, der am nächsten Tage durch ebensoviel 90%igen Alkohol ersetzt wird.

Die Schalen sind die Ursache der Irrlehre von einer konzentrischen Schichtung der Linse, die auch bei Meridionalschnitten vorgetäuscht wird; was hier sichtbar ist, sind Fasern, aber keine Lamellen. Äquatorialschnitte durch Linsen zeigen nicht das Bild einer Zwiebel, sondern einer Apfelsine, radiäre Lamellen. Die Schalen kommen dadurch zustande, daß Linsenfasern ungefähr gleichen Alters auch gleiche Konsistenz, gleiche physikalische und chemische Beschaffenheit besitzen.

Im 90%igem Alkohol schneide man mit einer Schere die Schalen in der Gegend des Äquators durch und klemme ein Stück so in Leber, daß die ersten Schnitte die dem Äquator zunächst liegende Zone treffen und schneide mit dem Rasiermesser. Hat der Schnitt, der gar nicht dünn zu sein braucht, die Fasern quer getroffen, so erscheinen dieselben als scharf begrenzte Sechsecke; ist dagegen der Schnitt zu schräg geführt worden, so sind die einzelnen Fasern durch unregelmäßig gezackte Linien voneinander getrennt oder gar teilweise der Länge nach getroffen. Die Schnitte werden von der Klinge direkt auf den Objektträger gebracht und in verdünntem Glyzerin konserviert (Fig. 370 *B*).

Nr. 187. Für Präparate der Linsenkapsel und des Linsenepithels lege man von Muskeln und Fett befreite Bulbi in 100—200 ccm Müllersche Flüssigkeit. Will man

Nr. 187a. Flächenpräparate der Linsenkapsel und des Epithels herstellen, so schneide man nach 2—3 Tagen das Auge auf, nehme die Linse heraus, entferne möglichst die Zonulafasern, ziehe mit einer spitzen Pinzette ein Stückchen der vorderen Linsenkapsel ab, lege dasselbe auf ca. 5 Minuten in ein Uhrschälchen mit destilliertem Wasser, das man einmal wechselt und färbe es dann mit Hansenschem Hämatoxylin (S. 32). Einschluß in Xylolbalsam (S. 45). Die Kapsel ist homogen lichtblau gefärbt, die Kerne und die Konturen der Epithelzellen treten scharf hervor (Fig. 371 *C*). Will man die Linsenkapsel allein haben, so ziehe man ein Stückchen der hinteren Linsenkapsel ab.

Nr. 187b. Zur Herstellung von Schnitten durch Kapsel und Epithel lasse man den Augapfel ca. 14 Tage in der Müllerschen Flüssigkeit liegen, nehme alsdann die Linse heraus, bringe sie auf 1 Stunde in (womöglich fließendes) Wasser und härte sie in ca. 50 ccm allmählich verstärktem Alkohol (S. 17). Einbetten in Zelloidin ist zu empfehlen. Man mache meridionale Schnitte durch die Vorder-

fläche und durch den Äquator der Linse, welche man mit Hansenschem Hämatoxylin färbt (S. 32) und in Xylolbalsam (S. 45) konserviert (Fig. 371 *D*), und Äquatorialschnitte, die am hinteren Linsenpol beginnen. Die ersten Schnitte zeigen sehr zierlich den Ansatz der Linsenfasern an die Linsensternstrahlen. Da der feste Linsenkern (S. 467) sich sehr schwer schneidet, empfiehlt es sich, sobald die mit dem Mikrotom angefertigten Schnitte an dieser Gegend angelangt sind, den Kern mit einem kleinen Messer herauszulösen und die so entstehende Höhle mit Zelloidin wieder vollzugießen.

Nr. 188. Saftlücken und -kanälchen der Hornhaut. Man nehme ein möglichst frisches Auge; von tierischen Augen sind Ochsenaugen (aus dem Schlachthause zu beziehen) am meisten zu empfehlen. Man kratze mit einem steil aufgesetzten Skalpell das Epithel der Hornhaut weg, spüle alsdann mit einem Strahle destillierten Wassers die Hornhautoberfläche ab, durchschneide das Auge vor den Ansätzen der Augenmuskeln und lege die vordere, die ganze Hornhaut enthaltende Hälfte auf die Epithelseite; dann entferne man mit Pinzette und Skalpell das Corpus ciliare, Linse, Iris, so daß nur mehr der vordere Teil der Sklera und die Kornea übrig bleiben, welche in ca. 40 ccm einer 1%igen Lösung von Argent. nitr. eingelegt werden. Das Ganze wird auf 3—6 Stunden ins Dunkle gestellt und nach Ablauf derselben in ca. 50 ccm destillierten Wassers dem Sonnenlichte ausgesetzt (s. weiter Nr. 12, S. 40). Von dem in ca. 50 ccm allmählich verstärktem Alkohol (S. 17) gehärteten Objekte werden Flächenschnitte angefertigt, die am leichtesten gelingen, wenn man die Kornea über den linken Zeigefinger stülpt. Es empfiehlt sich, die Schnitte von der hinteren Hornhautfläche zu nehmen, da die Lücken und Kanälchen daselbst regelmäßiger sind. Die Schnitte können mit Hansenschem Hämatoxylin gefärbt (S. 32) und in Xylolbalsam konserviert (S. 45) werden. Die Bilder sind negativ, die Lücken und Kanälchen weiß auf braunem oder braungelbem Grunde (Fig. 373). Man beachte besonders die meist etwas dünneren Ränder der Schnitte. Bei Hämatoxylinfärbung sieht man die mattblauen, großen Kerne der fixen Hornhautzellen; die Konturen der Zellen selbst sind nur selten wahrzunehmen.

Nr. 189. Vergoldung der Hornhautkanälchen nach einer von dem S. 38 angegebenen Verfahren etwas abweichenden Methode. Eine frische Zitrone wird ausgepreßt, der Saft durch Flanell filtriert. Nun töte man das Tier und lege die ausgeschnittene Kornea 5 Minuten lang in den Saft, woselbst sie durchsichtig wird. Besonders zu empfehlen sind Frösche, deren Hornhautkanälchen sehr regelmäßig sind, und deren hintere Hornhautlamellen sich leicht abziehen lassen. Dann wird die Hornhaut in ca. 5 ccm destilliertem Wasser kurz (1 Minute) ausgewaschen und in ca. 10 ccm der 1%igen Goldchloridlösung (S. 7) auf 15 Minuten ins Dunkle gestellt. Darauf wird die Hornhaut mit Glasstäbchen in ca. 10 ccm destilliertes Wasser übertragen, kurz ausgewaschen und in 50 ccm destilliertem Wasser, dem 2 Tropfen Eisessig zugegeben sind, dem Tageslichte ausgesetzt. Nach 24—48 Stunden ist die Reduktion (s. S. 39) vollendet; das Objekt wird in ca. 10 ccm 70%igen Alkohol eingelegt und ins Dunkle gestellt. Am nächsten Tage schneide man ein Stückchen Hornhaut heraus und ziehe mit Skalpell und Nadel, die man immer am Rande des Objekts ansetzt, feine Lamellen von der hinteren Hornhautfläche ab. Das gelingt bei einiger Aufmerksamkeit ohne große Mühe. Die Lamellen werden in Xylolbalsam eingeschlossen (S. 45) und bieten sehr schöne Bilder.

Nr. 190. Sehr schöne Präparate der Hornhautkanälchen erhält man nach der Methode von Drasch. Die Objekte werden nicht dem frisch getöteten Tiere, sondern zwischen der 12.—24. Stunde nach dem Tode, während welcher Zeit der Kadaver an einem kühlen Orte aufbewahrt werden muß, entnommen. Kleine

(von ca. 6 mm Seite) Stücke der Hornhaut werden ausgeschnitten, in 5 ccm 1%ige Goldchloridlösung (S. 7) + 5 ccm destilliertes Wasser gelegt und 1 Stunde lang ins Dunkle gestellt; während dieser Zeit rühre man öfter mit dem Glasstabe um. Dann werden die Stückchen mit Glasstäbchen in 30 ccm destilliertes Wasser übertragen, woselbst sie im Dunkeln 8—16 Stunden verweilen, dann werden sie in 25 ccm destilliertem Wasser + 5 ccm Ameisensäure dem Tageslichte ausgesetzt. Nach vollendeter Reduktion (S. 39) werden die nun dunkelvioletten Stückchen in allmählich verstärktem Alkohol gehärtet und nach ca. 6 Tagen dünne, der Fläche nach gerichtete Schnitte (Fig. 374) angefertigt, die in Xylolbalsam (S. 45) konserviert werden.

Nr. 191. Nerven und Blutgefäße der frischen Hornhaut. Man schneide von einem Ochsenauge die Kornea und den angrenzenden Teil der Sklera vor den Ansätzen der Augenmuskeln ab, entferne mit Skalpell und Pinzette das Corpus ciliare, Iris und Linse, schneide alsdann einen Quadranten der Hornhaut aus, lege ihn mit der Epithelseite nach oben auf einen Objektträger und bedecke ihn mit einem Deckglase; als Zusatzflüssigkeit verwende man einige Tropfen der Glaskörperflüssigkeit. Das sehr dicke Präparat untersuche man mit schwacher Vergrößerung. Die schlingenförmig umbiegenden Blutgefäße sind bei Einstellung des Tubus auf die oberflächlichen Hornhautschichten (Heben des Tubus) am Skleralrande zu finden, sie enthalten meist noch Blutzellen. Markhaltige Nerven findet man ebendaselbst, wie auch in tieferen Schichten. Sie sind zu ganzen Bündeln geordnet und lassen sich nur eine kurze Strecke weit in der Hornhaut selbst verfolgen. Die lang gestreckten Pigmentstreifen, die an den Ochsenaugen sich finden, haben nichts mit den Nerven zu tun.

Für den feineren Verlauf der Nerven leistet diese Methode nichts.

Nr. 192. Vergoldung der Nerven der Hornhaut. Die 12—24 Stunden nach dem Tode ausgeschnittene Hornhaut wird von Corpus ciliare und Iris befreit und nach den Nr. 190 angegebenen Regeln vergoldet. Nach vollendeter Härtung mache man Flächenschnitte, welche Epithel und die obersten Hornhautschichten enthalten und senkrecht zur Dicke der Hornhaut gerichtete Schnitte, welche man in Xylolbalsam konserviert (Fig. 376).

Nr. 193. Methylenblaufärbung der Hornhautnerven. Man töte ein Kaninchen, schneide den Augapfel im ganzen heraus und entferne die noch anhängenden Reste der Augenmuskeln und der Bindehaut. Dann lege man den Augapfel in eine Uhrschale und mache mit einem scharfen Skalpell einen tiefen, alle Augenhäute durchdringenden Schnitt am Äquator; die dabei austretende Glaskörperflüssigkeit wird in der Uhrschale aufgefangen. Dann trenne man mit einer Schere von dem gemachten Einschnitt aus die ganze Kornea ab, lege sie auf einen Objektträger — die konkave Hornhautfläche nach aufwärts gerichtet — und streife Corpus ciliare, Iris und die etwa noch anhängende Linse mit einem Skalpellstiel ab, was leicht gelingt. Die so gereinigte Hornhaut wird sofort in eine zweite Uhrschale gebracht, in welche man 3—10 Tropfen der aufgefangenen Glaskörperflüssigkeit und 3—4 Tropfen Methylenblaulösung (S. 36) gebracht hat. Die Farbe muß auch die konkave, nach aufwärts gekehrte Hornhautfläche etwas bedecken. Da der Eintritt der Färbung nicht zu genau festsetzbarer Zeit erfolgt, empfiehlt es sich, nach etwa 1 Stunde die Hornhaut mit nach oben gekehrter konvexer Fläche auf einen reinen Objektträger zu bringen und ohne Deckglas mit schwachem Objektiv (Leitz Obj. 3) zu betrachten. Ist die Färbung nicht genügend, so bringe man die Kornea wieder in die Uhrschale zurück und wiederhole etwa nach 10 Minuten die gleiche Prozedur. Sobald die Nerven deutlich sind, wird die Hornhaut auf 18—20 Stunden in 20 ccm der Ammoniaklösung (S. 36) übertragen; dann

schneide man einen Quadranten aus und konserviere ihn in dünnem Glyzerin, dem man noch einen Tropfen der Ammoniaklösung zugesetzt hat. Nach ca. 24stündigem Aufenthalt im Dunkeln ist das Präparat durchsichtig genug geworden, um auch mit starken Vergrößerungen untersucht zu werden.

Nr. 194. Zu Studien über die Gefäße des Auges sind besonders Flächenpräparate zu verwenden. Öffnet man ein frisches Auge am Äquator, so sieht man makroskopisch den Verlauf der A. central. retinae. Zur Darstellung der Gefäße der Chorioidea lege man den von Fett und Muskeln vollkommen befreiten Augapfel auf einen kleinen Glastrichter, den man in eine niedrige Glasflasche gesteckt hat, und trage vorsichtig, am Äquator beginnend, mit Schere und Pinzette die Sklera ab; bei einiger Übung gelingt es, die ganze Sklera bis nahe hinter die Ora serrata und bis zur Optikuseintrittsstelle zu entfernen, ohne die Chorioidea zu verletzen; man muß sich nur hüten, zu reißen; alle festeren, die Sklera mit der Chorioidea verbindenden Stränge (die Vv. vorticosae) müssen abgeschnitten werden. Dann entferne man durch vorsichtiges Streichen mit einem in Wasser getauchten Pinsel die der Chorioidea noch anhaftenden Teile der Lamina suprachorioidea; durch diese Manipulation wird der Verlauf der gröberen Gefäße vollkommen deutlich. Soweit lassen sich die Untersuchungen auch am nichtinjizierten Auge vornehmen. Für die Gefäße des Corpus ciliare und der Iris verwende man injizierte, in Müllerscher Flüssigkeit fixierte und in Alkohol gehärtete Augen, welche man vor dem Äquator halbiert. Iris und Corpus ciliare lassen sich leicht von der Sklera abziehen; man konserviere sie nach Wegnahme der Linse in Xylolbalsam (S. 45). Man untersucht am besten zuerst mit der Lupe.

Nr. 195. Tränendrüse. Die untere Tränendrüse ist beim Menschen leicht, ohne eine äußerlich sichtbare Verletzung zu setzen, vom Fornix conjunctivae aus herauszunehmen. Beim Kaninchen ist die Drüse nur klein, frisch blassem Muskelfleisch ähnlich; man verwechsle sie nicht mit der im medialen Augenwinkel gelegenen Harderschen Drüse. Behandeln wie Nr. 110 (S. 289). Das in Fig. 378 wiedergegebene Präparat war in Flemmingscher Lösung (S. 17) fixiert, mit Hämatoxylin und Eosin gefärbt.

XI. Das Gehörorgan.

Der empfindende Abschnitt dieses Sinnesorganes umfaßt zwei genetisch und morphologisch zusammenhängende, funktionell aber zu trennende Teile: das eigentliche Gehörorgan und den Bogengangsapparat, in dem Empfindungen der Lageveränderung des Körpers zustande kommen. Mit diesen beiden als 1. inneres Ohr zusammenzufassenden, allseitig von Knochen umgebenen Sinnesorganen sind funktionell verbunden wichtige Hilfseinrichtungen, die wir 2. als Mittelohr (mit Tuba auditiva) und 3. als äußeres Ohr bezeichnen. Das Mittelohr ist genetisch von der 1. Schlundtasche abzuleiten, das äußere Ohr ist (einschließlich des äußeren Gehörganges) ein Teil der Oberhaut.

Inneres Ohr.

Seine beiden Abteilungen sind durch zwei, im knöchernen Vorhof (Vestibulum) gelegene, häutige Säckchen verbunden, die durch einen feinen Gang, den Ductus utriculosaccularis (Fig. 388,$_2$), miteinander kommunizieren.

Vom Duct. utriculo-saccularis erstreckt sich als dünner „Duct. endolymphaticus“ eine durch den Aquaeductus vestibuli verlaufende Fortsetzung bis zu dem kolbig endenden „Saccus endolymphaticus“, der an der hinteren Fläche der Pars petrosa gelegen ist.

Das eine Säckchen, der Utriculus, steht mit häutigen Röhren, den Bogengängen (Ductus semicirculares), in Verbindung, deren jeder an der Einmündungsstelle in das Säckchen je eine Erweiterung, die Ampulle, besitzt. Das andere Säckchen, der Sacculus, hängt durch den Ductus reuniens (Fig. 388,$_1$) mit einem langen, spiralig aufgewickelten, häutigen Schlauche, der Schnecke (Ductus cochlearis), dem eigentlichen Gehörorgan, zusammen.

Säckchen, Bogengänge und Schnecke heißen das häutige Labyrinth. Dasselbe ist in ähnlich gestalteten Hohlräumen des Felsenbeines, dem knöchernen Labyrinth, eingeschlossen, füllt aber dieses nicht vollkommen aus. Der nicht ausgefüllte Raum wird von einer wässerigen Flüssigkeit, der Perilymphe, eingenommen. Eine ähnliche Flüssigkeit, die Endolymphe, ist im Innern des häutigen Labyrinthes enthalten.

Sacculus, Utriculus, Bogengänge.

Ihre Wandung besteht aus drei Lagen. Zu äußerst liegt ein an elastischen Fasern reiches, einzelne Pigmentzellen enthaltendes Bindegewebe; dann folgt eine feine, mit kleinen Warzen besetzte Basalmembran, deren Innenfläche endlich mit einem einschichtigen Pflasterepithel überzogen ist. Dieser einfache Bau ändert sich an den Ausbreitungsstellen des Hörnerven, welche an den beiden Säckchen Maculae, an den Ampullen der Bogengänge Cristae acusticae heißen. Bindegewebe und Basalmembran werden hier dicker, das Pflasterepithel wird schon im Umkreise der Maculae (bzw. Cristae) zu einem einen Kutikularsaum tragenden Zylinderepithel, und dieses geht in das Neuroepithel der Makula selbst über. Das Neuroepithel ist gleichfalls einschichtig und besteht aus zwei Arten von Zellen: 1. Aus den Fadenzellen, das sind lange, die ganze Höhe des Epithels einnehmende Zellen, die sowohl am oberen wie am unteren Ende etwas verbreitert sind und einen ovalen Kern enthalten; sie gelten als Stützzellen. 2. Aus den Haarzellen, das sind zylindrische, nur die obere Hälfte des Epithels einnehmende Zellen, welche in ihrem unteren, abgerundeten Abschnitte einen großen, kugligen Kern enthalten und auf ihrer Oberfläche ein zu einem „Hörhaar“ verklebtes Bündel langer, feiner Fäden tragen. Die Haarzellen sind die Endapparate des Hörnerven, mit ihnen stehen die Nervenfasern in Verbindung, und zwar in der Weise, daß die markhaltigen Äste des Ramus vestibularis nervi acustici beim Eintritte in das Epithel ihre Markscheide verlieren, sich teilen und als nackte Achsenzylinder bis zu den Basen der Haarzellen aufsteigen; dort teilt sich jede Faser in drei bis vier variköse Äste, die

nun weiterhin horizontal, parallel der Epitheloberfläche unter mehreren Haarzellen verlaufen und schließlich aufbiegend, im Kontakt mit der Seitenfläche einer Haarzelle, zugespitzt frei enden. Während des horizontalen Verlaufes entspringen einzelne aufsteigende Zweige, die in gleicher Weise an die Haarzellen angeschmiegt enden. Diese Enden erreichen die Epitheloberfläche nicht.

Die horizontalen Nervenäste bilden ineinandergreifend ein schmales, aber dichtes Gittergeflecht, das auch bei Anwendung anderer als der Golgischen Methoden als eine besondere, aus stark lichtbrechenden Körnchen bestehende Lage erscheint. Die Körnchen sind die optischen Querschnitte und die Varikositäten der horizontalen Fasern.

In den Cristae acusticae kommen grobe Nervenfasern vor, die sich teilend und verbreiternd bis zu 5 Haarzellen kelchartig umfassen.

Fig. 379.
Otolithen aus dem Sacculus eines neugeborenen Kindes. 560 mal vergr. Technik Nr. 196, S. 500.

Die freie Oberfläche des Neuroepithels ist von einer Fortsetzung des Kutikularsaumes, einer „Limitans“ überzogen, welche von den Hörhaaren durchbrochen wird. Die beiden Maculae acusticae sind von einer weichen Substanz (einer Kutikula?) bedeckt, welche zahllose 1—15 μ große, prismatische Kristalle von kohlensaurem Kalk, die Otolithen[1]), einschließt (Fig. 379); sie bilden zusammen die „Otoconia“[2]), den Gehörsand. Auf den Cristae acusticae findet sich die sogenannte Kupula, eine an frischen Präparaten unsichtbare Gallerte, die durch die Anwendung fixierender Flüssigkeiten gerinnt und dadurch sichtbar wird.

Säckchen und Bogengänge sind durch bindegewebige Stränge (Ligamenta sacculorum et ductuum) an die mit einem dünnen Periost und platten Bindegewebszellen ausgekleidete Innenfläche des knöchernen Labyrinthes befestigt.

Schnecke.

Auch die häutige Schnecke, der Ductus cochlearis, füllt nicht den ganzen Binnenraum der knöchernen Schnecke aus. Sie liegt mit der einen Wand der äußeren knöchernen Schneckenwand (Fig. 380) an; die obere (vestibulare) Wand, Membrana vestibularis (Reissner), grenzt gegen die Scala vestibuli, die untere (tympanale), Lamina spiralis membranacea, gegen die Scala tympani. Der Winkel, in welchem vestibulare und tympanale Wand zusammenstoßen, liegt auf dem freien Ende der Lamina spiralis ossea auf. Dort sind Periost und das Bindegewebe des Ductus cochlearis besonders stark entwickelt und stellen einen Wulst, Limbus spiralis, dar, welcher breit auf der Lamina spiralis

---

[1]) Von *οὖς, ὠτός*, Ohr und *λίθος*, Stein; Hörsteine; besser würden sie als Statolithen bezeichnet, weil sie mit der Hörempfindung nichts zu tun haben.

[2]) Von *κόνις*, Staub: Gehörstaub.

ossea aufsitzt und mit einem aufwärts sich zuschärfenden Rande endet. Dieser Rand wird Labium vestibulare, der freie Rand der Lam. spiral. ossea Labium tympanicum[1]) genannt; zwischen beiden verläuft der Sulcus spiralis internus (Fig. 387). Die inneren Flächen des Ductus cochlearis sind von einem, an den einzelnen Orten sehr verschieden beschaffenen Epithel überzogen, die der Scala vestibuli bzw. tympani zugekehrten äußeren Flächen werden von einer feinen Fortsetzung des Periostes, welches die beiden Scalae auskleidet, bedeckt. An der äußeren Schneckenwand verdickt sich das Periost zu einem mächtigen, auf dem Querschnitte halbmondförmigen Streifen, dem Ligamentum spirale,

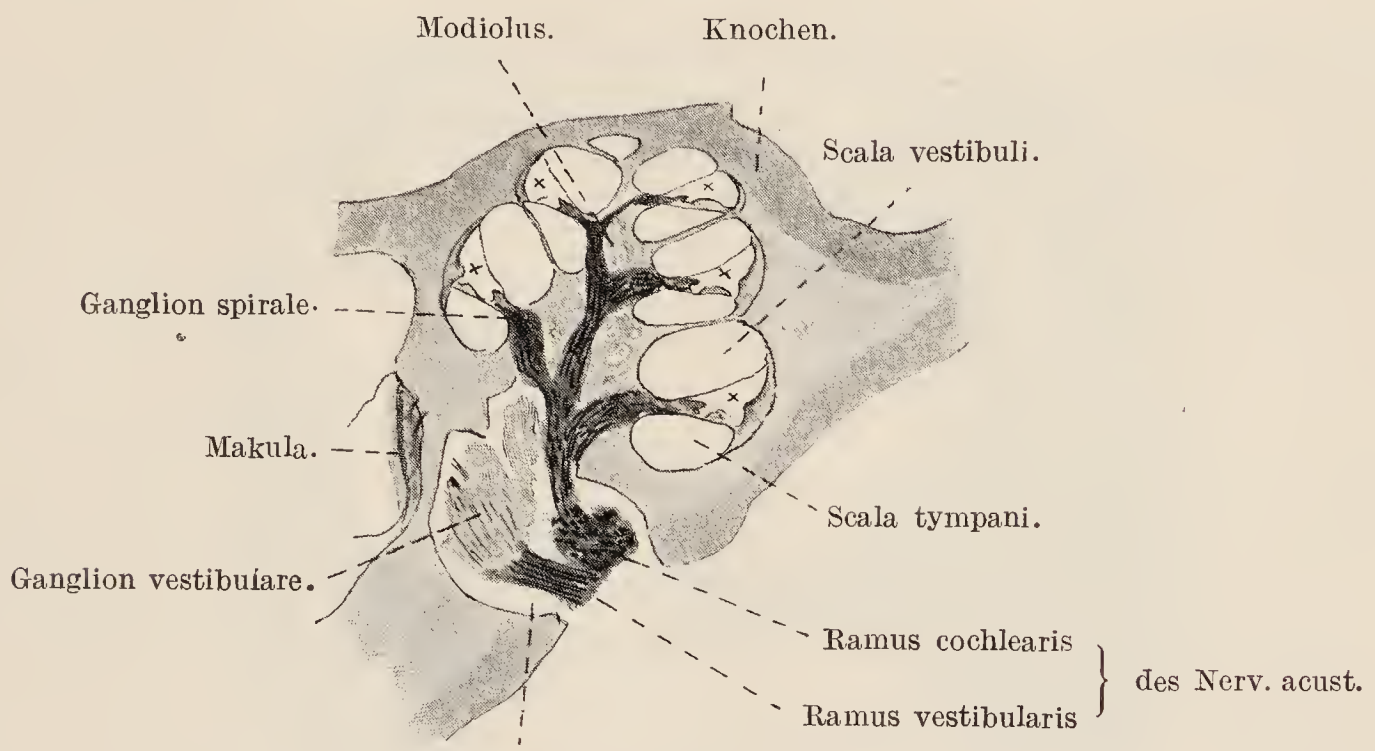

Fig. 380.

Horizontalschnitt durch die vordere Partie des Felsenbeins einer jungen Katze. 8mal vergrößert. Der Ductus cochlearis × ist fünfmal vom Schnitt getroffen. Die verschiedene Farbe des Knochens erklärt sich durch das unvollständige Eindringen des Fixierungsmittels. Technik Nr. 198, S. 501.

das sowohl über wie unter die Ansatzfläche des Ductus cochlearis hinausreicht (Fig. 381).

Nach dieser allgemeinen Übersicht muß der feinere Bau der drei Wände der häutigen Schnecke erörtert werden. Zwei derselben, die äußere und die vestibulare Wand sind verhältnismäßig einfach gebaut, die dritte, tympanale Wand dagegen zeigt einen äußerst komplizierten Bau.

a) Äußere Wand und Ligamentum spirale bestehen zusammen aus Epithel und Bindegewebe. Letzteres ist zunächst dem Knochen derbfaserig (Periost) und geht dann in lockeres Bindegewebe über, welches die Hauptmasse des Ligamentum spirale ausmacht. Das Epithel besteht aus einer Lage kubischer Zellen. Ein dichtes Netz von Blutgefäßen, die Stria

[1]) Diese Namen stammen noch aus der Zeit. in welcher man den Limbus spiralis zur Lamina spiralis ossea rechnete.

vascularis, nimmt drei Viertel der Höhe der äußeren Schneckenwand ein und begrenzt sich nach abwärts durch einen beim Menschen nur in der unteren Schneckenwindung stärker gegen das Schneckenlumen ragenden Vorsprung, die Prominentia spiralis (Fig. 381). Die Kapillaren der Stria vascularis liegen dicht unter und in dem dort zum Teil geschichteten pigmentierten Epithel (Fig. 387); sie sind die Quelle der Endolymphe.

b) Die vestibulare Wand (Membrana vestibularis) (Fig. 381) besteht aus einer Fortsetzung des Periostes der Scala vestibuli, d. i. aus platten Zellen und einem feinfaserigen Bindegewebe, welches auf der dem

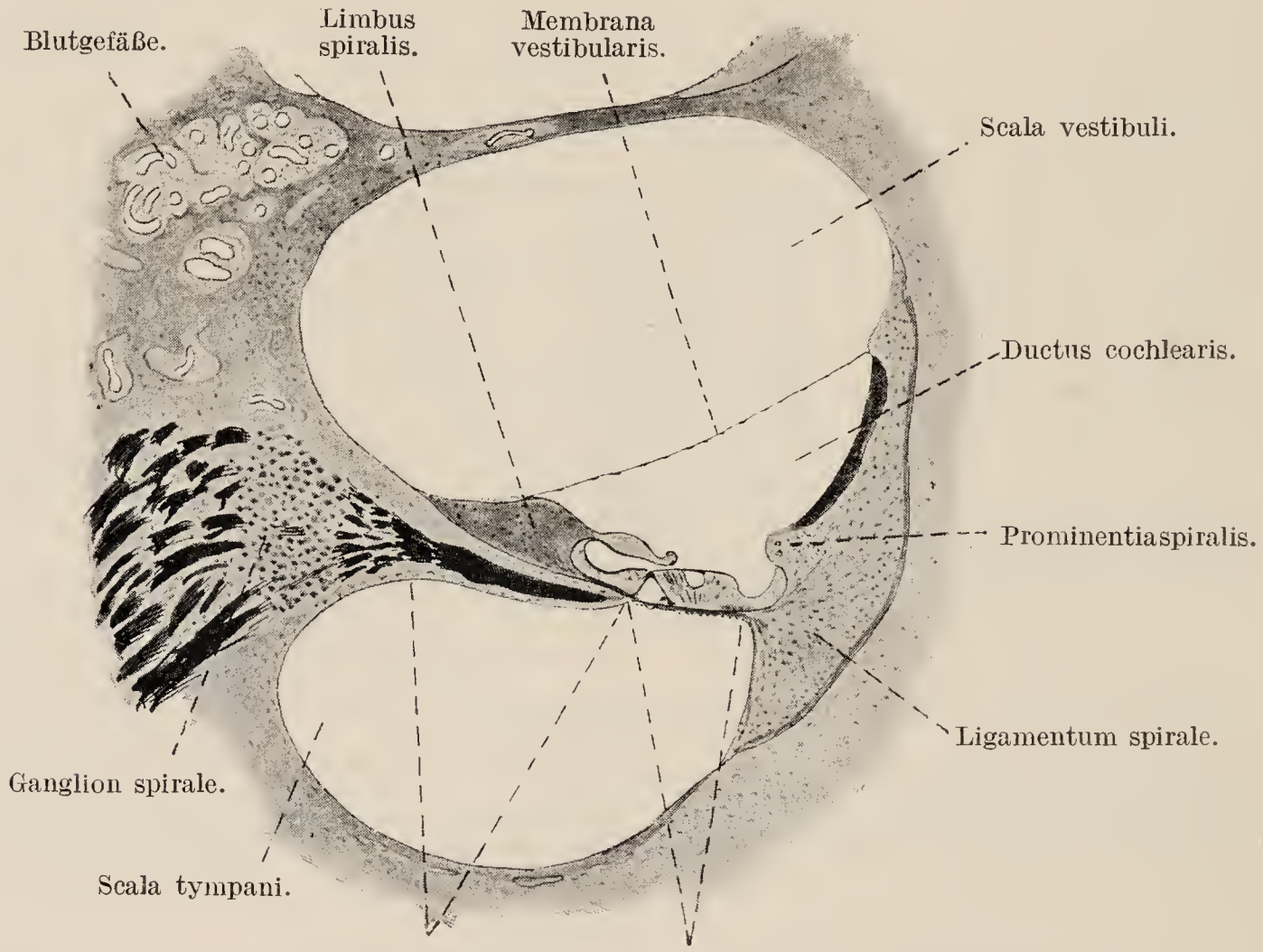

Fig. 381.

Das mit „Scala vestibuli“ und „Scala tympani“ bezeichnete Stück der Figur 380. Präparat 50fach vergrößert. Technik Nr. 198, S. 501.

Duktus zugekehrten Seite mit einer einfachen Lage polygonaler Epithelzellen bekleidet ist.

c) Die tympanale Wand zerfällt in zwei Abschnitte, 1. in den Limbus spiralis mit dem freien Rande der Lamina spiralis ossea und 2. in die Lamina spiralis membranacea.

1. Der Limbus spiralis besteht aus einem derben, an spindelförmigen Zellen reichen Bindegewebe, welches nach unten mit dem Periost der Lamina spiralis ossea verwachsen ist, an der freien Oberfläche aber sonderbar gestaltete Papillen besitzt. Sie haben die Form unregelmäßiger Halbkugeln; gegen das Labium vestibulare wachsen sie zu schmalen,

langen Platten, den Huschkeschen Gehörzähnen, aus (Fig. 382 und Fig. 385), die in einfacher Reihe nebeneinander liegen. Eine einfache Lage stark abgeplatteter Epithelzellen überzieht die Oberfläche des Limbus und geht an der Kante des Labium vestibulare in das kubische Epithel des Sulcus spiralis internus über (Fig. 385 *A*).

Der freie Rand der Lamina spiralis ossea ist an seiner oberen Fläche von einer einfachen Reihe schlitzförmiger Öffnungen, Foramina nervina (Fig. 382) durchbrochen, durch welche die in die knöcherne Lamina eingeschlossenen Nerven hervortreten, um in das Epithel der Lamina spiralis membranacea einzudringen. Deshalb heißt diese Zone der knöchernen Lamina spiralis Zona (Habenula) perforata.

2. Die Lamina spiralis membranacea besteht aus der Membrana basilaris, d. i. aus einer Fortsetzung des Limbus spiralis sowie des Periostes der Lamina spiralis ossea, ferner aus der tympanalen Belegschicht, die eine Fortsetzung des Periostes der Scala tympani ist, welche die Unterfläche der Membrana basilaris bekleidet, und endlich aus dem Epithel des Ductus cochlearis, welches der Oberfläche der Membrana basilaris aufsitzt.

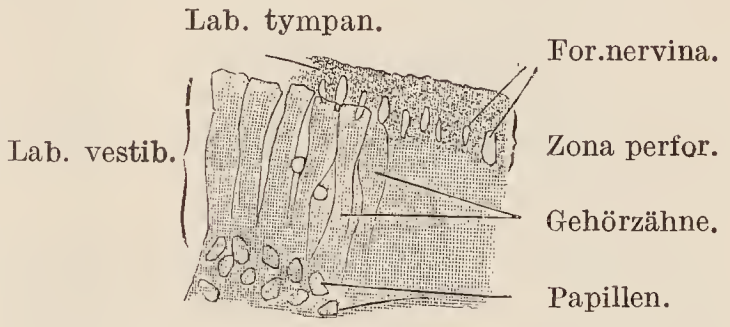

Fig. 382.

Aus einem Flächenpräparate der Lam. spiral. der Katze 240 mal vergrößert. Lam. vestib. von oben gesehen, zwischen den Gehörzähnen sieht man zwei Kerne der Epithelzellen. Links ist der Tubus auf die Höhe der Gehörzähne, rechts auf die Ebene der Zona perforata eingestellt. Technik Nr. 197, S. 501.

Die Membrana basilaris besteht aus einer strukturlosen Haut, welche starre, ganz gerade, vom Labium tympanicum bis zum Ligamentum spirale verlaufende Fasern enthält, welche der Membran ein feinstreifiges Aussehen (Fig. 383) verleihen. Die Fasern sind in der äußeren Hälfte der Membran, vom Fuß der äußeren Pfeiler (siehe unten) bis gegen das Ligamentum spirale dicker. Sie sind in der Basalwindung der Schnecke am kürzesten, in der Spitzenwindung am längsten.

In den Theorien über den Mechanismus der Hörempfindung spielen die Fasern der Basilarmembran eine große Rolle. Die sogenannte Resonatorentheorie (Helmholtz) stellt sich vor, daß für jeden Ton eine solche Faser anspricht, man nannte diese Fasern deshalb auch Gehörsaiten. Nach neueren Vorstellungen gerät aber die ganze Membran unter dem Einfluß von Schwingungen in Bewegung (Ewald), die für die einzelnen Töne verschieden ausfällt.

Die tympanale Belegschicht besteht aus einem feinen, Spindelzellen enthaltenden Bindegewebe, dessen Fasern auf der Faserrichtung der Membrana basilaris senkrecht stehen (Fig. 383 *b*).

Das Epithel ist auf der der Schneckenachse zugekehrten Hälfte zum Neuroepithel, dem Organon spirale (Corti) entwickelt, während die äußere dem Ligamentum spirale zugekehrte Hälfte aus indifferenten

Epithelzellen besteht. Man teilt die Lamina spiralis membranacea deshalb in zwei Zonen; eine innere vom Spiralorgan bedeckte, Zona tecta, und eine äußere, Zona pectinata[1]).

Die auffallendste Bildung des Spiralorganes sind die Pfeilerzellen, eigentümlich geformte, größtenteils starre Gebilde, die in zwei Reihen in der ganzen Länge des Ductus cochlearis stehen. Die innere Reihe bilden die Innenpfeiler, die äußere die Außenpfeiler (Fig. 385). Indem beide schräg gegeneinander geneigt sind, bilden sie einen Bogen, den Arcus spiralis, welcher einen mit der Basis gegen die Membrana basilaris gerichteten, dreiseitigen Raum, den Tunnel, überbrückt. Der Tunnel ist nichts anderes, als ein sehr großer Interzellularraum, der mit einer weichen Masse, Interzellularsubstanz, erfüllt ist.

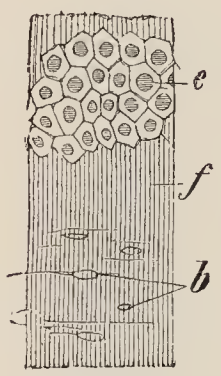

Fig. 383.

Aus einem Flächenpräparate d. Lamina spiral. membran. der Katze. 240 mal vergr. Schichten der Zona pectinata bei wechselnder Einstellung des Tubus gezeichnet. *e* Hohe Einstellung auf das indifferente Epithel (Claudiussche Zellen) des Ductus cochlearis. *f* Mittlere Einstellung auf die Fasern der Membr. bas. *b* Tiefe Einstellung auf die Kerne der tympanalen Belegschicht. Technik Nr. 197, S. 501.

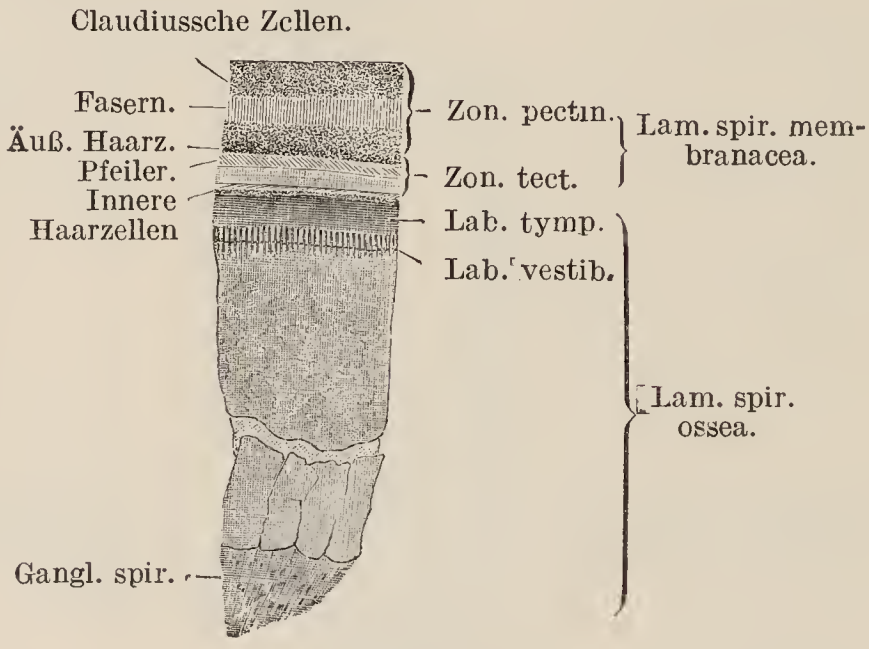

Fig. 384.

Lamina spiralis der Katze von der vestibularen Fläche aus gesehen. Die Membr. tectoria ist entfernt, die Lamina spiralis ossea in der inneren Hälfte mehrfach gesprungen und zerbrochen; am hinteren Rande derselben ragen Zellen des Ganglion spirale vor. Von der Lamina spir. membranacea sind die Claudiusschen Zellen teilweise abgefallen, so daß man die Fasern der Membr. basilaris als feine Streifung sieht. 50 mal vergr. Technik Nr. 197, S. 501.

Hinsichtlich des feineren Baues der Pfeilerzellen ist folgendes zu beachten: Die inneren Pfeilerzellen sind starre Bänder, an denen wir einen dreiseitig verbreiterten Fuß, einen schmalen Körper und einen auswärts konkaven Kopf unterscheiden. Der Kopf trägt eine schmale „Kopfplatte“ (Fig. 385). Körper und Fuß der Zelle sind von wenig Zytoplasma umgeben, das nach außen vom Fuße in der Umgebung des Kernes in etwas größerer Menge vorhanden ist. Die äußeren Pfeilerzellen zeigen dasselbe Detail, nur ist der kernhaltige Teil einwärts vom Fuße gelegen; der rundliche Gelenkkopf ruht in dem konkaven Ausschnitte des Innenpfeilers, die (breitere) Kopfplatte wird von der Kopfplatte des Innenpfeilers größtenteils bedeckt. Der in den Köpfen der beiden Pfeilerzellen, sowie der in den Füßen der äußeren Pfeilerzellen befindliche kernähnliche Einschluß hat nichts mit einem Kern zu tun, sondern ist wahrscheinlich hornartiger Natur.

Nach innen von den Innenpfeilern liegt eine einfache Reihe von Zellen, die inneren Haarzellen, kurzzylindrische, mit der abge-

[1]) Von den durchschimmernden Streifen der Membr. basilaris so genannt (Pecten, der Kamm).

rundeten Basis nicht bis zur Membrana basilaris reichende Zellen, die an ihrer freien Oberfläche ca. 40 lange, starre Haare tragen. Nach innen von den inneren Haarzellen liegt das kubische Epithel des Sulcus spiralis internus. Nach außen von den Außenpfeilern liegen die äußeren Haarzellen; sie gleichen den inneren Haarzellen, nur haben sie um ein Drittel kürzere Haare und sind durch einen dunklen, in der oberen Hälfte der Zellen gelegenen Körper, den (Hensenschen) Spiralkörper, charakterisiert.

Dieser ist im Schema (Fig. 385 *A*) durch einen dunklen, dicht unter den Hörhaaren gelegenen Fleck angedeutet; er entspricht vielleicht einem Trophospongium. Die Zentralkörperchen der Haarzellen liegen stets in deren Kopfenden.

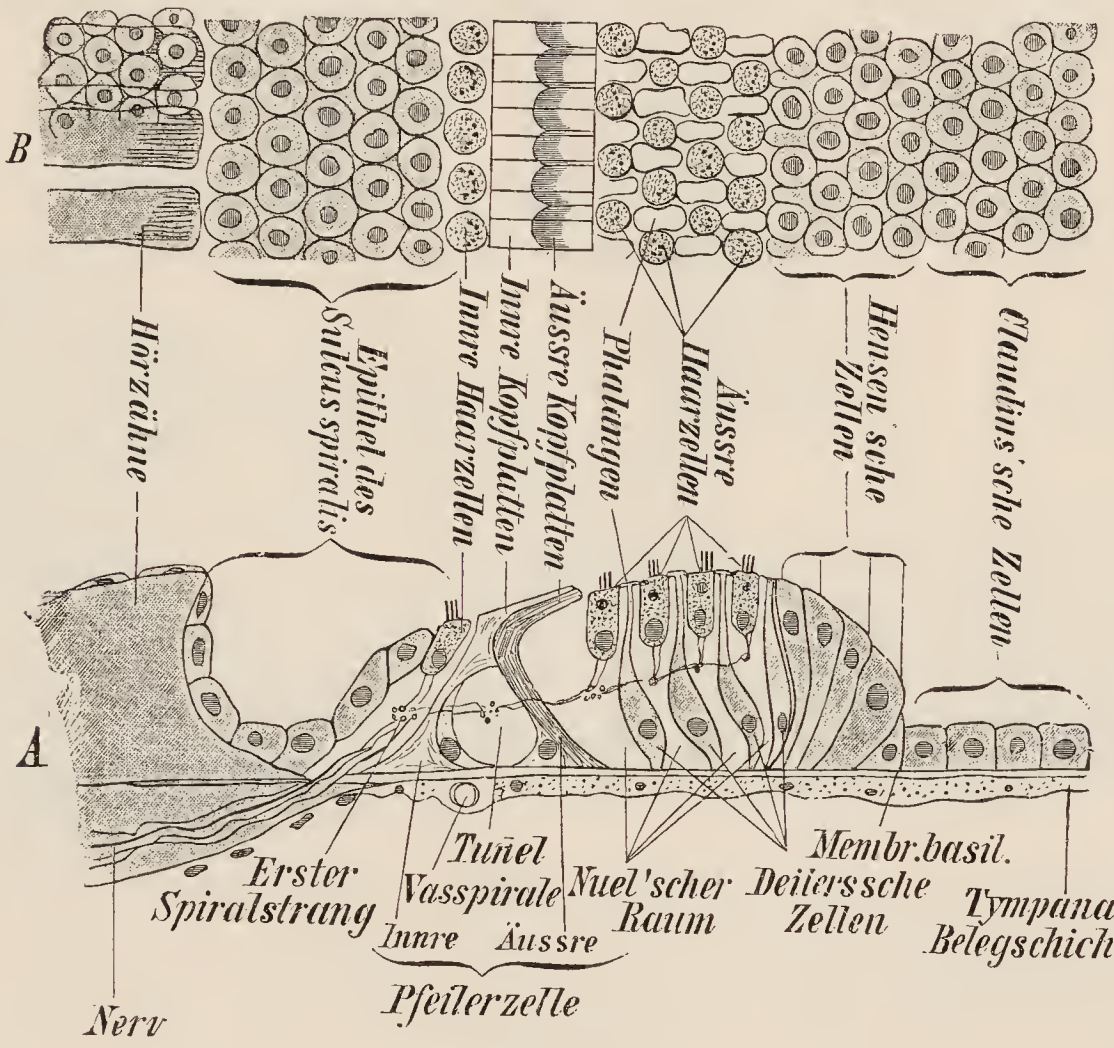

Fig. 385.

Schema des Baues der tympanalen Wand des Schneckenkanales, *A* von der Seite, *B* von der Fläche gesehen; bei letzterer Ansicht ist die Einstellung des Tubus auf die freie Oberfläche gewählt. Es ist einleuchtend, daß das in anderen Ebenen liegende Epithel des Sulcus spiralis, sowie die Claudiusschen Zellen nur durch Senken des Tubus scharf eingestellt werden können. Die Membrana tectoria ist nicht eingezeichnet. Die Spiralnervenstränge (s. S. 495 sind durch Punkte angedeutet.

Die äußeren Haarzellen sind nicht in einer, sondern in mehreren (gewöhnlich vier) Reihen angeordnet; sie liegen nicht nebeneinander, sondern werden auseinander gehalten durch die Deitersschen Zellen, das sind gestreckte Zellen, die einen starren Faden enthalten und an ihrem oberen Ende je einen kutikularen Aufsatz tragen; dieser hat die Gestalt einer Fingerphalanx; die zwischen den Phalangen freibleibenden Lücken werden durch die äußeren Haarzellen ausgefüllt (Fig. 386).

Auch die inneren Haarzellen werden durch kurze Fortsätze der inneren Pfeilerzellen sogenannte „Innenphalangen“ auseinandergehalten. Diese Fortsätze sind in Fig. 385 nicht gezeichnet.

Die Deitersschen Zellen sind Stützzellen, die viele Übereinstimmung mit den Pfeilerzellen zeigen; wie diese bestehen sie aus einem starren Faden und einem zytoplamatischen Teil, wie diese haben sie eine Kopfplatte (hier Phalanx genannt). Der Unterschied besteht nur darin, daß die Umwandlung in starre Teile bei den Deitersschen Zellen nicht so weit vorgeschritten ist. Indem die Phalangen unter sich zusammenhängen, bilden sie eine zierlich genetzte Membran, die Membrana reticularis.

Die äußeren Haarzellen reichen nicht bis zur Membrana basilaris herab, füllen also nur die obere Hälfte der Räume zwischen den Deitersschen Zellen aus, die unteren Hälften dieser Räume bleiben frei; wir nennen sie die Nuelschen Räume, oder, da sie ja miteinander zusammenhängen, den Nuelschen Raum (Fig. 385). Auch der Nuelsche Raum hat die Bedeutung eines Interzellularraumes und steht mit dem Tunnel in Verbindung.

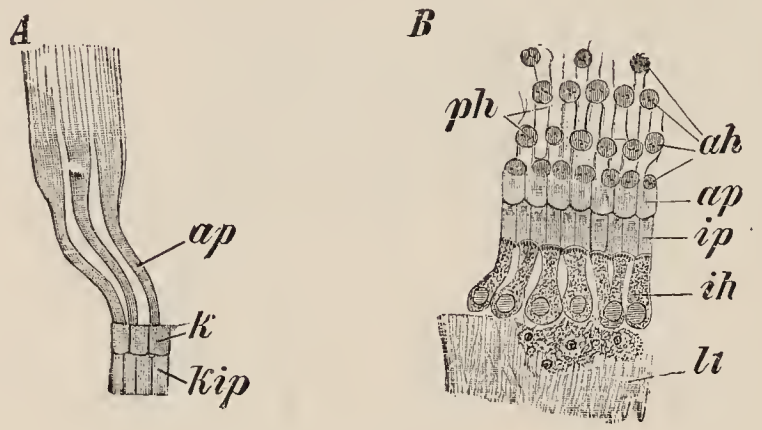

Fig. 386.

Aus einem Flächenpräparate der Lam. spir. membran. der Katze. 240 mal vergrößert. *A* Äußere Pfeiler, *k* Kopfplatten derselben bei hoher Einstellung, *ap* Körper und Fußenden derselben unter allmählichem Senken des Tubus gezeichnet. *kip* Stücke der Kopfplatten der inneren Pfeiler. *B*, *lt* Labium tympanic., teilweise bedeckt vom Epithel des Sulc. spiral. *ih* innere, *ah* äußere Haarzellen, zwischen diesen die Phalangen *ph*, die Membr. reticularis bildend, *ap* Kopfplatten der äußeren, *ip* der inneren Pfeiler. Technik Nr. 197, S. 501.

Nach außen von der letzten Reihe Deitersscher Zellen liegen die Hensenschen Zellen, langgestreckte Zylinder, die unter allmählicher Abnahme ihrer Höhe in das indifferente Epithel des Ductus cochlearis übergehen, dessen Elemente, soweit sie noch die Membrana basilaris bedecken, die Claudiusschen Zellen heißen. Auch diese beiden Zellenarten sowie die Epithelzellen des Sulcus spiralis enthalten einen starren Faden, der aber noch minder ausgeprägt ist, wie in den Deitersschen Zellen. Die Zentrosome aller Epithelzellen des Spiralorganes liegen nahe der freien Oberfläche.

Die auf das Lig. spirale sich fortsetzenden Epithelzellen reichen mit ihren langen verzweigten Basen bis tief in das unterliegende Bindegewebe. In Fig. 387 sind diese Zellen nicht sichtbar gewesen.

Die Membrana tectoria (Fig. 387), welche an der Ansatzstelle der Membrana vestibularis dünn beginnend, dann rasch sich verdickend über den Sulcus spiralis internus und das Organon spirale bis zur äußersten Reihe der Haarzellen reicht, ist eine weiche, sehr elastische Kutikularbildung.

Der Ramus cochlearis des Nervus acusticus dringt bekanntlich in die Achse der Schnecke ein und gibt in spiralig fortlaufender Linie Äste ab, welche gegen die Wurzel der Lamina spiralis ossea ziehen; hier geht jede markhaltige Nervenfaser unter Verlust ihres Markes in eine Nervenzelle über, die wie diejenigen der Spinalganglien eine bindegewebige Hülle

und gliöse Kapselzellen besitzt; die Summe dieser Nervenzellen bildet ein die ganze Peripherie der Schneckenachse umfassendes Ganglion spirale (Fig. 382); vom entgegengesetzten Pole jeder Zelle entspringt eine zweite Nervenfaser, die bald markhaltig wird und sich mit Nachbarfasern zu einem in die Lamina spiralis ossea eingeschlossenen, weitmaschigen Plexus vereint; derselbe reicht bis gegen das Labium tympanicum, wo die Fasern unter Verlust ihrer Markscheide durch die Foramina nervina (S. 491) treten und im Epithel enden.

Das Ganglion spirale besitzt also den gleichen Bau wie ein Spinalganglion; ein Unterschied besteht nur insofern, als die Ganglienzellen hier nicht unipolar, sondern bipolar, wie in den embryonalen Ganglien, sind (S. 135). Auch das im inneren Gehörgang liegende Ganglion vestibulare besitzt bipolare Ganglienzellen.

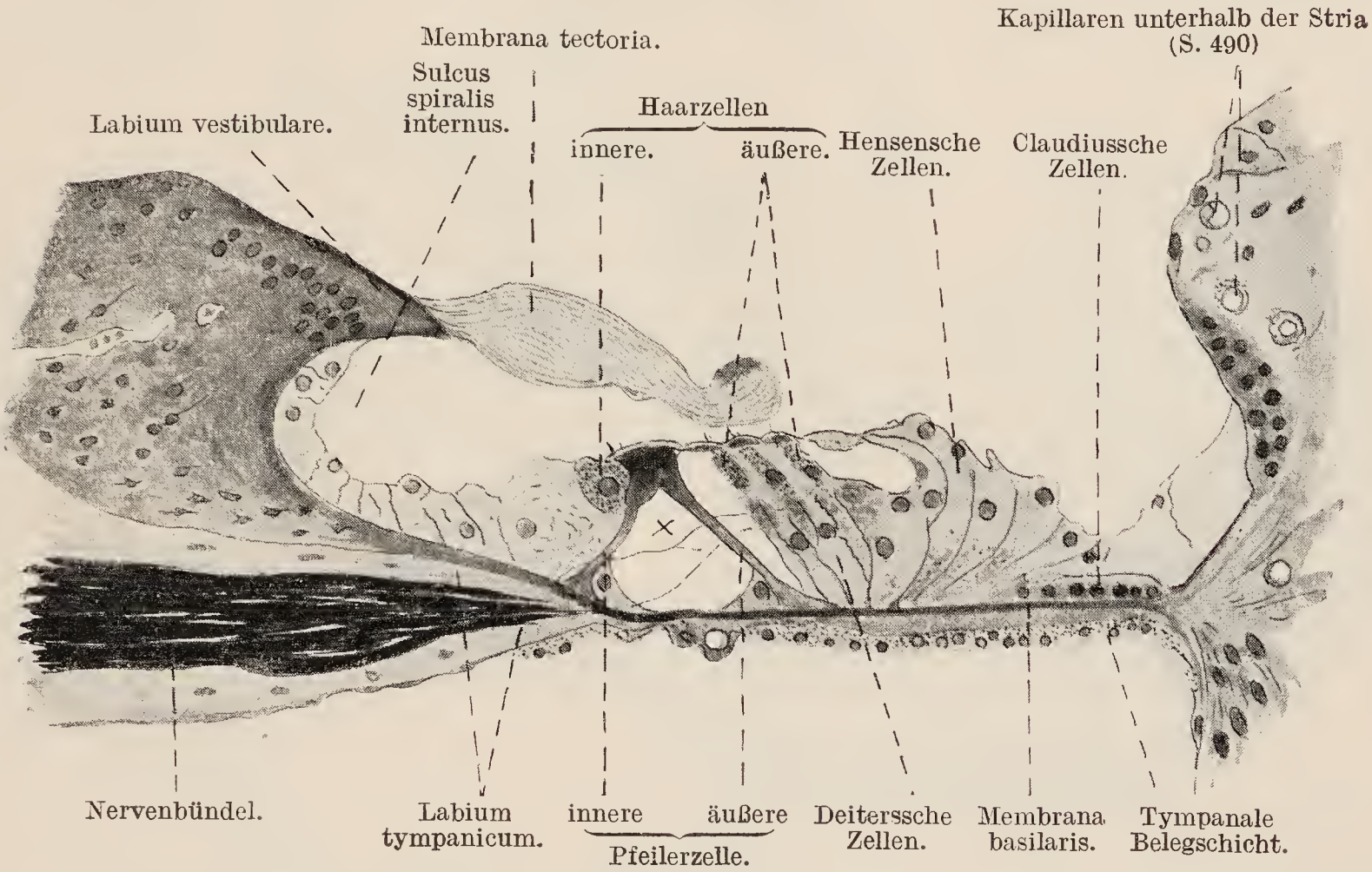

Fig. 387.

Stück der Fig. 381. Präparat 240 mal vergrößert. × Tunnel von Nervenfasern durchzogen.

Der periphere Fortsatz zeigt in frühen Entwicklungsstadien einen vollkommen dendritenartigen Charakter und bildet sich erst allmählich zu einer schmalen Faser aus.

Im Epithel endigen die Nerven in der Weise, daß sie in der Richtung der Schneckenwindung umbiegen, und so in spiraligen Strängen verlaufen, von denen der erste nach innen von der inneren Pfeilerzelle (Fig. 385), der zweite im Tunnel, der dritte zwischen äußerer Pfeilerzelle und erster Deitersscher Zelle, die übrigen drei zwischen den Deitersschen Zellen verlaufen. Von diesen Strängen aus ziehen feine Fasern zu den Haarzellen, an (nicht in) denen sie enden.

Arterien des Labyrinthes. Die Arteria auditiva gibt nur einen kleinen Zweig an das häutige Labyrinth, einen weiteren kleinen Zweig

zum knöchernen Labyrinth; die Mehrzahl ihrer Äste tritt an die Abgangsstelle des V., VII., VIII., IX. und X. Hirnnerven, sowie an die untere Kleinhirnfläche. Die Arterie für das häutige Labyrinth teilt sich in zwei Äste: 1. Die Arteria vestibularis (Fig. 388) gibt an den Nervus vestibularis, sowie an die lateral-obere Hälfte des Sakkulus, des Utrikulus, sowie an die entsprechenden Partien des oberen und lateralen Bogen-

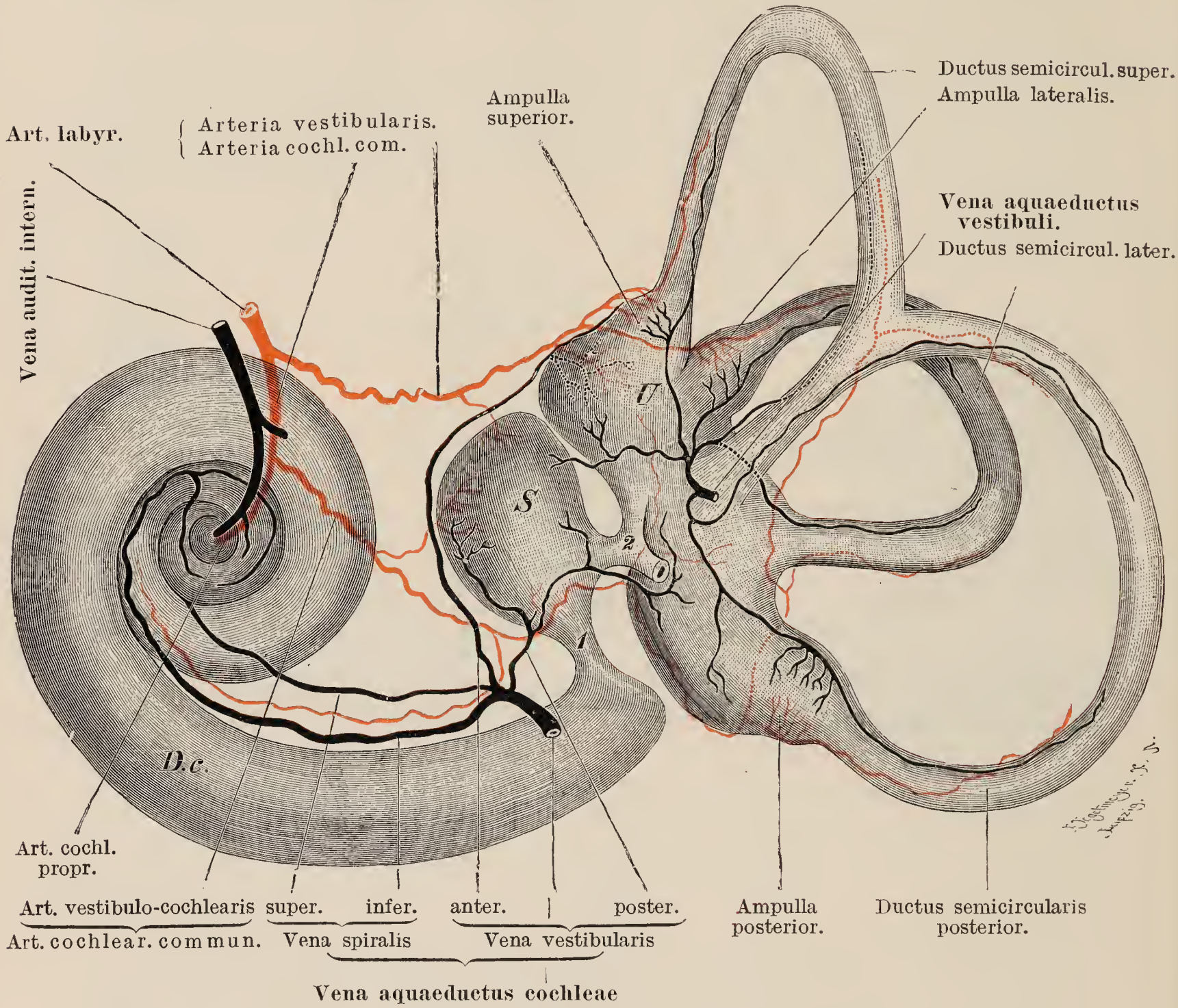

Fig. 388.

Schema. Blutgefäße des rechten menschlichen Labyrinthes. Ansicht von medial und hinten, *D. c.* Ductus cochlearis. *S* Sakkulus. *U* Utrikulus. 1. Ductus reuniens. 2. Ductus utriculo-sacculari. Der Saccus endolymphaticus ist abgeschnitten.

ganges Zweige, welche im allgemeinen ein weitmaschiges, an den Endigungsstellen des Nervus vestibularis, den Cristae und Maculae, aber ein engmaschiges Kapillarnetz speisen. 2. Die Arteria cochlearis communis teilt sich wieder in zwei Äste. Der eine Ast, die Arteria vestibulo-cochlearis, versorgt mit einem Zweig die medialhintere Hälfte von Sakkulus, Utrikulus und Bogengängen und verhält sich in ihren feinen Verästlungen wie die Arteria vestibularis; mit dem anderen Zweig ver-

teilt sie sich im Anfangsdrittel der ersten Schneckenwindung. Der andere Ast, die Arteria cochlearis propria versorgt den übrigen Bezirk der Schnecke; sie zerfällt beim Eintritt in die Schneckenachse in drei bis vier Äste, welche in spiraligem Verlaufe aufsteigend, den Tractus arteriosus spiralis bilden. Von diesem entspringen 30—35 radiäre Zweige, welche drei getrennte Kapillargebiete versorgen: 1. den Kanal, in welchem das Ganglion spirale eingeschlossen ist (Fig. 389, $_1$), 2. die Lamina spiralis ($_2$) und 3. die Zwischen- und Außenwände der Skalen ($_3$).

Die Venen des Labyrinthes verlaufen in drei getrennten Wegen:

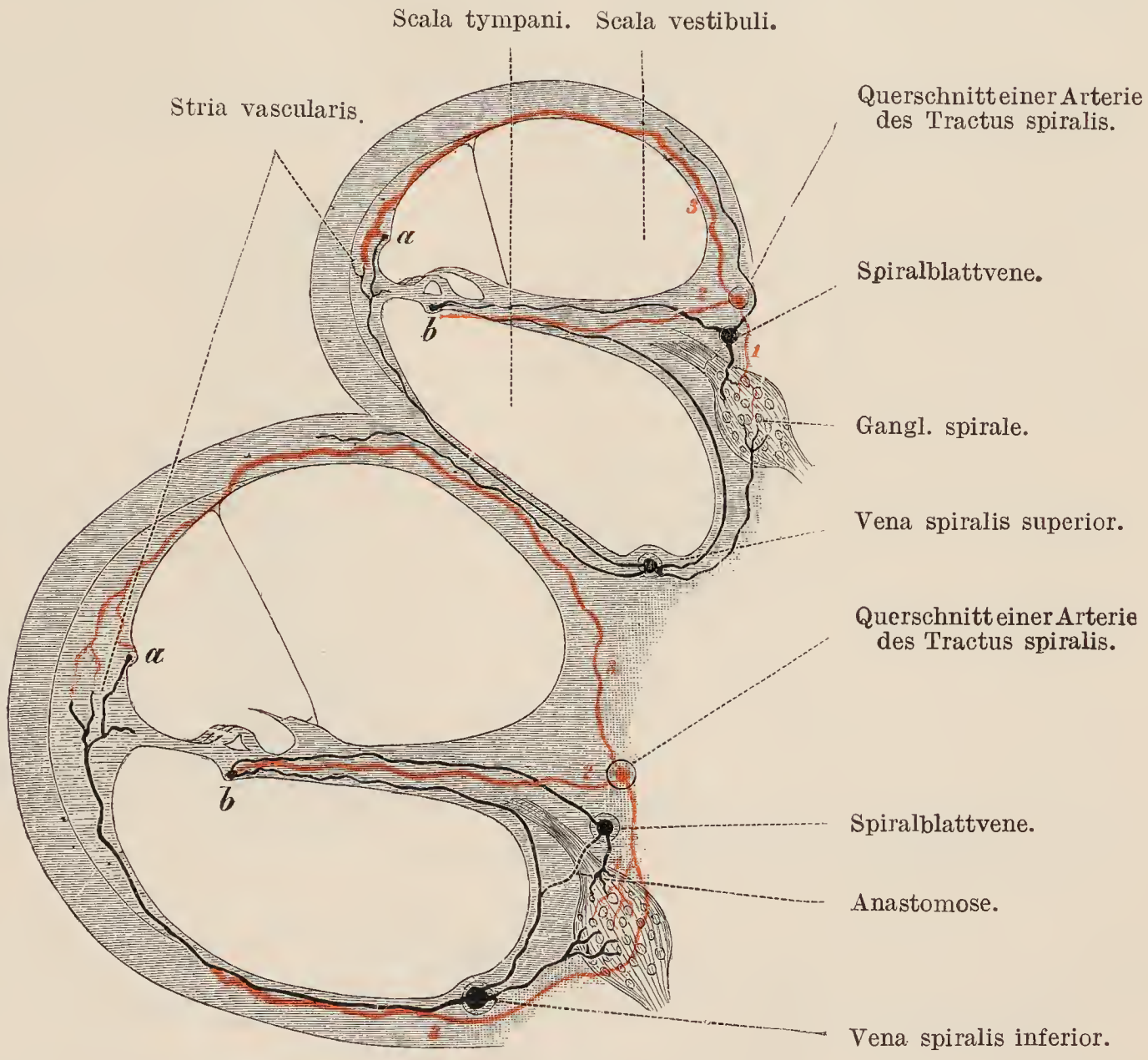

Fig. 389.

Schema. Senkrechter Schnitt durch die rechte Hälfte der ersten (= Basal-) und zweiten Schneckenwindung.

1. Durch den Aquaeductus vestibuli verläuft die Vena aquaeductus vestibuli, welche das Blut von den Bogengängen und einem Teil des Utrikulus sammelt (Fig. 388); sie mündet in den Sinus petrosus superior.

2. Durch den Aquaeductus cochleae verläuft die Vena aquaeductus cochleae, welche das Blut von einem Teil des Utrikulus, vom Sakkulus und von der Schnecke sammelt. In der Schnecke verhalten sich die venösen Wurzeln folgendermaßen: Die zum Vas spirale (Fig. 389b) und zu den in der Prominentia spiralis (Fig. 389a) sich sammelnden

Venen ziehen in der tympanalen Skalenwand zu der unterhalb des Spiralganglion gelegenen, spiralig verlaufenden Vena spiralis; diese entsteht aus dem Zusammenfluß zweier Venen, von denen die untere das Blut aus der ersten (basalen) und einem Teil der zweiten Schneckenwindung bezieht, während die obere Spiralvene das Blut von den übrigen Schneckenwindungen sammelt. Die Vena spiralis nimmt auch einen Teil der im Kanal des Ganglion spirale befindlichen Kapillaren auf und steht in anastomotischer Verbindung mit einer über diesem Kanal gelegenen Vene, der Spiralblattvene (Fig. 389). Diese empfängt das Blut von dem anderen Teil der Spiralganglionkapillaren, sowie von der Lamina spiralis.

Die Membrana vestibularis (Reißner) ist beim erwachsenen Menschen gefäßlos. Die Anordnung der Blutgefäße in der Schnecke ist somit eine derartige, daß die Scala vestibuli vorzugsweise von Arterien, die Scala tympani hauptsächlich von Venen umkreist wird. Die oberwärts an die Lam. spir. membr. grenzende Scala tympani ist so der Einwirkung arterieller Pulsation entrückt.

3. Die Spiralblattvene mündet in die zentrale Schneckenvene, welche die Hauptwurzel der Vena auditiva interna darstellt. Diese letztere nimmt noch Venen vom N. acusticus und vom Knochen her auf und mündet höchstwahrscheinlich in die Vena spinalis anterior.

Lymphbahnen. Die im Innern des häutigen Labyrinthes befindliche Endolymphe steht durch feine Röhrchen, welche vom Saccus endolymphaticus (s. S. 487) ausgehen, mit den subduralen Lymphräumen in Zusammenhang. Die perilymphatischen Räume (s. S. 487) stehen durch ein durch den Aquaeductus cochleae verlaufendes Lymphgefäß, den „Ductus perilymphaticus“, mit dem Subarachnoidealraum in Verbindung. Blutgefäße und Nerven sind von ansehnlichen, perivaskulären und perineuralen Lymphräumen umgeben, die wahrscheinlich ebenfalls mit dem Subarachnoidealraum in Verbindung stehen.

Mittelohr.

Die Schleimhaut der Paukenhöhle ist innig mit dem darunter liegenden Periost verwachsen. Sie besteht aus dünnem Bindegewebe und einem einschichtigen, kubischen oder platten Epithel, das manchmal am Boden, zuweilen auch in größeren Bezirken der Paukenhöhle, Flimmerhaare trägt. Drüsen (kurze, 0,1 mm lange Schläuche) kommen nur spärlich in der vorderen Hälfte der Paukenhöhle vor. Die Schleimhaut der Ohrtrompete besteht aus fibrillärem (in der Nähe der Pharynxmündung zahlreiche weiße Blutzellen enthaltendem) Bindegewebe und einem geschichteten, zylindrischen Flimmerepithel; der durch die Flimmerhaare erzeugte Strom ist gegen den Rachen gerichtet. Schleimdrüsen finden sich besonders reichlich in der pharyngealen Hälfte der Tube. Der Knorpel der Ohrtrompete ist da, wo er sich an die knöcherne Tube anschließt, hyalin und hie und da mit Einlagerungen starrer (nicht elasti-

scher) Fasern versehen (vgl. S. 110); weiter vorn enthält die Grundsubstanz des Knorpels dichte Netze elastischer Fasern. Die Blutgefäße bilden in der Paukenhöhlenschleimhaut ein weitmaschiges, in der Tube ein engmaschiges, oberflächliches und ein tiefes, die Schleimdrüsen umspinnendes Kapillarnetz. Die Lymphgefäße verlaufen in der Paukenhöhle im Periost. Über die Endigungen der Nerven fehlen noch genauere Angaben.

Äußeres Ohr.

Das Trommelfell besteht aus einer an elastischen Fasern reichen Bindegewebsplatte („Lamina propria"), deren Faserbündel an der lateralwärts gekehrten Oberfläche radiär verlaufen und mit dem Periost des Sulcus tympanicus zusammenhängen; an der der Paukenhöhle zugekehrten Oberfläche sind die Faserbündel zirkulär angeordnet. Das Trommelfell wird innen von der Paukenhöhlenschleimhaut, außen von der Auskleidung des äußeren Gehörganges

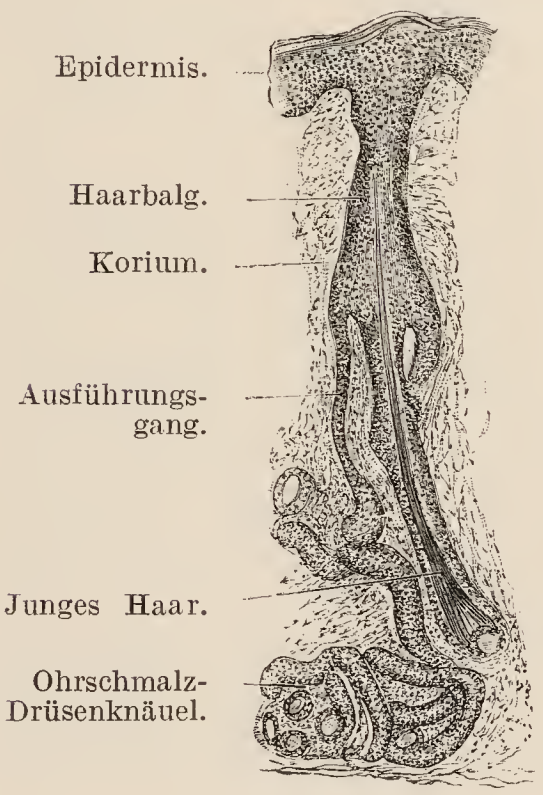

Fig. 390.
Aus einem senkrechten Schnitte durch die Haut des äußeren Gehörganges eines neugeborenen Kindes. 50 mal vergrößert. Der Ausführungsgang mündet in den Haarbalg. Technik Nr. 201, S. 502.

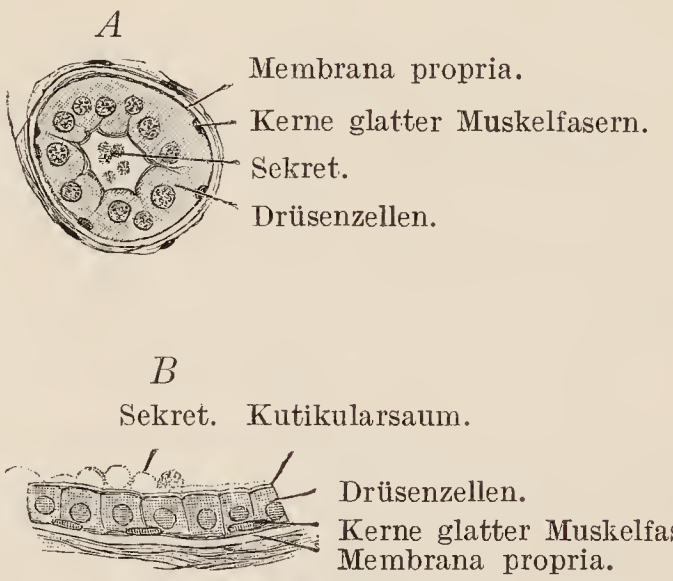

Fig. 391.
A Ein Querschnitt des Knäuelkanales ebendaher. *B* Längsschnitt eines Knäuelkanales aus dem Gehörgange eines 12jährigen Knaben. 240 mal vergr. Technik Nr. 201, S. 502.

(äußere Haut) überzogen. Beide Überzüge haften sehr fest an der Lamina propria, sind glatt und tragen keine Papillen. Da, wo der Hammer dem Trommelfell anliegt, ist er mit einem Überzuge hyalinen Knorpels versehen.

Der äußere Gehörgang wird, soweit er knorpelig ist, ferner in der ganzen Länge seiner oberen Wand von einer dicken Fortsetzung der äußeren Haut ausgekleidet, welche durch einen großen Reichtum eigentümlicher Knäueldrüsen, den Glandulae ceruminosae (Ohrschmalzdrüsen), ausgezeichnet ist. Dieselben stimmen in manchen Beziehungen mit den gewöhnlichen größeren Knäueldrüsen („Schweißdrüsen") der Haut überein; sie besitzen wie diese einen mit mehreren Lagen von Epi-

thelzellen ausgekleideten Ausführungsgang und die Kanäle des Knäuels selbst haben eine einfache Lage meist kubischer Drüsenzellen, welchen glatte Muskelfasern und eine ansehnliche Membrana propria außen anliegen (Fig. 391); sie unterscheiden sich von den Schweißdrüsen dadurch, daß die Knäuelkanäle ein sehr großes Lumen haben, das besonders bei Erwachsenen stark erweitert ist, daß die Drüsenzellen viele Pigmentkörnchen und Fettröpfchen enthalten und häufig einen deutlichen Kutikularsaum tragen. Die Ausführungsgänge sind eng und münden bei Kindern in die Haarbälge, bei Erwachsenen dicht neben den Haarbälgen auf die Oberfläche. Das Ohrschmalz (Zerumen) ist ein Produkt der Haarbalgdrüsen und besteht aus Fettropfen, fetterfüllten Zellen und Pigment, letzteres bildet sich wahrscheinlich aus dem abgesonderten Fett; daß das wässerige Sekret der Glandulae ceruminosae dabei eine Rolle spielt, ist nicht nachgewiesen. Im (übrigen) Bereich des knöchernen äußeren Gehörganges ist die Haut nur dünn und ohne Ohrschmalzdrüsen.

Der Knorpel des knorpeligen Gehörganges und der Ohrmuschel ist elastischer Natur.

Die Gefäße und Nerven verhalten sich so wie in der äußeren Haut, nur am Trommelfelle zeigen sie besondere Eigentümlichkeiten. Dort steigt dicht hinter dem Hammergriffe eine Arterie herab, welche sich in radiär verlaufende Äste auflöst; der Rückfluß erfolgt auf zwei Wegen: 1. durch dem Hammergriff entlang laufende und 2. durch am Trommelfellrande gelegene Venengeflechte. Diese Gefäße liegen in dem von der äußeren Haut gelieferten Überzuge des Trommelfelles. Auch der Schleimhautüberzug des Trommelfelles ist mit einem dichten Kapillarnetz versehen, welches am Trommelfellrande in durchbohrenden Ästchen mit dem Hautgefäßnetze anastomosiert.

Lymphgefäße finden sich vorzugsweise in der Hautschicht des Trommelfelles.

Die Nerven bilden feine, unter beiden Überzügen verlaufende Geflechte.

Technik.

Grundbedingung ist genaue Kenntnis der makroskopischen Anatomie des Labyrinthes. Die Schwierigkeiten, die Mißerfolge beruhen zum guten Teile auf ungenauer Kenntnis der Anatomie des knöchernen Labyrinthes. Zu Beginn der Präparation müssen alle Teile, die lateral vom Promontorium liegen (Os tympanic. und Gehörknöchelchen), entfernt werden, so daß dieses deutlich vorliegt.

Nr. 196. Otolithen. Man meißle das Promontorium, vom oberen Rande der Fenestra vestibuli angefangen bis zum unteren Rande der Fenestra cochleae, weg. Dann erblickt man — besonders wenn man das Felsenbein unter Wasser betrachtet — die weißen Flecken (Maculae) im Sakkulus und Utrikulus. Man hebe nun mit einer feinen Pinzette die Säckchen heraus und breite ein Stückchen davon auf dem Objektträger in verdünntem Glyzerin aus. Die Otolithen sind in großer

Menge vorhanden, sind aber sehr klein, so daß ihre Gestalt erst bei starken Vergrößerungen (240mal) deutlich erkennbar wird (Fig. 379). Man hüte sich, zu dickes Glyzerin zu nehmen, in welchem die Otolithen vollkommen unsichtbar werden.

Bei dem Herausheben der Säckchen ziehen sich nicht selten Stücke der Bogengänge mit heraus, die man mit Pikrokarmin (S. 47) färben und in verdünntem Glyzerin (S. 7) konservieren kann. Man sieht nur das Epithel und hie und da an optischen Querschnitten die feine Glashaut; das Bindegewebe ist sehr spärlich.

Nr. 197. Flächenpräparate der Schnecke. Man erinnere sich, daß die Basis der Schnecke im Grunde des inneren Gehörganges liegt, und daß die Spitze gegen die Tube gekehrt ist, daß also die Schneckenachse horizontal und quer zur Längsachse der Felsenbeinpyramide steht.

Man meißle den freien Teil der Schnecke auf, d. h. man entferne das Promontorium dicht vor der Fenestra cochleae, öffne die Spitze der Schnecke und lege dann das von überflüssiger Knochenmasse tunlichst befreite Präparat in 20 ccm 0,5%ige Osmiumsäure (5 ccm 2%ige Osmiumsäure zu 15 ccm Aq. dest.). Nach 12—20 Stunden wässere man das Präparat ca. 1 Stunde lang aus und bringe es dann in 200 ccm Müllersche Flüssigkeit (S. 15). Nach 3—20 Tagen (oder später) breche man die Schnecke vollends auf und betrachte sie nun unter Wasser. Man sieht da die Lamin. spiral. ossea und membranacea als ein feines Blättchen, bzw. Häutchen, an der Schneckenachse befestigt; nun breche man mit einer feinen Pinzette ein Stückchen der Lamin. spiral. ossea ab, hebe dasselbe nicht mit der Pinzette, sondern vorsichtig mit Nadel und Spatel aus der Flüssigkeit und bringe es mit einigen Tropfen verdünnten Glyzerins auf den Objektträger. Man tut gut, den axialen Teil der Lamin. spiral. ossea auf dem Objektträger mit Nadeln abzubrechen, da das verhältnismäßig dicke Knochenblatt das Auflegen des Deckglases erschwert. Die vestibuläre Fläche der Lamina muß nach oben gerichtet sein; man erkennt das daran, daß bei hoher Einstellung des Tubus die Gehörzähne (Fig. 382) zuerst sichtbar sind, während die anderen Teile erst beim Senken des Tubus (bei tieferer Einstellung) deutlich werden. Bei schwacher Vergrößerung sind anfangs nur die Interstitien der Gehörzähne als dunkle Striche sichtbar (Fig. 384. Lab. vestib.), die Papillen sind auch bei starken Vergrößerungen nicht sofort zu erkennen, sondern werden erst am zweiten oder dritten Tage deutlich. Die Hauptschwierigkeit liegt nicht in der Anfertigung, sondern in der richtigen Beobachtung des Präparates; bei der geringsten Tubushebung bzw. Senkung ändert sich sofort das Bild. In Fig. 385 *B* ist in schematischer Weise die Lamin. spiral. membr. von oben her betrachtet in hoher Einstellung gezeichnet, man sieht also nur die freie Oberfläche der in *A* von der Seite gezeichneten Gebilde. Es leuchtet ein, daß bei einer Senkung des Tubus z. B. nicht mehr die Kopfplatten der Pfeilerzellen, sondern deren Körper (als Kreise im optischen Querschnitt) sichtbar sein werden, ebenso verschwindet die Membr. reticularis, die nur bei ganz hoher Einstellung sichtbar ist, usw. Man kann noch färben mit Pikrokarmin (S. 47) und konservieren in verdünntem Glyzerin. Vorstehende Angaben beziehen sich auf das Gehörorgan des Menschen (Kinderlabyrinthe sind zu empfehlen) und der Katze.

Nr. 198. Um Schnitte durch die knöcherne und häutige Schnecke anzufertigen, meißle man die Schnecke eines Kindes[1]) aus dem Labyrinth. Die

[1]) Von tierischen Schnecken sind die des Meerschweinchens und der Fledermaus deswegen zu empfehlen, weil solche Schnecken nicht in schwammige Knochensub-

kompakte Knochensubstanz der Schnecke ist von so weicher, schwammiger Knochensubstanz umgeben, daß sich letztere auch mit einem starken Federmesser entfernen läßt; hat man so im Groben die Form der Schnecke hergestellt, so lege man mit einem Meißel an 2—3 Stellen der Schnecke kleine, ca. 1 qmm große Öffnungen an, um das Eindringen der Fixierungsflüssigkeit zu erleichtern. Dann bringe man die Schnecke in 30 ccm Hermannsche Lösung:

1%ige wässerige Platinchloridlösung . . .	60 ccm
2%ige „ Osmiumlösung	8 ccm
Eisessig	4 ccm

Nach 48 Stunden wird das Objekt herausgenommen, in Methylalkohol kurz (einige Sekunden) abgespült, auf 12—24 Stunden in rohen Holzessig übertragen und dann in ca. 60 ccm allmählich verstärktem Alkohol (S. 17) gehärtet. Nach vollendeter Härtung wird die Schnecke in konzentrierter wässeriger oder noch besser in alkoholischer Pikrinsäurelösung entkalkt. Nach vollendeter Entkalkung (S. 18) wird das Objekt nochmals in 50%igem, dann in 70%igem Alkohol gehärtet und nach etwa 8 Tagen, in Zelloidin eingebettet, geschnitten. Die Schnitte müssen die Achse der Schnecke der Länge nach enthalten und werden in Xylolbalsam konserviert (S. 45). Es ist nicht sehr schwer, Übersichtspräparate zu erhalten. Die Membr. vestibularis ist oft eingerissen, so daß Ductus cochlearis und Scala vestibuli einen gemeinsamen Raum bilden. Das Spiralorgan läßt meist zu wünschen übrig; nur feine Schnitte, welche das Organ senkrecht getroffen haben, geben völlig klare Bilder; meist enthält ein Schnitt mehrere innere und äußere Pfeiler, zum Teil nur Bruchstücke solcher; die Hensenschen Zellen sehen blasig gequollen aus (Fig. 387), so daß die Orientierung dem Anfänger viele Schwierigkeiten bereitet.

Nr. 199. Für Nerven der Maculae, Cristae und der Schnecke ist die Behandlung neugeborener bis 10 Tage alter Mäuse nach der S. 36, 8 angegebenen, ferner die S. 39 zitierte Methode Bielschowskys zu empfehlen. Die Schädelbasis wird nach Entfernung von Schädeldach, Gehirn und Unterkiefer auf 3—4 Tage in die osmiobichromische Mischung und 2 Tage in die Silberlösung gelegt. Meist führt erst die „doppelte Methode“ (S. 37) zum Ziel. Man mache durch den unentkalkten Schädel Horizontal- und Frontalschnitte. Erstere sind bequemer anzufertigen.

Nr. 200. Um Querschnitte der Ohrtrompete (Knorpel und Schleimhaut) zu erhalten, orientiere man sich zunächst über die schräg median vor- und abwärts gerichtete Stellung der Tube. Man schneide die ganze pharyngeale Abteilung der Tube samt umgebenden Muskeln heraus, fixiere und behandle das Stück weiter nach Nr. 110, S. 289.

Nr. 201. Ohrschmalzdrüsen. Man schneide das Ohr mit dem knorpeligen Gehörgange dicht am knöchernen Gehörgange ab, schneide vom knorpeligen Gehörgange ca. 1 qcm große Stücke aus, die man in ca. 30 ccm absoluten Alkohol einlegt. Schon am nächsten Tage kann man Schnitte anfertigen, die ziemlich dick (— 0,5 mm) sein müssen, wenn man Knäuel und Ausführungsgang zusammen treffen will (Fig. 390). Kernfärbung mit Hansenschem Hämatoxylin (S. 32).

---

stanz eingebettet sind und ohne weiteres Abmeißeln und Öffnen sofort eingelegt werden können. Auch Schnecken junger Katzen sind zu empfehlen. Auch mit Chromosmium-Essigsäure (S. 17) fixierte und nach § 6 (S. 18) entkalkte Schnecken geben gute Bilder.

Man betrachte auch feinere, ungefärbte Schnitte in verdünntem Glyzerin; hier kann man die Fett- und Pigmentkörnchen sehen. Ganz besonders sind Präparate neugeborener Kinder zu empfehlen; bei Erwachsenen sind die Kanäle stark erweitert und geben keine schönen Übersichtsbilder. Dagegen sieht man bei älteren Kindern und Erwachsenen die Kutikula der Drüsenzellen gut, die ich bei Neugeborenen vermisse (vgl. Fig. 391).

XII. Geruchsorgan.

In diesem Kapitel soll der Bau der gesamten Nasenschleimhaut beschrieben werden. Die eigentliche Riechschleimhaut ist beim Menschen nur auf die Mitte der oberen Muschel, sowie auf den entsprechenden Teil der Nasenscheidewand beschränkt; die übrigen Partien der Nasenhöhle (die Nebenhöhlen inbegriffen) sind mit respiratorischer Schleimhaut überzogen. Ausgenommen hiervon ist der im Bereiche der beweglichen Nase befindliche Abschnitt (Vestibulum nasi), welcher mit einer Fortsetzung der äußeren Haut bekleidet ist. Wir haben demnach drei, im Bau differente Abschnitte der Nasenschleimhaut zu unterscheiden.

Die Grenzen sind sehr variabel; häufig findet man geschichtetes Plattenepithel auf der mittleren, seltener auf der unteren Muschel.

1. Regio vestibularis.

Die Schleimhaut besteht aus einem geschichteten Pflasterepithel und aus einer papillentragenden Tunica propria, in welche zahlreiche Talgdrüsen und die Haarbälge der steifen Nasenhaare (Vibrissae) eingesenkt sind.

2. Regio respiratoria.

Die Schleimhaut besteht aus einem mehrreihigen, flimmernden Zylinderepithel (Fig. 25, S. 81), das bald viele, bald wenige Becherzellen enthält, und einer ansehnlichen, an der unteren Nasenmuschel bis zu 4 mm dicken Tunica propria; diese besteht aus fibrillärem Bindegewebe, das verschieden große Mengen von weißen Blutzellen und elastische Fasern (letztere besonders in den tieferen Schichten) enthält und gegen die Epithelgrenze zu einer gleichartigen, mit feinen Löchern versehenen Membrana propria verdichtet ist. Die weißen Blutzellen sind zuweilen zu Solitärknötchen zusammengeballt und wandern oft in großen Mengen durch das Epithel in die Nasenhöhle (vgl. S. 335).

Die Tunica propria des Menschen schließt verästelte, tubulo-azinöse gemischte (S. 89) Drüsen ein; die serösen Abschnitte sind mit zwischenzelligen Sekretkanälchen, seröse und muköse Drüsenzellen mit einem Trophospongium (S. 38) ausgestattet. Die Drüsen münden nicht selten in trichterförmige Vertiefungen, welche von einer Fortsetzung des Oberflächenepithels ausgekleidet und an der unteren Muschel mit unbewaffnetem Auge wahrnehmbar sind. In den Nebenhöhlen der Nase sind Epi-

thel und Tunica propria bedeutend dünner (— 0,02 mm) und ärmer an elastischen Fasern, sonst von gleichem Baue; nur spärliche und kleine Drüsen finden sich daselbst.

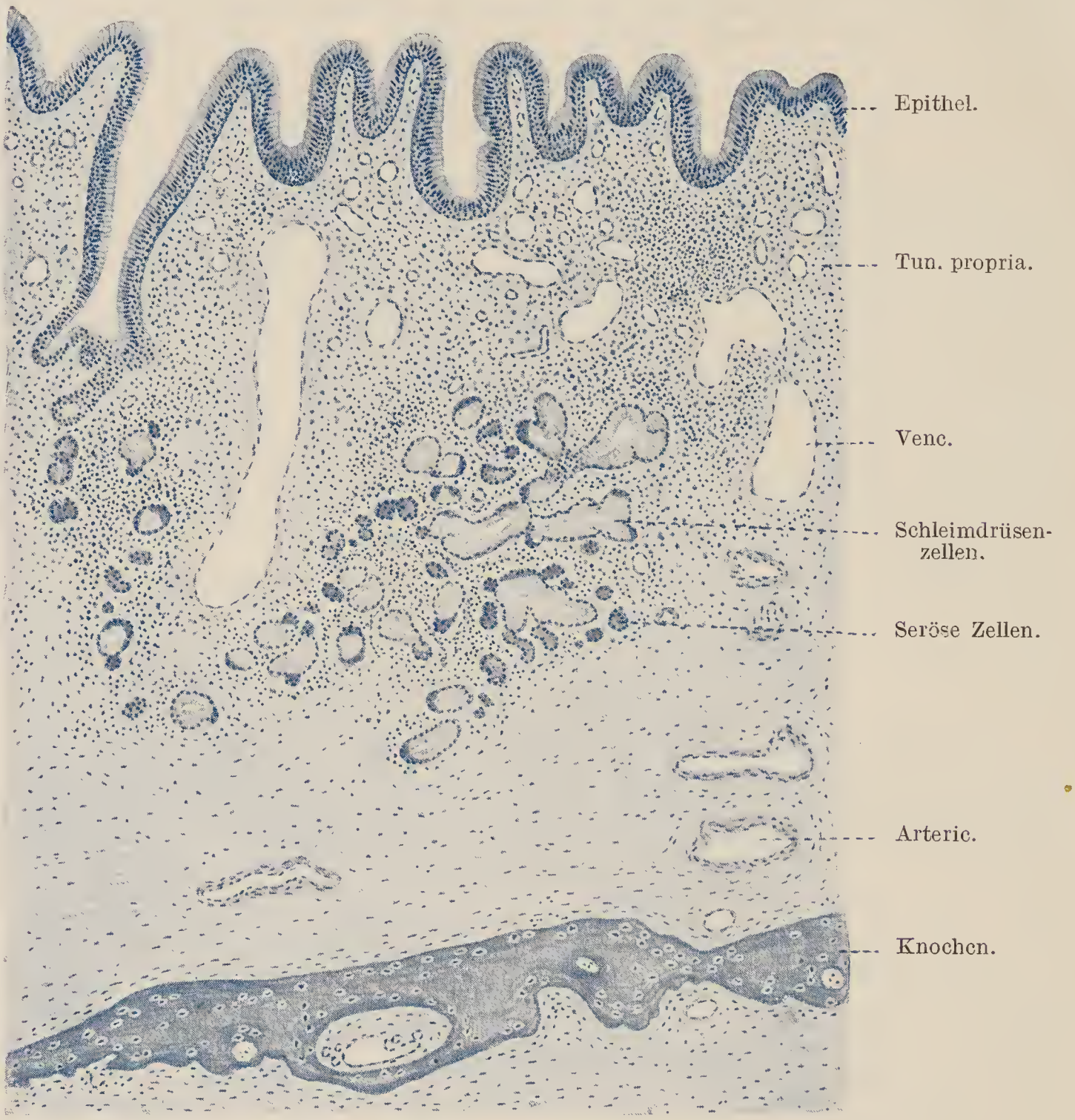

Fig. 392.
Senkrechter Schnitt durch die Schleimhaut der unteren Nasenmuschel eines Hingerichteten. 48 mal vergrößert. Links ist eine trichterförmige Vertiefung getroffen, die ein Stück eines Ausführungsganges aufnimmt, rechts daneben ist eine große Vene angeschnitten. Technik Nr. 203, S. 507.

3. Regio olfactoria.

Die Schleimhaut dieser Gegend ist durch ihre gelblichbraune Färbung schon makroskopisch von der rötlichen Schleimhaut der Regio respiratoria unterscheidbar. Sie besteht aus einem Epithel, dem Riechepithel, und aus einer Tunica propria. Im Riechepithel kommen zwei Zellformen vor. Die eine Form (Fig. 393 *s*) ist in der oberen Hälfte zylindrisch und enthält hier gelbliches Pigment und kleine, oft in Längsreihen gestellte Körnchen teilweise schleimiger Natur. Die untere Hälfte ist schmäler, am Rande mit Zacken und Einbuchtungen versehen, das untere Ende ist

gegabelt und soll mit den gegabelten Enden benachbarter Zellen sich zu einem zytoplasmatischen Netzwerke verbinden. Diese Zellen heißen Stützzellen. Ihre, meist ovalen, Kerne liegen in einer Höhe und nehmen auf senkrechten Schnitten eine schmale Zone, die Zone der ovalen Kerne (Fig. 395) ein. Die zweite Form (Fig. 393*r*, 395) besitzt nur in der Umgebung des meist runden Kernes eine größere Menge Zytoplasma; von da erstreckt sich nach oben ein schmaler, zylindrischer, härchentragender, nach unten ein sehr feiner Fortsatz, der sich direkt in den Achsenzylinder einer Nervenfaser fortsetzt. Diese Zellen, die „Riechzellen", sind Ganglienzellen, ihr unterer Fortsatz ist eine zentripetale Nervenfaser (Neurit). Ihre mit Kernkörperchen versehenen, runden Kerne liegen in verschiedenen Höhen und nehmen eine breite Zone, die Zone der runden Kerne (Fig. 395*zr*) ein.

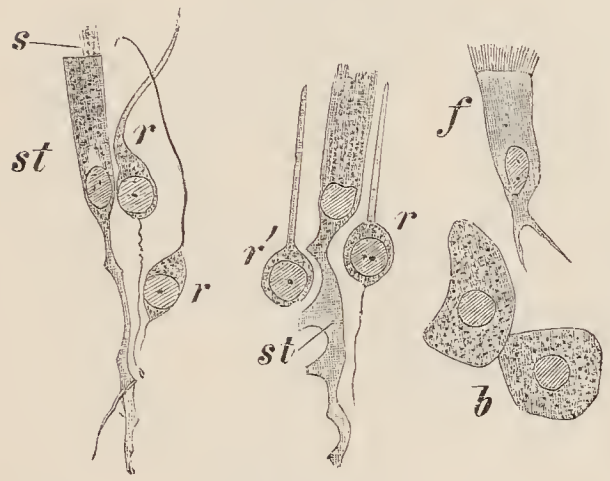

Fig. 393.

Isolierte Zellen der Regio olfactoria des Kaninchens. 560 mal vergrößert. *st* Stützzellen, *s* austretende Schleimzapfen, die Flimmerhaaren ähnlich sind. *r* Riechzellen, bei *r'* ist der untere Fortsatz abgerissen. *f* Flimmerzelle. *b* Zellen der Geruchsdrüsen. Technik Nr. 202, S. 507.

Fig. 394.

Senkrechter Schnitt durch die Regio olfactoria einer jungen Ratte. 480mal vergrößert. Technik Nr. 205, S. 508.

Zuweilen trifft man in dem sonst kernfreien Epithelgebiet über den ovalen Kernen runde Kerne in wechselnder Menge; sie gehören entweder dislozierten Riechzellen an (Fig. 396) oder sind Kerne durchwandernder, oft pigmentierter Lymphozyten.

Außer diesen beiden Formen gibt es Zwischenformen, die bald mehr den Stützzellen, bald mehr den Riechzellen sich nähern. An der Grenze des Epithels gegen das Bindegewebe ist ein mit Kernen versehenes, zytoplasmatisches Netzwerk, die sogenannten Basalzellen (Fig. 396), gelegen. Die Oberfläche des mit einem Schlußleistennetz versehenen Epithels ist von kleinen Zapfen Schleimes bedeckt (Fig. 396), der in geringen Mengen von den Stützzellen ausgeschieden wird.

Die Tunica propria stellt einen aus starren Bindegewebsfasern gewebten, mit feinen elastischen Fasern und vielen Bindegewebszellen untermengten, lockeren Filz dar, welcher bei manchen Tieren (z. B. bei der Katze) gegen das Epithel zu einer strukturlosen Haut verdichtet ist. Zahlreiche Drüsen, die Glandulae olfactoriae (Bowman), sind in die

Tunica propria eingebettet; es sind entweder einfache oder (z. B. beim Menschen) verästelte Schläuche, an denen man einen im Epithel gelegenen Ausführungsgang (Fig. 396), einen Drüsenkörper und einen Drüsengrund unterscheidet. Die Zellen des Drüsenkörpers sind pigmentiert. Die Glandulae olfactoriae (auch diejenigen des Menschen) haben das Aussehen von Eiweißdrüsen, enthalten aber zuweilen (meist geringe Mengen von) Schleim.

Die Glandulae olfactoriae überschreiten oft das Gebiet der Regio olfactoria und werden auch in den angrenzenden Abschnitten der Regio respiratoria gefunden. Sie dienen wahrscheinlich dazu, die Riechstoffe möglichst rasch von der Oberfläche des Riechepithels wegzuspülen.

Die Tunica propria ist ferner Trägerin der Verästelungen der Nerven. Die Äste des N. olfactorius werden von Fortsetzungen der Dura mater bekleidet und bestehen aus marklosen Fasern; diese Fasern sind die unteren Fortsätze der Riechzellen, welche zu Bündeln vereint in flachen Bogen sich vom Epithel her in die Tunica propria einsenken und durch Vereinigung mit Nachbarbündeln eben die Olfaktoriusäste bilden; die Endverästelungen des N. trigeminus liegen in der Tunica propria selbst; feine in das Epithel aufsteigende und dort frei endende Fasern gehören möglicherweise dem Trigeminus an. Sie unterscheiden sich von den typischen, stets ungeteilten, Olfaktoriusfasern durch ihre Verästelung.

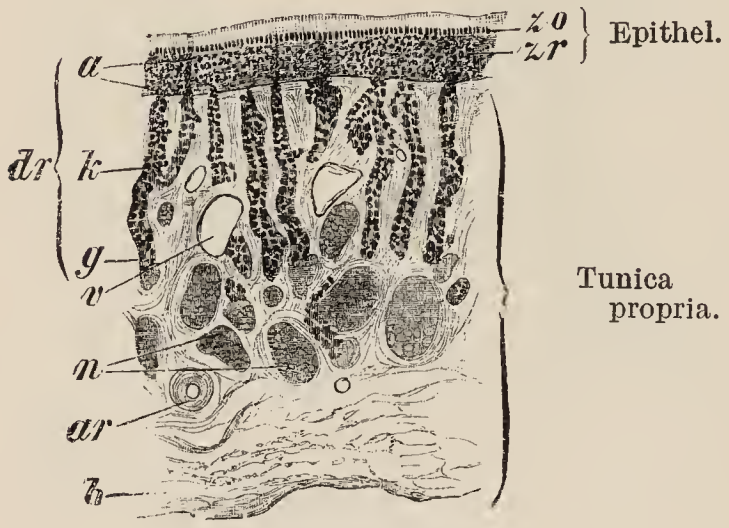

Fig. 395.

Senkrechter Schnitt der Regio olfactoria des Kaninchens. 50mal vergrößert. *zo* Zone der ovalen, *zr* Zone der runden Kerne. *dr* Gland. olfactoriae. *a* Ausführungsgang. *k* Körper. *g* Grund der Drüse. *n* Querschnitte der Äste des N. olfactorius. *v* Venen. *ar* Arterie. *h* Querdurchschnittene Bindegewebsbündel. Technik Nr. 204, S. 508.

Das beim Menschen rudimentäre, vomeronasale (Jacobsonsche) Organ besitzt schon vom 5. Fetalmonat an kein Riechepithel mehr, seine mediale Wand ist dann nur noch von einem hohen Zylinderepithel überzogen. Die von verschiedenen Autoren in der Regio olfactoria von Säugetieren als Geruchsknospen beschriebenen Bildungen sind Tangentialschnitte von Mündungen der Glandulae olfactoriae.

Von den Blutgefäßen der Nasenschleimhaut verlaufen die Arterienstämmchen in den tieferen Schichten der Tunica propria (Figg. 392 u. 395); sie speisen ein bis dicht unter das Epithel reichendes Kapillarnetz; die Venen sind durch ihre ansehnliche Entwicklung ausgezeichnet (Fig. 392); sie bilden besonders am hinteren Ende der unteren Muschel ein so dichtes Netzwerk, daß die Tunica propria daselbst kavernösem Gewebe ähnlich ist.

Die Lymphgefäße bilden in den tieferen Schichten der Tunica propria gelegene, grobmaschige Netze. Injektionen von Lymphgefäßen der Regio olfactoria vom Subarachnoidealraume aus erklären sich durch

die Scheiden, welche die durch die Lamina cribrosa tretenden Olfaktoriusäste von den Hirnhäuten erhalten.

Markhaltige Zweige des Trigeminus sind sowohl in der Regio respiratoria wie olfactoria nachzuweisen.

Fig. 396.

Senkrechter Schnitt durch die Regio olfact. eines Hingerichteten. 400 mal vergrößert. Technik Nr. 204, S. 508.

Technik.

Nr. 202. Riechzellen. Man durchsäge den Kopf eines soeben getöteten Kaninchens in der Medianlinie. Die Riechschleimhaut ist an ihrer braunen Farbe leicht kenntlich. Ein Stückchen von ca. 5 mm Seite wird samt der dazugehörigen knöchernen Muschel mit einer kleinen Schere vorsichtig ausgeschnitten und in 20 ccm Ranvierschen Alkohol (S. 4) eingelegt. Nach 5—7 Stunden übertrage man dasselbe in 5 ccm Pikrokarmin, am nächsten Tage in 10 ccm destilliertes Wasser. Nach etwa 10 Minuten wird das Stückchen herausgenommen und leicht auf einen Objektträger gestoßen, auf welchen man einen Tropfen verdünntes Glyzerin gesetzt hat. Umrühren mit der Nadel ist zu vermeiden, das Deckglas vorsichtig aufzulegen. Man sieht außer vielen Bruchstücken von Zellen viele gut erhaltene Stützzellen; an den Riechzellen fehlt häufig der äußerst feine zentrale Fortsatz (Fig. 393).

Nr. 203. Zu Präparaten der Schleimhaut der Regio respiratoria umschneide man Stückchen von 5—10 mm Seite auf der unteren Hälfte des Septum narium, ziehe sie ab und fixiere und härte sie in ca. 20 ccm absolutem Alkohol (S. 14). Weiter nach Nr. 110, S. 289.

Zu feineren Schnitten verwende man die Nasenschleimhaut des Kaninchenkopfes (Nr. 202), klemme die Stückchen in Leber ein (S. 20) und färbe die Schnitte mit Hansenschem Hämatoxylin (S. 32). Konservieren in Xylolbalsam (S. 45).

Zu Übersichtsbildern genügt auch die Schleimhaut menschlicher Leichen, welche in gleicher Weise behandelt wird; nur mache man dicke, ungefärbte Schnitte, die man in verdünntem Glyzerin konserviert.

Nr. 204. Zu Präparaten der Schleimhaut der Regio olfactoria löse man Stückchen (von 3—6 mm Seite) der braunen Riechschleimhaut vom oberen Teile des Septum des Kaninchens (Nr. 202) und lege sie auf 3 Stunden in 20 ccm Ranvierschen Alkohol (S. 4), welcher die Elemente des Riechepithels etwas lockert; alsdann übertrage man die Stückchen vorsichtig in 3 ccm 2%ige Osmiumlösung + 3 ccm destilliertes Wasser und stelle das Ganze auf 15—24 Stunden ins Dunkle. Nach Ablauf derselben werden die Stücke auf eine halbe Stunde in 20 ccm destilliertes Wasser gelegt und dann in 30 ccm allmählich verstärkten Alkohol gehärtet (S. 17). Die gehärteten Stückchen werden in Zelloidin eingebettet und geschnitten, die Schnitte 20—30 Sekunden in Hansenschem Hämatoxylin (S. 32) gefärbt und in Xylolbalsam eingeschlossen (S. 45).

Will man gute Bilder der Drüsen erhalten (Fig. 395), so mache man dicke, quer zum Verlaufe der Nervenfasern gerichtete Schnitte. Für die Darstellung der Nervenfasern und des Epithels empfiehlt es sich, dünne längs des Nervenfaserverlaufes gerichtete Schnitte zu machen. Das in Fig. 396 abgebildete Präparat ist in Flemmings Flüssigkeit (S. 17) fixiert und nach Nr. 19 (S. 43) gefärbt worden.

Nr. 205. Riechzellen mit Nervenfortsätzen erhält man an den nach Nr. 199, S. 502 hergestellten Präparaten; oft ist auch das Gangsystem der Geruchsdrüsen geschwärzt.

XIII. Geschmacksorgan.

Die Geschmacksorgane, die Geschmacksknospen (Schmeckbecher), sind meist länglichovale, ca. 80 μ lange und 40 μ breite, zuweilen auch mehr kuglige Körper, welche vollkommen im Epithel der Mundschleimhaut eingebettet sind; sie sitzen mit der Basis auf der Tunica propria auf, das obere Ende reicht bis nahe zur Epitheloberfläche, welche hier eine kleine, oft trichterförmige Vertiefung, den Geschmackskanal, zeigt, dessen äußeres Ende äußerer, dessen inneres Ende innerer Geschmacksporus genannt wird. Jede Geschmacksknospe besteht aus zwei Arten langgestreckter Epithelzellen; die einen sind entweder von überall gleichem Durchmesser, oder sie sind an ihrem basalen Ende verjüngt, zuweilen gabelig geteilt, während das obere Ende zugespitzt ausläuft; ihr Zytoplasma ist hell. Diese Zellen bilden die Hauptmasse der Geschmacksknospe, sind vorzugsweise in der Peripherie der Knospe gelegen und heißen Deckzellen (Stützzellen). Sie dienen zur Stütze und Hülle der Geschmackszellen (Schmeckzellen), welche die eigentlichen Sinnesepithelien sind. Die Geschmackszellen sind schmal und nur da, wo der schlanke Kern sitzt, etwas verdickt. Der Kern ist bald näher dem unteren Ende, bald mehr in der Mitte, seltener am oberen Ende der Zelle gelegen. Ihr oberer Abschnitt ist zylindrisch oder — und das ist häufiger — kegelförmig und trägt an seinem freien Ende ein glänzendes Stiftchen, eine Kutikularbildung, die bis zum inneren Geschmacksporus

reicht; der untere Abschnitt ist bald dünner, bald dicker und endet abgestumpft oder mit dreieckigem Fuße, ohne sich in die bindegewebige Schleimhaut zu erstrecken. Das Zytoplasma dieser Zellen ist dunkler.

Die Geschmacksknospen finden sich beim Erwachsenen vorzugsweise an den Seitenwänden der Papillae vallatae (vgl. auch Fig. 224, S. 316) und der Leistchen gut ausgebildeter Papillae foliatae (Fig. 398), (s. auch S. 315), in geringer Zahl auf den vorderen und hinteren seitlichen Papillae fungiformes und auf der laryngealen Kehldeckelfläche. Bei 5—7 monatigen Feten sind sie reichlicher vorhanden als beim Erwachsenen.

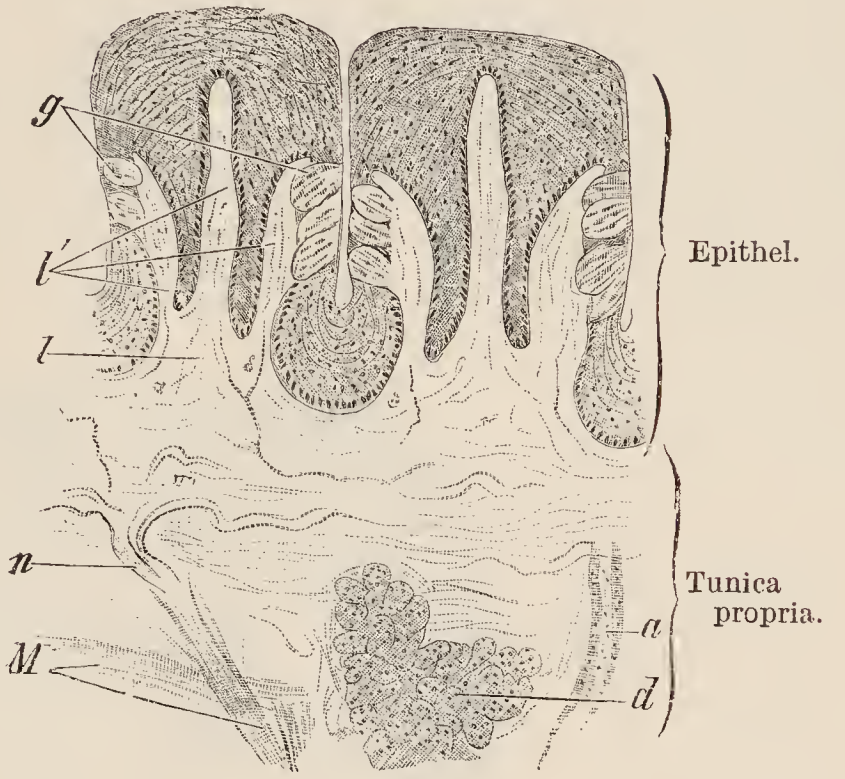

Fig. 397.

Senkrechter Durchschnitt durch zwei Leistchen der Papilla foliata des Kaninchens. 80mal vergrößert. Jedes Leistchen *l* trägt drei sekundäre Leistchen *l'*. *g* Geschmacksknospen. *n* Markhaltige Nerven. *d* Eiweißdrüsen. *a* Stück eines Ausführungsganges einer solchen. *M* Muskelfasern der Zunge. Technik Nr. 206, S. 510.

Sie finden sich dort auch an der lingualen Epiglottisfläche und der Oberfläche nicht nur vieler Papillae filiformes und aller fungiformes, sondern auch der Papillae vallatae. Später gehen sie zugrunde, ihre Reste werden von eingedrungenen, weißen Blutzellen weggeschafft. Nicht selten findet man auch bei Erwachsenen Lymphozyten — oft in großer Menge — im Innern der Geschmacksknospen. Der weiten Ausdehnung der Geschmacksknospen beim Neugeborenen entspricht auch eine weitere Ausdehnung des Schmeckempfindens.

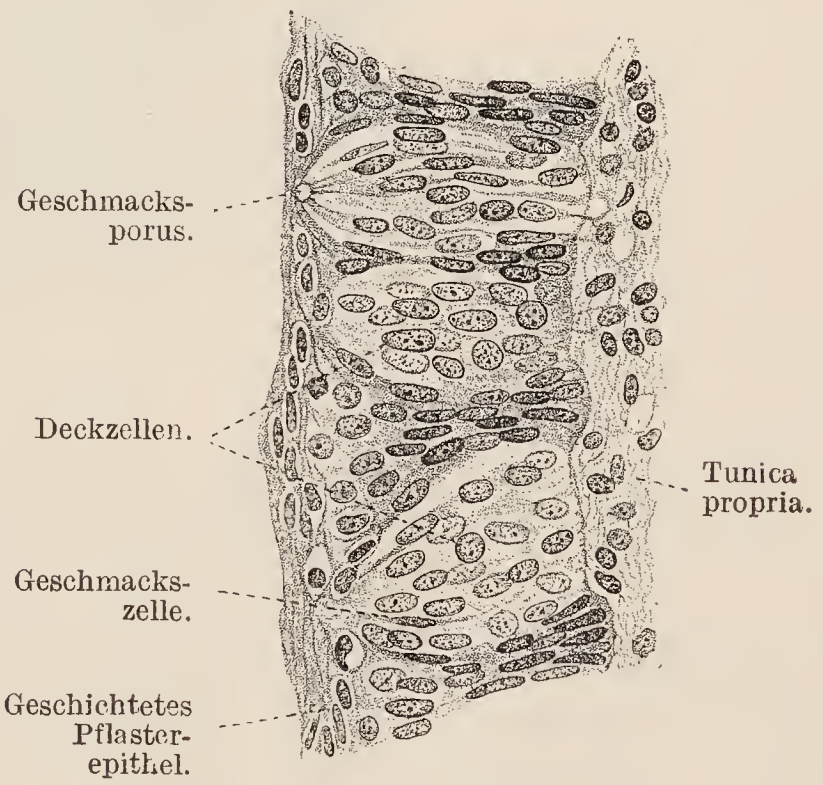

Fig. 398.

Aus einem senkrechten Schnitte durch eine gut ausgebildete Papilla foliata des Menschen. 330 mal vergr. Technik Nr. 206, S. 510.

Die Vermutung, daß die Endverästelungen des N. glossopharyngeus in derselben Weise mit den Geschmackszellen zusammenhängen, wie die Olfaktoriusfasern mit den Riechzellen, hat sich als eine irrtümliche erwiesen. Die mit mikroskopischen (sympathischen) Ganglien besetzten Endäste des N. glossopharyngeus bestehen aus markhaltigen und mark-

losen Nervenfasern, welche in der Tunica propria ein dichtes Geflecht bilden, von dem zahlreiche Äste entspringen. Ein Teil derselben endet vielleicht im Bindegewebe (in Endkolben), die Mehrzahl der (marklosen) Nervenfasern aber dringt in das Epithel. Hier kann man zwei Arten von Fasern unterscheiden. Die einen, die intragemmalen[1]) Fasern treten in die Geschmacksknospen (Fig. 399) ein und bilden dort, sich teilend, ein mit vielen starken Varikositäten besetztes Geflecht, das bis zur Höhe des Geschmacksporus reicht; alle intragemmalen Nervenverästelungen enden frei, ohne sich mit den Geschmackszellen zu verbinden und ohne

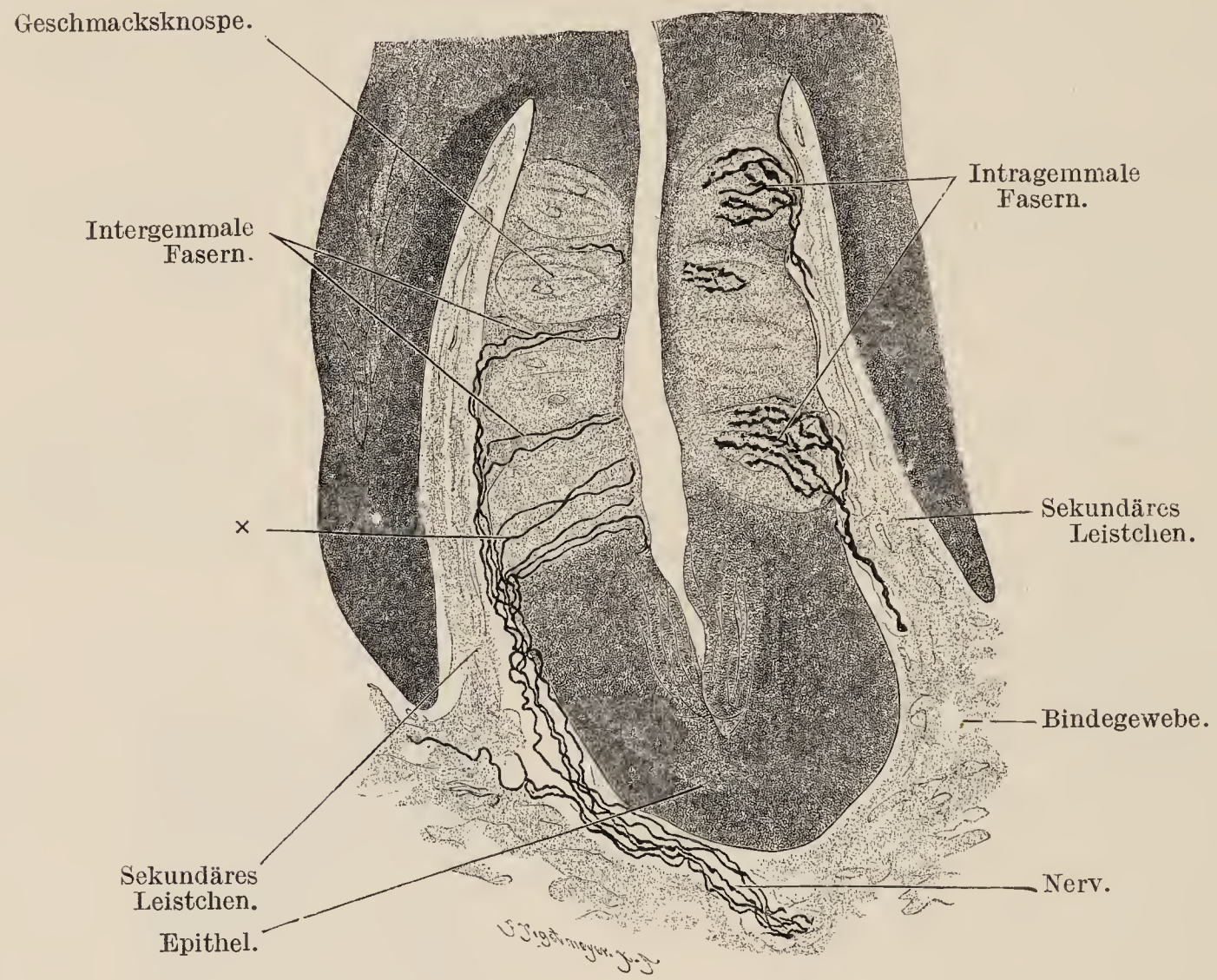

Fig. 399.

Stück eines senkrechten Schnittes der Papilla foliata eines Kaninchens. 220 mal vergr. Bei × sieht man die intergemmalen Fasern auf einer Geschmacksknospe aufliegend. Zur Orientierung vgl. man mit Fig. 397. Technik Nr. 207, S. 511.

Anastomosen einzugehen. Die anderen, mehr glatten „intergemmalen" Fasern durchziehen die Epithelstrecken zwischen den Geschmacksknospen und reichen meist, ohne sich zu teilen, bis in die oberste Schichte des Epithels.

Technik.

Nr. 206. Zur ersten Orientierung über Zahl und Lage der Geschmacksknospen sind die in Nr. 110 (S. 289) angegebenen Methoden ausreichend. Als passende Objekte sind die Papillae vallatae eines beliebigen Tieres und die Papilla

[1]) Von gemma, die Knospe.

foliata des Kaninchens zu empfehlen. Letztere ist eine erhabene Gruppe paralleler Schleimhautfalten, welche sich am Seitenrande der Zungenwurzel befindet. Schon mittelfeine, senkrecht zur Längsachse der Falten gerichtete Schnitte lassen bei schwachen Vergrößerungen die Geschmacksknospen als helle Flecke erkennen.

Nr. 207. Zur Darstellung der Nerven lege man eine Papilla foliata eines Kaninchens auf 3 Tage in die osmiobichromische Mischung und dann 2 Tage in Silberlösung. Doppelte Methode zu empfehlen (S. 37). Die intergemmalen Fasern sind zahlreicher und schwärzen sich auch leichter (Fig. 399); einzelne Deck- und Geschmackszellen schwärzen sich häufig.

Die in vorstehenden 207 Nummern angegebenen technischen Vorschriften verhalten sich hinsichtlich der Leichtigkeit, mit der sie ausgeführt werden können, sehr verschieden. Ein Teil derselben ist so einfach, daß schon beim ersten Versuche gute Resultate erzielt werden können, ein anderer Teil dagegen setzt eine gewisse Geschicklichkeit voraus, die nur durch Übung zu erreichen ist.

Die Reihenfolge der Vorschriften ist, gebunden an den Text des Lehrbuches, nun keineswegs geeignet, den Anfänger vom Leichteren zum Schweren zu führen, im Gegenteil, eine große Anzahl der in den ersten Nummern gegebenen Vorschriften gehört zu den schwierigeren, wie denn überhaupt die Herstellung der Elemente zu den höheren Aufgaben des jungen Mikroskopikers zählt.

Unter diesen Umständen schien es mir ratsam, die technischen Regeln in einer Weise zu ordnen, daß der Anfänger an der Hand dieser Reihenfolge fortschreitend leichter imstande ist, die Aufgaben zu bewältigen.

Unter »Schnitte« sind hier in der Regel Rasiermesserschnitte gemeint. Mikrotomschnitte erfordern im Allgemeinen eine gleichmäßige technische Fertigkeit, sodaß in dieser Hinsicht keine besondere Abstufung nach der Schwierigkeit gegeben zu werden braucht.

I. Kapitel.

1. Reihe.

Schnitte.

Nr.	Seite.		
35	119	Rippenknorpel	frisch.
36	119	Elastischer Knorpel	frisch.
88	205	Sehne	getrocknet.
35	119	Knorpel	fixiert in Müllerscher (resp. Zenkerscher[1]) Flüssigkeit und gehärtet in allmählich verstärktem Alkohol.
150	390	Niere	fixiert in Müllerscher (resp. Zenkerscher[1]) Flüssigkeit und gehärtet in allmählich verstärktem Alkohol.
95	227	Gelenkkapsel	fixiert in Müllerscher (resp. Zenkerscher[1]) Flüssigkeit und gehärtet in allmählich verstärktem Alkohol.
139	364	Leber	fixiert in Müllerscher (resp. Zenkerscher[1]) Flüssigkeit und gehärtet in allmählich verstärktem Alkohol.
126	359	Zungenpapillen und Zungenbälge	fixiert in Müllerscher (resp. Zenkerscher[1]) Flüssigkeit und gehärtet in allmählich verstärktem Alkohol.
83	200	Milz	fixiert in Müllerscher (resp. Zenkerscher[1]) Flüssigkeit und gehärtet in allmählich verstärktem Alkohol.
94	227	Gelenkknorpel[2])	fixiert in Müllerscher (resp. Zenkerscher[1]) Flüssigkeit und gehärtet in allmählich verstärktem Alkohol.
131	363	Dickdarm	fixiert in Kalibichromat-Essigsäure und gehärtet in allmählich verstärktem Alkohol.

[1]) Statt der in den speziellen Angaben empfohlenen Zenkerschen Flüssigkeit kann auch Müllersche Flüssigkeit (Behandlung S. 15) verwendet werden.

[2]) Die beiden Nummern 92 und 94 müssen später noch entkalkt werden.

2. Reihe.

Frische Präparate ohne Zerzupfen.

Nr.	Seite.		
140	365	Leberzellen	in physiol. Kochsalzlösung.
119	358	Plattenepithel	
170	451	Haare	
22	117	Bindegewebsbündel	
161	425	Samenelemente (Stier)	
133	362	Dickdarmdrüsen	
130	361	Dünndarmepithel und Zotten	
178	452	Elemente der Milch	
2	71	Froscheier	
93	226	Knochenmark	mit Zusatz von Pikrokarmin.
30	118	Fettzellen	
179	452	Elemente d. Kolostrum	
22	117	Bindegewebszellen	
23	118	Netz der Bindegewebsbündel	
4	72	Infusorien	mit Zusatz von Neutralrot.

3. Reihe.

Isolieren.

154	390	Epithel von Nierenbecken, Ureter und Blase.	mit Ranviers Alkohol.
185	482	Linsenfasern	
45	131	Muskelfaserenden	mit Kalilauge.
38	130	Glatte Muskelfasern	
169	451	Elemente des Nagels	
46	131	Verästelte Muskelfasern	mit Salpetersäure und chlorsaurem Kali.
130	361	Darmepithel	mit Müllerscher Flüssigkeit.

II. Kapitel.

1. Reihe.

Schnitte.

203	507	Nasenschleimhaut (Reg. respir.)	fixiert und gehärtet in absolutem Alkohol.
201	502	Ohrschmalzdrüsen	
176	452	Milchdrüse	
17	116	Mastzellen	
116	290	Nebenniere	fixiert in Kalibichromatessigsäure und gehärtet in allmählich verstärktem Alkohol.
87	205	Muskelbündel	
37	119	Bindegewebsknorpel	
157	425	Hoden	
131	362	Magenhäute	
132	362	Duodenaldrüsen	
28	118	Nackenband	Formolalkohol.
138	364	Gallenblase	

2. Reihe.

Frische Präparate ohne Zerzupfen.

Nr.	Seite.		
34	119	Hyaliner Knorpel	mit physiol. Kochsalzlösung.
96	227	Synovialzotten	
149	389	Harnkanälchen	
12	90	Flimmerepithel	
102a	272	Plexus chorioideus	
107	274	Lamellen-Körperchen	
136	363	Pankreas	
117	290	Nebenniere	
69	197	Hämatoidinkristalle	

3. Reihe.

Isolieren.

124	359	Odontoblasten	mit Müllerscher Flüssigkeit.
125	359	Schmelzprismen (auch Schneiden)	
25	118	Sehnenzellen	mit Eisessig,

4. Reihe.

Zerzupfen.

128	360	Magendrüsen	mit physiol. Kochsalzlösung.
115	290	Hirnsand	
27	118	Starke elastische Fasern	
42	130	Quergestreifte Muskelfasern	
43	131	Sarkolemm	mit Brunnenwasser-Zusatz.
44	131	Kerne quergestreifter Muskelfasern	mit Essigsäure-Zusatz.

III. Kapitel.

1. Reihe.

Schnitte.

111	290	Schilddrüse	fixiert in Müllerscher (resp. Zenkerscher) Flüssigkeit und gehärtet in allmählich verstärktem Alkohol.
163	426	Eierstock	
145	374	Bronchialast	
156	390	Männliche Harnröhre	
155	390	Weibliche »	
110	289	Prostata	
110	289	Eileiter	
168	451	Nagel	
200	501	Ohrtrompete	
144	374	Kehlkopf usw.	
172	451	Haarentwicklung	
114	290	Hypophyse	
104	273	Ganglion spinale	
110	289	Nebenniere	
164	426	Uterus	
184	482	Iris	

Nr.	Seite.		
84	200	Milz (Retikulum)	Studničkas Modifikation (S. 39).
75	199	Herz und Blutgefäße	fixiert und gehärtet in absolutem Alkohol.
74	198	Elastische Fasern der Blutgefäße	
147	374	Elastische Fasern der Lunge	
78	199	Lymphknoten	
166	450	Haut	
184	482	Augenlid	fixiert in Kalibichromatessigsäure und gehärtet in allmählich verstärktem Alkohol.
171	451	Kopfhaut	
174	451	Talgdrüsen	
127	360	Tonsille	
123	359	Zahnentwicklung	
113	290	Thymus	
80	200	Lymphknoten	Pikrinsäure.
106	274	Tastkörperchen	Goldchlorid.
13	90	Niere	Formalin, vitale Trypanblauspeicherung.
15	116	Haut	

2. Reihe.

Frische Präparate ohne Zerzupfen.

62	193	Farbige Blutzellen des Menschen	in physiol. Kochsalzlösung.
66	196	Farbige Blutzellen des Frosches	
82	200	Elemente der Milz	
1	71	Eier der Kuh	
101	272	Corpuscula amylacea	
19	116	Gefensterte Membran	mit Kalilauge-Zusatz.
147	374	Elastische Fasern der Lunge	
67	196	Blut	mit Kalilauge-Zusatz.
69	197	Häminkristalle	mit Essigsäure-Zusatz.
69	197	Hämoglobinkristalle	ohne Zusatz.
65	196	Blutplättchen	mit Methylviolett.
196	500	Otolithen	mit verdünntem Glyzerin.

3. Reihe.

Isolieren.

160	425	Elemente des Hodens	mit Ranviers Alkohol.
51	148	Multipolare Ganglienzellen	mit Chromsäurelösung.
149	389	Harnkanälchen	mit Salzsäure.
151	390	Harnkanälchen nach Trypanblauspeicherung	

4. Reihe.

Zerzupfen.

57	149	Markhaltige Nervenfasern	in physiol. Kochsalzlösung.
58	150	Markscheide	mit Wasser-Zusatz.
59	150	Achsenzylinder	mit Methylenblau-Zusatz.
50	148	Ganglien-Zellen	mit Pikrokarmin-Zusatz.
61	150	Schnürring	mit Argent. nitr.
56	149	Marklose Nervenfasern	mit Osmiumsäure.
60	150	Achsenzylinder	mit Müllerscher Flüssigkeit.

5. Reihe.

Häute.

Nr.	Seite.		
167	451	Epidermis	mit absolutem Alkohol.
23	118	Netz der Bindegewebsbündel	
72	198	Kleine Blutgefäße	mit Müllerscher (resp. Zenkerscher) Flüssigkeit.
102b	272	Plexus chorioideus	
187a	483	Linsenkaps. u. -Epithel	
70	197	Kapillarenneubildung	mit Pikrinsäure.
142	365	Bauchfellepithel	mit Argent. nitr.
193	485	Hornhautnerven	Methylenblau.
143	365	Milchflecken des Netzes	Formalin, vitale Trypanblauspeicherung.

6. Reihe.

Schliffe.

91	225	Knochen.
122	358	Zähne.

7. Reihe.

Injektionen.

137	364	Leber.
152	390	Niere.
148	375	Lunge.

IV. Kapitel.

1. Reihe.

Schnitte.

97	270	Gehirn	fixiert in Müllerscher (resp. Zenkerscher) Flüssigkeit und gehärtet in allmählich verstärktem Alkohol.
97	270	Rückenmark	
105	273	Sympath. Ganglien	
158	425	Hodenkanälchen	
206	510	Geschmacksknospen	
90	224	Knochenentwicklung	
2	71	Froscheier.	
20	116	Nabelstrang.	
32	119	Knorpelentwicklung.	
33	119	Chorda dorsalis.	
41	130	Myotome.	
76	199	Lymphgefäße	fixiert und gehärtet in absolutem Alkohol.
129	360	Magendrüsen	
52	148	Nisslsche Körper	96 %iger Alkohol.
98	271	Gehirn	
121	358	Speicheldrüsen	fixiert in Zenkerscher Flüssigkeit und gehärtet in absolutem Alkohol.
195	486	Tränendrüse	
136	363	Pankreas	
184	482	Cornea.	
184	482	Sklera u. Chorioidea	fixiert in Kalibichromatessigsäure und gehärtet in allmählich verstärktem Alkohol.
180	481	Eintrittsstelle des N. optic.	
180	481	Iriswinkel	
103	273	Nervenbündel	fixiert in Chromsäure und gehärtet in allmählich verstärktem Alkohol.

Nr.	Seite.		
177	452	Milchdrüse	fixiert in Chromosmium-Essigsäure u. gehärtet in allmählich verstärktem Alkohol.
159	425	Hoden	
54	149	Apparato reticulare	Osmiumsäure.
192	485	Hornhautnerven	Goldchlorid.
189	484	Hornhautkanälchen	»
188	484		Argent. nitr.
86	201	Milznerven	nach Golgi fixiert in Kalibichrom.-Osmiumsäure.
99 a	271	Rückenmark	
99 b	272	Großhirn	
99 c	272	Kleinhirn	
120	358	Drüsenlumina	
153	390	Nierennerven	
182	482	Retina	
199	502	Gehörnerven	
207	511	Geschmacksnerven	
53	149	Trophospongium	Sublimat-Pikrinsäure.
3	72	Plastosomen	Altmannsches Gemisch.
39	130	Dünndarm	Studničkas Modifikation.
48	132	Quergestreifte Muskulatur	Subl.-Kochsalz.

2. Reihe.

Frische Präparate ohne Zerzupfen.

191	485	Hornhautgefäße und Nerven	in Glaskörperflüssigkeit.
68	196	Farblose Blutzellen in Bewegung	in Lymphe.

3. Reihe.

Isolieren.

49	132	Muskelfibrillen	mit Chromsäure.

4. Reihe.

Zerzupfen.

108	275	Motorische Nervenendigung	Goldchlorid.

5. Reihe.

Häute.

6	73	Kernstruktur	Chromessigsäure.
6	73	Kernteilungsbilder	
135	363	Darmnervenplexus	Essigsäure.
135	363	Darmnervenplexus	Goldchlorid.
73	198	Epithel (der Gefäße)	Argent. nitr.

6. Reihe.

Injektionen.

134	362	Magen und Darm.
175	452	Haut.
194	486	Auge.
71	198	Omentum.
85	201	Milz.

V. Kapitel.

1. Reihe.

Schnitte.

Nr.	Seite.		
10	90	Zentralkörper	Sublimat-Kochsalz.
10	90	Schlußleisten	
89	206	Muskeln und Sehnen	
204	508	Regio olfactoria	Osmiumsäure.
186	483	Linse	Chromsäure.
165	426	Plazenta	fixiert in Müllerscher resp. Zenkerscher Flüssigkeit und gehärtet in allmählich verstärktem Alkohol.
181	481	Retina	
187	483	Linsenkapsel	
181	481	Macula (und Fovea)	
146	374	Lunge	Argent. nitr.
198	501	Schnecke	Platinchlorid-Osmium-Essigsäure.
7	74	Arkariseier	Carnoysche Flüssigkeit.

2. Reihe.

Frische Präparate ohne Zerzupfen.

183	482	Retina	Glaskörperflüssigkeit.

3. Reihe.

Isolieren.

202	507	Riechzellen	Ranviers Alkohol.

4. Reihe.

Zerzupfen.

162	425	Samenflecken	Wasser.
13	90	Nierenrinde	nach vitaler Trypanblauspeicherung.

5. Reihe.

Häute.

190	484	Hornhautzellen	Goldchlorid.
109	275	Motorische Endplatte	Essigsäure.
197	501	Lamina cochleae	Osmiumsäure.

6. Reihe.

Strichpräparate.

8	74	Amitotische Kernteilungen	Zenker.
64	195	Blut	Sublimat.
93b	226	Knochenmark	

Namen- und Sachregister[1]).

A.

Acervulus cerebri 285.
Azini 88.
Achromatische Substanzen 63.
Achsenzylinder 143.
— -Fortsatz = Neurit 138.
— -faden 398.
Adenoides Gewebe 99.
Adventitiazellen 93.
Aderhaut 462 = Chorioidea 462.
Allinante 59.
Amakrinen 457.
Alaunkarmin 8.
— -Dahlia 9.
Alkohol, absoluter 4.
— Anwendung 14.
— 90% 4.
— 80% 4.
— 70% 4.
— 50% 4.
— allmählich verstärkter 17.
— Ranviers 4.
— Anwendung 12.
— salzsaurer 9.
Alkoholformol 15.
Alveoläre Drüsen 89.
Alveolen 371.
— -gänge 371.
— -säckchen 368.
— -Septa 372.
Ameisensäure 7.
Ameloblasten 305.
Amitotische Teilung 68.
Ammonmolybdat 9.
— Anwendung 36.
Amöboide Bewegung 162.
Amphipyrenin 63.
Ampulle der Bogengänge 487.
— des Eileiters 410.
Ampulle des Samenleiters 400.
Anaphase 68.
Anatomie, mikroskopische 54.
Anisotrope Substanz 129.
Annuli fibrosi 179.
Aorta 174.
Apparato reticulare 138.
Appendix epididymidis (Na) = gestielte Hydatide 402.
Appendix testis (Na) = Morgagnis Hydatide 402.
Appositionelles Wachstum 213.
Aquaeductus cochleae 498.
Arachnoidea 251.
Arachnoidealscheide 461.
Arachnoidealgranulationen 253.
Arcus spiralis 492.
— tarseus 479.
— — externus 480.
Area centralis 482.
Areae der Großhirnrinde 239.
Arteria auditiva 495.
— centralis retinae 474.
— hyaloidea 475.
Arteriae arciformes 382.
— ciliares 472.
— helicinae 404.
— interlobares 382.
— interlobulares 383.
Arterien 170.
Aschoffsche Gänge 348.
Astrosphäre 64.
Atmungsorgane 365.
Atrioventrikularklappen 179.
— -knoten 179.
Auerbachscher Plexus = Pl. myentericus (Na) 339.
Aufbewahren der Dauerpräparate 49.
Aufhellen 44.

[1]) Na = Nomenclator anatomicus (Neue Nomenklatur).

Augapfel 453.
Augenlid, drittes 479.
Augenlider 476.
Augenlidmuskel, Müllerscher = Musc. tars. sup. 477.
Außenglied der Stäbchen 455.
— der Zapfen 456.
Außenpfeiler 492.
Außenstreifen 381.
Außenzone 375.
Ausläufer, freie 421.
Axoplasma = Neuroplasma 143.

B.

Bahnzellen 233.
Balgdrüsen = Zungenbälge 316.
Bänderschneiden 27.
Bartholinische Drüsen = Gland. vestibul. maj. (Na) 425.
Basalfilamente 85.
Basalkörperchen 80.
Basalmembran der Kornea, hintere = Lamin. elast. post. (Na) 472.
Basalmembran der Kornea, vordere = Lamin. elast. ant. (Na) 470.
Basalplatte 423.
Basalzellen 505.
Basement membrane 100.
Basophile Körnung 165.
Bauchfell 356.
Becherzellen 329.
Belegschicht, tympanale 491.
Belegzellen 324.
Beleuchtung, seitliche 50.
— zentrale 50.
Bergmannsche Gliazellen 249.
Bewegung, amöboide 162.
Bewegungsapparat 201.
Bindegewebe 98.
— adenoides 98.
— fibrilläres 100.
— formloses 100.
— gallertartiges 98.
— geformtes 101.
— interlobuläres, der Leber 343.
— — der Lungen 372.
— interstitielles, der Nieren 382.
— intralobuläres 352.
— retikuläres 98.
— subseröses 356.
Bindegewebsbündel 96.
Bindegewebsfibrillen 96.
— -knorpel 111.
— -knochen 206.
— -zellen 92.
Bindehaut s. Konjunctiva 478.
Binnenzellen 233.
Bioblasten 59.
Blastomeren 69.
Blau, Berliner 43.
Bleu de Lyon 9.
Blut 158.
Blutgefäße des Augapfels 472.
— der Augenlider 479.
— des äußeren Ohres 500.
— des Bauchfelles 356.
— des Eierstockes 409.
— der Eileiter 413.
— der glatten Muskeln 122.
— der Harnblase 387.
— der Harnwege 387.
— der Haut 445.
— des Herzens 180.
— des Hodens 397.
— des Kehlkopfes 366.
— der Knochen 219.
— des Labyrinthes 495.
— der Leber 344.
— der Luftröhre 367.
— der Lungen 372.
— der Lymphknoten 187.
— des Magens und des Darmes 337.
— der Milchdrüse 450.
— der Milz 190.
— des Mittelohres 499.
— der Mundhöhlendrüsen 301.
— der Mundschleimhaut 293.
— der Nasenschleimhaut 506.
— der Nebennieren 288.
— der Nieren 382.
— der peripheren Nerven 255.
— des Pankreas 342.
— des Penis 404.
— der Plazenta 423.
— der quergestreiften Muskeln 205.
— der Scheide 424.
— der Schilddrüse 277.
— der Sehnen 205.
— der Synovialmembran 224.
— des Thymus 282.
— des Uterus 413.
— der Zähne 313.
— des Zentralnervensystems 250.

Blutgefäße der Zungenschleimhaut 318.
Blutgefäßsystem 167.
Bluthistiozyten 93.
Blutkapillaren 167.
Blutkörperchen = Blutzellen 158.
Blutkristalle 160.
Blutkuchen 158.
Blutlaugensalz-Boraxlösung 8.
— — Anwendung 270.
Blutlymphknoten 187.
Blutplasma 158.
Blutplättchen 166.
Blutwasser = Serum 158.
Blutstäubchen 124.
Blutzellen, farbige 158.
— farblose (weiße) 162.
— Entwicklung 166.
Bogengänge 487.
Boraxkarmin 9.
— Anwendung 34.
Bowmansche Drüsen = Gland. olfactoriae (Na) 505.
— Kapsel = Glomeruluskapsel (Na) 377.
— Membran = Vordere Basalmembran (Na) 470.
Bronchialäste 368.
Bronchioli respiratorii 370,
Brunnersche Drüsen = Duodenaldrüsen (Na) 332.
Brustwarze 450.
Bündel, papillo-makuläres 459.
— Tawarasches 177.
Bürstenbesatz 80, 378.
Bulbus pili 433.
— oculi 453.
— -zapfen 438.
Burdachscher Strang = Funic. cuneatus (Na) 228.

C.

Canalis hyaloideus 475.
Canalis Petiti = Spatia zonularia (Na) 469.
Cajalsche Zellen 241.
Capsula Glissonii = Capsula fibrosa hepatis (Na) 343.
— glomeruli 377.
Cartilago corniculata (Santorini) 366.
— cuneiformis (Wrisberg) 366.
Caruncula lacrimalis 479.
Centriolum 64.
Centrosoma = Zentralkörperchen 64.
Cerumen 500.
Cervix uteri 411.
Chondrin 109.
Chondriosomen 59.
Chondriomiten 59.
Chondroitinschwefelsäure 109.
Chorda dorsalis 106.
Chorioidea 462.
Chorionzotten 421.
Chromaffine Zellen 287.
Chromatin 63.
Chromatinstränge 64.
Chromessigsäure 6.
Chromosmiumessigsäure 6.
— Anwendung 17.
Chromosomen 65.
Chromsäure 5.
Circulus arteriosus nerv. opt. 473.
— iridis major 474.
— iridis minor 474.
Clarkesche Säule = Dorsalkern (Na) 230.
Cloquetscher Kanal = Canalis hyaloideus 475.
Cohnheimsche Felder 129.
Columna anterior = Vordersäule 229.
— lateralis = Seitensäule 230.
— posterior = Hintersäule 229.
Coni vasculosi = Lobuli epididymidis (Na) 399.
Conjunctiva palpebralis 479.
— sclerae 479, s. auch unt. Konjunktiva.
Corona radiata 408.
Corpora cavernosa penis 404.
Corpus cavernosum urethrae 405.
— ciliare 463.
— Highmori = Mediastinum testis (Na) 391.
— luteum 408, 416.
— pineale 285.
— spongiosum 388.
— striatum 238.
— vitreum 469.
Corpuscula amylacea 250.
Cortisches Organ = Spiralorgan (Na) 491.
Cotyledo 423.
Cowpersche Drüsen = Bulbourethraldrüsen (Na) 403.
Cristae acusticae 487.
Crista spiralis = Limbus spiralis 490.
Cruor sanguinis 158.
Cumulus oophorus (ovigerus) 408.
Cuticula dentis 308.

D.

Darm (Mitteldarm) 326.
Darmdrüsen 326.
Darmepithel 329.
— -schleimhaut 327.
— -zotten 327.
Deckgläschen 2.
Deckglaskitt 7.
— Anwendung 44.
Deckschicht 418.
Deckzellen 508.
Deitersscher Typus 139.
Deiterssche Zellen des Gehörorgans 493.
Dendriten = Zytoplasmafortsätze 138.
Dentikel 310.
Dentin 309
Dezidua 418.
— -zellen 418.
Diarthrosis 223.
Dickdarm 333.
Differenzierung 70.
Disks 129.
Dogielsche Körperchen 265.
Dorsalkern 230.
Dotter 58.
Dotterkern 60.
Drüsen 85.
— alveoläre 88, 89.
— -ausführungsgang 86.
— Bartholinische = große Vorhofdrüsen (Na) 425.
— Bowmansche = Gland. olfactoriae (Na) 439.
— Brunnersche = Duodenaldrüsen (Na) 332.
— Cowpersche = Bulbourethraldrüsen (Na) 403.
— Ebnersche = seröse Zungendrüsen 295.
— Eiweiß 293.
— der Bronchialäste 370.
— des Dickdarms 333.
— des Gaumens 319.
— des Magens 324.
— des Mitteldarmes 328.
— der Mundhöhle 293.
— der Mundschleimhaut 292.
— des Pharynx 319.
— des Pylorus 324.
— der Speiseröhre 320.
— der Zunge 318.
— endokrine 87.
Drüsen, exokrine 87.
— gemischte 299.
— geschlossene 87.
— -gewebe 85.
— Hardersche 486.
— holokrine 85.
— „interstitielle" des Ovariums 409.
— -körper 86.
— -läppchen 90.
— Lieberkühnsche = Gland. intestinales (Na) 328.
— Littresche = Urethraldrüsen (Na) 388.
— Magen, eigentliche 324.
— Meibomsche = Tarsaldrüsen (Na) 477.
— merokrine 85.
— Mollsche = Gland. ciliares (Na) 477.
— Montgomerysche = Warzenhofdrüsen (Na) 450.
— muköse 297.
— -Nerven 301.
— Nuhnsche = Vordere Zungendrüse (Na) 318.
— offene 87.
— Präputial (Na) 443.
— seröse 295.
— tubulöse 88.
— tubulo-alveoläre 90.
— tubulo-azinöse 89.
— Tysonsche 443.
— -zellen 84.
Ductulus aberrans = (Vas aberrans) 402.
Ductuli efferentes = (Vasa efferentia) testis (Na) 399.
Ductus Bartholini = sublingualis (Na) 299.
— choledochus 347.
— cochlearis 488.
— cysticus 347.
— (= Vas) deferens = Samenleiter 399.
— ejaculatorii 400.
— endolymphaticus 487.
— (= Vas) epididymidis 399.
— hepaticus 347.
— papillares 381.
— pancreaticus 340.
— pancreaticus accessorius 340.
— parotideus 295.
— reuniens 487.
— Santorini = pancreaticus accessorius (Na) 340.
— Stenonianus = parotideus (Na) 295.

Ductus sublingualis 299.
— submaxillaris 299.
— thyreoglossus 276.
— utriculo-saccularis 486.
— Whartonianus = submaxillaris (Na) 299.
— Wirsungianus = pancreaticus (Na 340.
Duodenaldrüsen = Brunnersche Drüsen 332.
Dura mater cerebralis 250.
— spinalis 250.
Duralscheide 461.
Durchfärben 34.
Dyaster 67.

E.

Ebnersche Drüsen 295.
— Halbmonde 294.
Ei 56, 407.
Eiballen 406.
Eierstöcke 405.
Eifollikel 406.
Eileiter 410.
Einbetten 22.
— in Paraffin 22.
— in Zelloidin 23.
— in Zelloidinparaffin 25.
Einbettungsrähmchen 22.
Einester 406.
Einkerbungen, Lantermansche 147.
Einklemmen 20.
Einrichtung des Laboratoriums 1.
Einschließen und Konservieren der Präparate 43.
Einstrahlungszone 234.
Eischläuche 408.
Eisenlösung 6.
— Anwendung 41.
Eisessig 4.
Eiweißdrüsen der Zunge = Ebnersche Dr. 295.
Eizelle 56.
Eizytoplasma 57.
Elazin 97.
Elastica externa 174.
— interna 173.
Elastin 97.
Elastische Fasern 97.
— Färbung 35.
— Häute 97.
— Innenhaut 173.
Eleidin 430.
Elementarkörnchen 167.
Email = Substantia adamantina (Na)311.
Endarterien 337.
Endbläschen 368.
Endigung der sensiblen Nerven 263.
— der motorischen Nerven 269.
Endkolben, zylindrische 265.
— kuglige 268.
Endokardium 177.
Endolymphe 487.
Endoneurallamellen 254.
— -scheiden 254.
Endoneurium 254.
Endosoma 159.
Endothel 75.
— -zellen 75.
Endplatte 269.
Endstücke 86.
— des Samenfadens 398.
Entkalken 18.
Eosin 9.
— Anwendung 41.
Eosinkörper 248.
Eosinophile Körnung 164.
Ependym der Ventrikel 237.
— -zellen 142.
Epikardium 178.
Epidermis 429.
Epididymis 399.
Epilemmales Geflecht 269.
Epineurium 253.
Epiphysis 285.
Epithelgewebe 55, 75.
— einschichtiges 77, 81.
— -körperchen 278.
— mehrschichtiges 78, 81.
— -oberfläche 80.
— resorbierendes 75.
— respiratorisches 367.
— -scheide 305.
— sezernierendes 75.
— -strang des Haares 442.
— -zellen 75.
Eponychium 432.
Epoophoron 410.
Ergastoplasma 85.
Ernährung des Epithels 79.
— des Stützgewebes 98.
— des Knorpelgewebes 108.
— des Knochengewebes 115.
Erythrozyten 158.

Erythroblasten 160, 218.
Essigsäure 4.
Etat mamelloné 326.

F.

Fadenapparat 455.
Fadenzellen 487.
Färben 30.
— unter dem Deckglase 47.
Falten, Kerkringsche = Plicae circulares (Na) 326.
Fascia linguae 315.
— pharyngo-basilaris 319.
Fasciculus cuneatus 228.
— gracilis 228.
Faserhaut des Pharynx 320.
— der Speiseröhre 321.
Faserhülle der Zungenbälge 317.
Faserkörbe 459.
Fasern, elastische 97.
— intergemmale 510.
— intragemmale 510.
— von Korffsche 306.
— Sharpeysche 219.
— umspinnende 251.
Faserstoff = Fibrin 158.
Faszien 101.
Fett in der Eizelle 58.
Fettgewebe 104.
Fettzellen 105.
— seröse 105.
Fibrillen des Bindegewebes 96.
— des Knochens 114.
— der Muskeln 128.
— der Nervenzellen 137.
Fibrillenscheiden 254.
Fibrin 158.
— kanalisiertes 422.
Filarmasse 59.
Filtrierpapier 3.
Fissura mediana ant. 228.
— post. 228.
Fixieren 14.
Flagellen 80.
Flechtwerk, interradiäres 241.
— superradiäres 241.
— tangentiales 241.
Fleischteilchen, primitive 113.
Flemmings Flüssigkeit 6.
Flimmerepithel 80.
Flimmerzellen 80.
Flüssigkeit Flemmings 6.
Flüssigkeit Hermanns 502.
— Müllers 5.
— Orths 5.
— Tellyesnickys 5.
— Zenkers 5.
Folliculus vesiculosus 408.
Folliculi linguales 316.
Follikel, atretische 408.
— des Eierstockes 406.
— Graafscher = Folliculus vesiculosus (Na) 408.
— solitäre = Solitärknötchen 189.
Follikelzellen 408.
Fontanasche Räume 467.
Foramina nervina 491.
Formatio reticularis 230.
Formol 5.
— Anwendung 14.
Fornix conjunctivae 479.
Fovea centralis 459.
Foveolae gastricae 322.
Fundus foveae 460.
Fundusdrüsen = Glandulae gastricae (Na) 324.
Furchung 68.
Fuszin 456.

G.

Gänge, Aschoffsche 348.
— Luschkasche (besser Aschoffsche) 348.
— paraurethrale 388.
Galle 348.
Gallenblase 347.
Gallenkapillaren = Gallenkanälchen 349.
Gallengänge 347.
Gallengangdrüsen 348.
Gallertartiges Bindegewebe 98.
Ganglien 256.
— sympathische 260.
Ganglienzellen 135.
— apolare 135.
— bipolare 135.
— multipolare 135.
— T-förmige 135.
— unipolare 135.
Ganglienzellenschicht 457.
Ganglion spirale 495.
Gaumen, weicher 318.
Gefäße, perforierende 216.
Gefäßschicht der Iris 465.
Gefensterte Membran 97.
Geflecht, epilemmales 269.

Geflecht, hypolemmales 269.
Gefriermikrotom 21.
Gegenfärbung 41.
Gegenpolseite 65.
Gehirn 236.
Gehirnschicht der Retina 459.
Gehörgang, äußerer 499.
Gehörorgan 486.
Gehörsaiten 491.
Gehörzähne, Huschkesche 491.
Gelenkkapsel 223.
Gelenkknorpel 222.
Gelenknervenkörperchen 268.
Gelenkschmiere 224.
Genitalnervenkörperchen 268.
Geruchsorgan 503.
Geschmackskanal 508.
— -knospen 508.
— -organ 508.
— -porus 508.
— -zellen 508.
Gewebe 55.
— adenoides 99.
— animale 55.
— elastisches 73.
— -lehre = Histologie 56.
— osteoblastisches 209.
— vegetative 55.
— zytogenes 76.
Van Giesons Pikrofuchsin 9.
— — Anwendung 42.
Giraldés Organ = Paradidymis 402.
Gitterfasern 96, 352.
Glandula bulbourethralis 403.
— lingualis anterior 318.
— parotis 295.
— sublingualis 299.
— submaxillaris 299.
— suprarenalis 286.
— thyreoidea 276.
Glandulae areolares 450.
— ceruminosae 499.
— ciliares 477.
— duodenales 332.
— gastricae propriae 323.
— intestinales (Darmdrüsen) 328.
— parathyreoideae 278.
— praeputiales 443.
— sebaceae 442.
— sudoriparae 444.
— tarsales (Meibom) 477.
— tartaricae 308.
Glandulae urethrales 388.
— vestibulares (Vorhofdrüsen) 425.
Glans penis 405.
Glasfläschchen 2.
Glashäute 100.
Glashaut der Chorioidea = Lamina basalis (Na) 463.
— des Haarbalges 437.
Glaskörper 469.
Glasstäbe 3.
Glastrichter 2.
Gliafibrillen 142.
Gliazellen 140.
Glioblasten 143.
Glissonsche Kapsel = Capsula fibrosa hepatis (Na) 343.
Globus pallidus 238.
Glomerulus 377.
— -kapsel = Bowmansche Kapsel 377.
Glomus caroticum 170.
— coccygeum 170.
Glutin 96.
Glykogen betr. Technik 365.
Glyzerin 7.
— Anwendung 44.
Goldchlorid 7.
— Anwendung 39.
Golgi-Mazzonische Körperchen 266.
Golgische Mischung 5.
— Anwendung 36.
Golginetz 138.
Golgis schwarze Reaktion 24.
Golgischer Typus 140.
Gollscher Strang = Fasciculus gracilis 228.
Graafscher Follikel = Folliculus vesiculosus 408.
Grandrysche Körperchen 264.
Granula 83.
— der Drüsen 84.
Granulationen, Pacchionische = Arachnoideal-Granulationen (Na) 253.
Grau der zentralen Höhlen 237.
Grenzschicht der Chorioidea 463.
— hintere der Iris 466.
— vordere der Iris 464.
Großhirnganglien 238.
Großhirnrinde 239.
Grünhagensche Räume 329.
Grundlamellen, äußere 215.
— innere 215.
Grundmembranen 100.

Grundschicht 418.
Grundsubstanzen = Interzellularsubst. 91, 95.
Grundsubstanz des fibrillären Bindegewebes 95.
— des Knochens 113.
— des Knorpels 108.

H.

Haarbalg 433, 434.
Haarbalgdrüsen 433, 442.
Haarbeet 438, 441.
Haare 432.
— Entwicklung der 437.
— Wachstum der 441.
Haarkanal 439.
Haarkegel 438.
Haarkeim 438.
Haarkutikula 434.
Haaroberhäutchen 434.
Haarpapille 433.
Haarschaft 432.
Haarscheiben 447.
Haarstengel 442.
Haarwechsel 441.
Haarwurzel 433.
Haarzapfen 438.
Haarzellen 492.
Haarzwiebel 433.
Habenula perforata 491.
Hämatin 160.
Hämatoidin 160.
Hämatokonien 167.
Hämatoxylin-Eisenlackfärbung, Heidenhains 40.
Hämatoxylin, Hansensches 7.
— Anwendung 32.
— Delafieldsches 8.
— Weigertsches 8.
— Anwendung 270.
Hämin 160.
Hämoglobin 160.
Hämoleukozyten 163.
Hämolymphdrüsen 187.
Härten 17.
Häute, elastische 97.
Haftwurzeln 421.
Halbmonde, Ebnersche 294.
— Pflügersche 295.
Hals des Zahnes 302.
Hardersche Drüse 486.
Harnblase 384.
Harnkanälchen 375.
— -leiter = Ureter 384.
— -organe 375.
— -röhre 388.
— -wege, ableitende 384.
Hassalsche Körperchen 279.
Haufen, Peyersche = gehäufte Knötchen (Na) 336.
Hauptstücke (Niere) 378.
Haut, äußere 427.
— elastische der Adventitia = der Externa (Na) 174.
Hauttalg 443.
Haverssche Lamellen 215.
— Kanäle 214.
Heidenhains Färbung 40.
Henlesche Faserschicht 456.
— Scheide 254.
— Schicht 437.
— Schleife 380.
Hensenscher Spiralkörper 493.
— — Zellen 494.
Herbstsche Körperchen 266.
Hermanns Flüssigkeit 502.
Herz 177.
Herzklappen 179.
Hexenmilch 450.
Hilus der Lymphknoten 184.
Hinterhorn = Hintersäule (Na) 229.
Hinterstrang 228.
Hirnhaut, harte 250.
— weiche 251.
Hirnsand 285.
Histiozyten 93.
Histologie 56.
Hoden 390.
— -kanälchen 393.
— -läppchen 392.
Höhlengrau, zentrales 237.
Hörhaar 487.
Homolaterale Zellen 232.
Hornhaut 470.
— -endothel 472.
— -epithel 470.
— -kanälchen 471.
— -körperchen 471.
— -lamellen 471.
— -zellen 472.
Hornschicht 430.
Hornspongiosa des Rückenmarkes 236.
Howshipsche Lakunen 207.
Hüllen des Zentralnervensystems 250.

Hülsenarterien 190.
Humor vitreus 469.
Huschkesche Gehörzähne 491.
Huxleysche Schicht 437.
Hyalin 422.
Hydatide, gestielte = Appendix epididymidis (Na) 402.
— Morgagnische = Appendix testis (Na) 402.
— ungestielte = Appendix testis (Na) 402.
Hymen 425.
Hypertonische Lösung 161.
Hypolemmales Geflecht 269.
Hypophysis cerebri 282.
— pharyngea 282.
Hypotonische Lösung 161.

I.

Infundibula 368.
Injizieren 43.
Innenglieder der Stäbchen 455.
— der Zapfen 456.
Innenkolben 265.
Innenpfeiler 492.
Innere Sekretion 87.
Inseln, Langerhanssche 342.
Instrumente 1.
Integument 427.
Interfaszialraum (Tenon) 475.
Interglobularräume 310.
Intermediärsinus 186.
Interradiäres Flechtwerk 241.
Interstitielle Körnchen 127.
— Lamellen 215.
Interstitielles Bindegewebe d. Nieren 382.
— Wachstum 213.
Intertubuläre Zellhaufen 342.
Intervillöse Räume 419.
Interzellularbrücken 76.
— -räume 79.
— -substanzen 91, 95.
Intravaginaler Lymphraum 475.
Iris 464.
— -fortsätze 467.
— -winkel 466.
Isolieren 12.
— von Epithelien 12.
— von Drüsenkanälchen 13.
— von Muskelfasern und Drüsen 13.
Isotonische Lösung 161.
Isotrope Substanz 129.

J.

Jacobsonsches Organ = Org. vomeronasale (Na) 506.
Jodalkohol 16.

K.

Kalibichromat-Essigsäure 5.
— Anwendung 15.
Kalibichromat-Formol 5.
— Anwendung 15.
Kali, doppeltchromsaures 5.
Kalilauge, konzentrierte 7.
Kammer, feuchte 48.
Kanälchen, Holmgrensche 138.
Kanäle, Haversche 214.
— Volkmannsche 215.
Kanal, Cloquetscher = Canal. hyaloideus 475.
— Petitscher = Spatia zonularia (Na) 469.
— Schlemmscher = Sinus venosus sclerae (Na) 474.
Kapillaren 167.
— -Neubildung 169.
Kapsel, Bowmansche = Glomeruluskapsel (Na) 377.
— Glissonsche = Capsula fibrosa hepatis (Na) 343.
— der Lymphknoten 187.
— der Milz 189.
Karbolxylol 7.
Karminsaures Natron 9.
Karotisdrüse = Glomus caroticum (Na) 170.
Karyorrhexis 218.
Kehlkopf 365.
Keilstrang = Burdachscher Strang 228.
Keimbläschen 57, 407.
— -epithel 393.
— -fleck 57.
— -schicht der Haut 429.
— — des Nagels 432.
— -zentrum 185.
Keratohyalinkörnchen 430.
Kern 62.
— -bruch 218.
— -färbung 32.
— -gerüst 63.
— -körperchen 63.
— -membran 63.
— pyknotischer 71.
— -saft 63.

Kernspindel 66.
— -teilung 64.
Key-Retzius-Körperchen 266.
Kittsubstanz 76.
Klasmatozyten 93.
Kleinhirnrinde 245.
Klitoris 425.
Knäuel, dichter 65.
— lockerer 65.
Knäueldrüsen 444.
Knochen 214.
— Bindegewebs- 206.
— Entwicklung der 206.
— — der knorpelig vorgebildeten 207.
— — der Bindegewebsknochen 206.
— -fibrillen 114.
— Gelenkenden der 220.
— -gewebe 111.
— -grundsubstanz 113.
— — feinfaserige 115.
— — grobfaserige 114.
— — lamellöse 115.
— -höhlen 115.
— -Kanälchen 115..
— -kapsel 115.
— knorpelig vorgebildeter 206.
— -körperchen 82.
— -mark 216.
— — gelatinöses 217.
— — primäres 210.
— — rotes 217, 210.
— — sekundäres 210.
— Resorption der 207.
— Substantia compacta der 215.
— — spongiosa des 214.
— Verbindungen der 220.
— Wachstum 212.
— -zellen 113.
Knorpel, elastischer 110.
— Bindegewebs- 111.
— der Bronchialäste 369.
— des Kehlkopfes 366.
— der Luftröhre 367.
— -gewebe 105.
— -grundsubstanz 108.
— hyaliner 108.
Knorpelkapsel 109.
— -territorien 109.
Knorpelzellen 107.
Knospung 68.
Knötchen 189.
Kochsalzlösung 3.
Kolbenhaar 441.
Kolbenhals 303.
Kolbenlager = Haarbeet 438, 441.
Kollagen 96.
Kollastin 97.
Kollateralen 140.
Kolostrumkörperchen 450.
Kommissur, graue 229.
— hintere 228.
— vordere 228.
— weiße 228.
— -zellen 232.
Kongorot 9.
— Anwendung 361.
Konjunktiva 478.
— -buchten 479.
Konservieren der Präparate 43.
Kontralaterale Zellen 232.
Kopfkappe 397.
Kopfplatte 492.
Korbzellen 85.
— des Kleinhirns 248.
von Korffsche Fasern 306.
Korium 427.
Körnchen, interstitielle 127.
— -zellen der Glia 142.
Kornea 470.
Kornealfalz 466.
Körnerschicht, äußere 456, 459.
— innere 455, 459.
Körnerzellen 249.
Körnung, basophile 165.
— eosinophile 165.
— neutrophile 165.
— oxyphile 165.
Körper, eosinophile = Eosinkörper 248.
Körperflüssigkeiten 158.
Körperchen, Dogielsche 265.
— Golgi-Mazzonische 266.
— Grandrysche 264.
— Hassalsche 279.
— Herbstsche 266.
— Key-Retziussche 266.
— Malpighische der Milz = Milzknötchen (Na) 190.
— — — Niere = Nierenkörperchen (Na) 377.
— Meißnersche 265.
— Merkelsche 264.
— Nißlsche 136.
— Pacinische = Lamellenkörperchen (Na) 266.

Körperchen, Vatersche = Lamellenkörperchen (Na) 266.
— Wagnersche 265.
Krone des Zahnes 302.
Krusta 80.
Krypten, Lieberkühnsche = Darmdrüsen (Na) 326.
Kupferoxyd, neutrales essigsaures 8.
— — Anwendung 270.
Kurzstrahler 140, 245.
Kupula 488.
Kutikularsaum 80.
Kutis 427.

L.

Labdrüsen 323.
Labia majora 425.
— minora 425.
Labium tympanicum 489.
— vestibulare 489.
Labra glenoidalia 223.
Labyrinth, häutiges 487.
— knöchernes 487.
Lakunen, Howshipsche 207.
— Morgagnische der Harnröhre = Lakunen 388.
Lamellen, Haverssche 215.
— der Hornhaut 471.
— interstitielle 215.
— -körperchen 266.
Lamina basalis 463.
— choriocapillaris 463.
— chorioideae = Grenzschicht 463.
— cribrosa 462.
— elastica anterior 471.
— — corneae 470.
— fusca 470.
— ganglionaris 243.
— granularis externa 242.
— — interna 243.
— multiformis 243.
— pyramidalis 243.
Lamina Reissneri = Membrana vestibularis (Na) 488.
— spiralis membranacea 491.
— suprachorioidea 470.
— vasculosa 463.
— zonalis 241.
Langerhanssche Inseln 342.
— Zellen 264.
Langstrahler 140, 245.
Lantermansche Einkerbungen 147.
Leber 343.
— -kapsel (Capsula fibrosa) 343.
— -läppchen 343.
— -zellen 351.
— -zellenbalken 347.
Lederhaut 427.
Leukozyten 162.
Lidkante 477.
Lieberkühnsche Krypten = Darmdrüsen (Na) 326.
Ligamentum circulare dentis 313.
— iridis pectinatum 467.
— interlamellare 266.
— intervertebrale 221.
— nuchae 102.
— spirale 489.
Limbus spiralis 489.
Linin 63.
Linse 467.
Linsenepithel 467.
— -fasern 467.
— -kapsel 468.
Lipoïde 161.
Liquor cerebrospinalis 252.
— folliculi 407.
Lissosphinkter 402.
Littresche Drüsen = Urethraldrüsen (Na) 388.
Lobuli epididymidis 398.
Luftröhre 367.
Lungen 367.
Lunula 432.
Luschkasche Gänge 348.
Luteinzellen 416.
Lymphbahnen des Augapfels 475.
— des Zentralnervensystems 250.
— des Labyrinthes 498.
— der peripherischen Nerven 255.
Lymphe 158.
Lymphgefäße 181.
— der Augenlider 480.
— des äußeren Ohres 500.
— des Bauchfelles 356.
— der Blutgefäße 179.
— des Eierstockes 409.
— der glatten Muskeln 122.
— der Haut 446.
— der Harnwege 387.
— der Harnblase 387.
— des Herzens 179.
— des Hodens 397.
— des Kehlkopfes 366.

Lymphgefäße der Konjunctiva 480.
— der Leber 352.
— der Luftröhre 367.
— der Lungen 373.
— des Magens und des Darmes 338.
— der Milchdrüse 450.
— der Milz 193.
— des Mittelohres 499.
— der Mundschleimhaut 292.
— der Nasenschleimhaut 506.
— der Nieren 384.
— des Pharynx 320.
— der quergestreiften Muskeln 205.
— der Scheide 424.
— der Schilddrüse 277.
— der Sehnen 205.
— der Speicheldrüsen 301.
— der Speiseröhre 321.
— des Thymus 282.
— des Uterus 413.
— der Zungenschleimhaut 318.
Lymphgefäßsystem 181.
Lymphknötchen des Magens und des Darmes 335.
— peripherische = Noduli lymphatici (Na) 188.
Lymphknoten 182.
Lymphkörperchen = Lymphozyten 162. 165.
Lymphoblasten 166.
Lymphozyten 95, 162, 165.
Lymphraum, intravaginaler 475.
Lymphräume, adventitielle 179.
Lymphsinus 185.

M.

Macula lutea 459.
Maculae acusticae 487.
Magen 322.
— -drüsen 323.
— -grübchen 322.
— -schleimhaut 322.
Makrophagen 93.
Malpighische Körperchen der Milz = Milzknötchen (Na) 190.
— — der Niere = Nierenkörperchen (Na) 377.
Mantelzellen 256.
Margarinkristalle 105.
Mark, gelatinöses 217.
— gelbes 210.
— primäres 210.
Mark, rotes 210, 217.
— -raum, primordialer 209.
— -scheide 144.
— -strahlen = Ferreinsche Pyramiden 375.
Markstränge 185.
Marksubstanz des Eierstockes 405.
— des Haares 434.
— der Lymphknoten 185.
— der Nebenniere 287.
— der Niere 375.
— des Thymus 279.
Markzellen = Myelozyten 218.
Maschen der Gallenkanälchen 350.
Mastdarm 335.
Mastzellen 94.
Material, Beschaffen des 10.
Matrix des Nagels 432.
Matrixzellen 441.
Mediastinum testis = Corpus Highmori 391.
Megakaryozyten 219.
Megaloblasten 218.
Meibomsche Drüsen = Gland. tarsales (Na) 477.
Meißnersche Körperchen 265.
Meißnerscher Plexus = Plexus submucosus (Na) 340.
Membrana = Lamina (Na) choriocapillaris 463.
— Descemeti = Lamina elastica posterior (Na) 464.
— granulosa = Stratum granulosum (Na) 408.
— hyaloidea 469.
— limitans externa 459.
— — interna 459.
— mucosa 291.
— propria 85, 100.
— reticularis 494.
— tectoria 494.
— vestibularis 490.
Membranen, gefensterte 97.
Menisci = Zwischenknorpel 223.
Menstruation 413.
Merkelsche Körperchen 264.
Messen 51.
Metakinesis 67.
Metaphase 65.
Metaplasma 57, 58.
Methoden 11.
Methylblau 10.

Methylenblau 9.
— Anwendung 36.
Methylviolett B. 9.
— Anwendung 33.
Mikroskop 1.
— Handhabung des 49.
Mikrotom 20.
Mikrozentrum 64.
Milch 450.
Milchdrüse 447.
— -flecken des Bauchfelles 357.
— -kügelchen 450.
— -säckchen 447.
Milz 189.
— -balken 189.
— -fasern 192.
— -knötchen 190.
— -pulpa 189, 192.
— -sinus 191.
— -venen 190.
Mitochondria 59.
Mitose 64.
— pluripolare 68.
Mittelohr 498.
Mittelstück der Spermien 398.
Molekularschicht = Neurogliaschicht 245.
Mollsche Drüsen = Gland. ciliares (Na) 477.
Monaster 66.
Montgomerysche Drüsen = Gland. areolares (Na) 450.
Morgagnische Hydatide = Appendix testis (Na) 402.
— Lakunen der Harnröhre 388.
Müllerscher Augenlidmuskel = Musc. tarsal. sup. 477.
— Ringmuskel = zirkuläre Fasern des Ziliarmuskels 464.
Müllersche Flüssigkeit 5.
— — Anwendung 15.
Müller-Formol 5.
— — Anwendung 16.
— Stützfasern = Radiärfasern 458.
Mundhöhlenschleimhaut 291.
Musculus arrector pili 433.
— ciliaris 464.
— — Riolani 477.
— dilatator pupillae 466.
— orbicularis palpebr. 477.
— sphincter pupillae 465.
Musculus sphincter urethrae membr. 402.
— tarsalis 477.
Muskelfasern des Herzens 122.
— glatte 120.
— quergestreifte 124.
Muskelgewebe 119.
— -knospen = Muskelspindeln 268.
— -säulchen 128.
— -spindeln 268.
— -system 201.
Mutterstern 66.
Mutterzellen = Spermatozyten 394.
Myelin 146.
Myeloarchitektonik 239.
Myeloblast 166.
Myelozyten (Markzellen) 218.
Myokardium 177.

N.

Nabelstrang 424.
Nadeln 2.
Nagel 431.
— -bett 431.
— -falz 431.
— -saum 431.
— -wall 431.
— -wurzel 431.
Natron, karminsaures 9.
Natriumsulfat 19.
Natriumthiosulfit 6.
— Anwendung 16.
Nebeneierstock (Epoophoron) 410.
Nebenhoden 398.
Nebennieren 286.
Nerven cerebrospinale 253.
— des Augapfels 476.
— der Augenlider 480.
— des Bauchfells 356.
— der Blutgefäße 180.
— der Drüsen 301.
— des Eierstockes 409.
— der Gelenkkapseln 224.
— der Harnwege 387.
— der Haut 446.
— des Herzens 180.
— des Hodens 397.
— der Hornhaut 476.
— der Iris 476.
— des Kehlkopfes 366.
— der Knäueldrüsen 446.
— des Knochens 220.
— der Leber 353.
— der Lungen 373.
— der Lymphknoten 187.

Nerven der Lymphgefäße 182.
— des Magens und des Darmes 339.
— der Milchdrüse 450.
— der Milz 193.
— der Mundschleimhaut 293.
— der Mundhöhlendrüsen 301.
— der Nebenniere 289.
— der Nieren 384.
— der Scheide 424.
— der Schilddrüse 277.
— des Thymus 282.
— des Uterus 413.
— des Ziliarkörpers 476.
— der Zungenschleimhaut 318.
Nervenendigungen 263.
— freie 263.
— in Terminalkörperchen 264.
Nervenfasern 143.
— -schicht der Retina 459.
Nervenfibrillenfärbung 38.
Nervenfilz = Neuripilem 230.
Nervengewebe 132.
Nerven, markhaltige 145.
— marklose 145.
— periphere 143.
— zentrale 143.
Nervenmark 144.
Nerven, sympathische 254.
— -system, zentrales 227.
— -zellen 134, 135.
Nervus acusticus 494.
— opticus 461.
Netzhaut 453.
Netz, kutanes 445.
— subpapillares 446.
Neurilemm 144.
Neurit 138.
Neuroblasten 143.
Neuroepithelschicht der Retina 455, 459.
Neurofibrillen 137.
Neuroglia 140.
Neurohypophyse 285.
Neurokeratin 146.
Neuron 134.
Neuroplasma 143.
Neurosomen 137.
Neutrophile Körnung 165.
Nieren 375.
— -becken 384.
— -kelche 384.
— -körperchen 375, 377.
Nißlsche Körper 136.
Noduli lymphatici 188.
— aggregati = (gehäufte Knötchen) 336.
Normoblasten 218.
Nucleus caudatus 238.
— dentatus 238.
— dorsalis = Dorsalkern 230.
— pulposus 221.
Nuelscher Raum 494.
Nuhnsche Drüse = Gland. lingual. anterior (Na) 318.
Nuklein 63.

O.

Oberhaut 429.
Oberhäutchen des Haares 434.
Objektivmikrometer 51.
Objektträger 2.
Odontoblasten 113, 306.
Ohr, äußeres 499.
— inneres 486.
— -schmalz 500.
— — -drüsen 499.
— -trompete 498.
Okularmikrometer 51.
Oliva inferior 238.
Oolemma 407.
Ora serrata 453, 460.
Orange 9.
— Anwendung 42.
Orbiculus = Plexus gangliosus ciliaris (Na) 476.
Organ Cortisches = Spiralorgan (Na) 491.
— von Giraldès = Paradidymis (Na) 402.
— Jakobsonsches 506.
Organe, innersekretorische 275.
— des Nervensystems 227.
Ossifikation, enchondrale 209.
— perichondrale 208.
Ossifikationspunkt = Verkalkungspunkt 209.
Osmiumsäure 6.
— Anwendung 17.
Osteoblasten 113, 206.
Oesteoblastisches Gewebe 209.
Osteoklasten 207.
Otoconia 488.
Otolithen 488.
Ovarium (Eierstock) 405.
Ovula Nabothi 413.
Ovulation 413.
Oxydasereaktion 165.
Oxyphile Körnung 165.

P.

Pacchionische Granulationen = Arachnoidealgranulationen (Na) 253.
Pacinische Körperchen = Lamellenkörperchen (Na) 266.
Palpebrae 476.
Panethsche Zellen 328.
Pankreas 340.
Panniculus adiposus 428.
Papilla nervi optici 462.
Papillae filiformes 314.
— foliatae 315.
— fungiformes 314.
— gustatoriae 314.
— lenticulares 315.
— operariae 314.
— vallatae (Na) = circumvallatae 314.
Papillarkörper 479.
Papillen der Haut 427.
Paradidymis 402.
Paraffin 22.
Paraffinchloroform 22.
Paraganglien 262.
Parakarmin 9.
— Anwendung 34.
Paraplasma 57, 58.
Parathyreoidea(-Epithelkörperchen)278.
Paraurethrale Gänge 388.
Paraxonen 140.
Parenchym 158.
Paroophoron 410.
Parotis 295.
Pars retinae ciliares 453.
— — iridica 453.
— — optica 453.
Paukenhöhle 498.
Pellicula 80.
Penicilli 191.
Penis 403.
Pepsindrüsen 323.
Perichondrium 222.
Perikardium 179.
— viszerales Blatt = Epikardium (Na) 179.
Perimysium 201.
Perineurium 253.
Periost 219.
Peritenonium 204.
Peyersche Haufen = gehäufte Knötchen (Na) 336.
Pfeilerzellen 492.
Pflasterepithel, einfaches 81.
Pflasterepithel, geschichtetes 81.
Phaeochrome (= chromaffine) Zellen 287.
Phagozyten 162.
Pharynx 318.
Pharynxtonsille 320.
Phosphormolybdänsäure 10.
Pialscheide 461.
Pia mater 251.
Pigmentepithel 456.
— der Epidermis 431.
— -körnchen 58.
— -schicht der Iris 466.
— -zellen 103.
Pikrinsäure 6.
— Anwendung 42.
Pikrofuchsin 9.
— Anwendung = von Giesons Färbung 42.
Pikrokarmin 8.
— Anwendung 47.
Pinzette 2.
Pipette 3.
Plaques = gehäufte Knötchen (Na) 131, 336.
Plasma sanguinis = Blutplasma 158.
Plasmazellen 95.
Plasmodium 91, 152.
Plasmosomen 59.
Plastin 60.
Plastosomen 59.
Platinchlorid 502.
— Osmium-Essigsäure 502.
— — — Anwendung 502.
Platte, motorische 269.
Plattenzellen 77.
Plazenta 418.
Pleura 372.
Plexus annularis 476.
— Auerbachscher = myentericus (Na) 339.
— chorioidei 252.
— gangliosus ciliaris 476.
— Meißnerscher—submucosus (Na) 340.
— myentericus 339.
— myospermaticus 401.
— intraepithelialer der Kornea 476.
— subbasaler der Kornea 476.
— subepithelialer der Kornea 476.
— submucosus 340.
Plica semilunaris 479.
Plicae circulares (Kerkring) 326.

Polseite 65.
Polstrahlung 65.
Polykaryozyten 219.
Praedentin 306.
Präparatengläser 2.
Präparatenschalen 3.
Präputialdrüsen 443.
Präspermatiden 395.
Primärfollikel 406.
Primordialei 406.
Processus ciliares 464.
— reticularis = Formatio retic. (Na) 230.
Prominentia spiralis = Vas prominens 497.
Prophase 64.
Prostata 402.
— -steine 402.
Protoplasma 57, 60.
Pulpa-Arterien 190.
Pulpa der Lymphknoten 187.
— der Milz 189.
— der Zähne 312.
Pulpafortsätze 312.
Pulpahöhle 302.
Purkinjesche Fäden 178.
— Zellen 247.
Putamen 238.
Pyknotische Kerne 71.
Pylorusdrüsen 324.
Pyramidenzellen 243.
Pyrenin 63.
Pyrogallussäure 38.

R.

Radiärfasern 458.
— -kegel 458.
Radkern 95.
Randzone 230.
Ranviers Drittelalkohol 4.
— — — Anwendung 12.
Rasiermesser 2.
Raum, supravaginaler 475.
— Tenonscher — Spatium interfasciale (Na) = supravaginaler 475.
Räume, Fontanasche 467.
— Gruenhagensche 329.
— intervillöse 419.
— Nuelsche 494.
Reagenzien 3.
Reagiergläschen 3.
Reaktion, schwarze, Golgis 36.
Regenbogenhaut 464.
Regio olfactoria 504.
— respiratoria 503.
— vestibularis 503.
Reinigen der Gläser 3.
Reißnersche Membran = Membrana vestibularis (Na) 488.
Remaksches Hemiganglion 318.
Resorzin-Fuchsin 9.
— — Anwendung 35.
Resorption 83.
Rete Malpighi = Stratum germinativum 429.
— testis 392, 397.
— vasculosum Halleri = Rete testis (Na) 392.
Retikulinfasern 96, 99.
Retikulumzellen 98.
Retina 453.
Rhabdosphinkter 402.
Riechzellen 505.
Riesenpyramidenzellen 244.
Riesenspermien 398.
Riesenzellen 219.
Rindennetz, oberflächeliches 404.
— tiefes 404.
Rindensubstanz des Eierstockes 405.
— des Haares 434.
— der Lymphknoten 185.
— der Niere 375.
— der Nebenniere 286.
— des Thymus 279.
Ringersche Lösung 4.
Rippenknorpel 108.
Rubin S 9.
Ruhende Wanderzellen 93.
Rückenmark 228.
Rückenmarkshaut, harte 250.
— weiche 250.

S.

Sacculus ellipticus = Utriculus (Na) 487.
— sphaericus = Sacculus (Na) 487.
Saccus endolymphaticus 487.
Saffranin 9.
— Anwendung 33.
Saftkanälchen 181.
— der Kornea 471.
Saftlücken 95.
— der Hornhaut 471.
Salpetersäure 5.
— Anwendung 18.
Salzsäure 5.

Samen 397.
— -bläschen 400.
— -fäden = Spermien 397.
Samenleiter 399.
Sammelröhrchen 381.
Sammelrohre 381.
Sammelvenen der Leber 344.
Sarcous elements 129.
Sarkolemm 126.
Sarkoplasma 123.
Säule, Clarkesche = Dorsalkern (Na)230.
Säurefuchsin 9.
Scala tympani 288.
— vestibuli 288.
Schaltlamellen 215.
Schaltstück 294.
— der Niere 381.
Schaltvenen der Leber 344.
Scheide 424.
— Henlesche 254.
Scheidenkutikula 437.
Scheide, Schwannsche = Neurilemm144.
Schere 2.
Schilddrüse 276.
Schleife, Henlesche 380.
Schleifstein 2.
Schleimbeutel 204.
Schleimdrüsen der Zunge 318.
Schleim(speichel-)drüsen = Muköse Mundhöhlendrüsen 297.
Schleimfärbung 35.
Schleimhaut 291.
— -körperchen 317.
— -schicht = Stratum germinativum (Na) der Oberhaut 429.
Schlemmscher Kanal = Sinus venosus sclerae (Na) 474.
Schlußleisten 79.
Schlußring, subchorialer 423.
Schmeckbecher 508,
— -zellen 508.
Schmelz = Substantia adamantina (Na) 311.
— -fasern 311.
— -oberhäutchen = Cuticula dentis (Na) 311.
— -keim 302.
— -membran 305.
— -organ 303.
— -prismen = -fasern 311.
— -pulpa 303.
— -zellen 303.
Schnecke 488.
Schneiden 19.
— mit dem Rasiermesser 19.
— von Paraffinobjekten 27.
— von Zelloidinobjekten 29.
— von Zelloidinparaffinobjekten 30.
Schnürring 146.
Schutzanpassungen des Epithels 80.
Schwannsche Scheide (-Neurilemm) 144.
— Zellen 145.
Schwanz der Spermien 398.
Schweißdrüsen 444.
— -pore 444.
Schwesterschleifen 67.
Sebum 442.
Segmente, zylindrokonische 147.
Sehnen 203.
— -bündel 204.
— -gewebe 101.
— -scheiden 204.
Sehnenspindeln 268.
Sehnerv 461.
Sehorgan 452.
Seitenhorn = Seitensäule (Na) 230.
Seitenstrang 228.
Sekretion 83.
— innere 87.
Sekretkapillaren = Sekretkanälchen 86.
Sekretröhren 295.
Sekundärknötchen 185.
Septa placentae 423.
Septum linguae 312.
Septum longitudinale = medianum (Na) posterius 228.
Septula medullaria 230.
— testis 391.
Seröse Drüsen 295.
Sertolische Zellen 393.
Serum 158.
Sesamknorpel 223.
Sharpeysche Fasern 219.
Silberlösung, ammoniakalische 6.
— Anwendung 39.
Silberoxyd, salpetersaures 6.
— Anwendung 40.
Sinnesepithelzellen 82.
Sinus der Dura mater 253.
— der Milz 191.
— -knoten 178.
— venosus sclerae 474.
Skelettsystem 206.
Sklera 469.

Solitärknötchen 189.
— des Darmes 335.
Sonnenbildchenfigur 273.
Spatel 2.
Spatia zonularia 469.
Spatium in erfasciale 475.
Speichelkörperchen 317.
— -röhren 295.
Speicherung im Epithel 83, 377.
— im Bindegewebe 93.
Speiseröhre 320.
Sperma 397.
Spermatiden 394.
Spermatoblast 425.
— -zyten 394.
— -genese = Spermiogenese 393.
— -gonie 394.
Spermien 397.
Spermiogenese 393.
Speziallamellen 215.
Spinalganglien 256.
Spindel (Zentralspindel und Kernspindel) 65.
Spiralblattvene 498.
Spiralfaden 398.
Spiralkörper 493.
Stäbchen 455.
— -fasern 455.
— -korn 455.
— -sehzellen 455.
— -struktur (Niere) 378.
Stachelzellen 429.
Stammfaser 233.
Stammganglien 238.
Stammzellen = Spermatogonien 394.
Steatoblasten 105.
Steißdrüse = Glomus coccygeum (Na) 170.
Stellulae Verheynii = Venae stellatae (Na) 383.
Stereozilien 80.
Sternzellen der Leber 353.
Stiftzellen 330.
Stoffwechsel im Epithel 82.
Stomata 168.
Strahlenbändchen 469.
Strang, Burdachscher = Fasciculus cuneatus (Na) 228.
— Gollscher = Fasciculus gracilis (Na) 228.
— zarter = Fasciculus gracilis (Na) 228.
Strangzellen 232.
Stratum cinereum = graue Schicht 188.
Stratum corneum 430.
— fibrosum 223.
— germinativum 429.
— granulosum 430.
— — = Membrana granulosa 408.
— lucidum 430.
— Malpighii = germinativum (Na) 429.
— mucosum = germinativum (Na) 429.
— papillare 428.
— reticulare 428.
— subcutaneum 428.
— submucosum 412.
— supravasculare 412.
— synoviale 223.
— vasculare 412.
Streichriemen 2.
Stria vascularis 490.
Stroma 158.
— ovarii 405.
Stromaplexus 476.
Stützfasern, Müllersche (= Radiärfasern 458.
Stützgewebe 91.
— vesikulöses 106.
Stützzellen der Geruchsschleimhaut 505.
— konzenrtische 458.
Subarachnoidealraum 251.
— des Sehnerven 462.
Subduralraum 251.
Subduralraum des Sehnerven 462.
Sublimat-Kochsalzlösung 6.
— Anwendung 16.
— Pikrinsäure 7.
— Anwendung 16.
Substantia adamantina 311.
— compacta 214.
— eburnea 309.
— gelatinosa = grisea (Na) centralis 230.
— gelatinosa (Rolando) 230.
— nigra 238.
— ossea = Zement 311.
Substantia propria cornae 471.
— spongiosa 214.
Substanz, achromatische 63.
— anisotrope 129.
— graue, des Gehirns 237.
— graue, des Rückenmarks 229.
— isotrope 189.
— kolloide 276.
— weiße, des Gehirns 237.
— — des Rückenmarks 228.
Sulcus spiralis intern. 493.

Sulcus spiralis extern. 494.
Sulze, Whartonsche 424.
Superradiäres Flechtwerk 241.
Sutura 220.
Synarthrosis 220.
Synchondrosis 220.
Syndesmosis 220.
Synovia 224.
Synovialmembran = Strat. synoviale (Na) 223.
— -zotten 224.
Synzytium 91, 153.
— der Plazenta 80, 421.

T.

Tagebuch 52.
Talgdrüsen 442.
Tangentiales Flechtwerk 241.
Tangentialfasern 241.
Tapetum 463.
Tarsaldrüsen 477.
Tarsus 477.
Tastkörperchen 265.
— einfache 265.
— -meniscus 264.
— -scheibe 264.
— -zellen, einfache 264.
Tastzellen, zusammengesetzte 264.
Tawarasches Bündel 179.
Tela submucosa 291.
Telae chorioideae 252.
Tenonscher Raum = Spatium interfasciale (Na) 475.
Tensor chorioideae 464.
Terminalkörperchen 264.
Terminalzylinder 269.
Territorien 109.
Theca folliculi 408.
Thermostat 22.
Thymus 279.
Tigroid 136.
Tochtersterne 67.
Tonsille 319.
Töten und Sezieren der Tiere 11.
Trabekel der Lymphknoten 185.
— der Milz (Milzbalken) 189.
Tränendrüse 480.
— akzessorische 478.
Tränenkanälchen 481.
— -nasengang 481.
— -organ 481.
— -sack 481.
Triacidlösung 196.
Trichomonas vaginalis 424.
Trockenofen (= Thermostat) 22.
Trommelfell 499.
Trophoblast 421.
Trophospongium 138.
Tuba Eustachii (Ohrtrompete) = Tuba auditiva (Na) 498.
— Fallopiae (Eileiter) = Tuba uterina (Na) 410.
Tubuli contorti des Hodens 393.
— — der Niere 375.
— recti des Hodens 397.
Tunnel 492.
Tunica adventitia = externa (Na) der Arterien 173.
— albuginea des Eierstockes 405.
— — des Hodens 391.
— — der Niere 382.
— — des Penis 404.
— externa der Venen 176.
— intima der Arterien 172.
— — der Venen 175.
— media der Arterien 172.
— — der Venen 175.
— mucosa = Membrana (Na) 291.
— propria 291.
— submucosa = Tela (Na) 291.
— vasculosa 392.
Typus, Deitersscher 139.
— Golgischer 140.
— metaplastischer 212.
— neoplastischer 212.
Tysonsche Drüsen 443.

U.

Übergangsepithel 82, 384.
Uhrgläser 3.
Untersuchung frischer Objekte 47.
Ureter = Harnleiter 384.
Urethraldrüsen 388.
Urethra s. Harnröhre 388.
Uterus 411.
Utrikulus 487.

V.

Vagina 424.
Vas (= Ductulus) aberrans Halleri 402.
— afferens 382.
— efferens 382.
— (Ductus) epididymidis 399.
— (Ductus) deferens (Samenleiter) 399.

Vas prominens = Prominentia spiralis 497.
— spirale 497.
Vasa aberrantia der Leber 348.
— afferentia der Lymphknoten 186.
— centralia retinae 474.
— ciliaria 472.
— efferentia der Lymphknoten 186.
— (Ductuli) efferentia testis 399.
— vasorum 180.
Vatersche Körperchen = Lamellenkörperchen (Na) 266.
Vena centralis retinae 475.
— spiralis 497.
Venae centrales der Leber 344.
— interlobulares der Leber 346.
— — der Niere 383.
— intralobulares 344.
— stellatae (Verheynii) 383.
— vorticosae 474.
Venen 175.
Venenklappen 176.
— -lakunen 190.
Verbindung der Zellen 151.
Verbindungsstück der Harnkanälchen 381.
— der Spermien 398.
Verdauungsorgane 291.
Vereinigung d. glatten Muskelfasern 121.
Vergolden 38.
Verkalkungspunkt = Ossifikationspunkt 209.
Versilbern 40.
Vesicula seminalis 400.
Vesikulöses Stützgewebe 106.
Vesuvin 9.
— Anwendung 33.
Vibrissae 503.
Vitale Färbung 48.
— — mit Neutralrot 48.
— — mit Trypanblau 48.
Volkmannsche Kanäle 216.
Vorderhorn = Vordersäule (Na) 229.
Vorderstrang 228.
Vorhofdrüsen, große (= Bartholinische Drüsen) 425.

W.

Wachstum 69.
— der Knochen 212.
Wagnersche Körperchen = Tastkörperchen 265.
Wanderzellen 93.
— ruhende 93.
Warzenhof 450.
Wasser, destilliertes 3,
Weigertsches Hämatoxylin 8.
— — Anwendung 271.
Whartonsche Sulze 424.
Wimperzellen 80.
Wollustkörperchen = Genitalnervenkörperchen 268.
Wundernetz 382.
Wurmfortsatz = Proc. vermiformis 334.
Wurzeleintrittszone 234.
Wurzel des Zahnes 302.
Wurzelhaut 313.
Wurzelscheiden des Haares 437, 441.

X.

Xylol 7.
— -balsam 7.

Z.

Zahnbein 309.
— -kugeln 310.
— -fasern 310.
— -fleisch 313.
— -furche 303.
— -gewebe 113, 309.
— -kanälchen 309.
— -leiste 302.
— -papillen 302.
— -pulpa 312.
— -säckchen 308.
— — -scheiden 310.
Zähne 302.
— Entwicklung der 302.
Zapfen 456.
— -fasern 456.
— -korn 456.
— -sehzellen 456.
Zarter Strang = Fasciculus gracilis 228.
Zeichnen 51.
Zelle 56.
Zellen, azidophile 95.
— Bewegungserscheinungen der 162.
— Bildung und Fortpflanzung der64.
— des Bindegewebes 92.
— Claudiussche 494.
— chromaffine 262.
— Deiterssche 139.
— eosinophile 95.
— Form der 155.

Zellen, Größe der 155.
— -haufen, intertubuläre 342.
— -höfe 109.
— Hensensche 494.
— homolaterale 232.
— des Knorpels 107.
— kontralaterale 232.
— Langerhanssche 264.
— Panethsche 328.
— phaeochrome = chromaffine 287.
— plurifunikuläre 233.
— Purkinjesche 247.
— Schwannsche 145.
— Sertolische 393.
— Teilung der 64.
— Verbindung der 151.
— Wachstum der 69.
— zentroazinäre 341.
Zement = Substantia ossea (Na) 311.
Zenkersche Flüssigkeit 5.
— — Anwendung 16.
Zentralarterien 190.
Zentrales Höhlengrau 237.
Zentralkanal 230.
— -körperchen 64.
— -nervensystem 227.
— -spindel 65.
Zentriol 64.
Zentrosoma 64.
Zerzupfen 12.
Ziliarkörper 464.
— -muskel 464.
Zilien 80, 477.
Zirbel = Corpus pineale (Na) 285.
Zirkulationsorgane 157.
Zona fasciculata 287.
— glomerulosa 287.
— der ovalen Kerne 505.
— pectinata 492.
— pellucida 56, 407.
— perforata 491.
— reticularis 287.
— spongiosa 230.
— der runden Kerne 505.
— tecta 492.
— terminalis = (Randzone) 230.
Zonula ciliaris 469.
Zotten des Darmes 327.
— der Plazenta 419.
Zunge 313.
Zungenbälge 316.
— -drüsen 295, 318.
— -muskeln 313.
— -papillen 314.
— -schleimhaut 314.
Zwergspermien 398.
Zwillingstastzellen 264.
Zwischenknorpel 223.
Zwischenzellen 392.
Zylinderepithel, einfaches 81.
— geschichtetes 81.
— -glas, graduiertes 2.
— -zellen 77.
Zylindrokonische Segmente 147.
Zymogenkörnchen 341.
Zytoarchitektonik 239.
Zytoplasma 57.
Zytoplasmafärbungen 41.
Zytrophoblast 418.

WELLCOME LIBRARY INSTITUTE

Druck von Breitkopf & Härtel in Leipzig.

Km 135 [illegible]

FOSTE. LUDDECKE. BÖHNISCH & Co
GROS[illegible]NDEREI, LEIPZIG.